PH. STÖHR

Lehrbuch der Histologie

14. Auflage

Jena, Verlag von Gustav Fischer


LIBRARY OF THE ROYAL COLLEGE OF PHYSICIANS EDINBURGH
NON SINE LABORE

Fb 11.21

LEHRBUCH

DER

HISTOLOGIE

UND DER

MIKROSKOPISCHEN ANATOMIE DES MENSCHEN

MIT

EINSCHLUSS DER MIKROSKOPISCHEN TECHNIK.

Digitized by the Internet Archive
in 2015

https://archive.org/details/b21925112

LEHRBUCH

DER

HISTOLOGIE

UND DER

MIKROSKOPISCHEN ANATOMIE DES MENSCHEN

MIT

EINSCHLUSS DER MIKROSKOPISCHEN TECHNIK

VON

DR. PHILIPP STÖHR,

O. Ö. PROFESSOR DER ANATOMIE UND DIREKTOR DER ANAT. ANSTALT IN WÜRZBURG.

VIERZEHNTE VERBESSERTE AUFLAGE.

MIT 370 ABBILDUNGEN UND BERÜCKSICHTIGUNG DER NEUEN ANATOMISCHEN NOMENKLATUR.

JENA

VERLAG VON GUSTAV FISCHER

1910.

Alle Rechte vorbehalten

ROYAL COLLEGE OF PHYSICIANS
EDINBURGH
INV -
ACC 7702
CAT ✓
REFS
S I REFS ✓
HDGS
CLASS
WZ 11.21

Druck der Königl. Universitätsdruckerei H. Stürtz A. G., Würzburg.

Vorwort zur ersten Auflage.

Vorliegendes Buch ist bestimmt, durch Anleitung zu mikroskopischen Präparierübungen den Studierenden in Stand zu setzen, auch hier von dem wichtigsten Lernmittel der Anatomie, dem Präparieren und dem Studium des Präparates, erfolgreichen Gebrauch zu machen.

Bei der Abfassung der technischen Vorschriften bin ich von der Voraussetzung ausgegangen, dass der Studierende durch den Besuch eines mikroskopischen Kursus mit den einzelnen Bestandteilen des Mikroskopes und den einfachen Handhabungen desselben bekannt ist. Derartige Kenntnisse lassen sich mühelos durch direkte Unterweisung, schwer aber und auf weiten Umwegen durch schriftliche Anleitung aneignen.

Bei der Auswahl aus dem reichen Schatze der mikroskopischen Methoden habe ich mich nur auf die Angabe einer möglichst kurzen Reihe möglichst einfacher Hilfsmittel beschränkt. Der Studierende wird durch die stets wiederholte Anwendung immer derselben, genau vorgeschriebenen Methoden nicht nur rasch lernen, diese vollkommen zu beherrschen, sondern auch bald imstande sein, nach anderen in diesem Buche nicht angegebenen, nicht so genauen Vorschriften zu arbeiten. Aus diesem Grunde habe ich auf die Empfehlung vieler, selbst trefflicher Methoden verzichtet.

Die Handhabung des Mikrotoms glaubte ich vollkommen aus einer Technik für Studierende verbannen zu müssen. So unschätzbar dieses Instrument in mikroskopischen Laboratorien ist, für unsere Zwecke hier ist ein Mikrotom ganz entbehrlich; ein scharfes Rasiermesser leistet dieselben, ja noch bessere Dienste, da es nicht die zeitraubenden Vorbereitungen erfordert, wie das Mikrotom. Wer aber gelernt hat, mit einem Rasiermesser gute Schnitte zu machen, der wird auch dann, wenn ihm ein Mikrotom zur Verfügung steht, sich desselben nur im Notfalle bedienen.

Wer gute Präparate anfertigen will, muss schon vorher Kenntnis der anatomischen Tatsachen besitzen. Ich habe deswegen einen kurzen Abriss der gesamten mikroskopischen Anatomie des Menschen beigefügt und denselben mit zahlreichen Abbildungen versehen. Auf die Anfertigung der Abbildungen habe ich eine ganz besondere Sorgfalt verwendet; sind sie ja doch nicht nur zur Erläuterung des Textes, sondern auch als Wegweiser beim Mikroskopieren die wertvollsten Hilfsmittel. Sämtliche Figuren sind nach Präparaten[1]) gezeichnet, welche nach den hier angegebenen Methoden von mir angefertigt worden sind. Alle Zeichnungen sind mit Hilfe von Zeichenapparaten bei stets gleicher Höhe des Zeichentisches aufgenommen worden, können also bei Messungen miteinander verglichen werden[2]). Ich habe mich dabei bestrebt, die Objekte in möglichster Treue wiederzugeben. Die beliebte Methode, Objekte bei schwachen Vergrösserungen zu zeichnen und die Details mit Hilfe starker Vergrösserungen nachzutragen, sowie das „Halbschematisieren" habe ich vermieden. Solche Abbildungen mögen in anderen Lehrbüchern Platz finden; hier, wo es sich darum handelt, dem Mikroskopierenden zu zeigen, wie ein Objekt bei einer bestimmten Vergrösserung wirklich aussieht, würde die Anwendung derartiger Figuren zu Irrungen führen. Der Anfänger neigt ohnehin zu der unmöglichen Anforderung, dass ein Präparat alles zeigen soll. Viele Figuren würden schöner sein, wenn ich sie grösseren Dimensionen ausgeführt hätte; allein ich habe das absichtlich unterlassen; einmal, weil ich dem von Anfängern so beliebten vorwiegenden Gebrauch der stärkeren Vergrösserungen nicht Vorschub leisten wollte, und zweitens, weil ich dem Mikroskopierenden zeigen möchte, dass oft kleine Bezirke eines Präparates hinreichen, um sich über den Bau eines Organes zu unterrichten.

In Rücksicht darauf, dass dem Studierenden nur selten Mikroskope zu Gebote stehen, welche eine stärkere als 600fache Vergrösserung liefern, habe ich unterlassen, mit sehr starken Objektiven untersuchte Präparate zu zeichnen. Die Vergrösserungen 50—100 entsprechen den gewöhnlichen Mikroskopen beigegebenen schwächeren Objektiven, die Vergrösserungen 240—560 den stärkeren Objektiven mit eingeschobenem oder mehr oder weniger ausgezogenem Tubus und schwachem oder

---

[1]) Ich habe, wo immer nur möglich, zu den Organpräparaten Teile des menschlichen Körpers benützt; aus diesem Grunde habe ich auch ein von Hans Virchow hergestelltes Retinapräparat (Fig. 319) und ein Nebennierenpräparat Gottschaus (Fig. 252) abgebildet. Sämtliche Massangaben betreffen Teile des Menschen.

[2]) Die Präparate sind nicht nur z. B. bei 50 etc. facher Vergrösserung gezeichnet, sondern auch in der Tat 50fach vergrössert.

mittlerem Okulare[1]). Für Vergrösserungen unter 50 nehme man teils Lupen[2]), teils schwache Objektive, die man auch durch Auseinanderschrauben des schwächeren Objektives (3 bei Leitz, 4 bei Hartnack) herstellen kann[3]).

Literaturnachweise habe ich dem Texte nicht beigefügt; sie würden, wenn sie in brauchbarer Form gegeben worden wären, den Umfang des Buches über Gebühr ausgedehnt haben. Wer sich in dieser Hinsicht weiter unterrichten will, der möge ausser den Hofmann-Schwalbeschen (früher Henle-Meissnerschen) Jahresberichten die Lehrbücher von Koelliker[4]), Schwalbe[5]) und Stricker[6]) zu Rate ziehen. Für technische Angaben sei ganz besonders Ranviers treffliches technisches Lehrbuch der Histologie[7]) empfohlen. Wertvolles findet sich endlich in der Zeitschrift für wissenschaftliche Mikroskopie und für mikroskopische Technik.

Meinem Verleger, Herrn Gustav Fischer, sei hier mein ganz besonderer Dank ausgesprochen für die der Ausstattung des Buches zugewendete Sorgfalt, sowie für die Liberalität, welche mir die Beifügung so zahlreicher, aus der bekannten Anstalt von Tegetmeyer hervorgegangener Holzschnitte ermöglichte.

Würzburg, im September 1886.

Philipp Stöhr.

---

[1]) In den den neuen Mikroskopen von Leitz beigegebenen Tabellen sind sämtliche Zahlen etwas höher als die meinen Zeichnungen beigefügten Werte. Der Grund liegt darin, dass ich bei der Anwendung der Zeichenapparate ein Okular benützt habe, das schwächer ist, als Okular 1 Leitz.

[2]) Statt der Lupe kann man sich bei fertigen Präparaten auch eines der Okulare bedienen. Man setzt das Okular mit der oberen (sog. Okular-Linse) auf die Rückseite des gegen das Licht gehaltenen Objektträgers und betrachtet von der unteren (sog. Kollektiv-) Linse des Okulars aus.

[3]) Dadurch wird eine ca. 20—40 fache Vergrösserung erzielt. Man vergesse nicht bei solchen Vergrösserungen den Planspiegel anzuwenden.

[4]) Mikroskopische Anatomie. Zweiter Band 1850—52 und Handbuch der Gewebelehre des Menschen. Leipzig 1867.

[5]) Lehrbuch der Anatomie von Hofmann-Schwalbe. 2. Band, zweite und dritte Abteilung.

[6]) Handbuch der Lehre von den Geweben. 1872.

[7]) Übersetzt von Nicati und v. Wyss. Leipzig 1877.

Vorwort zur vierzehnten Auflage.

Es war noch kein Jahr seit dem Erscheinen der letzten Auflage verflossen, da trat schon wieder die Notwendigkeit der Bearbeitung einer neuen, vierzehnten Auflage an mich heran. Der kurze Zeitraum erklärt die Gestaltung des neuen Buches. Mit Ausnahme des Kapitels „Blut" haben durchgreifende grosse Änderungen nicht stattgefunden. Kleine Verbesserungen wird dagegen der aufmerksame Leser fast in allen Kapiteln wieder finden. Auch die Zahl der neuen Abbildungen ist nur eine kleine; ein Teil davon sucht durch verschiedene, den natürlichen Verhältnissen entsprechende Farbengebung Klarheit zu bringen. Meine Absicht, eine grössere Anzahl von Figuren durch mehrfache Färbung übersichtlicher zu machen, ist durch die Dringlichkeit der Neubearbeitung vereitelt worden. Zwei neue Figuren 150 und 151 sind naturgetreue Abbildungen von Präparaten, welche ich der Freundlichkeit des Herrn Kollegen L. R. Müller in Augsburg verdanke. Das gleiche Moment, die Dringlichkeit der neuen Auflage, trägt die Schuld, dass meine Darstellung des Haarwechsels bis auf kleine Änderungen, die Missverständnissen vorbeugen sollen, noch dieselbe geblieben ist. Man wolle das nicht als eine Missachtung der neuen (1910) Angriffe Stiedas betrachten, denen ich in einer kommenden, mit neuen, naturgetreuen Abbildungen versehenen Abhandlung entgegentreten werde. Der Dank, den ich wie immer meinen Mithelfern Herrn Kommerzienrat Stürtz, Herrn Inspektor am hiesigen anatomischen Institut P. Hofmann, Herrn Universitätszeichner Wilhelm Freytag, abzustatten habe, ist diesmal gemischt mit tiefster Trauer. Herr Geheimrat Dr. G. Fischer, mein Verlagsbuchhändler, er, dessen Name sonst immer an erster Stelle stand, ist, wohl vielen ganz unerwartet, dahingegangen aus einem Leben voll Arbeitsfreude und Kraft, voll Genugtuung für diejenigen, die mit ihm schaffen durften, voll Segen für unsere ganze geliebte Wissenschaft.

Ehre seinem Andenken!

Ammerland am Starnberger See, 31. August 1910.

Philipp Stöhr.

Inhalts-Verzeichnis.

I. Abschnitt.

Allgemeine Technik.

Seite

I. Die Einrichtung des Laboratoriums (pag. 1—10).
1. Instrumente 1
2. Reagenzien 3
II. Das Herstellen der Präparate (pag. 10—37).
Einleitung 10
§ 1. Beschaffen des Materiales 11
§ 2. Töten u. Sezieren der Tiere 11
Methoden 11
§ 3. Isolieren 12
§ 4. Fixieren 14
§ 5. Härten 17
§ 6. Entkalken 18

Seite

§ 7. Schneiden 19
§ 8. Färben 20
§ 9. Injizieren 31
§ 10. Einschliessen und Konservieren der Präparate . 32
§ 11. Untersuchung frischer Objekte 35
§ 12. Aufbewahren der Dauerpräparate 37
III. Handhabung des Mikroskops (pag. 37—41).
Zeichnen 39
Messen 39
Das Tagebuch 40

II. Abschnitt.

Mikroskopische Anatomie und spezielle Technik.

I. Histologie.

(Mikroskopische Anatomie der Zellen und der Gewebe.)

A. Die Zellen (pag. 44—57).
Bestandteile der Zelle . . . 45
Form der Zellen 48
Grösse der Zellen 49
Bewegungserscheinungen d. Zellen 49
Bildung und Fortpflanzung der Zellen 50
Lebensdauer der Zellen . . . 54
Wachstum der Zellen . . . 54
Ausscheidungen der Zellen . . 54
Verbindung der Zellen . . . 55
Technik Nr. 1 und 2 . . . 55
B. Die Gewebe (pag. 57—104).
I. Epithelgewebe (pag. 57—64 . 57
Sekretorische Tätigkeit des Epithelgewebes 62
Anhang. Die Drüsen 64
Technik Nr. 3 und 4 . . . 70

II. Stützgewebe (pag. 71—87).
1. Das Bindegewebe 71
2. Das Knorpelgewebe . . . 77
3. Das Knochengewebe . . . 80
Technik Nr. 5—20 (pag. 84—87).

III. Muskelgewebe (pag. 87—95).
1. Gewebe der glatten Muskeln 87
2. Gewebe der quergestreiften Muskeln 90
Technik Nr. 21—28 (pag. 93—95).

IV. Nervengewebe (pag. 95—107).
A. Nervenzellen 96
B. Nervenfasern 100
Technik Nr. 29—39 (pag. 104—107).

II. Mikroskopische Anatomie der Organe.

Seite

I. Zirkulationsorgane (pag. 107—144).
1. Blutgefässystem 107
Herz 108
Arterien 111
Venen 115
Kapillaren 116
Neubildung von Kapillaren 117
Glomus caroticum und coccygeum 118
Das Blut 118
2. Lymphgefässystem 125
Lymphgefässe 125
Lymphknoten 126
Peripherische Lymphknötchen 131
Lymphe 132
Blutlymphknoten . . . 132
Milz 132
Technik Nr. 40—64 (pag. 136—144).

II. Organe des Skeletsystems (pag. 145—166).
Die Knochen 145
Verbindungen der Knochen . . 151
Die Knorpel 153
Entwicklung der Knochen . . 154
Erste Entwicklung der Knochen 154
a) Entwicklung der knorpelig vorgebildeten Knochen . 154
b) Entwicklung der Bindegewebsknochen 159
Weiteres Wachstum der Knochen 160
Resorption der Knochen . . 161
Technik Nr. 65—71 (pag. 163—166).

III. Organe des Muskelsystems (pag. 166—171).
Muskeln 166
Sehnen 168
Faszien 169
Sehnenscheiden und Schleimbeutel 169
Technik Nr. 72—76 (pag. 166—171).

Seite

IV. Organe des Nervensystems (pag. 171—217).
1. Zentrales Nervensystem . . 171
Rückenmark 171
Gehirn 180
Grosshirnrinde 181
Grosshirnganglien . . . 185
Grau der zentralen Höhlen 185
Kleinhirnrinde 186
Weisse Substanz . . . 190
Hypophysis 190
Zirbel 191
Hüllen des Zentralnervensystems 192
Blutgefässe und Lymphbahnen des Zentralnervensystems 193
2. Peripherisches Nervensystem 194
Nerven 194
Ganglien 196
Peripherische Nervenendigungen 204
Endigungen der sensitiven Nerven 204
Endigungen der motorischen Nerven 210
Technik Nr. 77—96 (pag. 211—217).

V. Verdauungsorgane (pag. 217—290).
Schleimhaut 217
A. Kopfdarm 217
I. Mundhöhle 217
1. Die Schleimhaut der Mundhöhle 217
2. Die Drüsen der Mundhöhle 219
3. Die Zähne 227
Entwicklung der Zähne . 231
4. Die Zunge 237
II. Weicher Gaumen und Pharynx 252
B. Rumpfdarm 244
I. Vorderdarm 244
1. Die Speiseröhre . . . 244
2. Der Magen 246
II. Mitteldarm 251
Duodenum und Dünndarm 251

Seite

III. Enddarm 257
1. Dickdarm 257
2. Mastdarm 259
Die Lymphknötchen des Magens und des Darmes 259
Die Blutgefässe des Magens und Darmes 261
Die Lymphgefässe des Magens und des Darmes 262
Die Nerven des Magens und des Darmes 263
Das Pankreas 264
Die Leber 267
Das Bauchfell 279
Technik Nr. 97—128 (pag. 280—290).

VI. Atmungsorgane (pag. 290—305).
Der Kehlkopf 290
Die Luftröhre 291
Die Bronchialäste und die Lungen 292
Anhang: Die Schilddrüse . . . 298
Die Thymus 299
Technik Nr. 129—135 (pag. 303—305).

VII. Harnorgane (305—322).
Die Nieren 305
Die ableitenden Harnwege . . 313
Nierenkelche, Nierenhecken und Ureter 313
Die Harnblase 314
Die Harnröhre 316
Anhang: Die Nebennieren . . 318
Technik Nr. 136—148 (pag. 320—322).

VIII. Geschlechtsorgane (pag. 323—357).
A. Die männlichen Geschlechtsorgane (pag. 323—335).
Die Hoden 323
Der Samen 327
Die ableitenden Samenwege . . 328
Anhangsdrüsen der männlichen Geschlechtsorgane 332
Der Penis 334
B. Die weiblichen Geschlechtsorgane (pag. 335—341).
Die Eierstöcke 335
Epoophoron und Paroophoron 341
Eileiter und Uterus 341

Seite

Placenta 347
Scheide und äussere weibliche Genitalien 353
Technik Nr. 149—163 (pag. 354—357).

IX. Die Haut (pag. 357—384).
Die äussere Haut 357
Die Nägel 362
Haare und Haarhälge 363
Entwicklung der Haare . . 368
Wachstum der Haare und der Wurzelscheiden . . . 371
Haarwechsel 372
Drüsen der Haut 373
Die Blutgefässe, Lymphgefässe und Nerven der Haut . . . 375
Anhang: Die Milchdrüse . . . 377
Technik Nr. 164—177 (pag. 381—384).

X. Sehorgan (pag. 384—419).
Der Augapfel 384
Tunica externa 384
Cornea 384
Sklera 386
Tunica media 387
Chorioidea 387
Corpus ciliare 388
Iris 389
Der Iriswinkel 391
Tunica interna 391
1. Pars optica retinae . . . 391
Gehirnschicht 393
Neuroepithelschicht . . . 396
Pigmentepithel 397
Macula lutea und Fovea centralis 397
Ora serrata 398
2. Pars ciliaris retinae . . . 398
3. Pars iridica retinae . . . 399
Der Sehnerv 399
Die Linse 401
Der Glaskörper 402
Die Zonula ciliaris 403
Die Blutgefässe des Augapfels . 403
Die Lymphhahnen des Augapfels 406
Die Nerven des Augapfels . . 406
Die Augenlider 408
Das Tränenorgan 411
Technik Nr. 178—197 (pag. 412—419).

Seite

XI. Das Gehörorgan (pag. 419—436).
Inneres Ohr 419
Sacculus, Utriculus und Bogengänge 420
Schnecke 421
Mittelohr 431
Paukenhöhle 431
Ohrtrompete 431
Äusseres Ohr 432
Trommelfell 432
Äusserer Gehörgang 432
Technik Nr. 198—203 (pag. 433—436).

XII. Geruchsorgan (pag. 436—441).
1. Regio vestibularis . . . 436
2. Regio respiratoria . . . 436
3. Regio olfactoria 437
Technik Nr. 204—207 (pag. 440—441).

XIII. Geschmacksorgan (pag. 441—443).

Seite

Technik Nr. 208—210 (pag. 443—444).
Tabelle technischer Vorschriften 445
Anhang. Die Mikrotomtechnik (pag. 453—460).

I. Mikrotome 453

II. Einbetten 453
A. In Paraffin 453
B. In Celloidin 455

III. Schneiden
A. Paraffinobjekte 457
Schneiden bei schräger Messerstellung 457
Schneiden bei querer Messerstellung 457
Missstände beim Schneiden . 458
B. Celloidinobjekte 459

IV. Einlegen der Schnitte
A. Paraffinobjekte 459
B. Celloidinobjekte 460
Namens- und Sachregister . . 461

I. Abschnitt.

Allgemeine Technik.

I. Die Einrichtung des Laboratorium.

1. Instrumente.

Das Mikroskop. Aus eigener Erfahrung kenne ich die aus den optischen Werkstätten von Leitz in Wetzlar, Seibert in Wetzlar und Zeiss in Jena hervorgegangenen Mikroskope, deren treffliche Leistungen ich schon vielfach erprobt habe [1]). Es ist nicht ratsam, dass der Anfänger sich ein Mikroskop kaufe, ohne zuvor dasselbe einem Fachmanne zur Prüfung unterstellt zu haben. Zur guten Instandhaltung des Mikroskops ist es nötig, dasselbe vor Staub zu schützen; bei häufigem Gebrauch ist es am besten, das Mikroskop unter einer Glasglocke an einer dem Sonnenlichte nicht aus-

[1]) Studierenden der ersten Semester rate ich, vom Ankauf starker Okulare und Immersionssysteme zunächst Abstand zu nehmen. Man kaufe solche erst kurz vor Beginn bakteriologischer Untersuchungen.

Folgende Zusammenstellungen sind zu empfehlen:

Leitz. Preisverzeichn. Nr. 43 A. Stativ C. Nr. 1, Revolver dreiteilig, Objektiv 3, 7, Ok. I, III, IV. homog. Immersion 1/12. Preis 390 ℳ (ohne homog. Immersion 290 ℳ).

Seibert. „ Nr. 34. Stativ 5a mit neuer Mikrometerbewegung, Revolver für 3 Objektive, Objektiv II, V (Fluorit), Okulare 1 u. 3. Homogene Immersion 1/12. Preis 335 ℳ (ohne homog. Immersion 235 ℳ). Das ebenfalls gute Stativ 5 C ist 25 ℳ billiger.

Zeiss. „ Nr. 33. 1906. Nr. 6410. Stativ III D (315 ℳ) Objektiv A (20), E (60). Dreifacher Revolver (20). Okul. 1 u. 3 (à 6). Sa. 427 ℳ (mit homog. Immersion 1/12 (125) 542 ℳ).

Die genannten Zusammenstellungen sind für alle Bedürfnisse des studierenden Mediziners wie des praktischen Arztes, also auch für die bakteriologischen Untersuchungen, vollauf genügend. Sehr gute Mikroskope liefert auch C. Reichert, Wien VIII, Bennogasse 24—26.

gesetzten Stelle aufzuheben. Der am Tubus sich bildende Schmutz wird mit einem trockenen Stückchen weichen Filtrierpapiers abgerieben; Verunreinigungen der Linsen [1]) und des Spiegels sind mit weichem Leder und, wenn das nicht zum Ziele führt (z. B. bei Beschmutzung mit Balsam), mit einem weichen Leinwandläppchen zu entfernen, welches mit einem Tropfen reinen Spiritus befeuchtet ist. Bei letzterer Prozedur sei man sehr vorsichtig, damit nicht etwa der Weingeist in die Fassung der Linsen eindringe und den Kanadabalsam auflöse, mit welchem die Linsen verkittet sind. Man wische deshalb schnell mit der befeuchteten Stelle des Läppchens den Schmutzfleck weg und trockne die Linse sorgfältig ab. Das bei Anwendung von Immersionslinsen haftende Zedernöl entferne man mit einem mit Benzin oder Xylol befeuchteten Leinwandläppchen; ebenso wird die Deckglasoberfläche der mit Immersionslinsen betrachteten Präparate gereinigt. Die Schrauben des Mikroskops sind mit Petroleum zu putzen.

Ein gutes Rasiermesser, dessen Klinge auf der einen Seite flach geschliffen ist. Das Messer ist immer scharf schneidend zu erhalten und muss vor jedesmaligem Gebrauche auf dem Streichriemen, ohne Druck auszuüben, abgezogen werden. Das Schleifen des Messers auf dem Steine ist dem Instrumentenmacher zu überlassen. Man benütze das Rasiermesser nur zum Anfertigen der feinen Schnitte.

Ein feiner Schleifstein.

Eine feine gerade Schere.

Eine feine, leicht schliessende Pinzette mit glatten oder nur wenig gekerbten Spitzen.

Vier Nadeln mit Holzgriffen; zwei davon erhitze man, krümme sie dann leicht, erhitze sie abermals und steche sie in festes Paraffin, wodurch sie wieder gehärtet werden. Die beiden anderen müssen stets sauber und fein zugespitzt erhalten bleiben; bei feinen Isolierarbeiten spitze und poliere man die Nadeln erst auf dem Schleifsteine und dann auf dem Streichriemen. Sehr brauchbar sind die sogenannten Starnadeln der Augenärzte.

Nicht absolut notwendig, aber sehr brauchbar ist ein federnder Spatel aus Neusilber zum Übertragen der Schnitte aus Flüssigkeiten auf den Objektträger. Man kann statt dessen auch ein mit breiter Klinge versehenes Messer aus dem anatomischen Präparierbestecke benützen.

Stecknadeln, Igelstacheln, Korkplatten [2]), ein feiner Malerpinsel.

Ein roter Kreidestift zum Schreiben auf Glas [3]).

---

[1]) Die Objektivlinsen dürfen nicht auseinander geschraubt werden.

[2]) Es empfiehlt sich, Korke vor dem Gebrauche zur Extraktion und Neutralisierung der in ihr enthaltenen Gerbsäure einige Stunden in 2 %iger Sodalösung auszukochen.

[3]) Das sind besondere, von A. W. Faber in Nürnberg hergestellte Stifte, mit denen man auf Glas leicht schreiben kann. Ist das Glas fett, so muss es zuvor mit etwas Weingeist gereinigt werden.

Objektträger (eines der gebräuchlichen Formate) sollen von reinem Glase und nicht zu dick (1—1,5 mm) und an den Kanten geschliffen sein; Deckgläschen von ca. 15 mm Seite sind für die meisten Fälle gross genug; ihre Dicke darf zwischen 0,1—0,2 mm schwanken; die an den Kanten grünlich schimmernden Deckgläschen sind den rein weissen, die sich mit der Zeit oft trüben, vorzuziehen.

Glasfläschchen (sogen. Pulverflaschen), ein Dutzend, mit weitem Halse von 30 und mehr ccm Inhalt. Fläschchen mit Glasstöpsel sind zu teuer und nicht zu empfehlen, da die Stöpsel meist schlecht eingerieben sind.

Einige grössere Präparatengläser mit eingeschliffenem Glasdeckel, Höhe 8—10 cm, Durchmesser 6—10 cm; irdene Töpfe.

Ein graduiertes Zylinderglas, 100—150 ccm enthaltend. Ein Glastrichter von 8—10 cm oberem Durchmesser.

Eine Pipette; man kann sich kleine Pipetten selbst verfertigen, indem man sich ein ca. 1 cm dickes, ca. 10 cm langes Glasröhrchen in der Gasflamme an einem Ende spitz auszieht und am anderen Ende ein ca. 6 cm langes Stückchen Gummirohr aufsetzt, das am oberen Ende mit einem starken Bindfaden fest zugebunden wird.

Ein Dutzend Uhrgläser von ca. 5 cm Durchmesser.

Ein Dutzend Reagiergläschen von ca. 10 cm Länge und ca. 12 mm Weite.

Glasstäbe von ca. 3 mm Dicke, 15 cm Länge, z. T. an einem Ende spitz ausgezogen.

Für Reagenzien dienen alte Medizingläser, Weinflaschen etc., die man vorher gut gereinigt hat[1]).

Nicht absolut nötig, aber sehr brauchbar sind Präparatenschalen mit Glasdeckel von 10—12 cm Durchmesser. Statt derselben lassen sich für viele Fälle Untertassen, Futternäpfchen für Vögel etc. verwenden.

Ein paar Bogen Filtrierpapier[2]), grosse und kleine gummierte Etiketten, weiche Leinwandlappen (alte Taschentücher), ein Handtuch, eine grössere und eine kleinere Flaschenbürste.

Ein grosser Steinguttopf für die Abfälle.

2. Reagenzien[3]).

Allgemeine Regeln. Man halte sich nicht zu grosse Quantitäten vorrätig, da viele Reagenzien in verhältnismässig kurzer Zeit verderben;

[1]) Zum Reinigen genügt für die meisten Fälle das Ausbürsten der Flaschen mit Wasser; in anderen Fällen spüle man die Flaschen mit Wasser, dem man ca. 20% roher Salzsäure resp. Kalilauge zugesetzt hat, aus, dann mit gewöhnlichem Wasser, dann mit destilliertem Wasser und zum Schluss mit etwas Alkohol.

[2]) Das sog. schwedische Filtrierpapier ist zu dick; das für unsere Zwecke passende Filtrierpapier kostet in besseren Papierhandlungen 70 Pfennige per Buch.

[3]) Die Reagenzien müssen aus guten Apotheken oder besonders empfohlenen Drogen-

einzelne Reagenzien (s. unten) sind erst kurz vor dem Gebrauch zu beziehen resp. zuzubereiten. Jede Flasche muss mit einer grossen, ihren Inhalt anzeigenden Etikette versehen sein; es empfiehlt sich, nicht nur das Rezept der betreffenden Flüssigkeit und das Herstellungsdatum, sondern auch die Art der Anwendung derselben auf der Etikette anzugeben. Sämtliche Flaschen müssen fest mit Kork oder mit guten Glasstöpseln verschlossen sein. Die Flüssigkeit soll nicht bis zur Unterfläche des Korkes reichen.

1. Destilliertes Wasser 3—6 Liter.

2. Kochsalzlösung 0,65%. Aq. destill. 155 ccm.
Kochsalz 1 g.

Der Kork der Flasche muss mit einem bis zum Flaschenboden reichenden Glasstab versehen sein. Die Flüssigkeit verdirbt leicht, muss öfters neu bereitet werden.

3. Alkohol. a) Alkohol absolutus. 200 ccm vorrätig zu halten. Der käufliche absolute Alkohol ist ca. 96%ig und ist in den allermeisten Fällen für mikroskopische Zwecke vollkommen genügend. Will man vollständig wasserfreien Alkohol erhalten, so werfe man in die Flasche einige Stückchen (auf 100 ccm Alkohol je 15 g) weissgeglühten Kupfervitriols; ist derselbe blau geworden, so muss er durch neuen ersetzt oder von neuem gebrannt werden. Auch frisch gebrannter Kalk dient zu gleichem Zwecke, nur wirkt dieser langsamer.

b) Reiner Spiritus, ca. 90% Alkohol enthaltend, 3 bis 5 Liter („90%iger Alkohol“) [1].

c) 80%iger Alkohol. 500 ccm sind herzustellen durch Vermischen von 418 ccm 96%igem Alkohol mit 82 ccm destilliertem Wasser.

d) 70%iger Alkohol. 500 ccm sind herzustellen durch Vermischen von 365 ccm 96%igem Alkohol mit 135 ccm destilliertem Wasser.

---

handlungen bezogen werden. In ersteren sind auch die meisten Farbstoffe zu haben. Vorzügliche Farbstoffe und Reagenzien sind zu haben bei Dr. G. Grübler & Co., Leipzig, Liebig-Strasse 1 B.

Anfänger wenden sich betreffs der verschiedenen Bezugsquellen immer am besten an die Dozenten der anatomischen Institute.

[1]) Aus Apotheken zu erhalten. Der für die anatomischen Institute bezogene Alkohol ist gewöhnlich 96%ig. Zur Herstellung von Alkoholgemischen geringeren Prozentgehaltes diene die Gleichung: $100 : 96 = x : p$. $p =$ dem gewünschten Prozentgehalte. Soll z. B 90%iger Alkohol hergestellt werden, so lautet die Gleichung:

$$100 : 96 = x : 90.$$
$$96x = 90 \cdot 100$$
$$x = \frac{9000}{96} = 93{,}7 \text{ abgerundet } 94.$$

Also: um 100 ccm 90%igen Alkohol zu erhalten, muss man 94 ccm 96%igen Alkohol mit 6 ccm destilliertem Wasser vermischen.

Die der Berechnung anhaftenden Fehler sind zu unbedeutend, als dass sie für unsere Zwecke in Betracht gezogen werden müssten.

e) 50%iger Alkohol. 500 ccm sind herzustellen durch Vermischen von 260 ccm 96%igem Alkohol mit 240 ccm destilliertem Wasser.

f) Ranvier's Drittelalkohol. 35 ccm 96%iger Alkohol + 65 ccm destilliertes Wasser.

4. Essigsäure ca. 50 ccm. Die offizinelle Essigsäure ist 30%ig.

5. Eisessig (der in den Apotheken käufliche ist 96%ig) ist kurz vor dem Gebrauche zu beziehen (ca. 50 ccm). Gut verschlossen zu halten.

6. Salpetersäure. Man halte sich eine gutschliessende Flasche mit 100 ccm konzentrierter Salpetersäure von 1,18 spez. Gewicht (enthält 32% Säurehydrat).

7. Reine Salzsäure von 1,124 spez. Gewicht, 50 ccm.

8. Formol. Die wässerige, 40%ige Formaldehydlösung kommt unter zwei Benennungen im Handel vor. a) Formol (Meister, Lucius & Brüning in Höchst am Main), b) Formalin (Chem. Fabrik auf Aktien, vormals Schering, Berlin). Formalin ist für mikroskopische Zwecke weniger empfohlen.

9. Chromsäure. Man bereite sich eine 10%ige Stammlösung (10 g der frisch bezogenen kristallisierten Chromsäure in 90 ccm destilliertem Wasser zu lösen). Davon bereite man sich a) 0,1%ige Chromsäurelösung (10 ccm der Stammlösung zu 990 ccm destilliertem Wasser) und

b) 0,5%ige Chromsäurelösung (50 ccm der Stammlösung zu 950 ccm destilliertem Wasser).

10. Doppelt chromsaures Kali. Man halte vorrätig:

a) 3%ige Lösung; 30 g in 1000 ccm destilliertem Wasser,

b) 3 1/2%ige Lösung; 35 g in 1000 ccm destilliertem Wasser gelöst, für Kalibichromat-Formol (12.) und für die Golgische Mischung (16.).

Die Lösung erfolgt bei Zimmertemperatur langsam (in 3 bis 6 Tagen). Man bereite deshalb die Lösung mit erwärmtem Wasser oder stelle die Flasche in die Nähe des Ofens.

11. Kalibichromat-Essigsäure nach Tellyesnizcky, kurz vor dem Gebrauch anzufertigen, indem man zu je 100 ccm der 3%igen Lösung (Nr. 10a) 5 ccm Eisessig zusetzt.

12. Kalibichromat-Formol nach Kopsch, kurz vor dem Gebrauch anzufertigen, indem man zu 80 ccm der 3 1/2%igen Lösung (Nr. 10b) 20 ccm Formol (8) zusetzt.

13. Müllersche Flüssigkeit. 30 g schwefelsaures Natron und 60 g pulverisiertes doppeltchromsaures Kali werden in 3000 ccm destilliertem, vorher aufgekochtem Wasser gelöst. Die Lösung kann wie 10 warm bereitet werden.

14. Müller-Formol (Orthsches Gemisch) 10 ccm Formol (8) zu 100 ccm Müllerscher Flüssigkeit; jedesmal direkt vor dem Gebrauch zuzubereiten.

15. Zenkersche Flüssigkeit. 25 g Kali bichromic., 10 g Natrium sulfuricum und 50 g Sublimat werden in 1000 ccm destilliertem, warmem

Wasser gelöst. Vor dem Gebrauch ist zu je 20 ccm dieser Mischung 1 ccm Eisessig oder 1—2 ccm Formol zuzufügen.

16. Golgische Mischung (Osmio-bichromische Mischung) wird bereitet durch Zusammengiessen von 54 ccm der 3,5 %igen Lösung von doppeltchromsaurem Kali (10b) und 6 ccm der 2 %igen Osmiumlösung (21). Kurz vor dem Gebrauch herzustellen.

17. Natriumthiosulfat (unterschwefligsaures Natrium) 2,5 g zu 100 ccm destilliertem Wasser. Das Salz verwittert an der Luft.

18. Eisenlösung. Es werden 2,5 g schwefelsaures Eisenammonoxyd $[(NH_4)_2Fe_2(SO_4)_4]$ in 100 ccm destilliertem Wasser gelöst.

19. Pikrinsäure. Man halte vorrätig 50 g der Kristalle und ca. 500 ccm einer gesättigten wässerigen Lösung, in welcher die Kristalle immer in 2 bis 3 mm hoher Schicht am Boden der Flasche liegen müssen. Löst sich leicht.

20. Chrom-Essigsäure. Zu 50 ccm 0,5 %iger Chromsäurelösung (9b.) werden 50 ccm destilliertes Wasser und 3—5 Tropfen Eisessig gesetzt.

21. Osmiumsäure. 50 ccm der 2 %igen wässerigen Lösung vor dem Gebrauche aus der Apotheke zu beziehen. (Sehr teuer, die genannte Lösung kostet 7 Mark). Ist im Dunkeln oder im dunkeln Glase aufzubewahren und, wenn gut verschlossen, viele Monate haltbar.

22. Chromosmium-Essigsäure nach Flemming. Man bereite sich eine 1 %ige Chromsäurelösung (5 ccm der 10 %igen Lösung [pag. 5] zu 45 ccm destilliertem Wasser), giesse dazu 12 ccm der 2 %igen Osmiumsäure, und füge noch 3 ccm Eisessig hinzu. Diese Mischung muss nicht im Dunkeln aufbewahrt und kann lange vorrätig gehalten werden[1]).

23. Gesättigte Sublimatkochsalzlösung. 7,5 g Kochsalz werden zu einem Liter destilliertem Wasser gefügt, nach der Lösung 125 g Sublimatkristalle zugesetzt, die sich erst unter Erwärmen lösen. Die warme Lösung ist zu filtrieren. Nach dem Erkalten bilden sich am Boden der Flasche weisse Kristallnadeln.

24. Salpetersaures Silberoxyd. Man beziehe kurz vor dem Gebrauch aus der Apotheke eine Lösung von 1 g Argent. nitric. in 100 ccm destilliertem Wasser. Die Flüssigkeit muss im Dunkeln oder in schwarzer Flasche aufbewahrt werden und ist lange haltbar.

25. Ammoniakalische Silberlösung muss jedesmal direkt vor dem Gebrauche frisch bereitet werden.

a) 10 %ige wässerige Lösung von Argent. nitric. 10 ccm werden in eine kleine Kochflasche gegossen.

---

[1]) Mit alten Chromosmiumessigsäurelösungen fixierte Gewebe färben sich oft schlecht, weil die Essigsäure verdunstet ist; 5—20 Tropfen Eisessig, der Lösung von neuem zugesetzt, beseitigen diesen Übelstand.

b) 40%ige Natronlösung wird mit einer Pipette tropfenweise zugesetzt; nach jedem Tropfen, bei dem sich ein Niederschlag bildet, ist die Kochflasche ein wenig zu schütteln. Bildet sich bei dem Zusatz eines Tropfens kein neuer Niederschlag mehr — der alte Niederschlag löst sich nicht auf — so hört man mit weiterem Zusatz auf. Man braucht im ganzen kaum 1 ccm Natronlösung.

c) 10%ige Ammoniaklösung wird tropfenweise zugesetzt, nach jedem Zusatz wird die Mischung geschüttelt. Dadurch löst sich der Niederschlag bis auf ein paar Körnchen. Zuviel Ammoniak verdirbt alles; es sind im ganzen 6—7 ccm zur Mischung zuzusetzen.

d) Die Mischung wird durch einen kleinen Filter in ein graduiertes Zylinderglas gegossen, es ergeben sich ca. 18 ccm Flüssigkeit, zu der das 4fache Quantum, also 72 ccm destilliertes Wasser zugegossen werden.

26. Sublimatpikrinsäure. Gleiche Teile der Lösung Nr. 19 und 23.

27. Goldchlorid. Man beziehe kurz vor dem Gebrauche aus der Apotheke eine Lösung von 1 g Aur. chlorat. in 100 ccm destilliertem Wasser. Im Dunkeln oder in schwarzer (brauner) Flasche zu halten.

Zur Goldchloridfärbung bedarf man

28. Ameisensäure. 50 ccm.

29. Konzentrierte (35%ige) Kalilauge 30 ccm. Das Fläschchen muss mit einem nicht vulkanisierten Kautschukpfropfen, der von einem Glasstabe durchzogen ist, verschlossen sein. Aus der Apotheke zu beziehen.

30. Glyzerin. 100 ccm reines Glyzerin vorrätig zu halten, sowie eine Lösung von 5 ccm reinem Glyzerin in 25 ccm destilliertem Wasser. Zur Verhütung der rasch in diesem Gemisch auftretenden Pilze kann man 5—10 Tropfen reine 1%ige Karbolsäurelösung oder einen Chloralhydrat-Kristall zusetzen. Der Kork des Fläschchens muss mit einem Glasstabe versehen sein.

31. Xylol ist wegen seiner Empfindlichkeit gegen unvollständig entwässerte Präparate Anfängern weniger zu empfehlen als

32. Karbol-Xylol, das hergestellt wird durch Zusatz von 22 g kristall. Karbolsäure zu 100 ccm Xylol; auch nicht völlig wasserfreie Schnitte lassen sich durch Karbolxylol aufhellen.

33. Xylolbalsam, Lösung von Kanadabalsam in Xylol; am besten ist der von Merk in Darmstadt oder der von Klönne & Müller in Berlin in Tuben käufliche Balsam. Der Kork der Flasche muss mit einem Glasstabe versehen sein.

34. Deckglaskitt. Venetianisches Terpentin wird mit so viel Schwefeläther verdünnt, bis das Ganze eine leicht tropfbare Flüssigkeit bildet; dann wird warm filtriert (im heizbaren Trichter) und das Filtrat auf dem Sandbade eingedickt. Die richtige Konsistenz ist erreicht, wenn ein mit einem Glasstabe auf dem Objektträger übertragener Tropfen sofort soweit erstarrt, dass er ganz hart wird und sich mit dem Fingernagel nicht mehr

eindrücken lässt. Man lasse wegen Feuersgefahr den Kitt in der Apotheke anfertigen.

35. Hämatoxylin nach Hansen. a) 1 g kristallisiertes Hämatoxylin wird in 10 ccm absolutem Alkohol gelöst und in geschlossener Flasche aufbewahrt, b) 20 g Kalialaun werden in 200 ccm destilliertem Wasser warm gelöst und nach dem Erkalten filtriert, c) 1 g übermangansaures Kali wird in 16 ccm destilliertem Wasser bei Zimmertemperatur gelöst. Am nächsten Tage werden Lösungen a) und b) in eine Porzellanschale zusammengegossen, mit 3 ccm der Lösung c) vermischt und unter stetem Umrühren bis zum Sieden erhitzt (man lasse ca. 1 Minute lang sieden). Dann kühle man rasch ab, indem man die Porzellanschale auf kaltem Wasser schwimmen lässt. Nach dem Erkalten wird die Mischung filtriert und ist von da ab verwendbar. Trübungen, Pilzentwickelung in der Flüssigkeit beeinträchtigen die Leistungsfähigkeit derselben nicht im mindesten. Vorrätig zu halten.

36. Hämatoxylin nach Delafield. a) 1 g kristallisiertes Hämatoxylin wird in 6 ccm Alk. absol. gelöst. b) 15 g Ammoniakalaun werden in 100 ccm destilliertem Wasser warm gelöst und nach dem Erkalten filtriert. Dann werden beide Lösungen zusammengegossen, die Mischung bleibt drei Tage in weit offenem Gefäss am Lichte stehen, wird dann filtriert und vermischt mit 25 ccm reinem Glyzerin und 25 ccm Methyl-Alkohol. Nach drei Tagen wird die Mischung filtriert und ist — lange haltbar — vorrätig zu halten.

37. Hämatoxylin nach Weigert zur Darstellung der markhaltigen Nervenfasern des Gehirnes und Rückenmarkes. 1 g kristallisiertes Hämatoxylin wird in 10 ccm Alkohol abs. + 90 ccm destilliertes Wasser gebracht, gekocht und nach dem Erkalten filtriert.

Die Anwendung dieser Farbe beansprucht eine Zuhilfenahme von einer

38. Gesättigten Lösung von neutralem essigsaurem Kupferoxyd, 10 g Cupr. acet. cryst. neutr. in 100 ccm destilliertem Wasser gelöst; lange haltbar. Ferner einer

39. Blutlaugensalz-Boraxlösung; 2 g Borax und 2,5 g Ferricyankalium zu 100 ccm destilliertem Wasser: lange haltbar.

40. Pikrokarmin. Man giesse zu 50 ccm destilliertem Wasser 5 ccm Liq. ammon. caustic., schütte in diese Mischung 1 g besten Karmin. Umrühren mit dem Glasstabe. Nach vollendeter Lösung des Karmins (ca. 5 Minuten) giesse man 50 ccm gesättigte Pikrinsäurelösung zu und lasse das Ganze zwei Tage in weit offenem Glase stehen. Dann filtriere man. Selbst reichliche Pilzentwickelung beeinträchtigt nicht die Färbekraft dieses vorzüglichen, in seiner Wirkung auf fixierte Präparate aber ungleich wirkenden Mittels. Für Färbung unter dem Deckglase (§ 11) am meisten zu empfehlen.

41. Alaunkarmin. 5 g Alaun werden in 100 ccm warmem, destilliertem Wasser aufgelöst und dann 2 g Karmin zugefügt. Diese Mischung

wird 10—20 Minuten gekocht und nach dem Erkalten filtriert; zuletzt werden der klaren, schön rubinroten Flüssigkeit 2—3 Tropfen Acid. carbol. liquefact.[1]) zugesetzt. Noch besser färbt

42. Boraxkarmin. 4 g Borax werden in 100 ccm warmem destilliertem Wasser aufgelöst, nach dem Erkalten der Lösung werden 3 g guter Karmin unter Umrühren zugefügt und dann 100 ccm 70%iger Alkohol (siehe pag. 4) zugegossen. Nach 24 Stunden filtriere man die Flüssigkeit, die sehr langsam (24 Stunden und noch länger) durch das Filter tropft.

Die Boraxkarminfärbung beansprucht die Nachbehandlung mit 70%igem salzsaurem Alkohol, welcher durch Zufügen von 4—6 Tropfen reiner Salzsäure zu 100 ccm 70%igem (pag. 4) Alkohol bereitet wird.

43. Parakarmin. 4 g Karminsäure (Grübler), ½ g Chloraluminium, 4 g Chlorcalcium werden in 100 ccm 70%igem Alkohol gelöst. Lange haltbar.

44. Karminsaures Natron. 2 g des Farbstoffes in 200 ccm destilliertem Wasser zu lösen.

45. Saffranin. 2 g des Farbstoffes in 60 ccm 50%igem Alkohol (31 ccm 96%iger Alkohol + 29 ccm destilliertes Wasser) zu lösen. Vorrätig zu halten.

46. Eosin. 1 g des Farbstoffes in 60 ccm 50%igem Alkohol (31 ccm 96%iger Alkohol + 29 ccm destilliertes Wasser) zu lösen. Vorrätig zu halten.

47. Orange. 1 g des Farbstoffes in 60 ccm 50%igem Alkohol zu lösen.

48. Kongorot. 1 g des Farbstoffes wird in 100 ccm destilliertem Wasser gelöst. Von dieser Stammlösung stelle man sich her:

Eine 1/30%ige Lösung: 3 ccm Stammlösung zu 100 ccm Aq. destill.

49. Vesuvin oder

50. Methylviolett B. und andere basische Anilinfarbstoffe können in gesättigten wässerigen Lösungen (1 g zu 50 ccm destilliertem Wasser) vorrätig gehalten werden.

51. Methylenblau. 1 g in 100 ccm destilliertem Wasser gelöst, ist ebenso wie das zur Nachbehandlung gehörige

52. Molybdänsaures Ammonium, 7 g zu 93 ccm destilliertem Wasser, lange haltbar.

53. Säurefuchsin (= Rubin S). 1 g des Farbstoffes in 100 ccm destilliertem Wasser gelöst.

54. van Giesons Pikrofuchsin. Zu 10 ccm der 1%igen Säurefuchsinlösung (53) werden 100 ccm gesättigter wässeriger Pikrinsäurelösung (19, pag. 6) gegossen.

---

[1]) Vorsicht! diese Karbolsäure ätzt sehr stark.

55. Bleu de Lyon Stammlösung. 1 g in 100 ccm absol. Alkohol gelöst.

56. Resorcin-Fuchsin nach Weigert (Modifikation Pranter). 0,02 g des trocken von Grübler (pag. 3) zu beziehenden Farbstoffes werden in 1 g (nicht Volumteil) konz. Salpetersäure und 100 g 70%igem Alkohol gelöst. Kurz vor dem Gebrauche zu bereiten.

57. Alaunkarmin-Dahlia nach Westphal. Man löse 1 g Dahlia in 25 ccm Alcohol. absol., setze 12 ccm reines Glyzerin und 5 ccm Eisessig zu und giesse zu dieser Mischung 25 ccm Alaunkarmin (41, pag. 8). In gut schliessender Flasche aufzubewahren.

II. Das Herstellen der Präparate.

Einleitung.

Die wenigsten Organe des tierischen Körpers sind so beschaffen, dass sie ohne weiteres der mikroskopischen Untersuchung zugänglich sind. Sie müssen einen gewissen Grad von Durchsichtigkeit besitzen, den wir dadurch erreichen, dass wir die Organe entweder in ihre Elemente zerteilen, die Elemente isolieren, oder in dünne Schnitte zerlegen, schneiden. Nun haben aber wiederum die wenigsten Organe eine Konsistenz, welche sofortiges Anfertigen genügend feiner Schnitte gestattet; sie sind entweder zu weich, dann muss man sie härten, oder zu hart (verkalkt), dann muss man sie entkalken. Härten und Entkalken kann jedoch nicht an frischen Objekten vorgenommen werden, ohne deren Struktur zu schädigen; es muss demnach beiden Prozeduren ein Verfahren vorausgehen, welches eine rasche Erstarrung und damit eine Festigung der kleinsten Teilchen ermöglicht; dieses Verfahren nennt man fixieren. Das Anfertigen feiner Schnitte ist demnach meist nur nach vorausgegangener Fixierung und Härtung (eventuell nachfolgender Entkalkung) des betreffenden Objektes möglich. Aber auch die Schnitte beanspruchen noch weitere Behandlung; sie können entweder sofort durchsichtig gemacht werden, durch Aufhellungsmittel, welche auch mit Erfolg bei frisch untersuchten Objekten angewendet werden, oder sie können vor der Aufhellung gefärbt werden. Die Farbstoffe sind für die mikroskopische Untersuchung unschätzbare Hilfsmittel, sie lassen sich auch auf frische, ja selbst auf lebende Organe applizieren; eine grosse Zahl der wichtigsten Tatsachen ist nur mit Hilfe der Farbstoffe aufgedeckt worden. In die Gefässe eingespritzt, injiziert, lehren sie uns die Verteilung und den Verlauf der feinsten Verzweigungen derselben kennen.

§ 1. Beschaffenheit des Materiales.

Für Studien über die Formelemente und die einfachsten Gewebe sind Amphibien: Frösche, Molche (am besten der gefleckte Salamander, dessen Elemente sehr gross sind) zu empfehlen, für Studien der Organe dagegen nehme man Säugetiere. Für viele Fälle genügen hier unsere Nagetiere (Kaninchen, Meerschweinchen, Ratte, Maus), ferner junge Hunde, Katzen etc. Doch versäume man keine Gelegenheit, die Organe des Menschen sich zu verschaffen. Vollständig frisches Material ist in chirurgischen Kliniken zu haben; im Winter sind viele Teile selbst vor 2—3 Tagen Verstorbener noch sehr brauchbar.

Im allgemeinen empfiehlt es sich, die Organe lebenswarm einzulegen. Um möglichst rasch dieser Aufgabe sich zu entledigen, ist es geboten, zuerst die zur Aufnahme der Objekte bestimmten Gläser mit der betreffenden Flüssigkeit zu füllen und mit einer Objekt, Flüssigkeit und Datum (event. Stunde) anzeigenden Etikette zu versehen; danach lege man die zur Sektion nötigen Instrumente (das anatomische Präparierbesteck) zurecht und dann erst töte man das Tier [1]).

§ 2. Töten und Sezieren der Tiere.

Amphibien durchschneide man mit einer starken Schere die Halswirbelsäule [2]) und zerstöre Hirn und Rückenmark vermittelst einer von der Wunde aus in die Schädelhöhle resp. in den Wirbelkanal eingestossenen Nadel. Säugetieren durchschneide man den Hals mit einem kräftigen, bis zur Halswirbelsäule reichenden Schnitt oder man töte sie mit Chloroform, das man auf ein Tuch giesst und so den Tieren vor die Nase drückt. Kleine, bis 4 cm grosse Tiere, Embryonen, können im ganzen in die Fixierungsflüssigkeit geworfen werden. Nach ca. 6 Stunden öffne man diesen die Bauch- und Brusthöhle durch Einschnitte. Bei der Sektion halte womöglich ein Gehilfe die Extremitäten; kleine Tiere kann man mit starken Stecknadeln an den Fussflächen auf Kork- oder Wachsplatten spannen. Die Organe müssen sauber herauspräpariert werden (am besten mit Pinzette und Schere), Quetschen und Drücken der Teile, Anfassen mit den Fingern ist vollkommen zu vermeiden. Die Pinzette darf nur am Rande der Objekte eingreifen; anhängende Verunreinigungen, Schleim, Blut, Darminhalt dürfen nicht mit dem Skalpell abgekratzt werden, sondern sind durch langsames Schwenken in der betreffenden Fixationsflüssigkeit zu entfernen.

Methoden.

Bei den im folgenden angegebenen Methoden ist es nicht zu vermeiden, dass Scheren, Pinzetten, Nadeln, Glasstäbe etc. mit den verschiedensten

---

[1]) Dem lebenden Tiere Teile zu entnehmen, ist eine nutzlose Grausamkeit.

[2]) Frösche fasse man dabei mit der linken Hand mit einem Tuche an den Schenkeln.

Flüssigkeiten, z. B. Säuren benetzt werden. Man reinige die Instrumente sofort nach dem Gebrauche durch Abspülen in Wasser und Abtrocknen. Vor allem vermeide man, einen z. B. mit einer Säure oder mit einem Farbstoff benetzten Glasstab in eine andere Flüssigkeit zu tauchen. Abgesehen davon, dass die Reagenzien dadurch verdorben werden, wird oft das Gelingen der Präparate infolgedessen gänzlich vereitelt. Gläser, Uhrschalen etc. sind leicht zu reinigen, wenn dies sofort nach der Benützung geschieht; lässt man dagegen z. B. einen Farbstoffrest in einem Glase antrocknen, so ist das Reinigen immer sehr zeitraubend. Man versäume also nie, auch die Gläser sofort nach dem Gebrauche zu reinigen; Uhrschalen werfe man wenigstens in eine Schüssel mit Wasser.

Alle Gefässe, in denen man isoliert, fixiert, härtet, färbt etc., müssen geschlossen gehalten (Uhrschalen decke man mit einer zweiten Uhrschale zu, wenn die Manipulationsdauer 10 Minuten übersteigt), und dürfen nicht in die Sonne gestellt werden.

§ 3. Isolieren.

Man isoliert entweder durch Zerzupfen der frischen Objekte oder nach vorhergehender Behandlung der Objekte mit lösenden Flüssigkeiten, welche ein Zerzupfen ganz oder teilweise unnötig machen. Es gehört zu den schwierigen Aufgaben, ein gutes Zupfpräparat anzufertigen. Viel Geduld und genaue Erfüllung nachstehender Vorschriften sind unerlässlich. Die Nadeln müssen spitz und ganz rein sein; man spitze und poliere sie zuvor auf dem angefeuchteten Schleifsteine. Das kleine Objekt, von höchstens 4 mm Seite, wird nun in einen kleinen Tropfen auf den Objektträger gelegt, und wird, wenn es farblos ist, auf schwarzer, wenn es dunkel (etwa gefärbt) ist, auf weisser Unterlage zerzupft. Ist das Objekt faserig (z. B. ein Muskelfaserbündel), so setze man beide Nadeln an dem einen Ende des Bündels an und zerreisse dasselbe der Länge nach in zwei Bündel[1]); das eine dieser Bündel wird auf dieselbe Weise, immer durch Ansetzen der Nadel an das Ende, wieder in zwei Bündel getrennt und so fort, bis ganz feine einzelne Fasern erzielt sind. Durch Betrachtung des (unbedeckten) Präparates mit schwacher Vergrösserung kann man kontrollieren, ob der nötige Grad von Feinheit erreicht ist[2]).

Als isolierende Flüssigkeiten sind zu empfehlen:

---

[1]) Zuweilen ist es schwierig, das Bündel in zwei der ganzen Länge nach getrennte Hälften zu teilen; es genügt dann oft, nur 3/4 der Gesamtlänge auseinandergezogen zu haben, so dass dann die isolierten Fasern am Ende noch alle zusammenhängen.

[2]) In wenig Flüssigkeit liegende, nicht mit einem Deckglase bedeckte Präparate sehen oft unklar aus, zeigen schwarze Ränder etc., Fehler, die durch Zusatz eines hinreichend grossen Tropfens und durch ein Deckglas wieder ausgeglichen werden.

a) Für Epithelzellen

ist Ranviers Drittelalkohol (s. pag. 5) ein ausgezeichnetes Isolationsmittel. Man lege Stückchen von 5—10 mm Seite (z. B. der Darmschleimhaut) in ein relativ geringes Quantum (ca. 10 ccm) dieser Flüssigkeit ein. Nach 5 Stunden (bei geschichtetem Pflasterepithel nach 10—24 Stunden und später) werden die Stückchen mit einer Pinzette vorsichtig, langsam herausgehoben und ein paar Mal leicht auf einen Objektträger aufgestossen, der mit einem Tropfen der gleichen Flüssigkeit bedeckt ist. Durch das Aufstossen fallen viele Epithelzellen isoliert ab, manchmal ganze Fetzen, die man nur mit der Nadel leicht umzurühren braucht, um eine vollkommene Isolation zu erzielen. Nun lege man ein Deckglas auf (pag. 30) und untersuche. Will man das Objekt färben, so bringe man die ganzen Stückchen vorsichtig aus dem Alkohol in ca. 6 ccm Pikrokarmin (pag. 8). Nach 2—4 Stunden wird das Stückchen sehr vorsichtig in ca. 5 ccm destilliertes Wasser gelegt und nach fünf Minuten auf den Objektträger aufgestossen, der diesmal mit einem Tropfen verdünntem Glyzerin (30, pag. 7) bedeckt ist. Deckglas. Das Präparat kann konserviert werden.

b) Für Muskelfasern, Drüsen

eignet sich 35%ige Kalilauge (s. pag. 7). Stückchen von 10—20 mm Seite werden in 10—20 ccm dieser Flüssigkeit eingelegt; nach etwa einer Stunde sind die Stückchen in ihre Elemente zerfallen, die mit Nadeln oder einer Pipette herausgefischt und in einem Tropfen der gleichen Kalilauge unter Deckglas betrachtet werden. Verdünnte Kalilauge wirkt ganz anders; würde man die Elemente in einem Tropfen Wasser betrachten wollen, so würden dieselben durch die nunmehr verdünnte Lauge in kürzester Zeit zerstört werden. Gelingt die Isolation nicht (statt dessen tritt zuweilen eine breiige Erweichung der Stückchen ein), so ist die Kalilauge zu alt gewesen. Man wende deshalb stets frisch bezogene Lösungen an. Auch die gelungenen Präparate lassen sich nicht konservieren.

Ferner ist geeignet eine Mischung von chlorsaurem Kali und Salpetersäure. Man bereite sich dieselbe, indem man in 20 ccm reine Salpetersäure (pag. 5) so viel chlorsaures Kali (ca. 5 g) wirft, dass ein ungelöster Satz am Boden bleibt. Nach 1—6 Stunden (manchmal später) ist das Objekt genügend gelockert und wird nun in 20 ccm destilliertes Wasser übertragen, in dem es eine Stunde bleibt, aber ohne Schaden auch 8 Tage verweilen kann. Dann wird es auf den Objektträger übertragen, wo es in einem Tropfen dünnem Glyzerin (30, pag. 7) mit Leichtigkeit zerzupft werden kann. Wenn die Salpetersäure gut ausgewaschen ist, lassen sich die Präparate konservieren und auch unter dem Deckglase färben (pag. 36). Einlegen der noch nicht zerzupften Stückchen in Pikrokarmin (s. die Isolation von Epithelzellen) gelingt nicht, da diese Farbflüssigkeit die Objekte brüchig macht.

c) Für Drüsenkanälchen

ist vorzüglich das Einlegen kleiner Stücke (von ca. 1 cm Seite) in 10 ccm reine Salzsäure. Nach 10—20 Stunden werden die Stückchen in ca. 30 ccm destilliertes Wasser gebracht, das innerhalb 24 Stunden mehrmals gewechselt werden muss. Die Isolation gelingt dann leicht durch vorsichtiges Ausbreiten des Stückchens mit Nadeln in einem Tropfen verdünntem Glyzerin. Die so hergestellten Präparate können konserviert werden.

§ 4. Fixieren.

Allgemeine Regeln. 1. Zum Fixieren muss stets reichliche, das Volum des zu fixierenden Objektes 50—100 mal übertreffende Flüssigkeit verwendet werden. 2. Die Flüssigkeit muss stets klar sein, sie muss, sobald sie trübe geworden ist, gewechselt, d. h. durch frische Flüssigkeit ersetzt werden. Die Trübung tritt oft schon eine Stunde (oder früher) nach dem Einlegen ein. 3. Die zu fixierenden Objekte sollen möglichst klein sein, im allgemeinen 1—2 ccm nicht überschreiten. Das Zerkleinern der Stücke geschieht mit scharfem Rasiermesser unter möglichster Vermeidung von Druck, bei weichen Organen erst eine oder mehrere Stunden nach dem Einlegen in die Fixierungsflüssigkeit, wenn die Stücke schon etwas fester geworden sind.

Sollte die Erhaltung des ganzen Objektes nötig sein (z. B. zur nachherigen Orientierung), so mache man wenigstens viele tiefe Einschnitte (5—10 Stunden nach dem ersten Einlegen) in dasselbe. Die Objekte sollen nicht am Boden liegen, man hänge sie entweder im Glase auf oder man bringe auf den Boden des Gefässes eine mehrere Zentimeter hohe Lage entfetteter Watte oder Glaswolle; dadurch wird erreicht, dass die im Objekt enthaltene Flüssigkeit zu Boden sinkt und die Fixierungsflüssigkeit rasch und in voller Konzentration eindringt. Bei Warmblütern ist zu empfehlen das halbstündige Einlegen in erwärmte (auf 39° C) Fixierungsflüssigkeit. Kleine und zarte Objekte (z. B. Embryonen — 3 mm Länge) werden nur kürzere Zeit, z. B. in Zenker (p. 16) nur eine Stunde fixiert.

1. Alkohol absolutus ist für Drüsen, Haut, Blutgefässe etc. sehr geeignet. Er wirkt zugleich als Härtungsmittel. In absolutem Alkohol eingelegte Objekte können schon nach 24 Stunden geschnitten werden[1]). Er eignet sich deshalb vorzugsweise zur raschen Herstellung von Präparaten. Besonders zu beachten ist folgendes: 1. Der absolute Alkohol muss, auch wenn er nicht getrübt ist, nach 3—4 Stunden gewechselt werden. 2. Man vermeide, dass die eingelegten Objekte auf dem Boden des Glases fest aufliegen oder gar festkleben[2]): man hänge deshalb die Objekte entweder an einem Faden im Alkohol auf, oder lege auf den Boden des Glases ein Bäuschchen Watte.

---

[1]) Man verschiebe die Verarbeitung der in absolutem Alkohol fixierten Objekte auf nicht zu lange Zeit, da die Elemente doch allmählich leiden; man schneide nach 3 bis 5 Tagen. Will man die Objekte noch weiter aufheben, so bringe man sie von da ab in 90%igen Alkohol. Schnitte von Objekten, die nur 24 Stunden in absolutem Alkohol gelegen hatten, färben sich zuweilen schlecht.

[2]) Die betreffenden Stellen erscheinen auf dem Schnitte stark komprimiert.

Nicht absoluter (z. B. 90%iger) Alkohol wirkt ganz anders, schrumpfend und kann deshalb nicht statt des absoluten Alkohols verwendet werden.

2. Formol 10%ige Lösung (10 ccm Formol [pag. 5] zu 90 ccm destilliertem Wasser).

Die Objekte verweilen darin . . . . . 48 Stunden,
kommen dann in Alkohol 96% . . . . . mindestens 48 Stunden.

Diese Formolmischung wird vielfach beim Gebrauch des Gefriermikrotoms verwendet. Die Objekte können Monate lang in der Mischung verbleiben; vor dem Mikrotomieren schneide man eine Scheibe von ca. 5 mm Dicke von dem Objekt und lege sie 24 Stunden lang in Wasser. Dann ohne Alkoholhärtung Aufsetzen auf das Mikrotom.

Formol wirkt ähnlich wie Osmiumlösungen [1]).

Stärkere (25—50%ige) Lösungen sind zwar ein gutes Mittel für Erhaltung von Zellstrukturen, machen aber das Bindegewebe sehr hart.

3. Alkoholformol. Alkohol 96% 60 ccm + Formol 30 ccm (Schaffer).

Die Objekte verweilen darin . . . . . 2 Tage,
kommen dann in reinen Alkohol 96% . . . . . mindestens 2 Tage.

Wasser, auch rein wässerige Farblösungen, sind bei dieser sehr guten, vor allem Schleimgranula fixierenden Methode völlig zu vermeiden.

4. Kalibichromat-Essigsäure (11, pag. 5).

Die Objekte verweilen darin . . . . . 18—24 Stunden,
kommen dann in womöglich fliessendes Wasser . . . . ca. 3 Stunden
und werden dann in allmählich verstärktem Alkohol gehärtet (pag. 17). Der Vorzug dieser Mischung liegt in dem guten Eindringen der Flüssigkeit und dem raschen Verlauf: Fixation und Härtung sind in 4—5 Tagen vollendet. Die Methode, die mir, mit Ausnahme der Leber, sehr gute Resultate geliefert hat, verlangt nur längere Färbungsdauer, z. B. bei Hansens Hämatoxylin 15—60 Minuten. Durchfärben kleiner Stücke gelingt dagegen leicht.

5. Kalibichromat-Formol (12, pag. 5).

Die Objekte verweilen darin . . . . . 24 Stunden,
kommen dann in $3\frac{1}{2}$%ige Kalibichromatlösung . . . 3—6 Tage,
werden dann in womöglich fliessendem Wasser ausgewaschen 3—6 Stunden,
werden dann in allmählich verstärktem Alkohol gehärtet (pag. 17).

6. Müllersche Flüssigkeit (13, pag. 5).

Die Objekte verweilen in grossen, mehrmals zu wechselnden Quanten (400 ccm) . . . . . 1—6 Wochen [2]),
werden dann in womöglich fliessendem Wasser ausgewaschen 4—8 Stunden,
werden dann in destill. Wasser kurz abgespült . . . . 1 Minute,
werden dann im Dunkeln (pag. 18 Anm. 1) in allmählich verstärktem Alkohol gehärtet.

---

[1]) Vergl. auch Substitution der Osmiumsäure bei der Golgimischung (pag. 28).

[2]) Man kann die Stücke noch länger, bis zu 6 Monaten, in Müllerscher Flüssigkeit halten; sie lassen sich alsdann oft ohne Alkoholhärtung schneiden und färben.

Wer nicht mit peinlicher Gewissenhaftigkeit die oben (pag. 14) angegebenen allgemeinen Regeln für das Fixieren befolgt, erzielt hier Misserfolge, für welche dann selbst von sonst erfahrenen Mikroskopikern die schuldlose Müllersche Lösung verantwortlich gemacht wird.

7. Müller-Formol (14, pag. 5). Die damit fixierten Objekte werden unter mehrmaligem Flüssigkeitswechsel nach 4 Tagen in reine Müllersche Flüssigkeit übertragen und wie bei dieser weiterbehandelt. Gründliches Auswaschen in Wasser (24 Stunden) wird empfohlen.

8. Zenkersche Flüssigkeit (15, pag. 5)[1].

Die Objekte[2]) verweilen darin . . . . . 10—24 Stunden,
dann in (womöglich fliessendem) Wasser . . . . . 10—24 Stunden,
dann in destill. Wasser . . . . . 1 Minute,
werden dann im Dunkeln (pag. 18 Anm. 1) in allmählich verstärktem Alkohol gehärtet.

Siehe weiter „Behandlung sublimathaltiger Schnitte".

Die Resultate der Zenkerschen Flüssigkeit sind nur dann gute, wenn Schneiden und Färben bald nach vollendeter Fixierung und Härtung vorgenommen wird. Ein Jahr alte Zenkerpräparate färben sich schlecher, selbst solche, die in Paraffin eingeschmolzen waren. Nur Hämalaun (pag. 21) gibt oft noch zufriedenstellende Färbung. Für Organe, die reich an glatten Muskelfasern sind, ist Zenkersche Flüssigkeit weniger zu empfehlen.

9. Sublimatpikrinsäure (26, pag. 7)[1]) wird wie Zenkersche Flüssigkeit angewendet; die damit fixierten Präparate färben sich sehr gut.

10. Sublimat-Kochsalzlösung (23, pag. 6)[1]) 20 ccm.

Kleine (höchstens 4 mm) Stücke verweilen darin je nach Grösse
1—6 Stunden,
werden dann in allmählich verstärktem Alkohol gehärtet (pag. 17).

Diese Lösung wirkt schrumpfend, ist aber ein ausgezeichnetes Mittel zur Fixation von Zell- und Kernstrukturen.

Behandlung sublimathaltiger Schnitte.

Schnitte von den in 8, 9, 10 fixierten Objekten werden vor dem Färben eingelegt in

Jodalkohol (12 ccm Alkohol 90 % + 3 Tropfen Jodtinktur) 15 Min.,
dann in grosse Mengen von Natriumthiosulfat (10 ccm dieser Lösung (17, pag. 6) + 100 ccm destill. Wasser) . . . . . 15 Minuten,
dann in destill. Wasser zum Abspülen . . . . . 1 Minute.

Die Schnitte sind durch das Natriumthiosulfat ganz jodfrei und damit Anilinfarbstoffen gegenüber haltbar geworden (M. Heidenhain).

11. Osmiumsäurelösung (21, pag. 6). Beim Gebrauche derselben nehme man sich vor dem Einatmen der die Schleimhäute sehr reizenden

---

[1]) Metallinstrumente dürfen hier nicht gebraucht werden.

[2]) Auf 1 ccm Organstück müssen ca. 60 ccm Flüssigkeit kommen; bei Zenker-Formol (pag. 6) genügt oft eine 5stündige Fixierung; die nachfolgende Wässerung darf bis zu 48 Stunden betragen.

Dämpfe in acht. Man fixiert entweder durch Einlegen sehr kleiner (bis 5 mm Seite) Stückchen in die (meist in 1 %iger Lösung benützte) Säure, die nur in kleinen Quanten (1—6 ccm) angewendet zu werden braucht, oder dadurch, dass man das feuchte Objekt den Dämpfen der Osmiumsäure aussetzt. Zu letzterem Zwecke giesse man in ein ca. 5 cm hohes Reagenzgläschen ca. 1 ccm der 2 %igen Lösung, füge ebensoviel destilliertes Wasser hinzu und stecke das Objekt mit Igelstacheln an die Unterseite des Korkstöpsels, mit welchem man das Reagenzgläschen fest verschliesst. Nach 10—60 Minuten (je nach der Grösse des Objektes) wird das Stückchen abgenommen und direkt in die in dem Gläschen enthaltene Flüssigkeit geworfen. In beiden Fällen verweilen die Objekte 24 Stunden in der Säure; dabei müssen die Gläser gut verschlossen und im Dunkeln gehalten werden. Dann werden die Objekte herausgenommen, in (womöglich fliessendem) Wasser $^1/_2$—2 Stunden ausgewaschen, in destilliertem Wasser kurz abgespült und in allmählich verstärktem Alkohol gehärtet (§ 5).

Osmiumsäure-Lösung und -Mischungen schwärzen das Fett; will man osmiertes Fett konservieren (vergl. § 10, 3), so dürfen die Schnitte nicht in Terpentinöl, absolutem Äther oder Xylol, welche osmiertes Fett lösen, aufgehellt werden. Man nehme Chloroform (oder Nelkenöl); zum Einschluss muss mit Chloroform verdünnter Kanadabalsam verwendet werden. Reine Osmiumlösung (aber nicht Mischungen dieser) schwärzt auch Pigment. Ungeeignet sind Osmiumsäure-Lösung und -Mischungen für elastische Fasern, die durch sie gelöst werden sollen.

12. Chromosmium-Essigsäure (Flemmings Flüssigkeit) (pag. 6), vorzügliches Mittel zur Fixierung der Kernteilungen[1]).

Man lege ganz frische, noch lebenswarme Stückchen von 3—5 mm Seite in 4 ccm dieser Flüssigkeit . . . . . 1—2 Tage[2]),
dann in (womöglich fliessendes) Wasser . . . . . 1 Stunde (besser länger),
dann in destill. Wasser . . . . . 1 Minute,
dann Härten in allmählich verstärktem Alkohol (pag. 17).

Die zum Fixieren verwendeten Flüssigkeiten können nicht mehr weiter gebraucht werden; man giesse sie weg.

§ 5. Härten.

Mit Ausnahme des absoluten Alkohols erfordern sämtliche Fixierungsmittel eine nachfolgende Härtung. Das beste Härtungsmittel ist der allmählich verstärkte Alkohol. Auch hier gilt die Regel, reichlich Flüssigkeit zu verwenden, sowie trüb oder farbig gewordenen Alkohol zu

[1]) Die Wirkung dieser Mischung auf die Kerne ist an der Peripherie der Stückchen eine andere, als im Innern, wo die Chromatingerüste deutlicher sind, weil in der Peripherie die Osmiumsäure, welche den Kernsaft körnig und das Kerngerüst undeutlicher macht, reiner zur Wirkung kommt.

[2]) Es ist besser sie noch länger (bis 3 Wochen) dort liegen zu lassen.

wechseln [1]). Die zur Härtung benützten Gläser müssen am Boden mit einer 2—4 ccm hohen Schicht entfetteter Watte belegt sein, damit das zu Boden sinkende Wasser nicht in der nächsten Umgebung der zu härtenden Stücke bleibe. Die genauere Handhabung ist folgende: Nachdem die Objekte (in einer der oben aufgezählten Flüssigkeiten) fixiert und, je nach Angabe, in Wasser ausgewaschen sind, kommen sie

in Alkohol 50 % . . . . . 2—6 Stunden,
in Alkohol 70 % . . . . . 12—24 Stunden,
in Alkohol 80 % . . . . . 12—24 Stunden,
in Alkohol 90 % . . . . . woselbst

sich die Härtung nach weiteren 24—48 Stunden vollendet [2]). In diesem Alkohol können die Objekte bis zur definitiven Fertigstellung monatelang verweilen. Der zum Härten benutzte 90 %ige Alkohol wird in einer eigenen Flasche gesammelt und zum Härten von Klemmleber oder zum Brennen verwendet.

§ 6. Entkalken.

Die zu entkalkenden Objekte können nicht frisch in die Entkalkungsflüssigkeit eingelegt werden, sie müssen vielmehr vorher fixiert und gehärtet werden.

1. Zu diesem Zwecke fixiere man kleine Knochen (bis zur Grösse von Phalangen) und Zähne ganz, von grösseren Knochen ausgesägte Stücke [3]) (von 3—6 cm Länge)
in ca. 300 ccm Müllerscher Flüssigkeit (6, pag. 15). . . 2—4 Wochen,
oder in 10 %iger Formollösung (2, pag. 15) . . . . . 48 Stunden.

2. Nachdem der Knochen 3 Tage (oder beliebig länger) in 90 %igem Alkohol verweilt hat,
kommt er in womöglich fliessendes Wasser . . . . . ca. 24 Stunden,
dann in die Entkalkungsflüssigkeit (konzentrierte Salpetersäure 9 ccm zu 300 ccm Aq. destill.) . . . . . mehrere Wochen.

---

[1]) Die in Chromsalzlösungen z. B. in Müllerscher Flüssigkeit fixierten Stücke geben, wenn nicht lange ausgewaschen wurde — und das muss man wegen eintretender Schädigung vermeiden — noch im Alkohol Stoffe ab, die bei gleichzeitiger Einwirkung des Tageslichtes in Form von Niederschlägen auftreten; hält man dagegen den Alkohol im Dunkeln, so entstehen keine Niederschläge, sondern der Alkohol färbt sich nur gelb, bleibt aber klar. Aus diesem Grunde ist oben der Ausschluss des Tageslichtes empfohlen worden; es genügt, die betreffenden Gläser in einer dunklen Stelle des Zimmers aufzustellen. Auch der 90 %ige Alkohol muss, so lange er noch intensiv gelb wird, täglich einmal gewechselt werden.

[2]) Die Aufenthaltsdauer richtet sich nach der Grösse des Objektes; unter besonderen Umständen, bei sehr kleinen, zarten Objekten empfiehlt es sich, diese auf je eine Stunde in 40 %, 50 %, 60 %, 70 %, 80 %igen Alkohol einzulegen.

[3]) Trockne, mazerierte Knochen resp. Zähne müssen zuerst ca. 12 Stunden in destilliertem Wasser liegen.

Auch hier müssen grosse Quanten (mindestens 300 ccm) verwendet werden, die anfangs täglich, später alle 14 Tage zu wechseln sind, bis die Entkalkung vollendet ist. Man kontrolliert den Prozess durch Einstechen mit einer alten Nadel und Einschneiden mit einem Skalpell [1]). Entkalkter Knochen ist biegsam, weich und lässt sich leicht schneiden. Der Entkalkungsprozess nimmt bei dicken Knochen mehrere Wochen in Anspruch, bei fetalen und kleinen Knochen 3—12 Tage. Nach vollendeter Entkalkung werden die Knochenstücke entsäuert, d. h. sie kommen
in 5%ige wässerige Lösung von Natriumsulfat [2]) . . . 12—24 Stunden,
dann in (womöglich fliessendes) Wasser . . . . . 24 Stunden,
dann abermalige Härtung nach § 5 in allm. verstärktem Alkohol.

Bei sehr zarten Objekten (z. B. Schnecken) empfiehlt es sich, das fixierte und gehärtete Objekt vor dem Entkalken in Celloidin einzubetten (siehe Schaffer, Zeitschr. f. wissensch. Mikroskopie. Bd. 19. pag. 23).

Anfängern begegnet es nicht selten, dass der Knochen noch vor vollständiger Entkalkung in Alkohol gebracht wird und dann bei Schneideversuchen sich noch unbrauchbar erweist. In solchen Fällen muss dann die Entkalkungsprozedur wiederholt werden. Allzulanges Liegen der Objekte in der Entkalkungsflüssigkeit führt schliesslich zu gänzlichem Verderben.

§ 7. Schneiden.

Das Rasiermesser (s. pag. 2) muss scharf sein; das Gelingen guter Schnittpräparate hängt von der Schärfe des Messers ab. Beim Schneiden muss die Klinge mit Alkohol befeuchtet werden (nicht mit Wasser, welches die Klinge nur unvollkommen benetzt). Zu dem Zwecke tauche man das Messer vor jedem dritten oder vierten Schnitte in eine mit ca. 30 ccm 90%igem Alkohol gefüllte flache Glasschale, die zugleich zur Aufnahme der angefertigten Schnitte dient. Das Messer ist horizontal zu halten, leicht zu fassen, der Daumen gegen die Seite der Messerschneide, die übrigen Finger gegen die Messerrückenseite, die Handrückenfläche nach oben gerichtet. Zuerst stelle man an dem zu schneidenden Objekte eine glatte Fläche her, indem man ein Stück von beliebiger Dicke mit einem Zuge vom Objekte trennt. Dann beginnt das Herstellen der Schnitte, die immer mit einem leichten, nicht zu raschen Zuge [3]) möglichst glatt und gleichmässig dünn ausgeführt werden sollen. Es ist geboten, stets eine grössere Anzahl (10—20) von Schnitten anzufertigen, die mit der Nadel oder durch Eintauchen des

[1]) Nadel und Skalpell sind sofort nach dem Gebrauche sorgfältig zu reinigen. In Pikrinsäure entkalkte Stücke (s. Nr. 200) werden direkt aus dieser nach § 5 in 50%igem Alkohol etc. gehärtet.

[2]) Die Lösung ist bei grossen Stücken nach 6 Stunden zu wechseln.

[3]) Man darf das Messer nicht durch das Objekt drücken, man muss ziehen; zu dem Zwecke muss immer der dem Messergriff zunächst liegende Teil der Messerschneide an das Objekt angesetzt werden.

Messers in die Glasschale übertragen werden[1]). Dann stelle man die Schale auf eine schwarze Unterlage und suche die besten Schnitte aus. Die dünnsten Schnitte sind nicht immer die brauchbarsten; für viele Präparate, z. B. für einen Durchschnitt durch sämtliche Magenhäute, sind dickere Schnitte mehr zu empfehlen. Für Übersichtsbilder fertige man grosse, dicke, für feinere Strukturen kleine, dünne Schnitte an; für letztere genügen oft allerkleinste, durch zu oberflächliche Messerführung erzielte Bruchstücke von 1—2 mm Seite oder Randpartien etwas dickerer Schnitte.

Ist das zu schneidende Objekt zu klein, um nur mit den Fingern gehalten zu werden, so bettet man dasselbe ein. Die einfachste Methode ist das Einbetten resp. Einklemmen in Leber.

Man nehme entweder Rindsleber oder besser menschliche Fett- oder Amyloidleber (aus patholog.-anatomischen Instituten zu erhalten)[2]), schneide sie in ca. 3 cm hohe, 2 cm breite und 2 cm dicke Stücke, die man sofort in 90%igen Alkohol wirft, der am nächsten Tage gewechselt werden muss; nach weiteren 3—5 Tagen hat die Leber die erforderliche Härte. Nun schneide man eines dieser Stücke von oben her zur Hälfte der Höhe ein und klemme das zu schneidende Objekt in die so entstandene Spalte. Ist das Objekt zu dick, so kann man mit einem schmalen Skalpell Rinnen in die Leber schneiden, in welche das Objekt eingepasst wird. Das Objekt bedarf keiner weiteren Fixierung (etwa durch Zubinden mit einem Seidenfaden oder dergl.).

Ich klemme die meisten Schnittobjekte in Leber; man kann so sehr feine Schnitte erzielen, sofern man nur einigermassen Übung hat und die kann man sich in wenigen Wochen leicht aneignen.

§ 8. Färben.

Allgemeine Regeln. Vor dem Gebrauche ist die betreffende Farbstofflösung stets zu filtrieren. Die aus einem Stückchen Filtrierpapier von 5 cm Seite bestehenden kleinen Trichter werden einfach durch zweimaliges Zusammenlegen hergestellt und in einen Korkrahmen gesteckt, den man sich durch Ausschneiden eines Stückes von ca. 2 cm Seite aus einer Korkplatte von ca. 5 cm Seite verfertigt hat. Der Korkrahmen wird auf vier lange Stecknadeln gestellt. Solche Trichter können viele Male benutzt werden; Trichter und Rahmen sollen nur für eine und dieselbe Flüssigkeit zur Anwendung kommen. Die in die Farbflüssigkeiten gebrachten Schnitte sollen nicht an der Oberfläche schwimmen; sie sind mit Nadeln in die Farbe unterzutauchen.

---

[1]) Sehr feine Schnitte kann man (wenn sie nicht gefärbt werden sollen oder wenn sie schon durchgefärbt sind) am besten von der geneigten Klinge direkt auf den Objektträger herüberziehen oder -spülen.

[2]) Aueh Hundeleber (von physiologischen Instituten zu erhalten) ist zu empfehlen.

A. Kernfärbung.

a) von Schnitten und Häuten.

1. Mit Hansenschem Hämatoxylin (s. pag. 8). Man filtriere 3—4 ccm der Farblösung in ein Uhrschälchen, dahin kommen

a) die Schnitte . . . . . 1—5 Minuten[1]),
werden dann b) in destill. Wasser abgespült[2]) . 1—2 Minuten,
kommen dann c) in mehr (ca. 30 ccm) destill.
Wasser . . . . . 5 Minuten und mehr,
dann Einschliessen in Xylolbalsam nach § 10, ad. 3 (pag. 33).

Die Hauptsache ist bei der Hämatoxylinfärbung und bei vielen anderen Färbungen das ordentliche Auswaschen; ist das Wasser auch nur leicht blau geworden, so muss es durch neues ersetzt werden. Anfangs sehen die Schnitte ganz verwaschen blau aus; meist nach 5 Minuten, manchmal erst nach Stunden erfolgt die Differenzierung, die schon manche Details mit unbewaffnetem Auge erkennen lässt. Dabei geht die anfangs blaurote Farbe allmählich in ein schönes Dunkelblau über, das um so reiner wird, je länger (bis 24 Stunden) die Schnitte im Wasser liegen.

Nach vollendeter Färbung wird die benützte Farblösung durch das Filter wieder in die Hämatoxylinflasche zurückgegossen. Das Uhrschälchen ist sofort zu reinigen.

Fehler-Korrektur. Ist ein Präparat zu stark gefärbt, so kann man das Hämatoxylin zum Teil wieder ausziehen; die zu dunklen Schnitte kommen dann

a) in ca. 5 ccm (Uhrschale voll) destilliertes Wasser + 2—3 Tropfen
Essigsäure . . . . . ca. 5 Minuten,
hier werden die Schnitte rot und heller,
dann b) in mehrmals zu wechselndes, reines, destilliertes
Wasser . . . . . ca. 5 Minuten,
hier wird die Essigsäure ausgewaschen, die roten Schnitte werden wieder blau. Schlecht ausgewaschene Schnitte verblassen nachträglich.

Kombination der Kernfärbung mit Gegenfärbung siehe G. pag. 29.

Statt des Hansenschen Hämatoxylins möge auch P. Mayers Hämalaun (Hämatein pur. Grübler 0,5 g in 25 ccm 90%igem Alkohol durch Erwärmen gelöst und zusammengegossen mit einer Lösung von 25 g Alaun in 500 ccm destilliertem Wasser) empfohlen sein. Anwendung wie bei Hansens Hämatoxylin; man kann auch durchfärben (24 Stunden). Grössere durchgefärbte Stücke müssen mit 1%iger Alaunlösung ausgewaschen werden.

---

[1]) Die Zeit, in welcher sich die Schnitte färben, ist eine sehr verschiedene. Schnitte in Alkohol fixierter und gehärteter Objekte färben sich in 1—3 Minuten. War die Fixierung mit Müllerscher Flüssigkeit oder mit Kalibichromat-Essigsäure erfolgt, so müssen die Schnitte etwas länger (bis 5 Minuten) in der Farbe bleiben. Anfängern ist zu empfehlen, die Schnitte verschieden lange Zeit, 1, 3, 5 Minuten in der Farbe zu belassen und dann zu kontrollieren, welche Zeitdauer zu einer gelungenen Färbung die passende ist.

[2]) Dabei bewegt man die Schnitte leise mit der Nadel, um sie von dem überschüssigen Farbstoff zu befreien.

2. Mit Anilinfarben. Aus der grossen Reihe seien hierfür empfohlen: Vesuvin und Methylviolett B (pag. 9). Man filtriere davon ca. 5 ccm in eine Uhrschale.

Dahin kommen a) die Schnitte . . . . . 2—5 Minuten,
dann b) in 5 ccm destill. Wasser . . . . . 1/2 Minute,
dann c) in 5 ccm Alk. absolut. . . . . 3—5 Minuten,
hier werden die ganz dunklen Schnitte unter viel Farbenabgabe heller, so dass man einzelne Teile (z. B. bei Haut die Drüsen) schon mit unbewaffnetem Auge erkennen kann,
dann d) in neuen Alk. absolut. . . . . ca. 2 Minuten,
dann Einschliessen in Xylolbalsam nach § 10. ad. 3 (pag. 33).

Der Effekt ist eine sehr schöne, dauerhafte Kernfärbung; der Nachteil liegt im starken Verbrauche von Alkohol absol.

Ähnlich wird Saffranin (pag. 9) verwendet. Man filtriere davon ca. 5 ccm in eine Uhrschale.

Dahin kommen a) die Schnitte . . . . . 24 Stunden,
dann b) in 5 ccm Alkohol 96% . . . . . 1/2 Minute,
dann c) in 5 ccm Alkohol absolut. und weiter wie bei Methylviolett B.

Man kann der Saffraninfärbung auch eine Ansäuerung vorausschicken, d. h. die Schnitte kommen a) in 10 ccm destill. Wasser + 1 Tropfen reine Salzsäure . . . . . 5—10 Minuten,
dann b) zum Abspülen in reines, destilliertes Wasser 1/2 Minute,
dann c) (wie oben a) in die Farbe . . . . . 24 Stunden usw.

Zu langes Verweilen in dem absoluten Alkohol kann bis zu völliger Entfärbung der Schnitte führen. Misslingen der Färbung beruht bei mit Chrom-Osmium-Essigsäure fixierten Objekten auf zu geringem Essigsäuregehalt dieser Fixationsflüssigkeit (pag. 6, Anmerkung).

Kombination der Anilinkernfärbung siehe pag. 29, G.

b) von Stücken vor Zerlegung dieser in Schnitte, sog. „Durchfärbung".

3. Mit Boraxkarmin (pag. 9). a) In 30 ccm dieser Farblösung kommen Stücke vorher fixierter und gehärteter Objekte,
a) wenn sie klein (5 mm Seite) sind . . . . 24 Stunden,
wenn sie grösser sind . . . . . 2—3 Tage.
dann[1]) b) direkt in 25 ccm salzsauren Alkohol (pag. 9, 42) . . . . . 1—3 Tage[2]),

[1]) Der gebrauchte Boraxkarmin wird wieder in die Flasche zurückgegossen.

[2]) Nach wenigen Minuten wird der Alkohol rot — nur in Chromsalzlösungen (z. B. in Müllerscher Flüssigkeit fixierte Objekte) geben oft wenig Farbe ab — und muss nun durch neuen salzsauren Alkohol ersetzt werden; nach etwa 1/4 Stunde wird der Alkohol abermals gewechselt; dieser Wechsel wird so oft wiederholt, bis der Alkohol nicht mehr

dann c) in reinen Alkohol 90 % . . . . . 24 Stunden,
dann d) zum Nachhärten in Alkohol 96 % . . . 24 Stunden und mehr.

4. Mit Parakarmin (pag. 9). Die Stücke (bis zu 3 cm Seite) kommen
a) in 30 ccm dieser Farblösung . . . . . 24 Stunden,
dann b) in reinen (nicht salzsauren) Alkohol 70 % 24 Stunden,
dann c) in Alkohol 90 % . . . . . 24 Stunden,
dann d) zum Nachhärten in 96 % . . . . . 24 Stunden und mehr.

Färbt sich der 70 %ige Alkohol stark, dann muss er durch neuen ersetzt werden. Der Vorteil des Parakarmins liegt im leichten Eindringen, in der Ausschaltung der Salzsäure und der Tatsache, dass nicht nur Kerne, sondern auch in leichtem Tone Protoplasma gefärbt wird.

Fehler-Korrektur. Bei Überfärbung kommen die Stücke (resp. die Schnitte a) in 40 % Alkohol 70 % + 1 ccm Eisessig — 12 Stunden,
dann b) in reinen Alkohol 90 % . . . . . 24 Stunden etc.

Kombination mit anderen Färbungen siehe pag. 29, G.

B. Schleimfärbung.

5. Mit Delafields Hämatoxylin (pag. 8).

Am besten eignen sich hierzu Schnitte von Objekten, die in Alkohol-Formol, Chromosmium-Essigsäure, Zenkerscher oder Müllerscher Flüssigkeit fixiert und in allmählich verstärktem Alkohol gehärtet worden waren.

Die Schnitte kommen
a) in 3 Tropfen der filtrierten Farbe + 25 ccm dest. Wasser 2—3 Stunden,
b) dann in Aq. destill. . . . . 1 Minute,
dann Einschliessen in Xylolbalsam nach § 10, ad. 3 (pag. 33).

Zuweilen müssen die Schnitte auch länger in der dünnen Farblösung verbleiben. Man kann den Fortschritt der Färbung mit schwacher Vergrösserung ohne Deckglas verfolgen. Auch die Kerne färben sich blau und ganz intensiv der Knorpel.

Kombination mit anderen Färbungen siehe pag. 29, G.

C. Färbung elastischer Fasern.

6. Mit Resorzin-Fuchsin (pag. 10).

Hierzu eignen sich am besten Schnitte von Objekten, die in Sublimatlösungen oder in Alkohol fixiert und gehärtet worden waren.

Die Schnitte kommen
a) in 5 ccm der Farbmischung . . . . . 18—24 Stunden
dann b) in 5 ccm Alkohol absol. . . . . 1 Minute,
dann c) in neuen Alkohol absol. . . . . 2—5 Minuten,
dann Einschliessen in Xylolbalsam nach § 10, ad. 3 (pag. 33).

---

gefärbt ist. Das kann 1—3 Tage in Anspruch nehmen; während des ersten Tages wechsle man alle 2, während der folgenden Zeit alle 4 Stunden. Wenn man sparsam sein will, kann man mit einer Nadel das Objekt aus dem roten Flüssigkeitshof, in dem es liegt, langsam hinausschieben und an eine andere ungefärbte Stelle der Flüssigkeit bringen.

Die Fasern erscheinen dunkelblau auf hellem Grunde[1]).

Man kann die Färbung mit Kernfärbungen kombinieren. Die Schnitte kommen a) in 10 ccm Boraxkarmin . . . . . 24 Stunden, dann b) zum Abspülen in reinen Alkohol 70% . . . . 10 Sekunden, dann c) in Resorzin-Fuchsin nach Vorschrift.

Die freie Säure des letzteren besorgt die Differenzierung. Kombination mit Gegenfärbung siehe G. 15 (pag. 30).

D. Färbung der Nervenelemente[2]).

7. Mit Methylenblau.

Die Objekte, Zupfpräparate, Häute etc. werden möglichst frisch auf einen Objektträger gebracht und mit ein paar Tropfen einer 1/8 prozentigen Methylenblaulösung (4 ccm der 1% Lösung (pag. 9, 51) + 24 ccm 0,65%iger Kochsalzlösung) bedeckt und in zugedeckter Glasschale gestellt a) in einen auf 36—37° C geheizten Wärmeschrank . . . . . 1—1 1/2 Stunden[3]) dann wird der Objektträger mit dem Präparat zur Fixierung gelegt in b) grosse Mengen (40 ccm) 7%iges molybdänsaures Ammonium (pag. 9, 52) . . . . . 18—20 Stunden, hier lösen sich die Objekte vom Objektträger ab, dann c) in Aq. destill. . . . . 3—6 Stunden, von hier aus werden die Objekte auf den Objektträger gebracht, wo Falten und dergl. mit der Nadel ausgeglichen werden und auf dem Objektträger nach § 10, ad. 3, pag. 33 in Xylolbalsam eingeschlossen.

8. Golgis schwarze Reaktion (färbt ausser Nervenelementen auch die Sekretwege).

Die Methode vereinigt Fixieren und Färben. Die Objekte müssen möglichst frisch sein, ihr Durchmesser soll im allgemeinen 4 mm nicht überschreiten. Es ist aber nicht leicht, frische Gehirnstückchen u. a. von dieser Grösse zu schneiden, ohne das zarte Gewebe zu quetschen, man lege deshalb zuerst grössere (1—2 cm grosse) Stückchen in ein Schälchen mit frisch zubereiteter Golgischer Mischung (pag. 6), welches zugedeckt und im Dunkeln (im Winter in einem auf ca. 25° C geheizten Wärmeschrank) aufgehoben wird. Nach 1—2 Stunden lassen sich die Stückchen leicht in Scheiben von

---

[1]) Man kann die Färbung auch beschleunigen, indem man die offene Resorzin-Schale in den Thermostaten bringt, wo nach 2 Stunden die Färbung erfolgt. Ältere Farblösungen färben oft ungenügend. Um die gleichzeitige Blaufärbung von Knorpel und Schleim zu verhindern, ist empfohlen worden, zu a) 3 Tropfen Liq. ferri sesquichlor. zu setzen, allein solche Präparate verblassen bald.

[2]) Die Färbung der Markscheiden siehe spezielle Technik „Rückenmark" Nr. 78.

[3]) Alle 10—15 Minuten müssen die Präparate unter dem Mikroskop kontrolliert werden, um den Verlauf der Färbung zu verfolgen, denn das Erfassen des richtigen Momentes der maximalen Färbung der Präparate und deren rechtzeitige Fixierung ist für das Gelingen sehr wesentlich. Bei der Kontrolle müssen neue Tropfen der Methylenblaulösung zugesetzt werden, sobald die Oberfläche der Präparate nicht genügend feucht erscheint.

ca. 4 mm Durchmesser zerschneiden. Die Menge der Golgischen Flüssigkeit richtet sich nach der Zahl der Scheiben, jede Scheibe beansprucht etwa 10 ccm der Mischung. Nach 2—6, seltener bis 15 Tagen[1]) werden die Scheiben herausgenommen, rasch ein paar Sekunden mit destilliertem Wasser abgespült, leicht auf Filtrierpapier abgetrocknet und in 0,75%ige Silberlösung (30 ccm der 1%igen Lösung [25, pag. 6] + 10 ccm destilliertes Wasser, für jedes Stückchen ca. 10 ccm der Mischung), gelegt[2]). Sofort bildet sich um die Stückchen ein brauner Niederschlag. Für den Aufenthalt in der Silberlösung, die nicht im Dunkeln zu stehen braucht und nicht in den Wärmeschrank gestellt werden darf, genügen 2 Tage, die Stückchen können aber auch ohne Schaden bis zu 6 Tagen darin verweilen; ist die Schwärzung gelungen, was durch Probeschnitte festgestellt werden kann, dann kommen die Stückchen in Alkohol, werden dann in Hollundermark (oder in Celloidin) eingebettet und in dicke Schnitte zerlegt (pag. 19). Näheres siehe Anhang: „Mikrotomtechnik".

Jeder Schnitt wird sofort ohne Deckglas mit schwacher Vergrösserung auf seine Brauchbarkeit geprüft und, wenn tauglich, in ein Uhrschälchen mit Alkoh. abs. 1—2 Minuten, von da einige Minuten in Karbol-Xylol und dann auf einen Objektträger gebracht. Durch leichtes Aufdrücken von reinem Filtrierpapier auf den Schnitt entferne man das Xylol und füge einige Tropfen von Xylolbalsam zu dem Präparat. Ein Deckglas darf nicht aufgelegt werden, weil dadurch die im Präparat befindliche Feuchtigkeit nicht verdunsten kann und diese die Golgischen Präparate zerstört. Nicht selten — besonders wenn das Xylol nicht genügend entfernt worden war — zieht sich allmählich der Xylolbalsam von den Präparaten zurück; dieselben scheinen dadurch verdorben, lassen sich aber durch Aufsetzen eines neuen Tropfens Xylolbalsam wieder völlig herstellen. Man betrachte zuerst mit schwacher Vergrösserung; wenn der Balsam trocken geworden ist, kann man auch starke Vergrösserungen anwenden.

Die mit dieser Methode erzielten Resultate sind, wenn sie gelungen, ganz vorzügliche; einzelne (nie alle) Elemente des Nervensystems, aber auch zuweilen Blut- und Lymphgefässe, Fasern bindegewebiger Abkunft, Sekrete, Muskelfasern, Epithelzellen treten in voller Schärfe schwarz auf hellem Untergrunde hervor. Aber die Methode ist auch mit verschiedenen Misständen verknüpft. So sind fast regelmässig selbst die besten Schnitte durch schwarze Niederschläge verunstaltet; diese befinden sich vorzugsweise an den Rändern des Präparates; man hat, um sie zu vermeiden, vorgeschlagen, auf die frischen Objekte eine Schicht geronnenen Blutes zu streichen. Sehr häufig versagt die Reaktion überhaupt (besonders wenn die Golgische Mischung zu lange eingewirkt hat); dann führt die sogenannte „doppelte Methode" zum Ziel, d. h.

[1]) Siehe darüber die speziellen Vorschriften.

[2]) Die gebrauchte Golgi-Mischung giesse man weg. Metallinstrumente sind bei der Silberlösung zu vermeiden.

die Objekte werden, wenn die aus der Silberlösung genommenen Stücke an den ersten Schnitten nichts zeigen, abermals auf 24—36 Stunden in die Golgische Mischung und ebensolang in die Silberlösung gebracht. Bei abermaligem Misserfolg ist zuweilen eine zweite Wiederholung der Prozedur von Erfolg gekrönt. Übung und Geduld sind bei der Anwendung der Golgischen Methode wichtige Faktoren.

Statt der kostspieligen Golgimischung ist für Nervenelemente und für Sekretwege zu verwenden auch Kalibichromatformol (pag. 5) 50 ccm;
dahin kommen Stücke von ca. 2 cm Seite (nicht in den Wärmeschrank) . . . . . 24 Stunden,
dann in reine $3\,^1/_2\,\%$ ige Kalibichromatlösung . . . 3—6 Tage.

Von da ab Silberbehandlung wie nach Einwirkung der Golgimischung. Auch an 48 Stunden altem Material gelingt hier noch die Imprägnation.

Auf beiderlei Weise geschwärzte Präparate lassen sich noch weiter fixieren und mit anderen Farbstoffen färben. Zu diesem Zwecke werden die Schnitte aus dem Alkohol in eine Mischung von 100 ccm 0,65 % iger Kochsalzlösung (pag. 4) + 200 ccm 96 % igem Alkohol (diese grossen Mengen sind unumgänglich nötig) auf 10—15 Minuten eingelegt und während dieser Zeit häufig mit einem Glasstabe umgerührt; dann kommen die Schnitte in eine mit ca. 20 ccm 80 % igem Alkohol gefüllte Glasschale, die auf weissem Untergrunde im hellen Zimmer (nicht im Sonnenlicht) einen halben Tag stehen bleibt. Dadurch werden die schwarzen Niederschläge, die beim Einlegen in die Kochsalz-Alkoholmischung sehr schnell blassgelb geworden waren, wieder dunkel. Nun färbe man mit Parakarmin (pag. 23, $^1/_2$ Minute) oder Delafields Hämatoxylin (pag. 23). So fixierte und gefärbte Präparate können auch mit einem Deckglas bedeckt und nach § 10, ad. 3 in Xylolbalsam konserviert werden.

9. Ramon y Cajals Modifikation zur Darstellung der Nervenfibrillen. Kleine (ca. 1 cm) Stückchen ganz frischen Rückenmarks neugeborener Tiere kommen a) in einem auf 25—30° C geheizten Wärmeofen in 1—3 % wässerige Lösung von Argentum nitr. . 4—7 Tage,
dann b) zum Abspülen in destilliertes Wasser . . . $^1/_2$ Minute,
dann c) in 100 ccm Aq. dest. + 5—15 ccm Formol (pag. 5) + 1 g Pyrogallussäure[2]) . . . . . 24 Stunden,
dann d) in destill. Wasser . . . . . 2—3 Minuten,
dann e) zur Schnellhärtung in Alkohol 40 % . . . 1 Stunde,
dann f) in Alkohol 50 %, 60 %, 70 %, 90 %, 96 % . je 1 Stunde,
dann bette man die Stückchen in weiches Paraffin oder Celloidin (siehe Anhang) ein und fertige mit dem Mikrotom möglichst dünne Schnitte an.

[1]) Die Stückchen sind wie bei der Methode Golgis (8) nach 1—2 Stunden noch einmal zu verkleinern.

[2]) In Apotheken käuflich; verursacht eine starke Gelbfärbung der Präparate; nimmt man anstatt dieser Säure das gleiche Quantum Hydrochinon, so wird der Grundton grau.

Statt des Rückenmarks kann man auch Gehirn nehmen. Junge Tiere sind älteren vorzuziehen; nicht ganz frische Stücke (z. B. beim Menschen) fixiere man statt mit 3 %iger mit 6 %iger Silberlösung.

Gute Resultate habe ich auch mit der von London (Arch. f. mikr. Anat. Bd. 66) angegebenen Methode erzielt. Vergl. ferner Bielschowsky (Journ. f. Psychologie Bd. III und Müller-Dahl (Deutsch. Arch. f. klin. Med. Bd. 99. pag. 57).

10. Vergolden. Zur Darstellung von Nervenendigungen.

Stahlinstrumente dürfen nicht in die Goldlösung getaucht werden; alle Manipulationen in der Goldlösung sind mit Glasnadeln oder Holzstäbchen vorzunehmen.

Man erhitze in einem Reagensgläschen 8 ccm der 1 %ige Goldchloridlösung + 2 ccm Ameisensäure bis zum Sieden. Die Mischung muss dreimal aufwallen. Sehr kleine Stückchen (von höchstens 5 mm Seite) kommen

a) in die erkaltete, im Dunkeln stehende Mischung . . . 1 Stunde,
dann b) in 5 ccm dest. Wasser zum Abspülen . . . . $^1/_2$ Minute,
dann c) in 10 ccm Ameisensäure + 40 ccm dest. Wasser . . . . . 12—48 Stunden.

In dieser Mischung werden die Stückchen dem Lichte (es bedarf nicht des Sonnenlichtes) ausgesetzt. Die Reduktion (die Stückchen werden dabei aussen dunkelviolett) erfolgt sehr langsam, dann werden die Stücke nach Härtung in allmählich verstärktem Alkohol (pag. 17) in 90 %igen Alkohol übertragen, woselbst sie zur Verhinderung weiterer Reduktion im Dunkeln mindestens 8 Tage bis zur definitiven Verarbeitung (Freihandschnitte) verbleiben müssen.

Nervenfibrillen werden auch dargestellt durch

11. Studničkas Modifikation der Methode Bielschowskys, welche im wesentlichen Fibrillen des Bindegewebes, des Knochengewebes und anderes färbt.

In Formol 48 Stunden fixierte, dann in Alkohol gehärtete (pag. 15, 2) (bei Knochen nach § 16 entkalkte) Objekte werden in Celloidin (siehe Anhang) eingebettet und möglichst dünn geschnitten. Die Schnitte kommen

a) in Alkohol absol. . . . . 10 Minuten,
dann b) in Alkohol 90 % . . . . . 10 Minuten,
c) in mehrmals zu wechselndes destill. Wasser, (gut auswaschen) . . . . . 10 Stunden,
d) in 3 %ige wässerige Lösung von Argent. nitr. . . . 4 Tage, (ins Dunkle stellen)

Von jetzt ab wird mit gebogenen Glasnadeln gearbeitet.

e) in destill. Wasser . . . . . ein paar Sekunden
f) in 90 ccm ammoniakalische Silberlösung (pag. 6, 25) ca. 15 Minuten,
g) in destill. Wasser . . . . . 2 Sekunden,
h) in ca. 60 ccm 10 %ige Formollösung (pag. 15, 2) . 5 Minuten[1]).

[1]) So lange noch weissliche Wolken von den Schnitten aufsteigen.

Hier werden die Schnitte sofort tief dunkel.

i) in destill. Wasser . . . . . ein paar Sekunden
k) in ca. 50 ccm $^1/_2$ %ige Goldchloridlösung . . . . ca. 3 Minuten
l) direkt in 50 ccm Fixiernatron . . . . . ein paar Minuten
m) in Brunnenwasser . . . . . ca. $^1/_2$ Stunde

(wenn man kein fliessendes Wasser benutzt, ist das Wasser zweimal zu wechseln).

Dann Einschliessen in Xylolbalsam nach § 10, ad 3 (pag. 33).

Bei all diesen Manipulationen ist grösste Reinlichkeit nötig. Behandelt man, wie gewöhnlich, viele Schnitte, so müssen die Nadeln bei jeder wiederholten Übertragung dazwischen gereinigt werden. Hat man z. B. einen Schnitt aus f) durch g) in h) gebracht, so darf die Glasnadel nicht wieder direkt in f) getaucht werden, sondern muss erst durch Eintauchen in destill. Wasser und durch Abtrocknen mit einem reinen Tuch gesäubert werden.

Nachfärben mit Parakarmin ($^1/_2$ Minute) oder Pikrofuchsin (3 Minuten) möglich.

E. Färbung von Zellgrenzen und Kittsubstanz[1]).

12. Versilbern.

Der Gebrauch von Metallinstrumenten ist zu vermeiden, man bediene sich der Glasstäbe; statt Stecknadeln nehme man Igelstacheln.

Das Objekt wird in 10—12 ccm der 1 %igen oder schwächeren (s. die speziellen Angaben) Lösung von Argent. nitric. (s. pag. 6, 24) getaucht, nach $^1/_2$—10 Minuten (je nach der Dicke des Objektes) aus der Flüssigkeit, die sich unterdessen meist milchig getrübt hat, mit Glasstäben (nicht mit Stahlinstrumenten) wieder herausgenommen, abgespült und in einer grossen weissen Schale (einem Porzellanteller) mit ca. 100 ccm destilliertem Wasser dem direkten Sonnenlicht ausgesetzt; nach wenigen Minuten wird eine leichte Bräunung eintreten, das Zeichen der gelungenen Reduktion. Sobald das Objekt dunkelrotbraun geworden ist (gewöhnlich nach 5—10 Minuten), wird es herausgenommen, in ein Uhrschälchen mit destilliertem Wasser, dem ein paar Körner Kochsalz beigefügt sind, gebracht . . . . 5—10 Minuten,
dann in ca. 30 ccm. 70 %igem Alkohol (im Dunkeln) . 3—10 Stunden,
dann in Alkohol 90 % . . . . . 3—10 Stunden,
dann Einschliessen nach § 10, ad 3 (pag. 33).

Das Einlegen in die Silberlösung muss unter Ausschluss des Sonnenlichtes geschehen, die Reduktion dagegen soll nur bei Sonnenlicht vorgenommen werden[2]). Scheint keine Sonne, so hebt man das aus der Silberlösung genommene und in destilliertem Wasser kurz abgewaschene Objekt im Dunkeln in ca. 30 ccm 70 %igem (später 90 %igem) Alkohol auf, um es in diesem beim ersten Sonnenblicke dem Lichte auszusetzen.

---

[1]) Querstreifen, die bei Behandlung mit Silbernitrat in den verschiedensten Gewebselementen und Organen, besonders an Nervenfasern, Blutgefässen, an Knorpel etc. auftreten, sind Kunstprodukte, die dort erscheinen, wo kolloide Gebilde unter Einwirkung von Silbernitrat, besonders unter gleichzeitiger Säurewirkung erstarren.

[2]) Die Reduktion erfolgt zwar auch bei gewöhnlichem Tageslicht, aber nur langsam und liefert dann weniger scharfe Bilder.

F. Färbung von Zentralkörpern, Kittleisten und Drüsengranula.

13. Heidenhains Hämatoxylin-Eisenlackfärbung.

Die Objekte müssen in Sublimat (am besten) (pag. 16) oder in Zenkerscher (pag. 16) oder in Flemmingscher Flüssigkeit (pag. 17), (für Granula am besten in Alkohol-Formol oder in Kalibichromat-Formol [pag. 15]) fixiert, die Schnitte sehr dünn sein, sind also nach Paraffineinbettung mit dem Mikrotom anzufertigen und auf einem Objektträger aufzukleben [1]). Der Objektträger kommt aus dem absoluten Alkohol zur Beize

a) in eine Schale mit ca. 50 ccm Eisenlösung (pag. 6, 18) . . . . . 6—12 Stunden,
dann b) in destill. Wasser zum Abspülen . . . . . ein paar Sekunden,
dann c) in eine Mischung von 30 ccm Weigertschem Hämatoxylin und 30 ccm destilliertem Wasser [2]) 12—36 Stunden.

Dann wird der Objektträger mit den undurchsichtig schwarz gewordenen Schnitten mit Brunnenwasser gut abgespült und in die obige Eisenlösung zur Entfärbung und Differenzierung zurückgebracht. Nach einiger Zeit [3]) spüle man den Objektträger ca. 15 Minuten (nicht länger) in womöglich fliessendem Wasser (auf jeden Fall in Brunnenwasser) ab; dann Einschliessen in Xylolbalsam nach § 10, ad, 3 (pag. 33).

Die treffliche Methode gelingt leicht, sobald die Entfärbung langsam und sorgfältig vorgenommen wird. Ihr Nachteil liegt in der Willkürlichkeit der Färbung, indem bei zu langer Differenzierung die Farbe allmählich völlig ausgezogen wird. Nachfärbung mit Eosin, Pikrofuchsin möglich (G.).

G. Färbungen des Protoplasma und der Grundsubstanzen — „Gegenfärbungen".

Es handelt sich hier in der Regel um Färbungen, die mit anderen — in der Regel Kern- — Färbungen kombiniert angewendet werden.

13. Eosinfärbung.

Schnelle Färbung. Die Schnitte kommen

a) in ca. 4 ccm (Uhrschale) destill. Wasser + ca. 10 Tropfen der Eosinlösung (46, pag. 9) . . 1—3 Min.,
dann b) zum Abspülen in destill. Wasser . . . . . $^1/_2$ Min.,
dann c) in destill. Wasser (ca. 30 ccm) . . . . . 2—10 Min.,

---

[1]) Siehe Anhang „Mikrotomtechnik".

[2]) Das so verdünnte Hämatoxylin kann immer wieder zur Eisenlackfärbung gebraucht werden. Man sammle es in einer besonderen Flasche. Altes Weigertsches Hämatoxylin ist frisch bereitetem vorzuziehen.

[3]) Eine genaue Zeitangabe ist hier nicht möglich, man unterbreche die Färbung öfter, spüle die Objektträger mit Brunnenwasser kurz ab und untersuche ohne Deckglas mit starken Vergrösserungen, ob der Zweck der Färbung erreicht ist.

Langsame Färbung (ist besser). Die Schnitte kommen

a) in 10 ccm destill. Wasser + 3—4 Tropfen Eosinlösung (46, pag. 9) . . . . . 12—24 Stunden,
dann b) zum Abspülen in destill. Wasser . . . . . ca. 1/2 Minute,
dann c) in reines destill. Wasser . . . . . ca. 2 Minuten,
dann Einschliessen in Xylolbalsam nach § 10, ad. 3 (pag. 33).

Diese Färbung wird in der Regel kombiniert mit Hämatoxylin, die zuerst vorgenommen wird, in der Weise angewendet, dass die Schnitte dann aus dem Wasser in die Eosinlösung kommen.

15. Orangefärbung. Die Schnitte kommen

a) in ca. 2—4 Tropfen der Farbe (pag. 9, 47) + 10 ccm 96% Alkohol . . . . . 12—24 Stunden,
dann b) in Alkohol abs. . . . . 1—5 Minuten,
dann Einschliessen in Xylolbalsam nach § 10, ad. 3 (pag. 33).

Diese Färbung wird mit Vorteil bei der Färbung elastischer Fasern (C. 6, pag. 23) nach der Boraxkarmin-Kernfärbung oder auch nach Hämatoxylinfärbungen angewendet.

16. Bleu de Lyon-Färbung. Die Schnitte kommen

a) in 10 ccm absolut. Alkohol + 1 ccm der Stammlösung (pag. 10) . . . . . 12 Stunden,
dann b) in absol. Alkohol . . . . . 1 Minute,
dann Einschliessen in Xylolbalsam nach § 10, ad. 3 (pag. 33).

Wird mit Vorteil als Gegenfärbung nach Karmin- und Saffraninfärbungen angewendet. Bleu de Lyon färbt sehr scharf Bindegewebe, Knochen, aber auch Grenzen der Epithelzellen, ist also kein spezifisches Färbemittel.

17. Pikrinsäure-Färbung. Gesättigte Stammlösung. 1 g Pikrin + 15 ccm Alkohol absol. Die Schnitte kommen

a) in eine Uhrschale (5 ccm) Alkohol absol. + 5 Tropfen der Stammlösung . . . . . 1 Minute,
dann b) in reinen absol. Alkohol . . . . . 1/2 Minute[1]),
dann Einschliessen in Xylolbalsam nach § 10, ad. 3 (pag. 33).

Wird mit Vorteil kombiniert mit Kernfärbungen und zwar nach diesen angewendet.

(Über die Pikrokarminfärbung siehe pag. 36).

18. Pikrofuchsin-Färbung (van Gieson).

Die mit Hansens Hämatoxylin überfärbten (30 Minuten) Schnitte kommen aus dem destill. Wasser

[1]) Längerer Aufenthalt in absol. Alkohol kann die gelbe Farbe völlig ausziehen.

a) in 5 ccm Pikrofuchsin (Nr. 54, pag. 9) . . 1—3 Minuten,
b) in 5 ccm destilliertes Wasser . . . . . 10—30 Sekunden,
c) in 5 ccm Alkohol 90 % . . . . . 1 Minute,
dann Einschluss in Xylolbalsam nach § 10, nach 3[1]) (pag. 33).

Resultat: Bindegewebe leuchtend rot, elastisches Gewebe, Muskelfasern gelb, Epithel und Kerne braun.

Die Methode ist nur bei feinen Schnitten anzuwenden und schlägt am besten nach Alkohol-, oder Sublimatfixation, weniger, aber auch noch genügend, nach Fixierung in Lösungen an, die Chromsäure resp. ihre Salze enthalten. Auch ist die Haltbarkeit der Färbung eine beschränkte. Letzterem Missstande kann man durch Ansäuerung (Einlegen der Schnitte vor a) und nach b) in 5 ccm salzsaurem Alkohol [pag. 9, 42] auf je eine Minute) entgegenwirken.

19. „Dreifachfärbung". Die Schnitte werden in Delafield-Hämatoxylin gefärbt, (5 pag. 23) kommen aus dem Wasser

a) in Saffranin (pag. 9) . . . . . 5 Minuten,
dann b) in Alkohol abs. . . . . 5 Minuten,
dann c) in neuen Alkohol absol. . . . . 5 Minuten,
dann d) in neuen Alkohol absol. . . . . 5 Minuten,
dann e) in den verdünnten Pikrinalkohol (17a pag. 30) 1 Minute,
dann f) in reinen Alkohol absol. . . . . ½ Minute,
dann Einschluss[1]) nach § 10, ad. 3 (pag. 33),

Resultat: Schleim blau, Kerne rot, Protoplasma, Fasern gelb. Besonders schön nach Fixierung mit Chrom-Osmium-Essigsäure.

§ 9. Injizieren.

Das Füllen der Blut- und Lymphgefässe mit farbigen Massen ist eine besondere Kunst, die nur durch sehr viel Übung erworben werden kann. Die Kenntnis der vielen kleinen, hier zur Anwendung gelangenden Kunstgriffe lässt sich kaum durch die Lektüre selbst in aller Breite gegebener Anweisungen aneignen. Hier ist der praktische Unterricht unerlässlich. Dementsprechend glaube ich in dem für Anfänger bestimmten Buche auf die Angabe einer ausführlichen Injektionstechnik verzichten zu müssen.

Wer sich im Injizieren versuchen will, muss eine gut schliessende, mit leicht beweglichem Stempel versehene Spritze und Kanülen von verschiedener Dicke haben. Als Injektionsmasse empfehle ich: Berlinerblau von Grübler (Adr. pag. 4) 3 g in 600 ccm destilliertem Wasser gelöst[2]). Man beginne mit der Injektion einzelner Organe, z. B. der Leber, welche den Vorzug hat,

---

[1]) Der beim Einschluss nach § 10, 3 nötige Aufenthalt in absol. Alkohol darf hier höchstens 2 Minuten dauern.

[2]) Siehe auch Tandler, Zeitschrift für wissenschaftl. Mikroskopie. Bd. 18. 1901. pag. 22.

dass selbst eine unvollkommene Füllung ihrer Gefässe noch brauchbare Resultate ergibt. Das injizierte Objekt fixiere man 2—4 Wochen in Müllerscher Flüssigkeit (pag. 15) und härte es in allmählich verstärktem Alkohol (pag. 17). Die Schnitte dürfen nicht zu dünn sein. Für Lymphgefäss-Injektion ist chinesische Tusche (siehe Lendorf, Anatom. Hefte Bd. 17, pag. 370) und die Methode von Polano (Deutsche med. Wochenschrift 1902, Nr. 27) zu empfehlen.

§ 10. Einschliessen und Konservieren der Präparate.

Die fertigen Schnitte etc. werden nun zur mikroskopischen Untersuchung auf einen Objektträger übertragen und mit einem Deckglase bedeckt. Die Medien, in welchen sich die Schnitte befinden, sind entweder 1. Wasser, oder, wenn man die Schnitte aufhellen und konservieren will, 2. Glyzerin oder 3. Xylolbalsam.

Das Übertragen auf den Objektträger geschieht so, dass man in der Regel zuerst einen kleinen Tropfen der betreffenden Flüssigkeit auf die Mitte des Objektträgers bringt; dann fängt man mit dem Spatel den Schnitt auf und zieht ihn von da mit der Nadel auf den Objektträger. Sehr feine Schnitte werden besser mit der Spitze eines Glasstabes aufgefangen und durch Rollen desselben auf den Objektträger gebracht. Liegt der Schnitt glatt auf, so bedeckt man ihn mit einem Deckglase [1]). Dieses muss an den Kanten, nicht an den Flächen angefasst werden; beim Bedecken wird das Deckglas mit der linken Hand auf den Objektträger aufgesetzt und nun langsam auf das Präparat gesenkt, indem man die Deckglasunterfläche mit einer in der rechten Hand gehaltenen Nadel stützt. Einfacher ist es noch, an die Unterfläche des Deckglases einen Tropfen der betreffenden Flüssigkeit anzuhängen und dann das Deckglas sanft auf das Präparat fallen zu lassen. Die Flüssigkeit, in welcher sich der Schnitt etc. befindet, muss genau den ganzen Raum zwischen Deckglas und Objektträger ausfüllen. Ist nicht genug Flüssigkeit da (das ist an grossen, unter dem Deckglas befindlichen Luftblasen kenntlich), so setze man mit der Spitze eines Glasstabes noch einen Tropfen der Flüssigkeit an den Rand des Deckglases. Ist zuviel Flüssigkeit da — und darin pflegt der Anfänger ganz Besonderes zu leisten —, so muss man die über den Rand des Deckglases hinausgetretene Flüssigkeit mit Filtrierpapier aufsaugen. Die Oberfläche des Deck-

[1]) Untersuchungen mit schwachen Vergrösserungen ohne Deckglas sind nur zu alleroberflächlichster Orientierung, ob z. B. ein Objekt hinreichend zerzupft ist, zulässig. In allen anderen Fällen ist das Deckglas unentbehrlich. Um sich davon zu überzeugen, betrachte man einen unbedeckten Schnitt, decke ihn dann mit dem Deckglase zu und betrachte wieder. Manches gute Präparat, das man zu bedecken versäumt hat, erscheint unbrauchbar. Untersuchungen mit starken Objektiven (Nr. 7) ohne Deckglas sind im allgemeinen unzulässig; sie sollen nur bei einzelnen Methoden, z. B. der Golgischen, vorgenommen werden.

glases muss stets trocken sein. Kleine Luftblasen unter dem Deckglase entferne man durch öfteres vorsichtiges Heben und Senken desselben mit der Nadel (s. ferner pag. 34).

ad 1. Man versäume nie, ungefärbte wie gefärbte Schnitte in Wasser oder Kochsalzlösung (pag. 4) zu betrachten, da hier viele Struktureigentümlichkeiten, z. B. Bindegewebsformationen scharf hervortreten, während dieselben unter dem aufhellenden Einflusse des Glyzerins oder des Xylolbalsams sich der Beobachtung fast gänzlich entziehen. In Wasser (oder auch in Kochsalzlösung) eingelegte Objekte lassen sich nicht aufheben.

ad 2. Die in Glyzerin eingelegten Präparate lassen sich konservieren; um die leichte Verschiebung des Deckglases zu verhindern, fixiere man dasselbe mit Deckglaskitt (34, pag. 7). Vorbedingung: Der Rand des Deckglases muss vollkommen trocken sein; denn nur an trockener Glasfläche haftet der Kitt. Das Trocknen geschieht in der Weise, dass man zuerst mit Filtrierpapier das über den Deckglasrand heraustretende Glyzerin absaugt und dann mit einem mit 90%igem Alkohol befeuchteten Tuche, das man sich über die Fingerspitze stülpt, sorgfältig den Objektträger rings um das Deckglas abwischt, ohne letzteres zu berühren. Nun erhitze man einen Glasstab und tauche ihn in den harten Kitt[1]), bringe zunächst vier Tropfen an die Ecken des Deckglases und ziehe dann einen vollständigen Rahmen, der so beschaffen sein muss, dass er einerseits das Deckglas, andererseits den Objektträger in einer Breite von 1—3 mm deckt. Schliesslich glätte man mit dem nochmals erhitzten Stabe die Oberfläche des Rahmens.

In Glyzerin konservierte Präparate werden oft erst am zweiten oder dritten Tage schön durchsichtig. Hämatoxylin und viele Anilin-Farbstoffe verblassen darin nach kurzer Zeit; Karmine sind dagegen haltbar.

ad 3. Das Einschliessen der Objekte in Xylolbalsam ist die beliebteste Konservierungsmethode. Balsam hat dem Glyzerin gegenüber den Vorteil, dass er die Farben erhält, ein Nachteil besteht aber darin, dass er viel stärker aufhellt, als das verdünnte Glyzerin, und mancherlei feine Strukturen dadurch vollkommen verschwinden macht.

Die in Wasser oder Alkohol befindlichen Schnitte können nicht ohne weiteres in Balsam eingelegt werden, sie müssen vorher wasserfrei gemacht werden. Zu dem Zwecke werden die Schnitte mit der Nadel (sehr feine Schnitte mit Spatel und Nadel) in ein bedecktes Uhrschälchen mit 5 ccm absolutem Alkohol gebracht. Dabei soll den Schnitten möglichst wenig Wasser anhaften; benützt man einen Spatel, so sauge man von diesem das Wasser mit Filtrierpapier ab; überträgt man den Schnitt mit einer Nadel,

[1]) Die Glasstäbe springen dabei sehr leicht, doch sind sie Metallstäben vorzuziehen, da letztere sich zu rasch abkühlen. Man kann dem Springen etwas vorbeugen, indem man die Glasstäbe unter fortwährendem Drehen lange Zeit, bis zum Rotglühen, erhitzt; nur kurz erhitzte Glasstäbe springen sofort bei dem Eintauchen in den Kitt.

so kann man gleichfalls durch leichtes Berühren des Schnittes mit Filtrierpapier das Wasser entfernen. Im absoluten Alkohol verweilen sie 2 Minuten (dünne Schnitte) — 10 Minuten (dickere Schnitte) oder beliebig länger[1]). Dann übertrage man die von Alkohol gleichfalls möglichst befreiten Schnitte zum Aufhellen in ein Uhrschälchen mit ca. 3 ccm Karbolxylol[2]) resp. Xylol[3]). Stellt man das Schälchen auf schwarzes Papier, so kann man das allmähliche Transparentwerden der Schnitte beobachten. Man vermeide in das Uhrschälchen zu hauchen, eine sofortige Trübung des Xylols ist die Folge. Werden einzelne Stellen der Schnitte nach 2—3 Minuten nicht durchsichtig (solche Stellen erscheinen alsdann bei auffallendem Lichte trübweiss, bei durchfallendem Lichte schwarzbraun), so ist der Schnitt nicht wasserfrei gewesen und muss noch einmal in den absoluten Alkohol zurückgebracht werden. Nach vollzogener Aufhellung wird der Schnitt auf den trockenen Objektträger übertragen, das überflüssige Xylol[4]) durch sanftes Aufdrücken eines Streifens glatten Filtrierpapieres entfernt[5]) und rasch ein Deckglas aufgelegt, an dessen Unterfläche ein Tropfen Balsam angehängt worden ist. Sollen mehrere Schnitte unter ein Deckglas gebracht werden, so ordne man zuerst die Schnitte mit der Nadel nahe zusammen[6]), breite dann den Balsam auf der Deckglasunterfläche mit einem Glasstabe in gleichmässig dünner Schicht aus und lege dann das Deckglas auf. Grosse Luftblasen werden durch Anfügen eines kleinen Tropfen Balsams an den Deckglasrand vertrieben; am nächsten Tage sieht man, dass die Luftblase unter dem Deckglase hervorgetreten ist. Kleine Luftblasen verschwinden von selbst, können sich also überlassen werden.

---

[1]) Anfängern ist zu empfehlen, die aus Wasser kommenden Schnitte zuerst in 5 ccm 90%igen und dann erst in ebensoviel absoluten Alkohol zu bringen.

[2]) Man kann feine Schnitte auch aus dem absoluten Alkohol direkt auf den Objektträger bringen, den überflüssigen Alkohol durch Aufdrücken von Filtrierpapier entfernen und einen Tropfen Karbolxylol daraufsetzen; anfangs wird das K.-Xylol immer vom Schnitte ablaufen und muss wiederholt mit einer Nadel zum Schnitt geleitet werden; nach vollendeter Aufhellung, die man unter dem Mikroskop bei schwacher Vergrösserung konstatieren kann, wird das K.-Xylol durch Aufdrücken von Filtrierpapier entfernt und ein Deckglas mit Balsam aufgelegt. Beim Betrachten des unbedeckten, in K.-Xylol liegenden Schnittes trüben sich oft durch Anhauchen Schnitt und K.-Xylol; in solchen Fällen lasse man das trübe K.-Xylol ablaufen und setze einen Tropfen neues K.-Xylol auf.

[3]) Die Handhabung mit Xylol ist wegen dessen grösserer Empfindlichkeit gegen Wasser, und weil es leicht verdunstet, schwieriger. Manches gute Präparat verdirbt noch im letzten Augenblicke, weil man das Xylol verdunsten liess.

[4]) Das zum Aufhellen benutzte Karbolxylol in der Uhrschale kann wieder in die Flasche zurückgegossen werden.

[5]) Der doppelt gefaltete Streifen wird mit der linken Hand am linken Ende des Objektträgers festgehalten, der flach aufgesetzte Zeigefinger der rechten Hand streicht unter sanftem Drucke den auf dem Präparat liegenden Streifen in der Richtung von links nach rechts.

[6]) Mit Hämatoxylin gefärbte Schnitte dürfen nicht zu nahe am Rande des Deckglases liegen, sonst verblassen sie nachträglich.

Anfängern begegnet es nicht selten, dass der Balsam sich trübt und schliesslich das ganze Präparat oder Teile desselben undurchsichtig macht. Der Grund liegt darin, dass der Schnitt nicht vollkommen wasserfrei war. Bei geringer Trübung, die unter dem Mikroskop als aus kleinsten Wassertröpfchen bestehend sich erweist, genügt oft ein leichtes Erwärmen des Objektträgers; bei stärkeren Trübungen lege man den ganzen Objektträger in Karbolxylol, hebe das Deckglas nach einer halben Stunde vorsichtig ab, lege den Schnitt zwei Minuten in Karbolxylol, um den anhaftenden Balsam zu lösen, und dann zur vollkommenen Wasserentziehung in 4 ccm absoluten Alkohol, der nach 5 Minuten zu wechseln ist. Dann Karbolxylol und Balsam.

Der Balsam trocknet sehr langsam, die Objektträger dürfen deshalb nicht auf die Kante gestellt werden.

Heisst es also in den allgemeinen oder speziellen Vorschriften „Einschliessen in Xylolbalsam nach § 10, ad. 3 pag. 33", so kommen die fertiggefärbten Schnitte[1]) (Häute etc.)

a) in 5 ccm Alkohol absolut. . . . 5 (dicke Schnitte 10) Minuten lang,
b) in 5 ccm Karbolxylol (oder Xylol) . . . . . 2 Minuten lang,
c) in Xylolbalsam.

§ 11. Untersuchung frischer Objekte.

Ich habe dieselbe an das Ende sämtlicher Methoden gestellt, weil sie das Schwerste von allem ist und ein schon etwas geübtes Auge voraussetzt. Diese Übung lässt sich am leichtesten durch vorhergehende Untersuchung schon präparierter (gehärteter und gefärbter etc.) Objekte aneignen; hat man einmal Struktureigentümlichkeiten deutlich gesehen und studiert, so ist es nicht zu schwer, dieselben auch an frischen Objekten wieder aufzufinden, obwohl die meisten Einzelheiten an Deutlichkeit manches zu wünschen übrig lassen. Zu beachten ist hier folgendes:

Objektträger und Deckglas dürfen nicht fett sein. Man reinige sie mit Alkohol und trockne sie mit einem ganz reinen Tuche[2]). Dann bringe man einen Tropfen 0,65%iger Kochsalzlösung (pag. 4) auf den Objektträger, lege dann ein kleines Stück des zu untersuchenden Gegenstandes hinein und bedecke dasselbe mit dem Deckglase. Dabei muss jeder Druck sorgfältig vermieden werden; bei sehr zarten Objekten (s. spezielle Technik) bringe man an die Seiten derselben zwei feine Papierstreifchen, auf denen dann das

[1]) Nachstehende Quantitäten sind für 3—6 Schnitte berechnet; bei mehr Schnitten ist besonders die Menge des absoluten Alkohols zu vergrössern.

[2]) Zur Reinigung neuer Deckgläser von Fett empfiehlt es sich, die Gläser auf einem Stück Schwarzblech 5 Minuten über der vollen Flamme eines Bunsenbrenners zu erhitzen. Objektträger legt man ½ Stunde oder beliebig länger (Monate!) in Seifenwasser und spült sie vor dem Gebrauch mit reinem Wasser ab. Unbrauchbare mit Xylolbalsam und Deckglas bedec te Objektträger werfe man in ein grosses Glas mit (90—96%igem) Alkohol. Nach einigen Tagen lassen sich die Deckgläser leicht abheben. Dann Putzen mit Alkohol, dann Seifenwasser.

Deckglas ruht, ohne das Objekt selbst zu drücken. Bedarf das Objekt keiner weiteren Behandlung, so umrahme man, um Verdunstung zu verhindern, das Deckglas mit Paraffin. Man schmelze auf einem alten Skalpell oder dergl. ein etwa linsengrosses Stückchen Paraffin und lasse es, nicht von der Spitze, sondern von der Schneide des Skalpells, an den Deckglasrand fliessen; etwaige Lücken kann man mit nochmals erhitztem Skalpell verstreichen. In den meisten Fällen prüft man aber bei frischen Objekten die Einwirkung gewisser Reagenzien (Essigsäure, Kalilauge, Farbstoffe) direkt unter dem Mikroskop. Es handelt sich also darum, einen Teil des Medium, in dem das Objekt sich augenblicklich befindet (also in unserem Falle die Kochsalzlösung), zu entfernen und durch eine andere Flüssigkeit, z. B. Pikrokarmin, zu ersetzen, also zu Färben unter dem Deckglase. Zu diesem Zwecke bringe man zuerst an den rechten Deckglasrand mit einem Glasstabe einen Tropfen. Reicht der Tropfen nicht ganz bis an den Deckglasrand, so neige man nicht etwa den Objektträger, sondern man führe mit einer Nadel den Tropfen bis zum Rande des Deckglases. Man sieht nun, dass ein wenig der Farbe sich mit der Kochsalzlösung mischt, aber ein ordentliches Fliessen der Farbflüssigkeit unter das Deckglas findet nicht statt. Um das zu ermöglichen, setze man an den linken Rand des Deckglases etwas Filtrierpapier[1]) und alsbald sieht man das Pikrokarmin die ganze Unterfläche des Glases einnehmen[2]). Nun schiebe man das Filtrierpapier zur Seite und lasse die Farbe wirken; ist die Färbung vollendet — das lässt sich ja stets unter dem Mikroskop kontrollieren —, so bringe man jetzt an den rechten Deckglasrand einen Tropfen z. B. verdünntes Glyzerin, dem man bei Pikrokarminfärbungen soviel Essigsäure zusetzt, als von einer einmal eingetauchten Stahlnadel abtropft (also einen ganz kleinen Tropfen), während links wieder das Filtrierpapier angesetzt wird. Auf diese Weise kann man eine ganze Reihe von Flüssigkeiten unter dem Deckglase durchleiten und so ihre Wirkungen auf die Gewebe erproben. Einzelne der Flüssigkeiten, z. B. Pikrokarmin, besonders nach vorhergegangener Osmiumfixierung, färben sehr langsam und müssen sehr lange mit den Objekten in Berührung bleiben. Man verhindert alsdann die Verdunstung, indem man das Präparat in die feuchte Kammer verbringt. Zur Herstellung der feuchten Kammer braucht man einen Porzellanteller und einen kleinen Glassturz von mindestens 9 cm Durchmesser[3]). In den Teller giesse man Wasser ca. 2 cm hoch, dann stelle man in die Mitte ein Glasnäpfchen oder

---

[1]) Ich schneide ein ca. 4 cm langes, 2 cm breites Stückchen aus, falte es der Quere nach und stelle das so geformte Papierdach derart auf den Objektträger, dass es mit dem einen 2 cm breiten, ganz gerade geschnittenen Rande den linken Rand des Deckglases berührt.

[2]) Wenn der erste Tropfen eingedrungen ist, setze man je nach Belieben 2—3 weitere Tropfen an den rechten Deckglasrand.

[3]) Ein Topf, ein grösseres Präparatenglas etc. tut dieselben Dienste.

eine auf vier Holzfüssen stehende Korkplatte; auf diese wird der Objektträger mit dem Präparat gelegt und das Ganze mit dem Glassturze bedeckt, dessen freier Rand überall in das Wasser taucht.

§ 12. Aufbewahren der Dauerpräparate.

Die fertigen Präparate müssen sofort etikettiert werden. Man nehme entweder gummierte Papieretiketten, oder solche aus ca. 1,2 mm dicker Pappe, welche man mit Fischleim („Syndetikon") aufklebt. Dadurch werden besondere Schutzleisten überflüssig; die Objektträger können aufeinander gelegt werden, ohne dass die Präparate gedrückt werden. Die Etiketten sollen möglichst gross (von ca. 2 cm Seite bei Objektträgern englischen Formates) und mit dem Namen des Tieres, des Organs und womöglich mit kurzer Andeutung der Methode versehen sein. Zum Aufbewahren wähle man nur solche Kästen, in denen die Objektträger liegen, nicht solche, in denen sie auf der Kante stehen [1]).

III. Handhabung des Mikroskops.

Gemäss der in der Einleitung erwähnten Voraussetzung kann hier auf eine eingehende Beschreibung der optischen und mechanischen Teile des Mikroskops nicht eingegangen werden. Fig. 1 möge noch einmal die für die einzelnen Teile des Mikroskops üblichen Benennungen dem Leser in das Gedächtnis zurückrufen.

Die erste Bedingung ist vollkommene Reinheit sämtlicher Bestandteile des Mikroskops (s. auch pag. 1). Spiegel, Objektive und Okulare dürfen an der Oberfläche nicht mit den Fingern berührt werden. Die Objektive halte man mit dem unteren Ende gegen das Fenster und prüfe so die Klarheit des reflektierten Bildes. Das Anschrauben an den Tubus geschieht so, dass man das Objektiv festhält und den Tubus dreht (nicht umgekehrt). Dann wird das Okular eingesetzt; Verunreinigungen desselben erkennt man durch Drehen des Okulars im Tubus; klebt die Verunreinigung am Okular, so dreht sie sich mit.

Nun suche man sich das Licht. Zu dem Zwecke ziehe man den Tubus aus der Hülse und sehe durch die leere Hülse und das Loch im Diaphragma in den Spiegel, den man so lange dreht, bis man die gewünschte Lichtquelle

---

[1]) Die besten und billigsten Kästen erhält man bei Th. Schroeter, Leipzig-Connewitz. Ich empfehle für Etuisform Sorte O (für ca. 300 Objektträger) zu 2 Mark: für Tafelform Sorte P mit flachgewölbten Klappdeckeln oder Reform-Mappe (Nr. 114 für 20, Nr. 115 für 16 Objektträger, beide zu je 50 Pf.); die Tafelform hat den grossen Vorzug der Übersichtlichkeit der Präparate.

erblickt[1]). Als Lichtquellen sind zu empfehlen eine weisse, von der Sonne beleuchtete Wolke, oder weisse, von der Sonne beschienene Vorhänge; weniger gut, aber noch brauchbar, ist der blaue Himmel; direktes Sonnenlicht ist zu vermeiden. Arbeitet man abends bei künstlicher Beleuchtung, so nehme man das Licht von der Innenfläche des weissen Lampenschirmes, nicht direkt von der Flamme. Eine grüne Glasplatte vor den Spiegel gestellt, dämpft das künstliche Licht in wohltuender Weise, ohne die Schärfe des Bildes wesentlich zu beeinträchtigen. Es ist selbstverständlich, dass auch der Mikroskopierende nicht im Sonnenschein sitze; man stelle das Mikroskop etwa ein Meter vom Fenster entfernt auf.

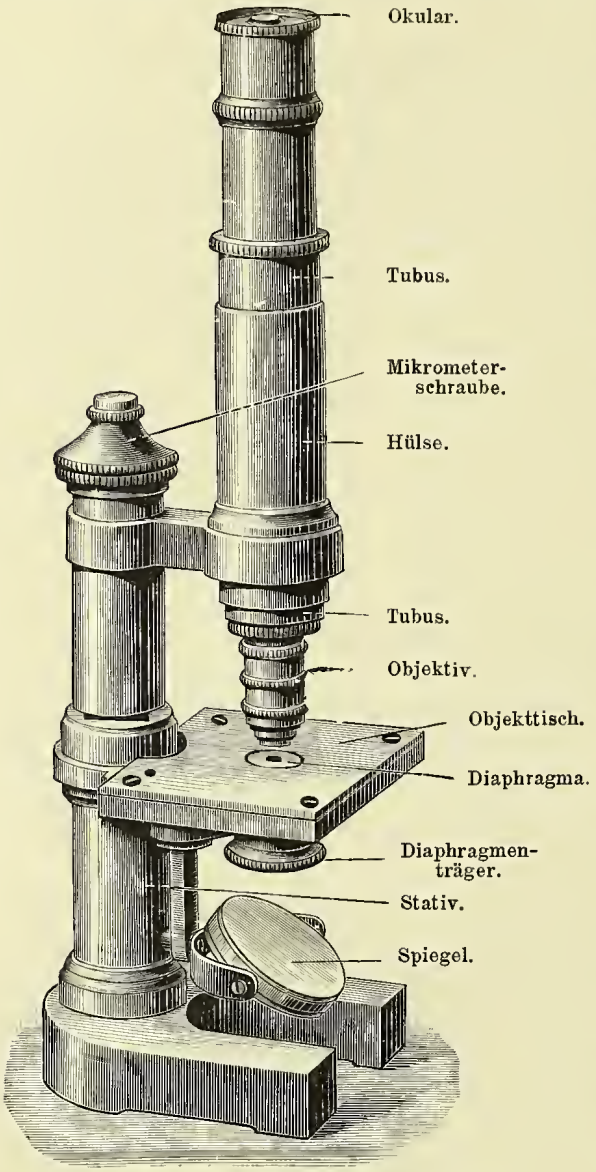

Fig. 1.
Mikroskop von Leitz. $^1/_2$ natürl. Grösse.

Nun kann die Untersuchung beginnen. Stets untersuche man zuerst mit schwachen, dann mit starken Vergrösserungen; ganz besonders sei gewarnt vor dem Gebrauche starker Okulare. Das den gewöhnlichen Mikroskopen beigegebene schwächste, eventuell das mittlere Okular (bei Leitz Ok. 1) ist für die allermeisten Fälle ausreichend; zu starke Okulare verkleinern und verdunkeln das Gesichtsfeld und erschweren die Untersuchung in hohem

[1]) Die von dem so gestellten Spiegel reflektierten Lichtstrahlen treffen das Objekt senkrecht, man nennt diese Beleuchtungsart die zentrale Beleuchtung. Zur Erkennung feiner Niveaudifferenzen wendet man mit Vorteil die schiefe oder seitliche Beleuchtung an, bei welcher der Spiegel so nach der Seite verschoben wird, dass die von ihm reflektierten Strahlen schräg auf das Objekt treffen. Bei dieser Beleuchtung müssen Diaphragma und Diaphragmaträger, sowie der meist verschiebliche Schlitten, in welchem letzterer steckt, weggenommen werden, so dass die Öffnung im Objekttisch möglichst gross ist.

Grade[1]). Bei schwachen Vergrösserungen nehme man das Diaphragma mit grösster, bei starken Vergrösserungen das Diaphragma mit kleinster Öffnung. Für die gewöhnlichen Objektive Nr. 3 und Nr. 7 ist nur der Konkavspiegel zu benutzen. Beim groben Einstellen, d. h. beim Senken des Tubus, bis die undeutlichen Konturen des Präparates erscheinen, stosse man den Tubus nicht gerade herab, sondern senke ihn unter spiraliger Drehung. Dann folgt die feine Einstellung bis zur vollkommensten Schärfe des Bildes. Dabei halte die linke Hand den Objektträger, die rechte ruhe auf der Mikrometerschraube. Da wir nur die in einer Ebene liegenden Punkte des Präparates deutlich sehen, durchmustere man das Präparat unter feinem Heben und Senken des Tubus, d. h. unter leisem Drehen der Mikrometerschraube. Man gewöhne sich daran, beide Augen beim Mikroskopieren offen zu halten.

Man versäume nie, die Präparate mit der Lupe zu betrachten; als solche sind die Okulare (z. B. Leitz Okular III) zu verwenden. Man halte das eingeschlossene Präparat gegen das Licht, die vom Deckglas bedeckte Seite gegen das Fenster gerichtet, setze die obere Fläche des Okulars (die hier angebrachte Linse kann auch abgeschraubt werden) direkt auf die Rückfläche des Präparates und betrachte von der unteren Okularlinse aus.

Zeichnen.

Ein unschätzbares Hilfsmittel ist das Zeichnen der mikroskopischen Objekte. Die Beobachtung wird dadurch ganz bedeutend verschärft manche Details, die bis dahin vollkommen übersehen worden waren, werden beim Zeichnen entdeckt; selbst die aufmerksamste Betrachtung vermag die Vorteile, welche das Zeichnen bietet, nicht zu ersetzen. Auch der im Zeichnen wenig Geübte versuche die Objekte bei schwachen und starken Vergrösserungen zu skizzieren. Man lege zu dem Zwecke das Zeichenpapier in die Höhe des Objekttisches, sehe mit dem linken Auge ins Mikroskop, mit dem rechten auf Papier und Bleistiftspitze. Anfangs fällt das etwas schwer, bei einiger Übung eignet man sich jedoch rasch die nötige Fertigkeit an.

Messen.

Zu diesem Zwecke benütze man ein Okularglasmikrometer und ein Objektivmikrometer[2]). Man lege letzteres auf den Objekttisch und zähle,

---

[1]) Fast alle den Abbildungen dieses Buches zugrunde liegenden Präparate sind mit schwachen Okularen untersucht und gezeichnet.

[2]) Die Okularmikrometer sind teils zum Einlegen (bei Leitz) oder zum Einschieben (bei Seibert) in die Okulare eingerichtet, teils sind besondere Messokulare (z. B. bei Zeiss) den Mikroskopen beigegeben. Die Grösse der Teile der Okularmikrometer braucht natürlich nicht bekannt zu sein. Das Objektivmikrometer ist ein Objektträger, auf welchem ein Millimeter in 100 Teile geteilt eingeritzt ist. Man kann statt dessen auch ein zweites Okularmikrometer, welches gewöhnlich die Einteilung eines Millimeters in nur 20 Teile enthält, benützen. Die damit erzielte Berechnung ist freilich nicht so genau, doch sind die Fehler so unbedeutend, dass sie kaum eine Berücksichtigung verdienen.

durch das mit dem Okularmikrometer versehene Mikroskop blickend, wie viele Teile des Okularmikrometers auf einen Teil des Objektivmikrometers treffen[1]). Indem der Wert der Teile des Objektivmikrometers bekannt ist, berechnet sich leicht, wie gross das Objekt ist, welches bei bestimmten Vergrösserungen einen, resp. mehrere Teile des Okularmikrometers deckt. Folgende Beispiele mögen die Manipulationen verständlich machen. Bei Leitz Objektiv 3, Okular I und eingeschobenem Tubus decken 5 Teile des Okularmikrometers einen Teil des Okjektivmikrometers; jeder Teil des von uns verwendeten Objektivmikrometers = $^1/_{20}$ mm. Also sind 5 Teile des Okularmikrometers $^1/_{20}$ (0,05 mm) und ein Teil des Okularmikrometers 0,01 mm gross. Deckt demnach ein Objekt, z. B. eine quergestreifte Muskelfaser, deren Breite gemessen werden soll, bei dieser Vergrösserung 4 Teile des Okularmikrometers, so ist die Faser 0,04 mm breit.

Es ist oft, besonders bei schwachen Vergrösserungen, schwierig, die feinen Teilstriche des Okularmikrometers zu zählen. Man kann sich die Sache erleichtern, wenn man die je 5 und 10 Teile abgrenzenden grossen Teilstriche des Okularmikrometers zu Hilfe nimmt. Z. B. bei Leitz Objektiv 3 Okular I und ausgezogenem Tubus decken 40 Teile des Okularmikrometers 5 Teile des Objektivmikrometers. Also sind 40 Teile $^5/_{20}$ mm = 0,25 mm gross, und 1 Teil des Okularmikrometers bei dieser Vergrösserung = 0,0062 mm. 2 Teile = 0,0124 mm usw.

Bei meinem Leitz Obj. 7 Okul. I und eingeschobenem Tubus gehen 30 Teile des Okularmikrometers auf einen Teil des Objektivmikrometers. Also sind 30 Teile 0,05 mm, 1 Teil 0,0017 mm = 1,7 μ[2]) gross. Endlich gehen bei Leitz Obj. 7 Ok. I, und ausgezogenem Tubus 40 Teile des Okularmikrometers auf einen Teil des Objektivmikrometers. Demnach 40 Teile = 0,05 mm; 1 Teil = 0,0012 mm oder 1,2 μ.

Derjenige, welcher viele Messungen vorzunehmen hat, wird gut tun, sich eine Tabelle von 1 bis 10 und von da in Zehnern bis zu 100 anzulegen. Es muss hervorgehoben werden, dass obige Berechnungen keineswegs für alle aus der Leitzschen Werkstätte hervorgegangenen Mikroskope Geltung haben. Für jedes Instrument müssen nach der oben angegebenen Methode die Masse besonders ermittelt werden.

Das Tagebuch

ist für solche, die viele Präparate gleichzeitig herstellen wollen, unerlässlich. Sofort nach dem Einlegen der Objekte in die Fixierungsflüssigkeiten wird das Arbeitsprogramm auf die einzelnen Tage verteilt in ein Kalender-Tage-

---

[1]) Anfänger haben oft Mühe, die Striche des Objektivmikrometers einzustellen; schwache (enges Diaphragma!) oder schräge Beleuchtung des Objektes erleichtert das Aufsuchen der Striche.

[2]) Ein Mikron = μ = 0,001 mm.

buch („Agenda“) eingetragen. Man hat z. B. Magen, Submaxillaris und Milz zu fixieren und zu härten. Unter Beiziehung der speziellen und der dort verwiesenen allgemeinen Technik wird in das Tagebuch eingetragen:

1. Mai.	vorm. 9 Uhr.	Nr. 1.	Magen. Alkohol absol.[1]).
		Nr. 2.	Submaxillaris Katze. Zenkers Fl.
		Nr. 3.	Milz. Katze. Müllers Fl.
	vorm. 9½ Uhr.	Nr. 1.	Wechseln[2]), eventuell Nr. 2 und Nr. 3 wechseln.
	12 Uhr.	Nr. 1.	Wechseln.
2. Mai.	vorm. 9 Uhr.	Nr. 2.	In fliessendes Wasser[3]).
		Nr. 3.	Revidieren, ob Flüssigkeit klar, eventuell wechseln.
3. Mai.	vorm. 9 Uhr.	Nr. 2.	In destilliertem Wasser abspülen, in Alkohol 50 % bringen, ins Dunkle stellen[4]).
	12 Uhr.	Nr. 2.	In Alkohol 70 %.
4. Mai.	vorm. 9 Uhr.	Nr. 2.	In Alkohol 80 %.
5. Mai.	vorm. 9 Uhr.	Nr. 2.	In Alkohol 90 %.
		Nr. 1.	Schneiden und Färben.
7. Mai.		Nr. 2.	Alkoholwechsel.
16. Mai.		Nr. 3.	Revidieren eventuell Flüssigkeitswechsel.
17. Mai.		Nr. 2.	Schneiden und Färben[5]).
28. Mai.	vorm. 8 Uhr.	Nr. 3.	In fliessendes Wasser.
	nachm. 3 Uhr.	Nr. 3.	In destilliertem Wasser abspülen, in Alkohol 50 % ins Dunkle stellen.
	nachm. 7 Uhr.	Nr. 3.	In Alkohol 70 %.
29. Mai.	vorm. 9 Uhr.	Nr. 3.	In Alkohol 80 %.
30. Mai.	vorm. 9 Uhr.	Nr. 3.	In Alkohol 90 % usw.

Zum Schlusse sei dem Mikroskopiker Geduld, viel Geduld empfohlen; misslingen Präparate, so suche er die Schuld nicht in der Mangelhaftigkeit der angegebenen Methoden — ich habe sie oft erprobt — sondern in sich selbst; wer sich nicht daran gewöhnen kann, die angegebenen Vorschriften gewissenhaft[6]) auszuführen, wer die zarten Objekte mit allen fünf Fingern anfasst, wer die Reagenzien ineinander giesst, die in den Flüssigkeiten zu fixierenden Stücke der Sonne aussetzt oder eintrocknen lässt, hat nicht das Recht, gute Resultate seiner unsauberen Arbeit zu beanspruchen.

---

[1]) Nach der Nr. 109 für Magenschleimhaut gegebenen Vorschrift.

[2]) Nach dem in Nr. 109 gegebenen Hinweis auf die allgemeine Technik des Fixierens mit absolutem Alkohol (pag. 14).

[3]) Nach der in Nr. 8 pag. 16 gegebenen Vorschrift.

[4]) ibid. und nach pag. 18 Anmerk. 1.

[5]) Eventuell dann Einbetten in Paraffin oder Celloidin mit diesbezüglicher Weitereintragung ins Tagebuch.

[6]) Die für Färben, Entwässern etc. im einzelnen angegebene Zeitdauer kann nur annähernde Geltung beanspruchen. Sie wechselt in nicht unerheblichen Grenzen je nach der Dicke des Schnittes, der Konzentration der Lösung etc. Übung wird den Mikroskopierenden bald lehren, den richtigen Zeitpunkt herauszufinden.

II. Abschnitt.

Mikroskopische Anatomie und spezielle Technik.

Der tierische Körper besteht aus Zellen, welche durch wiederholte Teilung aus einer einzigen Zelle hervorgegangen sind. Zu Beginn der Entwicklung sind die Zellen noch von gleicher Gestalt, alle sind sie rundliche Gebilde, keine mit besonderen Merkmalen ausgerüstet, welche sie von ihren

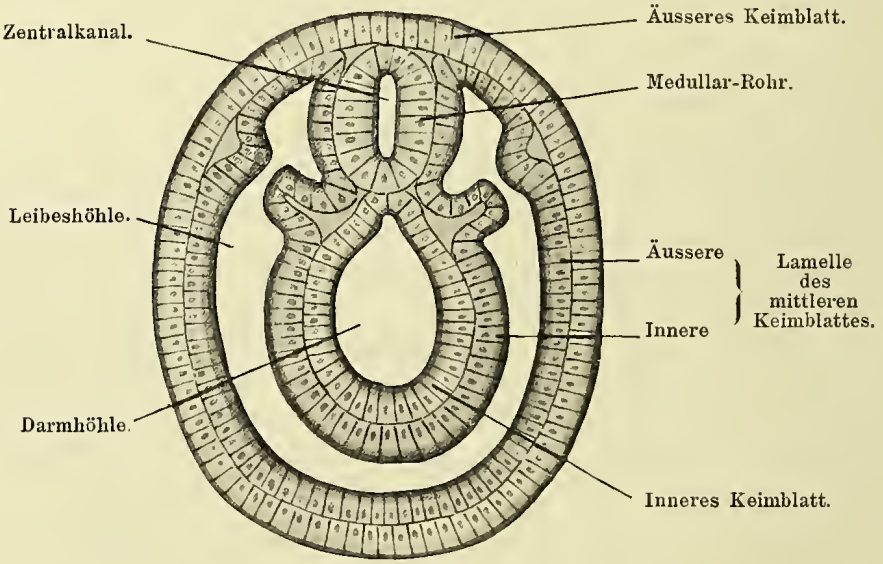

Fig. 2.

Schematischer Durchschnitt durch den Leib eines Wirbeltierembryo. Die freien Seiten der Zellen sind durch dunklere Abtönung markiert.

Genossen unterscheiden; die Zellen sind noch indifferent. Im Verlaufe der Entwicklung ordnen sich die Zellen in die Keimblätter, das sind Zellenkomplexe, die bei niederen Wirbeltieren eine Zeitlang in einfacher Schicht angeordnet sind. Die Keimblätter stellen so ein „Epithel“ dar, d. h. eine zusammenhängende Lage von Zellen, welche äussere und innere Flächen des Körpers bedeckt; jede Zelle ist zu dieser Zeit eine Epithelzelle, an der man eine freie, der Oberfläche zugekehrte und eine basale Seite unterscheiden kann (Fig. 2).

Im weiteren Verlaufe der Entwicklung werden die Keimblätter zum Teil mehrschichtig; viele Zellen treten ganz oder teilweise aus dem epithelialen Verbande und hören damit auf, Epithelzellen zu sein; dabei werden die Zellen voneinander verschieden, sie differenzieren sich. In der Regel sind die nach einer gewissen Richtung hin ausgebildeten, „differenzierten", Zellen zu Komplexen, ohne bestimmte räumliche Begrenzung, vereint und bilden so ein Gewebe. Ein Gewebe ist somit ein Komplex gleichartig differenzierter Zellen. Wir unterscheiden vier Hauptgewebe: 1. Das Epithelgewebe, 2. das Gewebe der Stützsubstanz, 3. das Muskelgewebe, 4. das Nervengewebe. Epithelgewebe kann von jedem der drei Keimblätter gebildet werden. Stützgewebe wird nur vom mittleren Keimblatt, dem Mesoderm, Nervengewebe nur vom äusseren Keimblatt, dem Ektoderm, gebildet; das Muskelgewebe ist zum weitaus grössten Teile mesodermaler, in vereinzelten Fällen aber ektodermaler Abkunft. Solange diese Gewebe noch jung sind, bestehen sie nur aus gleichartigen Elementen, nur aus Zellen; im Verlauf der Entwicklung aber wird dieses Verhältnis in zweifacher Weise abgeändert. Erstens produzieren die Zellen besondere Substanzen, welche, zwischen Zellen gelagert, Interzellularsubstanzen genannt werden. Dadurch wird indessen der Charakter der Gewebe nicht wesentlich alteriert, die oben angegebene Definition von „Gewebe" muss nur dahin erweitert werden, dass wir ein Gewebe einen Komplex gleichartig differenzierter Zellen und ihrer Abkömmlinge nennen. Eingreifender ist die zweite Abänderung, die darin besteht, dass die Gewebe der einen Art in andere Gewebe eindringen; dies ist nun in sehr verschiedenem Grade der Fall, am reinsten hat sich noch das Epithelgewebe erhalten, ihm folgt das Stützgewebe. Muskelgewebe aber und Nervengewebe sind im ausgebildeten Zustande mit anderen Geweben so stark durchmischt, dass, wenn auch in ihnen die zu Muskeln, resp. zu Nerven differenzierten Elemente vorherrschen, von einem Gewebe im Sinne der gegebenen Definition doch kaum mehr die Rede sein kann [1]). Die Gewebe sind also unter sich nicht gleichwertig; am niedersten stehen das Epithelgewebe und das Stützgewebe; beide, sowohl hinsichtlich ihrer Gestalt, als auch ihrer Leistung voneinander verschieden, kommen auch im Pflanzenreiche vor; wir können sie deshalb als vegetative Gewebe zusammenfassen. Höher, sowohl in morphologischer, wie in physiologischer Hinsicht, stehen das Muskel- und das Nervengewebe, die, nur dem tierischen Körper zu eigen, animale Gewebe genannt werden.

Es wäre verfehlt, aus der Tatsache, dass die Gewebe von den epithelialen Keimblättern abstammen, schliessen zu wollen, dass nach erfolgter Differenzierung der Hauptgewebe aus dem fertigen Epithelgewebe etwa Stütz- oder Muskel- oder Nervengewebe entstehen könne. Jedes Hauptgewebe liefert dann nur seinesgleichen.

---

[1]) Aus diesem Grunde ist auch der Vorschlag gemacht worden, von einer Einteilung in Gewebe Abstand zu nehmen und nur Elemente und Organe zu unterscheiden.

Indem verschiedene Gewebe zum Aufbau eines Körpers von bestimmter innerer Struktur und bestimmter äusserer Form [1]) zusammentreten, bilden sie ein Organ.

Unsere Aufgabe teilt sich somit 1. in die Lehre von den Zellen und von den Geweben und 2. in die Lehre von den Organen. Die Erforschung der Zellen und der Gewebe fällt der Gewebelehre, der Histologie, anheim. Die Gewebelehre ist ein Teil der feineren Anatomie, die nach dem Hilfsmittel, dessen sie sich zumeist bedient, mikroskopische Anatomie benannt wird; auch die Erforschung der Organe, soweit dieselbe durch das Mikroskop vermittelt werden kann, ist Aufgabe der mikroskopischen Anatomie.

I. Histologie.

(Mikroskopische Anatomie der Zellen und der Gewebe.)

A. Die Zellen.

Unter Zelle, Cellula, versteht man ein räumlich begrenztes Formelement, welches unter gewissen Bedingungen fähig ist, sich zu ernähren, zu wachsen, sich fortzupflanzen und auf äussere Reize zu reagieren. Wegen dieser Fähigkeit führt die Zelle den Namen „Elementarorganismus".

Die Zelle der Keimblätter ist ein polar differenzierter Körper, d. h. freie und basale (pag. 42) Seite der Zelle sind typisch voneinander verschieden. Am freien Pol kommt es zur Entwicklung von Kutikularbildungen (pag. 48), Flimmern, Sinneshaaren etc., hier bildet sich auch zuerst Pigment, hier findet die Ausscheidung von Sekret statt, am basalen Pol entstehen Fortsätze (Fibrillen, Fasern), durch welche die Zelle mit benachbarten Geweben in Verbindung tritt [2]). Als Hauptachse der Zelle bezeichnen wir eine Linie, die freien und basalen Pol miteinander verbindet.

---

[1]) Gewöhnlich wird bei der Definition eines Organes auch „die bestimmte Funktion" zugefügt; dieselbe passt aber weder in den Rahmen einer morphologischen Definition, noch ist sie eine spezielle Eigentümlichkeit eines Organes; sie kann ebensogut einer Zelle, wie einem Gewebe eigen sein.

[2]) Diese polare Differenzierung lässt sich bei vielen Zellen des Epithel-, Muskel- und Nervengewebes auch im entwickelten Organismus nachweisen, bei anderen Zellen, besonders bei denen des Stützgewebes, bestehen noch unüberwindliche Schwierigkeiten; es fragt sich, ob mit der Differenzierung dieser Elemente aus den Keimblättern nicht auch die polare Differenzierung verloren gegangen resp. gar nicht mehr zur Entwicklung gekommen ist.

Die wesentlichen Bestandteile einer Zelle sind Protoplasma, Kern und Zentralkörperchen.

1. Das Protoplasma („Zellsubstanz") ist eine alkalisch reagierende, weiche, zähflüssige Substanz, die, in Wasser unlöslich, leicht quellungsfähig, hauptsächlich aus Eiweisskörpern, viel Wasser und Salzen besteht und einen besonderen N-haltigen Proteinkörper, das Plastin, enthält. Das Protoplasma erscheint homogen oder zeigt eine Struktur, die ständig oder wechselnd aus Netzen mit geschlossenen oder mit offenen Maschen besteht. Bei ge-

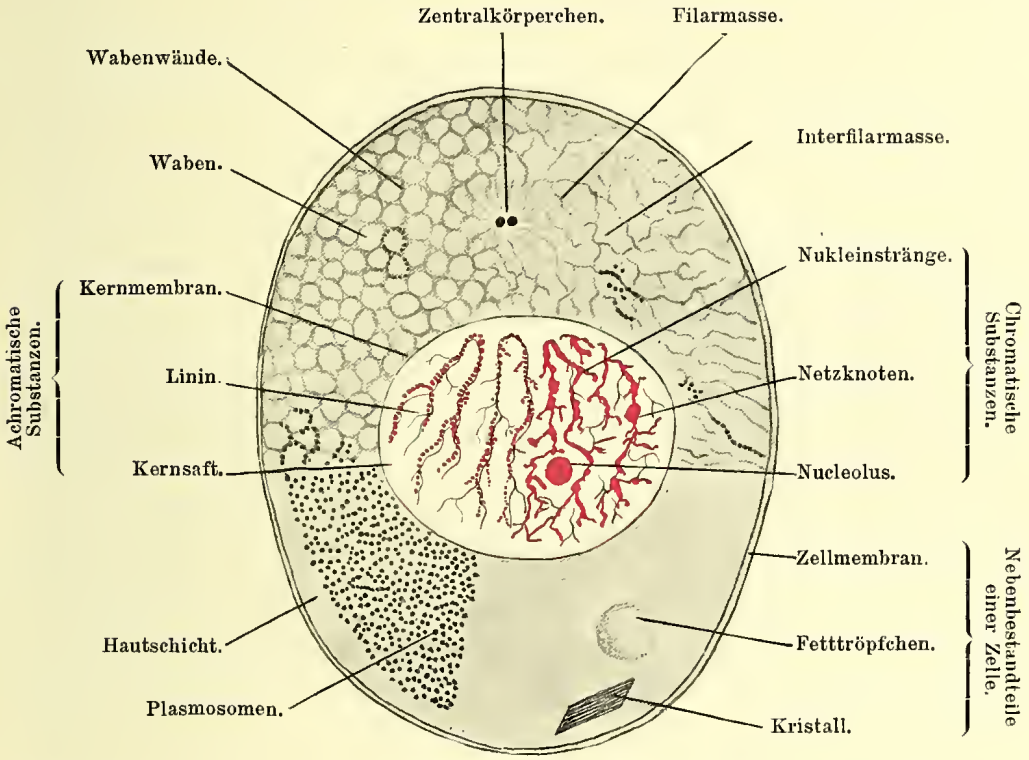

Fig. 3.

Schema der Zelle. Im oberen Quadranten links ist eine schaumige, nebenan rechts eine fädige Struktur des Protoplasma eingezeichnet.

schlossenen Maschen, d. h. Räumen, die nicht miteinander in Verbindung stehen, besteht ein Wabenwerk; die Protoplasmastruktur ist in diesem Falle eine wabige, schaumige (Bütschli); ein Zustand, der den physikalischen Forderungen entspricht. Bei offenen Maschen, d. h. Räumen, die miteinander kommunizieren, besteht ein Fadengerüst, die „Filarmasse", = das „Mitom", die indessen keineswegs immer Netze bildet; die Protoplasmastruktur ist in diesem Falle eine fädige (Flemming). Die zwischen den Fäden gelegene, von der Filarmasse chemisch verschiedene „Interfilarmasse", (= Cytolinin) füllt die Räume zwischen den Fäden ebenso aus, wie eine von den Wabenwänden verschiedene Substanz die Maschen des Wabenwerkes aus-

füllt[1]). Im Protoplasma liegen kleine Körnchen „Mikrosomen“ (Plasmosomen)[2]) in wechselnder Menge; sie können, wenn zahlreich vorhanden, dem Protoplasma ein dunkleres Aussehen verleihen und sind ungleichmässig verteilt; sie fehlen nämlich in der oberflächlichen Schicht („Hautschicht“, „Exoplasma“, „Plasmahaut“)[3]), welche, hyalin, zugleich etwas fester und chemisch verschieden, vielleicht eine besondere Funktion besitzt.

Zuweilen enthält das Protoplasma Kanälchen von zweierlei Art: a) Sekretkanälchen (binnenzellige) in Drüsenzellen (Fig. 36); sie münden in das Drüsenlumen, b) feine Röhrchen und Spalten, die mit lymphatischen Räumen ausserhalb der Zellen kommunizieren (Fig. 72). Da sie die Ernährung der Zelle vermitteln sollen, hat man sie „Trophospongium“[4]) genannt; sie sind von einzelnen für Kunstprodukte erklärt worden. (Siehe auch Struktur des Protoplasmas der Nervenzellen, Kap. Nervengewebe.)

2. Der Kern (Nucleus) ist ein im Innern der Zelle verschieblich gelegener, meist bläschenförmiger, heller, scharf begrenzter[5]) Körper, der aus mehreren Proteinsubstanzen, dem Nuklein (Chromatin), dem Paranuklein (Pyrenin), ferner dem Linin, dem „Kernsaft“ und dem Amphipyrenin besteht. Nuklein und Paranuklein bestehen im wesentlichen aus Nukleinsäure, welche basische Farbstoffe bindet; sie zeichnen sich durch ihre besondere Affinität zu diesen Farbstoffen vor den anderen drei, sog. achromatischen Substanzen aus, sind aber unter sich chemisch verschieden; so

[1]) Die Granulartheorie Altmanns, nach welcher die Körnchen (= Granula) die eigentlichen Elementarorganismen („Bioblasten“) sein sollten, hat allgemeine Ablehnung erfahren.

[2]) „Plasmosomen“ im Gegensatz zu den Körnchen des Kernes, die dann „Karyosomen“ zu nennen wären. Ein Teil der Plasmosomen liegt in den Wabenwänden oder in den Fäden eingebettet; einzelne Fäden sind nichts als der Länge nach aneinander gereihte Plasmosomen. Spezifisch ausgebildete Plasmosomen, die sich zu Fäden verbinden, hat man „Mitochondria“ (Fadenkörner) genannt; „Chondriomiten“ nennt man Fäden, die durch dicht verschmolzene Körner entstanden sind; haben sie das Aussehen homogener Stäbchen, so spricht man von „Chondriokonten“. Die Gesamtheit dieser Gebilde, die wohl vielfach mit der Filarmasse identisch sind, wird als „Chondriom“ bezeichnet und steht in Beziehung zur Entwicklung der Fibrillen der verschiedenen Gewebe. (Siehe dort.) Neuerdings werden in Beziehung zu den Mitochondrien gebracht besondere Protoplasmastrukturen, wie z. B. verschieden geformte Inhaltskörper (Ringe, Kapseln, Strangwerke und dergl.); ferner geschlossene Netze von Fäden dickflüssiger Konsistenz, die sich nicht an der Peripherie der Zelle öffnen; dieser „Apparato reticulare“ findet sich in Nervenzellen (Fig. 73), in Knorpel- und vielen Drüsenzellen, endlich im Hornhautendothel, woselbst der Apparat das Zentralkörperchen umgibt und deshalb „Centrophormium“ (= Körbchen) genannt wurde. Wieweit diese Gebilde mit den „Chromidien“ (im Protoplasma von Protozoen befindliche, wie das Chromatin der Kerne sich färbende Körperchen) übereinstimmen, ist noch nicht genügend festgestellt.

[3]) Auch im Innern von Zellen, um Hohlräume („Vakuolen“), Kanälchen, Fremdkörper herum wird eine „innere“ Plasmahaut unterschieden.

[4]) Der Name geht von der bestrittenen Annahme aus, dass die Röhrchen innerhalb von Zellenfortsätzen liegen, die sich von peripherischen Zellen in das Protoplasma hineinerstrecken.

[5]) Die wichtige Frage, ob zwischen Protoplasma und Kern direkte Verbindungen bestehen, wird in ganz verschiedenem Sinne beantwortet.

verschwinden z. B. bei Zusatz von destilliertem Wasser die aus Nuklein bestehenden Strukturen, während die aus Paranuklein bestehenden Teile sich erhalten. Im einfachsten Falle (bei den Samenelementen) ist der Kern eine kompakte Nukleinmasse, der das Paranuklein anlagert, gewöhnlich aber besteht der Kern aus einem Netz feiner Lininfäden und gröberer Nukleinstränge[1]), welch letztere von ungleichem Kaliber und an einzelnen Stellen zu Knoten, den Netzknoten, verdickt sind, die nicht mit den Kernkörperchen verwechselt werden dürfen. Linin und Nuklein bilden das Kerngerüst, in dessen Maschen ein oder mehrere, aus Paranuklein bestehende Kernkörperchen (Nucleoli), sowie der Kernsaft sich befinden. Die meist vorhandene Kernmembran besteht aus Amphipyrenin; oft wird eine Kernmembran durch eine feine oberflächliche Nukleinschicht vorgetäuscht. Kerngerüst und Kernkörperchen unterliegen je nach dem Alter der Zelle bedeutenden Veränderungen. Die meisten Zellen enthalten einen Kern, nur einzelne Zellen besitzen mehrere Kerne (manche Wanderzellen, Riesenzellen u. a.). Die kernlosen Zellen (verhornte Zellen der Epidermis, farbige Blutzellen der Säugetiere) besitzen ursprünglich einen Kern, verlieren jedoch denselben im Verlaufe der Entwicklung.

3. Das Zentralkörperchen. Im Protoplasma befindet sich ein hellerer oder dunklerer Hof, das „Archoplasma“[2]) („Sphäre“,) der bei Zellen wirbelloser Tiere eine einfache oder doppelte kleine Kugel, das Centrosoma, einschliesst. In diesem sind ein oder zwei winzige Körnchen, die Zentriolen, gelegen.

Fig. 4.

Stück eines Durchschnittes des Dickdarmepithels des Menschen, ca. 660mal vergrössert.
Technik Nr. 4, pag. 70.

In den Gewebszellen der Wirbeltiere schliesst das Archoplasma nur ein oder zwei[3]) sehr kleine Kügelchen ein. Es ist nun fraglich, ob diese den Zentrosomen oder den Zentriolen der Wirbellosen entsprechen und es empfiehlt sich deshalb das Kügelchen mit einem besonderen Namen als „Zentralkörperchen“ zu bezeichnen.

---

[1]) An besonders geeigneten Objekten kann man sehen, dass die Nukleinstränge aus Körnchenreihen bestehen, die Lininfäden aufgelagert sind; ein derartiges Verhalten ist in der linken Hälfte der schematischen Fig. 3 eingezeichnet.

[2]) „Idiozom“ heisst nur die kompakte Masse, die das in den ruhenden Spermatogonien und -cyten befindliche Zentralkörperchen umfasst.

[3]) In diesem Falle spricht man von einem „Diplosom“. Das Diplosom-Stadium ist insofern für den Dauerzustand der ruhenden Zelle das zweckmässigste, weil damit die Fähigkeit der ruhenden Zelle zu möglichst rascher Einleitung des Teilungsprozesses (s. pag. 50) gegeben ist.

Das Zentralkörperchen liegt bald in der Nähe des Kernes, bald von diesem entfernt, häufig zwischen Kern und freier Zelloberfläche (Fig. 4), oft letzterer sehr nahe gerückt[1]).

Als unwesentliche Bestandteile der Zelle gelten: die Zellmembran, eine in sich zusammenhängende häutige Grenzschicht einer Zelle, welche meist deutlich vom Protoplasma abgesetzt ist; sie fehlt vielen Zellen und ist da, wo sie vorhanden ist, entweder eine Umbildung der peripherischen Protoplasmaschicht oder eine Ausscheidung des Protoplasma. Umschliesst die Membran den Zellkörper allseitig, so heisst sie Pellicula, liegt sie demselben nur an der freien Fläche, einseitig an, so heisst sie Cuticula. Unter Crusta versteht man eine derbere Grenzschicht der Zelle, welche — wie z. B. die nach innen nicht scharf abgesetzte Brotkruste — allmählich in das weichere Protoplasma übergeht. Unwesentliche Bestandteile sind ferner die im Protoplasma einzelner Zellen befindlichen Einschlüsse von Pigment, Glykogen etc., Kristalloide, die Sekretkörner und die Tropfen von Fett, von wässeriger oder schleimiger Flüssigkeit[2]).

Mit dem Namen „Nebenkern" sind sehr verschiedenartige Bildungen bezeichnet worden, deren Bedeutung im einzelnen noch nicht überall festgestellt ist; oft wird ein Nebenkern durch Reste zugrunde gegangener Zellen, die von lebenden Zellen inkorporiert worden sind, dargestellt, in anderen Fällen handelt es sich um Verwechslung mit dem Zentralkörperchen, mit Sekretmassen oder mit den pag. 46, 2 beschriebenen Protoplasmastrukturen.

Die Form der Zellen ist eine sehr mannigfaltige. Die Zellen können sein: kugelig, das ist die Grundform aller Zellen in embryonaler Zeit, beim Erwachsenen sind z. B. die ruhenden farblosen Blutzellen kugelig; napfförmig z. B. die farbigen Blutzellen; polyedrisch (vorwiegend Pentagon-Dodekaeder) z. B. die Leberzellen; prismatisch, bei sehr langer Hauptachse, fälschlich als „zylindrisch" z. B. die Epithelzellen des Dünndarmes, bei ziemlich gleich grossen Achsen fälschlich als „kubisch" (sogen. Pflasterzellen) z. B. die Epithelzellen der Linsenkapsel, bezeichnet; abgeplattet (sogen. Plattenzellen) z. B. die Epithelzellen der Blutgefässe; spindelförmig z. B. viele Bindesubstanzzellen; zu langen Fasern ausgezogen, z. B. glatte Muskelfasern, und sternförmig z. B. viele Ganglienzellen.

---

[1]) In vielen Drüsenzellen liegt das Zentralkörperchen da, wo sich das Sekret ansammelt, dessen Ausstossung sich durch Kontraktion des zwischen den Sekretmassen gelegenen Protoplasmafachwerkes vollzieht. Auch bei den mit Pseudopodien versehenen Darmepithelzellen (pag. 58) liegt das Zentralkörperchen nahe unter der Ursprungsstelle der Pseudopodien; rechnet man dazu sein Verhalten an den Spermien (s. Kap. Geschlechtsorgane), sowie seine Rolle bei der Mitose (pag. 50), so ergibt sich fast mit Sicherheit, dass das Zentralkörperchen das (aktive oder passive?) Zentrum motorischer Vorgänge ist. In den Spermien von Ascaris megalocephala univalens und in Karzinomzellen ist das Zentralkörperchen innerhalb des Kernes beobachtet worden.

[2]) Solche Stoffwechselprodukte können, wenn sie in Form kleiner Körnchen auftreten, als „Granula" bezeichnet werden und sind nicht mit den „Plasmosomen" (pag. 46), die körnige Strukturelemente der Zelle darstellen, zu verwechseln. In praxi dürfte die Unterscheidung beider oft mit erheblichen Schwierigkeiten verknüpft sein.

Die Form der Kerne passt sich meistens der Form der Zellen an; sie ist abgerundet länglich bei zylindrischen, spindelförmigen und zuweilen auch bei sternförmigen Zellen, rundlich bei runden, kubischen und vielen sternförmigen Zellen. Gelappte, sogen. polymorphe Kerne finden sich bei Leukocyten und bei Riesenzellen.

Die Grösse der Zellen schwankt von mikroskopisch kleinen, 4 μ [1]) —100 μ grossen Gebilden [2]). Die Grösse der Kerne entspricht im allgemeinen derjenigen des Protoplasmakörpers; Protoplasma und Kern sollen bis zu vollendetem Wachstum des Organismus an Grösse zunehmen.

Die vitalen Eigenschaften der Zellen können hier nur insoweit erörtert werden, als sie direkt mikroskopischer Beobachtung zugänglich sind; im übrigen muss auf die Lehrbücher der Physiologie verwiesen werden. Es kommen demnach hier in Betracht: die Bewegungserscheinungen, die Fortpflanzung der Zelle, sowie die an die Sekretbildung geknüpften mikroskopischen Vorgänge.

Die Bewegungserscheinungen treten zutage in Form der amöboiden [3]) Bewegung, der Flimmerbewegung und der Kontraktionen gewisser Fasern (Muskelfasern). Die amöboide Bewegung ist die wichtigste; weit verbreitet ist sie bei fast allen Zellenarten des tierischen Körpers beobachtet worden.

Fig. 5.

Leukocyt eines Frosches, 560 mal vergrössert. Gestaltwechsel 10 Minuten lang beobachtet. 0, zu Beginn der Beobachtung. 1/2, 1/2 Minute später, etc. gezeichnet. Technik Nr. 52.

In ausgesprochenen Fällen, z. B. bei Leukocyten, äussert sie sich dadurch, dass das Protoplasma der Zelle feinere oder gröbere Fortsätze ausstreckt, die sich teilen, wieder zusammenfliessen und auf diese Weise die mannigfaltigsten Gestalten erzeugen. Die Fortsätze können wieder zurückgezogen werden, oder sie heften sich irgendwo an und ziehen gewissermassen den übrigen Zellenleib nach sich; die Folge davon sind Ortsveränderungen, die man „Wandern“ der Zellen nennt; solche Wanderzellen spielen im Haushalte des tierischen Körpers eine grosse Rolle. Die Fortsätze können Körnchen oder Zellen umfliessen und so in den Zellenleib einschliessen, ein Vorgang, der „Fütterung“ der Zelle genannt worden ist [4]). Solche Zellen,

[1]) Ein Mikron = μ = 0,001 mm.

[2]) Die noch viel grösseren Eizellen, z. B. der Amphibien und der Vögel, verdanken ihren Umfang nicht einer Zunahme des Protoplasma, sondern der Einlagerung grosser Mengen von Nahrungsmaterial (Dotter). Ihre Kerne sind der geringen Protoplasmamenge entsprechend klein.

[3]) Die Amöben sind einzellige Organismen, welche die oben beschriebenen Bewegungen in ausgezeichneter Weise erkennen lassen, daher der Name „amöboide Bewegung“.

[4]) Nicht zu verwechseln mit Ernährung der Zelle, welche durch eine ganze Reihe komplizierter Vorgänge, chemische Prozesse im Innern der Zelle, diosmotische Strömungen, Imbibition, Druckwirkung etc. vermittelt wird.

welche die aufgenommenen Teile noch verändern, „verdauen“ können, werden Fresszellen „Phagocyten“ genannt („Mikro-“—„Makrophagen“ siehe Kap. Blut). Die amöboiden Bewegungen erfolgen sehr langsam, bei Warmblütern nur bei künstlicher Erwärmung des Objektes. Flimmerbewegung und Kontraktionserscheinungen s. pag. 58 und bei „Muskelgewebe“.

Es gibt noch eine andere Bewegungserscheinung, die sogen. Molekularbewegung, ein Oszillieren kleinster Körnchen in der Zelle, die Folge molekularer Flüssigkeitsströmungen [1]).

Bildung und Fortpflanzung der Zellen. Früher unterschied man zwei Arten von Zellenbildung: die freie Entstehung der Zellen (Urzeugung, Generatio aequivoca), und die Entstehung der Zellen durch Teilung. Nach der Lehre von der Urzeugung sollten sich Zellen in einer geeigneten Flüssigkeit, dem Cytoblastema, bilden. Etwas Derartiges mag früher, vor undenklich langer Zeit vorgekommen sein; jetzt aber kennen wir nur mehr eine Art der Zellenentstehung, das ist die Bildung der Zellen durch Teilung schon vorhandener Zellen: „Omnis cellula e cellula“ [2]). Bei der Teilung einer Zelle trennt sich zuerst der Kern und dann das Protoplasma in zwei meist gleiche Teile. Bei diesem Vorgange erfolgt eine besondere Gruppierung und Umordnung der Kernsubstanzen (pag. 46) nach bestimmten Gesetzen. Die Teilungsart heisst „indirekte Teilung“, „Teilung durch Mitose“ [3]). Ihr Verlauf, den man gewöhnlich in drei Phasen teilt, ist folgender:

1. Stadium, Prophase.

Zentralkörperchen und Kern nähern sich einander, schliesslich gelangt ersteres in die nächste Nähe der Kernmembran, wobei im Archoplasma in radiärer Richtung ausstrahlende feine Fäden deutlich sichtbar werden. Die Summe dieser Fäden heisst Astrosphäre. Dann teilt sich das Zentralkörperchen in zwei, je von einer Astrosphäre umgebene Zentren, die auseinander rücken (Fig. 6). Dann vergrössert sich der Kern, das Kerngerüst wird chromatinreicher und seine Nukleinstränge erscheinen alsbald in Form einer für jede Tierart konstanten Anzahl (beim Menschen 24) von geschlängelten Teilstücken [4]) (Chromosomen), die quer zur Längsachse des Kerns

---

[1]) Diese oft bei Speichelkörperchen (siehe „Zungenbälge“) zu beobachtende Bewegung ist keine Leichenerscheinung, weil sie an durch Wasserzusatz gequollenen Zellen erzeugt werden kann, die nach Entziehung des Wassers durch 1 %ige Kochsalzlösung wieder aufleben.

[2]) Ebenso kann ein neuer Kern nur durch Teilung eines schon vorhandenen Kernes entstehen. Die Lehre von der „freien Kernbildung“, nach welcher Kerne direkt aus dem Protoplasma, also unabhängig von bestehenden Kernen der Zellen sich bilden sollen, entbehrt eines unzweideutigen Beweises.

[3]) *μίτος* der Faden, weil bei diesem Vorgange im Kerne Fäden sichtbar sind.

[4]) Diese Teilstücke sind auch an vielen ruhenden Kernen vorbanden, sie sind aber wegen der vielen Seitenäste, durch welche sie sich mit ihren Nachbarn zu einem Netzwerk verbinden, nicht leicht zu unterscheiden. Mit Beginn der Teilung werden die Seitenäste eingezogen, dadurch werden die Teilstücke dicker und erscheinen deutlicher.

gestellt sind. Die Gestalt der Teilstücke ist meist die von winklig gebogenen Fäden, „Schleifen“, deren Umbiegungsstellen („Scheitel“) nach der einen, dem Zentralkörperchen zugekehrten Seite („Polseite“, „Polfeld“), deren freie Enden nach der anderen Seite („Gegenpolseite“) gerichtet sind. Die Teilstücke bilden in diesem Stadium einen „dichten Knäuel“ (Fig. 6 u. 14), werden aber bald immer dicker und verlaufen mehr gestreckt: dadurch wird aus dem dichten Knäuel ein „lockerer Knäuel“. In diesem sind Schleifenscheitel auch an der Gegenpolseite wahrzunehmen.

Unterdessen rücken die zwei meist an Umfang zunehmenden Zentralkörperchen weiter auseinander und wandern entlang der Kernmembran je einem Punkte zu, der 90° von ihrer ursprünglichen Lagerstätte entfernt liegt. Zwischen den auseinanderrückenden Zentralkörperchen spannen sich feine Fasern, welche die „Zentralspindel“ bilden. An sie legen sich

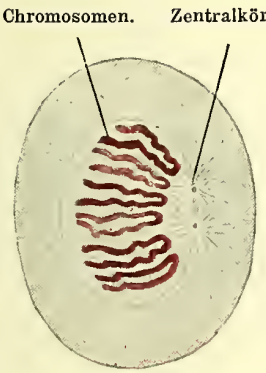

Fig. 6.
Schema des dichten Knäuels.

Fig. 7.
Schema des lockeren Knäuels.

Fäden der Astrosphären an, die man jetzt bis zu den als einzelne Chromosome unterscheidbaren Nukleinsträngen verfolgen kann. Gegen das Ende der Prophase ist die Kernmembran verschwunden und auch das Kernkörperchen ist unsichtbar geworden.

2. Stadium. Metaphase.

Die Zentralkörperchen haben einander entgegengesetzte Punkte erreicht[1]), ihre zu den Chromosomen ziehenden Fäden, zu denen sich vielleicht Teile der Kernmembran und der Nukleolensubstanz gesellt haben, erscheinen jetzt unter dem Bilde einer Spindel, der „Kernspindel“, an deren Spitze je ein relativ sehr grosses Zentralkörperchen gelegen ist, das von seiner Astrosphäre, die man in diesem Stadium auch „Polstrahlung“ nennt, umgeben wird[2]). Die

[1]) Das bisher beschriebene Verhalten der Zentralkörperchen hat nicht allgemeine Gültigkeit; so teilt sich z. B. bei Ascaris megalocephala univalens das Zentralkörperchen innerhalb des Kerns, der sich streckt und an seinen Enden je ein Zentralkörperchen austreten lässt. Mit dem Austritt bildet sich die Kernspindel.

[2]) In der Achse der Kernspindel liegen noch Reste der Zentralspindel.

UNIVERSITY LIBRARY

Chromosomenschleifen rücken in den Äquator der Spindel, in die künftige Teilungsebene des Kernes und stehen bald so, dass ihre Scheitel gegen die Spindelachse, ihre freien Enden gegen den Äquator gerichtet sind. Von einer Spindelspitze her gesehen erscheint diese Gruppierung unter dem Bilde eines Sternes, des Muttersternes (Monaster) [Fig. 8 und 14].

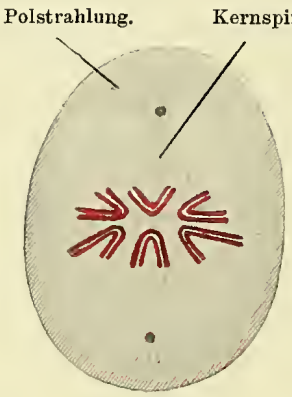

Fig. 8.
Schema des Muttersternes.

Fig. 9.
Schema Metakinesis.

Während der Bildung des Muttersternes, oft schon früher, in den ersten Stadien der Prophase, spalten sich die Chromosomenschleifen der Länge nach, so dass aus je einer Schleife zwei „Schwesterschleifen“ werden. Jetzt erfolgt eine Teilung des Kernes genau in zwei Hälften, indem durch die Kontraktion der Spindelfäden (?) die eine Schwesterschleife zu einem Pol, die andere

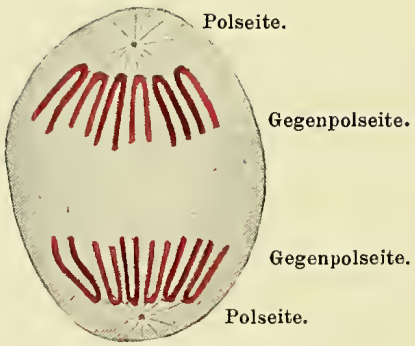

Fig. 10.
Schema Tochtersterne.

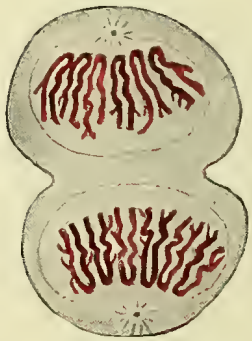

Fig. 11.
Schema Protoplasmateilung.

Schwesterschleife zum anderen Pol der Kernspindel gezogen wird. Man nennt diesen Vorgang Metakinesis (Fig. 9); er ist mit einer Entfernung der Zentralkörperchen voneinander verknüpft. In diesem Stadium erscheinen die Kernsegmente in Form zweier „Tochtersterne“, sie bilden den „Dyaster“. Jeder Tochterstern zeigt Pol- und Gegenpolseite (Figur 10 und 14).

3. Stadium. Anaphase.

Bald verwischen sich diese Verhältnisse, indem das Zentralkörperchen sich wieder verkleinert, dann sich verdoppelt (vergl. pag. 47, Anm. 3) und die Chromosome Seitenzweige zur Verbindung mit Nachbarchromosomen ausschicken und so das Gerüst des ruhenden Kernes erzeugen. Während die Spindel und der grösste Teil der Polstrahlung unsichtbar werden und eine neue Kernmembran (von der Gegenpolseite ausgehend) erscheint, schwillt der Kern durch Aufnahme von Kernsaft mehr an, wird kugelig und es erscheinen Kernkörperchen; zugleich beginnt am Äquator der Zelle eine Teilung des bis dahin einfachen Protoplasma (Fig. 11), welche bis zur vollkommenen Trennung in zwei nicht immer gleiche[1]) Hälften führt.

In seltenen, vorzugsweise in pathologischen Fällen erfolgt auch eine gleichzeitige Teilung in mehr als zwei Kerne nach dem Typus der Mitose, sog. pluripolare Mitose.

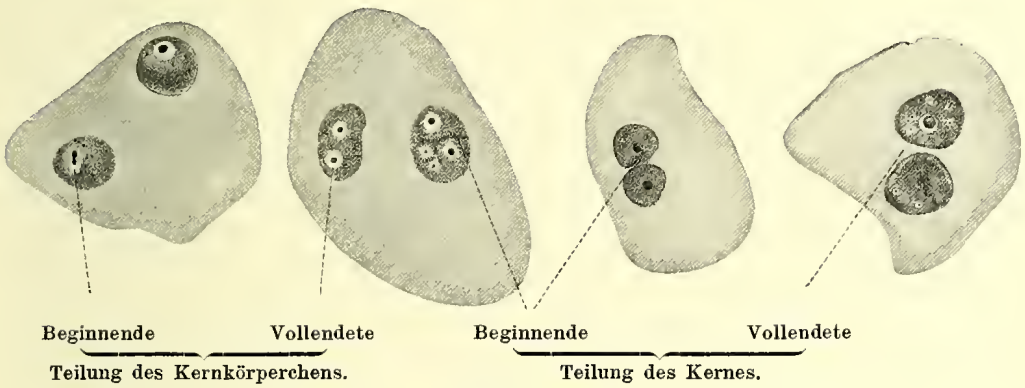

Fig. 12.

Zellen des Harnblasenepithels einer Maus. Techn. Nr. 2, pag. 55. 560mal vergr.

Die Dauer einer Zellteilung, bei welcher die einzelnen Stadien nicht gleichmässig schnell ablaufen, schwankt von $^1/_2$ Stunde (beim Menschen)[2]) bis fünf Stunden (bei Amphibien). Als besondere Modifikation der Zellteilung gilt die endogene Zellbildung, welche bei Zellen vorkommt, die eine feste Hülle besitzen (Ei, Knorpelzellen). Der Teilungsvorgang ist ganz derselbe wie oben beschrieben, nur bleiben die aus einer Zelle (Mutterzelle) durch wiederholte Teilung entstandenen (Tochter- resp. Enkel-)Zellen von einer gemeinsamen Hülle umgeben (Fig. 48).

Die jungen Zellen tragen stets den Charakter der Mutterzelle; Fälle der Art, dass z. B. aus einer fertigen Epithelzelle durch Teilung Bindegewebszellen entstünden, kommen nie vor (vergl. pag. 43).

---

[1]) Sind die Teilprodukte von Protoplasma und Kern ungleich gross, dann spricht man von Knospung; es sieht aus, als wenn die Zelle einen Spross, eine Knospe triebe, die sich abschnürend zu einer selbständigen Zelle wird.

[2]) Bis zum völligen Verschwinden der Mitosen in der menschlichen Leiche vergehen 48 Stunden.

Es gibt noch eine zweite Art der Kernteilung, die direkte oder amitotische Teilung; hier erfolgt keine typische Gruppierung des Kerngerüstes, sondern nur eine einfache Teilung, zuerst des Kernkörperchens, dann des Kernes (Fig. 12). Eine Teilung des Protoplasma unterbleibt hier bei den Wirbeltieren unter normalen Verhältnissen in der Regel, so dass keine Zell-, sondern nur eine Kernvermehrung vorliegt, die, meist ein Zeichen des Zugrundegehens, an Leukocyten und Harnblasenepithelien sehr häufig beobachtet wird.

Sekretionserscheinungen s. pag. 62 „Sekretorische Tätigkeit des Epithelgewebes".

Die Lebensdauer fast aller Zellen ist eine beschränkte; die alten Elemente gehen zugrunde, neue treten an deren Stelle. Absterbende Zellen sind charakterisiert durch Volumabnahme von Kern und Protoplasma, welch letzteres oft am Rande angenagt erscheint oder sich stärker färbt, während im Kerne die chromatische Substanz entweder abnimmt oder sich zu kompakten, unregelmässig geformten, intensiv sich färbenden Brocken („pyknotische Kerne")[1] zusammenballt. Auch Vakuolen im Protoplasma oder im Kerne sind oft Zeichen absterbender Zellen. Absterbende Zellen sind vielfach in Epithelien zu beobachten, wo sie früher oft für besondere Arten von Zellen gehalten worden sind[2]. Gruppen absterbender Zellen und ihrer Abkömmlinge sind, durch Quellung, stärkere Färbbarkeit, Verlust der Zellgrenzen charakterisiert, als Symplasma scharf von den lebenskräftigen Syncytien und Plasmodien (pag. 55) zu unterscheiden.

Das Wachstum der Zellen betrifft vorzugsweise das Protoplasma und erfolgt nur selten nach allen Richtungen gleichmässig, wobei die ursprüngliche Form der Zelle erhalten bleibt (z. B. Eizelle); in der Regel findet ein ungleichmässiges Wachstum statt. Dabei wird natürlich die ursprüngliche Form der Zelle verändert, die Zelle wird gestreckt oder abgeplattet oder verästelt etc. Die meisten Zellen sind weich und imstande, unter mechanischen Einflüssen ihre Form zu verändern; so werden z. B. die n der leeren Harnblase zylindrischen Epithelzellen in der gefüllten Blase zu niedrig abgeplatteten Gebilden; Epithelzellen des Bauchfelles können durch Dehnung das Dreifache ihrer früheren Flächenausbreitung erhalten.

Ausscheidung der Zellen. Die ausgeschiedenen Stoffe werden entweder gänzlich entfernt (wie die meisten Drüsensekrete) oder sie bleiben erstarrend an den Zellen liegen. Die Interzellularsubstanzen sind wohl seltener solche Ausscheidungen von Zellen; häufiger sind sie durch eine Umwandlung der peripherischen Schichten des Zellenprotoplasma, des Exoplasma entstanden[3].

[1] von *πυκνός* dicht. Zerfallende Kerne heissen „fragmentiert".

[2] Dahin gehören auch die sogen. „Stiftzellen" (Fig. 26).

[3] Noch andere entstehen vielleicht durch totale Umgestaltung der Zellen; einzelne Zellen gehen bei der Entwicklung der Interzellularsubstanz zugrunde. Es ist sehr schwierig, zu entscheiden, ob die einzelnen Interzellularsubstanzen auf diese oder jene Weise gebildet worden sind; viele Punkte sind in dieser Hinsicht noch Gegenstand lebhafter Kontroverse.

Die Interzellularsubstanzen treten entweder in geringer Menge auf, dann spricht man von „Kittsubstanz“; diese ist ungeformt, weich (vielleicht flüssig) und findet sich zwischen Epithel-, Bindegewebszellen etc. Oder die Interzellularsubstanzen kommen in grösseren, die Masse der Zellen übertreffenden Mengen vor, dann heissen sie Grundsubstanzen. Die Grundsubstanzen sind entweder gleichartig oder sie enthalten Fasern oder Körnchen verschiedener Natur; die zwischen den Fasern etc. gelegenen geringen Reste gleichartiger Grundsubstanz werden ebenfalls „Kittsubstanz“ genannt.

Verbindung der Zellen. Die Zellen verbinden sich miteinander entweder nur durch Aneinanderlagerung (Verbindung per contiguitatem), in diesem Falle bildet die Zelle ein in sich abgeschlossenes Element; oder die Zellen gehen durch kürzere oder längere Fortsätze direkt ineinander über (Verbindung per continuitatem), in diesem Falle kann es zur Bildung förmlicher Zellennetze kommen. Dabei bleiben die in vielen Zellen aller Gewebe nachträglich entstehenden Fasern (Fibrillen) nicht auf das Territorium einer Zelle beschränkt, sondern sie entwickeln sich gleich in grösserer, durch mehrere Zellen hindurch sich erstreckender Ausdehnung. Die Selbständigkeit, die Abgrenzungsmöglichkeit der einzelnen Zellen wird dadurch nicht aufgehoben. In anderen Fällen verschmelzen aber ursprünglich voneinander getrennte Zellen unter Verwischung der Zellgrenzen zu einer gemeinschaftlichen Protoplasmamasse, einem Syncytium[1]), in der dann nur die — oft in sehr unregelmässigen Abständen gelagerten — Kerne die einzelnen Zellterritorien zuweilen andeuten. Die Selbständigkeit der Zellen ist damit mehr oder minder aufgehoben.

TECHNIK.

Nr. 1. Zu Studien über Kernstrukturen und mitotische Teilungen eignen sich am besten Amphibienlarven. Am leichtesten kann man sich die Larven unserer Molche (der sog. Wassersalamander) verschaffen, die in den Monaten Juni und Juli in Massen jeden kleinen Tümpel bevölkern. Man bringe die frischgefangenen 3—4 cm langen Exemplare

a) in ca. 100 ccm Chrom-Essigsäure (pag. 6), in der sie rasch sterben 3 Stunden,
dann b) in womöglich fliessendes Wasser . . . . . 8 Stunden,
dann c) in Alkohol 70% . . . . . 4—24 Stunden,
dann d) in Alkohol 90% . . . . . beliebig lang.

[1]) Umgekehrt verhält sich das Plasmodium, unter dem man eine durch wiederholte Kernteilung entstandene kernreiche Protoplasmamasse versteht, die sich überhaupt noch nicht in Zellen gesondert hat. Es ist durchaus nicht immer leicht zu entscheiden, ob ein Syncytium oder ein Plasmodium vorliegt. (Manche Autoren wenden die Namen Syncytium und Plasmodium in gerade umgekehrtem Sinne an. Wieder andere nennen miteinander zusammenhängende Zellen auch dann ein Syncytium, wenn deutliche Zellgrenzen sichtbar sind z. B. beim geschichteten Pflasterepithel (Fig. 23); damit wird bedauerlicherweise der ursprüngliche Begriff des Syncytium geändert und ein neuer Name für das, was man früher Syncytium genannt hat, notwendig.)

a) Für Kernstrukturen kratze man vorsichtig mit einem Skalpell das Epithel der Bauchhaut ab, ziehe dann den Rest, das dünne Corium, mit zwei spitzen Pinzetten vom Bauche, färbe das abgezogene in Hansenschem Hämatoxylin (pag. 21) und schliesse es in Xylolbalsam (pag. 33) ein.

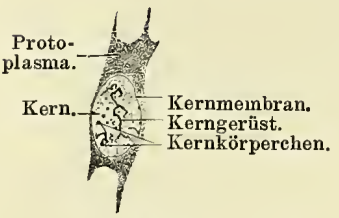

Fig. 13.

Bindegewebszelle aus dem Corium von Triton taeniatus. Flächenbild 560 mal vergrössert. Nur die gröberen Fädchen des Kerngerüstes sind deutlich zu sehen; bei dieser Vergrösserung erscheinen die feineren Fädchen als Punkte, die Kernkörperchen als Teile des Kerngerüstes.

Man sieht teilweise noch die runden Drüsen, zwischen diesen aber schöne Bindegewebszellen mit grossen Kernen. Der feinere Bau des Protoplasma, Zentralkörperchen und Sphäre sind ebenso wie die feinen Kernstrukturen nur bei Anwendung stärkster Vergrösserung und komplizierter Methoden zu erkennen. Die dem Studierenden zur Verfügung stehenden Mittel liefern Bilder wie Fig. 13.

Auch quergestreifte Muskeln des Schwanzes und glatte Muskelfaserhäute, welch letztere man sich leicht durch Abziehen der Darmmuscularis verschaffen kann, liefern schöne Bilder.

b) Für mitotische Kernteilungen, die schon bei der vorerwähnten Behandlung vereinzelt zur Beobachtung gelangen, umschneide man mit einer feinen Schere den Hornhautrand und ziehe mit einer feinen Pinzette die

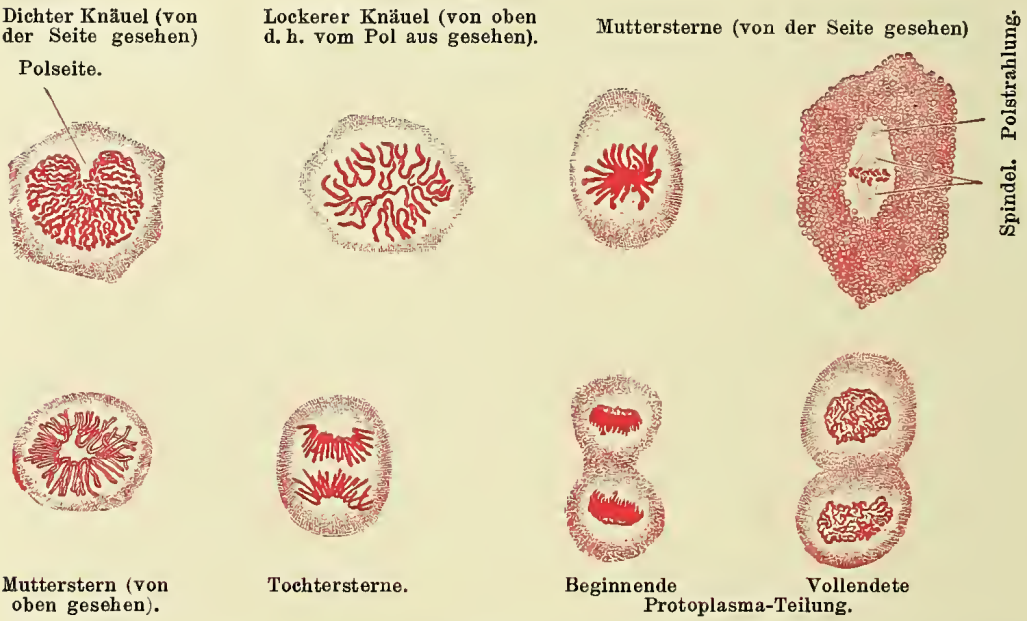

Fig. 14.

Kernteilungsbilder aus Flächenpräparaten des Mundhöhlenepithels von Triton alpestris. 560 mal vergrössert.

Hornhaut, eine dünne Scheibe ab, was ganz leicht gelingt; färbe und konserviere wie a)[1]). Das Präparat muss so liegen, dass die konvexe Hornhautseite nach oben gekehrt ist; im Epithel sieht man schon bei schwacher Ver-

[1]) Sehr zu empfehlen ist auch Fixierung mit Chromosmiumessigsäure (pag. 17) und Färbung mit Saffranin nach Ansäuerung (pag. 22).

grösserung viele Kernteilungsbilder, welche sich durch ihre intensive Farbe verraten; bei stärkerer Vergrösserung Bilder wie in Fig. 14.

Kernspindel und Polstrahlungen sind bei dieser Methode nur an besonders günstigen Präparaten, z. B. an Eiern von der Forelle, von Amphibien (der Mutterstern rechts oben stammt von einem Ei von Siredon) wahrzunehmen. Zentralkörperchen und erste Stadien der Spindelbildung sind nur mit Immersionslinsen und an Präparaten, die nach Technik Nr. 4 (pag. 69) hergestellt sind, zu sehen.

Auch die an der konvexen Seite der knorpeligen Kiemenbogen herabhängenden zarten Lamellen, sowie das Epithel des Mundhöhlenbodens sind sehr geeignet. Zuweilen findet man bei einem Tiere keine einzige Kernteilung, was durch die bekannte Tatsache des „schubweisen" Auftretens der Mitosen sich erklärt.

Nr. 2. Amitotische Kernteilungen. Vorbereiten: a) ein zuerst mit absolutem Alkohol und dann mit Äther sorgfältig gereinigtes Deckglas; b) ein Gefäss mit 20 ccm Zenkers Flüssigkeit, Watte am Boden (pag. 14). Einer mit Chloroform getöteten Maus wird die Harnblase ausgeschnitten, der Länge nach geöffnet und schnell mit der Schleimhautseite auf das Deckglas gelegt und sanft aufgedrückt: dabei bleiben die oberflächlichen Epithelzellen am Deckglas haften. Die Blase wird vorsichtig sofort wieder abgenommen, das Deckglas schnell in b) gebracht (pag. 15) . 1 Stunde lang, dann in destill. Wasser gewaschen . . . . . $^1/_4$ Stunde, dann (je eine Stunde) in 40%, 50% etc. Alkohol gehärtet (pag. 17, Anm. 3). Färben mit Eisenhämatoxylin (pag. 29), Einschliessen in Xylolbalsam (pag. 33). Nicht alle Zellen sind gleichgut konserviert und gefärbt, viele Zerrbilder.

B. Gewebe.

I. Epithelgewebe.

Die Elemente des Epithelgewebes, die Epithelzellen, sind scharf begrenzte, aus Protoplasma und Kern bestehende Zellen; eine Membran fehlt häufig, oft ist nur eine Crusta (pag. 48) vorhanden. Die meisten Epithelzellen sind weich und leicht imstande, sich umgebenden Druckverhältnissen anzupassen, daraus resultiert der Formenreichtum der Epithelzellen. Im allgemeinen können wir zwei Hauptformen unterscheiden: die platte und die zylindrische (besser prismatische) Form. Zahlreiche Übergänge verbinden diese beiden Extreme.

Die platten Epithelzellen, Plattenzellen, Pflasterzellen, sind nur selten regelmässig gestaltet, nur das Pigmentepithel (s. Retina) besteht aus ziemlich regulären, sechsseitigen Zellen; meistens ist der Kontur sehr unregelmässig.

Die zylindrischen Epithelzellen, Zylinderzellen, sind, von der Seite betrachtet, gestreckte Elemente, deren Höhe die Breite bedeutend überwiegt, von oben her gesehen erscheinen sie sechsseitig; sie sind also in Wirklichkeit prismatisch. Zellen, die so hoch wie breit sind, heissen kubische Epithelzellen [1]).

[1]) Solche Zellen werden häufig auch Pflasterzellen genannt.

Viele Epithel- (meist Zylinder-) Zellen sind an ihrer freien Oberfäche mit feinen Härchen [1]) (Wimpern, Flimmern) besetzt, die während des Lebens in lebhafter, nach einer bestimmten Richtung hinschwingender Bewegung begriffen sind (siehe auch pag. 70). Man nennt diese Zellen Flimmer- oder Wimperzellen (Fig. 15, 4), die Härchen selbst Kinocilien im Gegensatz zu den bewegungslosen Stereocilien, die sich an anderen Epithelzellen finden und zwar entweder als lange Haare (z. B, im Nebenhoden) oder als kurze Fortsätze; letztere kommen als „Bürstenbesatz" in der Niere und in der Placenta vor; an den Zylinderzellen des Darmes bilden sie die Streifung des sog. Kutikularsaumes (Fig. 15, 3) [2]).

Die besonders differenzierten Sinnesepithelzellen werden bei den Sinnesorganen genauer beschrieben werden.

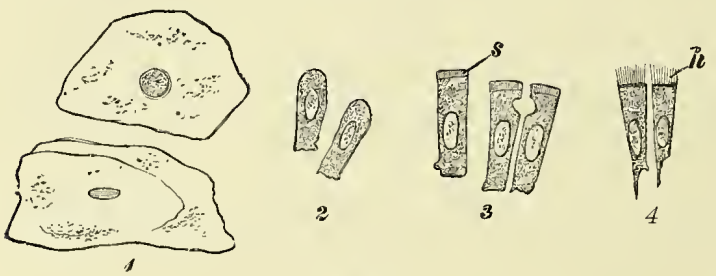

Fig. 15.

Epithelzellen des Kaninchens isoliert. 560 mal vergr. 1. Plattenzellen (Mundschleimhautepithel), Technik Nr. 97. 2. Zylinderzellen (Cornealepithel). 3. Zylinderzellen mit Kutikularsaum *s* (Darmepithel). 4. Flimmerzellen, *h* Wimpern (Bronchusepithel). Technik nach pag. 13, § 3a.

Fig. 16.

Einfaches Pflasterepithel (Pigmentepithel der Retina) des Menschen. Von der Fläche gesehen. 560 mal vergrössert. Technik Nr. 185.

Zusammenhängende Lagen von Epithelzellen, welche äussere und innere Oberflächen des Körpers bedecken, nennt man „Epithel". Die Lagen sind bald in einfacher, bald in mehrfacher Schicht angeordnet. Wir unterscheiden demnach

1. einfaches (einschichtiges) Pflasterepithel. Fig. 16 (Pigmentepithel der Retina, Epithel der Lungenalveolen, des Herzbeutels, des Brust- und des Bauchfelles, des Rete testis, des häutigen Labyrinthes, ferner das aus einer Lage kubischer Zellen gebildete Epithel, wie es als Bekleidung der Plexus chorioidei, an der Innenfläche der Linsenkapsel, in der Schilddrüse und in vielen anderen Drüsen gefunden wird).

Das Epithel der Gelenkhöhlen, der Sehnenscheiden, der Schleimbeutel,

---

[1]) Sehr starke Vergrösserungen zeigen, dass jedes Härchen mit einem dicht unter der freien Zelloberfläche liegenden Körnchen „Basalkörperchen" in Verbindung steht.

[2]) Die Streifen entsprechen feinen Stäbchen, Fortsätzen des Protoplasma, „Pseudopodien", die in Kanälchen, sog. Porenkanälchen, gelegen sind und sich über die freie Oberfläche erstrecken können. Solche Pseudopodien sind auch an den Epithelzellen des menschlichen Dickdarms zu sehen (Fig. 4, pag. 47).

der Blut- und Lymphbahnen wird von Vielen „Endothel“, ihre Elemente „Endothelzellen“ genannt.

Wenn wir der eben gegebenen Definition von „Epithel“ folgen, ist das „Endothel“ für die normale Anatomie überflüssig, nicht aber, wie es scheint, den pathologischen Anatomen, die vielfach geneigt sind, den Endothelien die Eigenschaft, Bindegewebsfasern zu produzieren, zuzuschreiben. Eine solche Eigenschaft könnte aber doch nur den aus dem mittleren Keimblatt entstandenen Epithelien und wohl nicht einmal diesen allen (z. B. nicht den Epithelien der Urogenitalorgane) zugestanden werden [1]).

Fig. 17.

Einfaches Zylinderepithel (Darmepithel des Menschen) 560 mal vergr. *c* Streifiger Kutikularsaum, *z* Zylinderzelle, *tp* Tunica propria. Dünndarmstückchen behandelt nach Technik Nr. 110.

2. einfaches Zylinderepithel, Fig. 17 (Epithel des Darmkanales und vieler Drüsenausführungsgänge);

3. einfaches Flimmerepithel (in den feinsten Bronchen, im Uterus, in den Eileitern, den Nebenhöhlen der Nase, im Zentralkanale des Rückenmarkes);

4. geschichtetes (mehrschichtiges) Pflasterepithel; nicht alle Elemente desselben sind Pflasterzellen, die unterste Schicht besteht aus zylindrischen Zellen; darauf folgen mehrere Lagen sehr verschieden gestalteter meist unregelmässig polygonaler Zellen, denen sich nach oben immer stärker abgeplattete Zellen anreihen (Fig. 18). Das geschichtete Pflasterepithel findet sich im Munde und in der Schlundhöhle, in der Speiseröhre, auf den Stimmfalten, auf der Conjunctiva bulbi, in der Scheide und in der weiblichen Urethra. Auch die äussere Haut ist mit geschichtetem Pflasterepithel überzogen; dasselbe ist aber dadurch charakterisiert, dass die oberflächlichen Schichten zu verhornten Schüppchen umgestaltet sind und ihren Kern verloren haben. Auch an Nägeln und Haaren finden wir verhornte, hier aber kernhaltige Schüppchen. Man unterscheidet auch geschichtetes Zylinder- resp. Flimmerepithel, allein es ist nachgewiesen, dass diese Mehrschichtigkeit — besonders auf Schnitten — dadurch vorgetäuscht wird, dass die Kerne der Zellen nicht in gleicher, sondern in verschiedener Höhe in mehreren Querreihen angeordnet sind; die Zellen selbst sitzen alle der bindegewebigen Unterlage auf, erreichen aber nicht alle die freie Oberfläche (Fig. 19). Solches Epithel ist demnach einschichtig und wird dem gewöhnlichen „einfachen“ Epithel, in welchem die Kerne in einer Reihe — „ein-

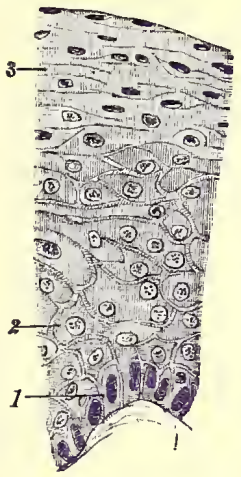

Fig. 18.

Geschichtetes Pflasterepithel (Kehlkopf des Menschen), 240mal vergr. 1. Zylindrische Zellen. 2. polygonale Zellen. 3. platte Zellen. Technik Nr. 129.

[1]) Die Angaben, dass aus Epithelzellen ekto- oder gar entodermaler Abkunft Bindegewebsfasern entstehen, sind weiterer Bestätigung äusserst bedürftig.

reihig“ — stehen, als mehrreihiges (mehrzeiliges) Epithel gegenübergestellt. Vermutlich sind die meisten bisher als geschichtet bezeichneten Zylinder- resp. Flimmerepithelarten nur mehrreihig. Wir unterscheiden demnach

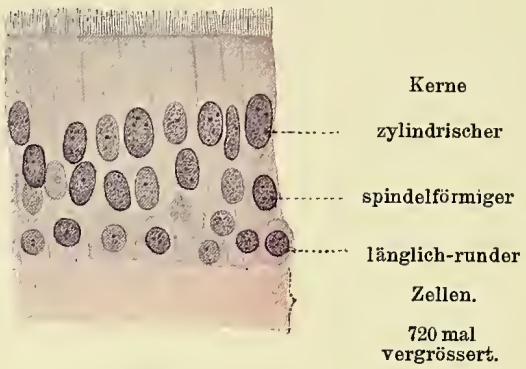

Fig. 19.

Mehrreihiges Flimmerepithel der Reg. respiratoria des Menschen. Technik Nr. 205.

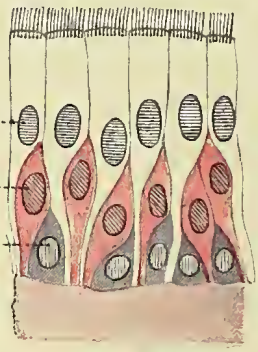

Fig. 20.

Schema eines mehrreihigen Epithels.

5. geschichtetes vielleicht (mehrreihiges) Zylinderepithel, beim Menschen nur auf der Conjunctiva palpebrarum, in den Hauptausführungs-

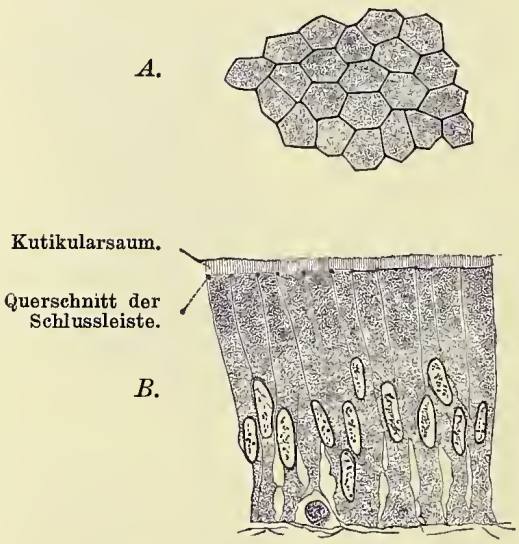

Fig. 21.

Zylinderepithel einer Dünndarmzotte des Menschen ca. 600 mal vergr. Schlussleistennetz: *A.* Flächenansicht. *B.* Seitenansicht. Hier sieht man links die Querschnitte, rechts die Seitenansicht der Schlussleisten. Technik Nr. 4, pag. 71.

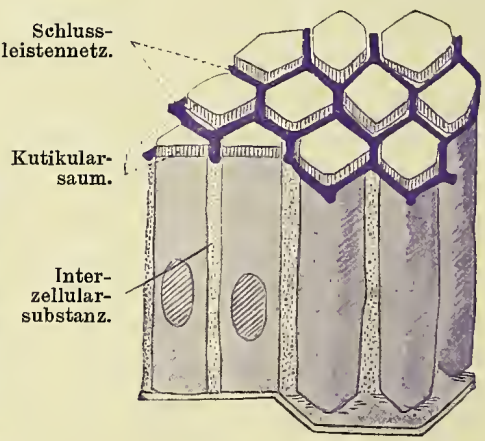

Fig. 22.

Schema des Schlussleistennetzes. Die zwei linken Zylinderzellen sind der Länge nach halbiert, die rechten als ganze Zylinder (resp. Prismen) gezeichnet.

gängen gewisser Drüsen und in einem Abschnitt der männlichen Harnröhre zu finden. Die Anordnung der Schichten erscheint ähnlich wie bei

6. geschichtetem Flimmerepithel; nur die oberflächlichsten

Zellen sind zylindrisch und tragen Wimperhaare: in den tiefsten Schichten sind vorzugsweise rundliche, in den mittleren Schichten spindelförmige Elemente zu treffen (Fig. 20). Geschichtetes Flimmerepithel soll sich im Kehlkopfe, im oberen Teile des Schlundkopfes und in der Tuba auditiva finden, wahrscheinlich ist es nur mehrreihig, wie das Epithel der Nasenhöhle, der Trachea, der grossen Bronchen und des Nebenhodens; hier reichen alle Zellen in Wirklichkeit bis zum Bindegewebe.

Zwischen den Epithelzellen befinden sich oft äusserst enge Spalten, Interzellularräume, welche mit einer oft sehr spärlichen, weichen, vielleicht flüssigen Interzellularsubstanz erfüllt sind[1]). An vielen Epithelien (den Zylinderepithelien der Schleimhäute und an den meisten Drüsenepithelien, auch an dem geschichteten Epithel der Zungenschleimhaut und am Übergangsepithel [siehe Kap. Harnorgane] werden die Interzellularräume gegen die freie Oberfläche durch sehr feine Streifen einer besonderen Kittsubstanz geschlossen; diese Streifen, „Schlussleisten", bilden, indem sie untereinander zusammenhängen, ein „Schlussleistennetz", in dessen Maschen die gegen die freie Oberfläche gerichteten Enden der Epithelzellen stecken.

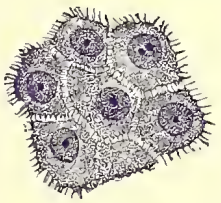

Fig. 23.

Aus einem senkrechten Schnitte durch das geschichtete Pflasterepithel des Stratum germinat. der Epidermis 560mal vergr. Sieben Pflasterepithelzellen durch Interzellularbrücken miteinander verbunden. Technik wie Nr. 209.

Die Verbindung der Epithelzellen erfolgt derart, dass sie sich entweder mit glatten Flächen berühren (d. h. durch Vermittelung der Interzellularsubstanz) oder mit verschieden gestalteten Fortsätzen (Druckeffekte) ineinander eingreifen. Als solche Fortsätze wurden auch feine Stacheln und Leisten aufgefasst, welche an der Oberfläche vieler Epithelzellen sichtbar sind. Dieselben sind jedoch, oft strang- und netzförmige, Verbindungsbrücken[2]), welche die Interzellularsubstanz durchsetzen und einen innigen Zusammenhang mit Nachbarzellen vermitteln. Mit solchen vermeintlichen Stacheln und Leisten versehene Zellen wurden Stachel- oder Riffzellen genannt; die Stacheln selbst bezeichnet man besser mit dem geeigneten Namen „Interzellularbrücken" (Fig. 23). Sie sind zuerst an den polygonalen Zellen des geschichteten Pflasterepithels[3]) gesehen worden,

---

[1]) Da es bei der menschlichen Haut gelungen ist, diese Interzellularräume von den Lymphgefässen aus zu injizieren, glaubte man an eine Übereinstimmung dieser Substanz mit gewöhnlicher Lymphe. Das ist jedoch nicht richtig, denn die Interzellularsubstanz des Epithels reagiert anders; sie schwärzt sich durch Lösungen von Argentum nitricum.

[2]) Diese Brücken stellen in geschichtetem Pflasterepithel die Wege dar, auf denen sich feine Fibrillen durch mehrere Zellen hindurch erstrecken (vergl. pag. 55).

[3]) Auch die Basalflächen der Zylinderzellen des geschichteten Pflasterepithels sind mit kurzen, gegen das unterliegende Bindegewebe gerichteten Fortsätzen, den „Haftfasern" versehen, die ebenso wie die Fäden in Interzellularbrücken nur durch komplizierte Methoden (Techn. Nr. 164) sichtbar gemacht werden können.

finden sich aber auch an den Zellen des einfachen Platten- und Zylinderepithels (z. B. des Magens und des Darmes), aber sie sind dort sehr fein und nur bei Anwendung besonderer Methoden nachzuweisen. Die Länge der Interzellularbrücken und damit auch der Durchmesser der zwischen ihnen befindlichen „Interzellularlücken" wechselt sowohl bei den verschiedenen Epithelarten als auch bei den verschiedenen physiologischen Zuständen des Epithels ganz bedeutend [1]).

Das Epithel besitzt keine Blut- [2]) und Lymphgefässe, dagegen sind an verschiedenen Stellen Nerven gefunden worden, z. B. im Epithel der äusseren Haut und vieler Schleimhäute.

Sekretorische Tätigkeit des Epithelgewebes.

Viele Epithelzellen besitzen die Fähigkeit, besondere Stoffe zu bilden und auszuscheiden, welche nicht für den Aufbau der Gewebe verwendet werden. Solche Zellen heissen Drüsenzellen, die von ihnen ausgeschiedenen Stoffe werden entweder noch im Körper verwertet (Sekrete) oder als unbrauchbar, ohne weitere Benutzung, aus dem Körper entfernt (Exkrete). Die bei Bildung und Ausscheidung des Sekretes (resp. Exkretes) sich abspielenden Vorgänge sind häufig an gewissen Verschiedenheiten in Form und Inhalt der Drüsenzelle zu erkennen, welche den sekretleeren und sekretgefüllten [3]) Zustand der Zelle anzeigen. Bei vielen, z. B. den serösen Drüsenzellen, äussert sich der sekretleere Zustand neben gewissen Erscheinungen am Kern (pag. 69) durch ein geringeres Volum und ein dunkleres Aussehen der Zelle; stärkere Vergrösserungen und besondere Methoden zeigen Körnchen [4]), die sich intensiv färben lassen (Fig. 24 A). Diese „Granula" wachsen, verlieren die Fähigkeit, sich zu färben (Fig. 24 B) und wandeln sich zu Sekrettropfen um; damit ist die Zelle in den sekretgefüllten Zustand übergegangen, der sich auch bei einfacheren Methoden durch ein vermehrtes Volum und ein helleres Aussehen anzeigt. Die Sekrettropfen, zuweilen schon die Granula,

---

[1]) Die Interzellularlücken sind an frischen, lebenden Geweben (z. B. am Schwanze von Amphibienlarven) kaum zu sehen, treten aber unter Umständen, die auf Störung der Saftbewegung zurückzuführen sind, deutlicher hervor. Die Interzellularlücken erscheinen dann zuerst als winzige Vakuolen in der hyalinen Grenzschicht jeder Epithelzelle. Je dicker das geschichtete Epithel ist, um so weiter sind die Interzellularlücken, um so länger sind die Interzellularbrücken; daraus erhellt einerseits die Wichtigkeit der Lücken für die Ernährung des Epithels, andererseits findet damit die geringe Grösse der Lücken und Brücken der einschichtigen Epithelien ihre Erklärung.

[2]) Siehe auch Kap. Die ableitenden Harnwege.

[3]) Die Bezeichnungen „sekretleer" und „sekretgefüllt" beziehen sich auf das fertige, der Ausstossung nahe Sekret, nicht auf die Vorstufen desselben; andere Autoren verwenden dafür die Ausdrücke „ruhend" und „tätig", die sich indessen nicht vollkommen mit ersteren Bezeichnungen decken. Die Physiologie nennt eine solche Drüse „ruhend", welche kein Sekret abgibt, „tätig" aber, so lange Sekret aus den Ausführungsgängen abfliesst.

[4]) Sie sollen aus Plasmosomen hervorgehen.

werden an der freien Zelloberfläche ausgestossen. Bei anderen Drüsenzellen, z. B. bei vielen Schleimdrüsenzellen ist die Bildung des Sekretes anfänglich gleichfalls an Körnchen geknüpft, dieselben wandeln sich aber alsbald in eine helle Masse, den Schleim (Fig., 25 s) um, der sich an der dem Drüsenlumen (resp. der freien Oberfläche) zugekehrten Seite der Zelle, der „Sekretsammel-

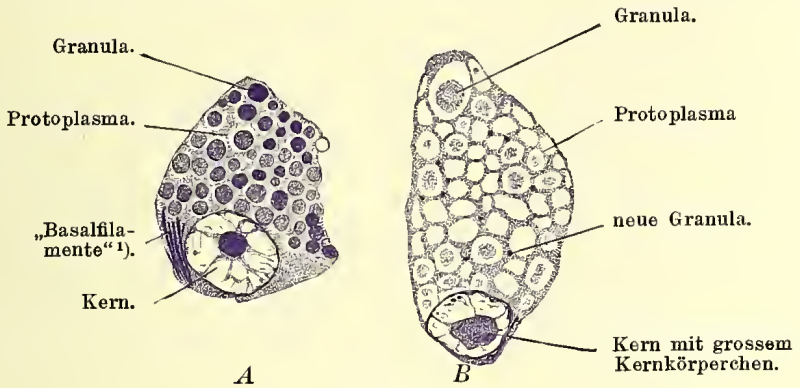

Fig. 24.

Zwei seröse Drüsenzellen aus der Gl. submaxillaris eines Meerschweinchens. 1260mal vergr. In der Zelle *B* sind die Granula in den unfärbbaren Zustand übergegangen, neue färbbare Granula beginnen sich im Protoplasma zu bilden. Technik Nr. 121.

stelle“ anhäuft und sich mehr oder weniger scharf gegen das noch nicht umgewandelte Protoplasma (b *p*) abgrenzt [2]). Mit fortschreitender Sekretbildung (c) werden immer grössere Mengen Protoplasma zu Sekret umgewandelt, Kern und Rest des nicht umgewandelten Protoplasma werden gegen die Basis der

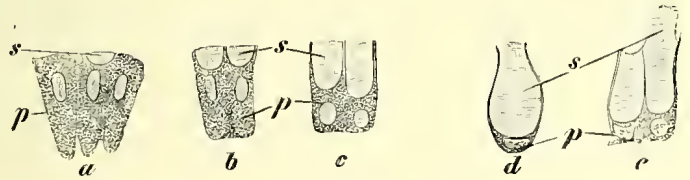

Fig. 25.

Sezernierende Epithelzellen. Aus einem feinen Schnitt durch die Magenschleimhaut des Menschen. 560mal vergr. *p* Protoplasma. *s* Sekret. *a* Zwei sekretleere Zellen; die zwischen diesen gelegene Zelle zeigt den Beginn der schleimigen Metamorphose. *e* An der rechten Zelle tritt der Inhalt aus, das körnige Protoplasma hat sich wieder vermehrt, der Kern ist wieder rund geworden, Technik Nr. 109.

Zelle gedrückt, dabei wird der früher längsovale Kern (a, b) allmählich rund (c) oder selbst abgeplattet (d). Die ganze sekretgefüllte Zelle ist bedeutend grösser geworden. Endlich tritt das Sekret an der freien Oberfläche allmäh-

---

[1]) Die in manchen serösen Drüsenzellen und den Hauptzellen der Magendrüsen befindlichen Basalfilamente („Ergastoplasma“) sind vielleicht Teile der Filarsubstanz, gehören vielleicht zu den Mitochondrien (pag. 46), vielleicht hängen sie aber auch mit der Bildung des Sekrets zusammen, sind Ausdruck endoplasmatischer Ströme.

[2]) Die Sammelstelle besteht keineswegs nur aus Sekret; zwischen den Schleimmassen befindet sich noch ein feines Protoplasmanetz oder ein Fachwerk, das auch das Zentralkörperchen einschliesst.

lich aus, während gleichzeitig das sich regenerierende Protoplasma, sowie der emporrückende Kern der nunmehr wieder verkleinerten Zelle das Aussehen des sekretleeren Zustandes verleihen. Die meisten Drüsenzellen gehen beim Sekretionsakte nicht zugrunde, sondern sind imstande, denselben Prozess mehrfach zu wiederholen; ausgenommen davon sind die Talgdrüsen, deren Sekret durch zerfallende Zellen gebildet wird[1]), sowie die Becherzellen. Bei diesen letzteren laufen in einschichtigem Epithel die Prozesse der Sekretbildung und Sekretausstossung nebeneinander her (Fig. 26); im Anfang wird die Ausstossung von der Bildung überwogen; die Masse des in der Zelle aufgespeicherten Sekretes nimmt zu (2), zuletzt aber überwiegt die Ausstossung, die Zelle entleert sich allmählich gänzlich und stirbt ab (4). In mehrschichtigem, resp. mehrreihigem Epithel beginnt die erste Sekretbildung in den jungen Becherzellen in der Tiefe; die Sekretausstossung erfolgt erst in den reifen, an der freien Oberfläche angelangten Elementen. Die Drüsenzellen liegen entweder isoliert zwischen anderen Epithelzellen[2]) oder sie sind zu Gruppen vereint und bilden so das Drüsengewebe.

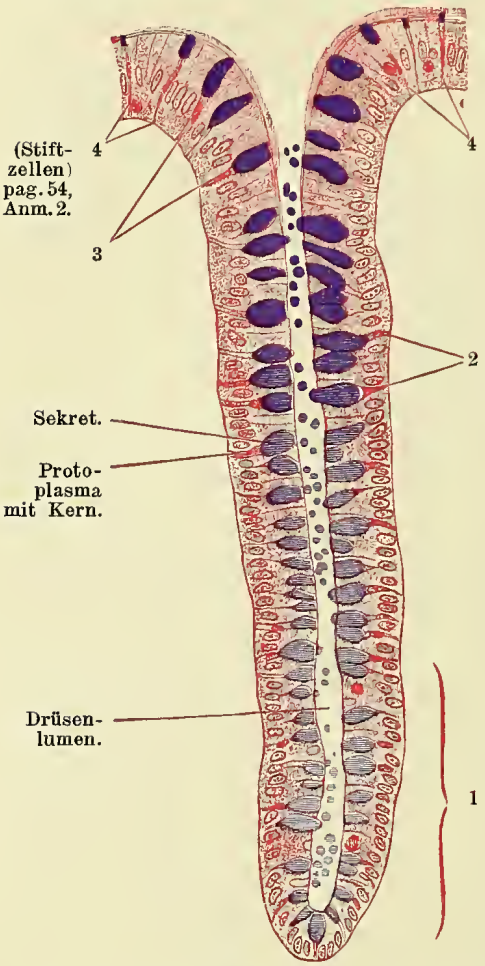

Fig. 26.

Darm- (Lieberkühnsche) Drüse aus einem Schnitte durch den Dickdarm des Menschen, 165 mal vergr. Das in den Becherzellen gebildete Sekret ist dunkelblau gefärbt. In der Zone 1 sieht man Becherzellen im Anfang der Sekretbildung; dass Sekret hier schon ausgestossen wird, geht aus dem Vorhandensein von Sekrettröpfchen im Lumen der Drüse hervor; 2 Becherzellen mit viel Sekret; 3 Becherzellen, in denen schon weniger Sekret vorhanden ist; 4 absterbende Becherzellen, die zum Teil noch einen letzten Rest Sekret enthalten. Technik Nr. 115.

Anhang. Die Drüsen[3]).

Die Drüsen, Glandulae, sind unter die Körperoberfläche versenktes Drüsengewebe, das in drei verschiedenen Typen angeordnet sein kann:

[1]) Eine Sonderstellung nehmen Hoden und Eierstock ein, deren Drüsenzellen nach der Ausscheidung weitere Ausbildung erfahren.

[2]) Man nennt sie dann „einzellige Drüsen"; sie sind bei wirbellosen Tieren weit verbreitet, kommen aber auch beim Menschen als „Becherzellen" (siehe Verdauungsorgane) vor.

[3]) Die Drüsen bestehen fast ausschliesslich aus Epithel; Stützgewebe und Blutgefässe treten, so wichtig letztere auch in physiologischer Hinsicht sind, in morphologischer Beziehung mehr in den Hintergrund. Daraus ergibt sich die Berechtigung, die Drüsen, die doch Organe sind, im Anschluss an das Epithelgewebe zu beschreiben.

1. Typus des Epithelkörpers. Hier besteht das Drüsengewebe aus soliden Epithelzellensträngen, die miteinander anastomosierend ein von Blutgefässen umsponnenes Netzwerk bilden. (Epithelkörperchen der Schilddrüse, Hypophyse, Rindenschicht der Nebenniere, intertubuläre Zellhaufen des Pankreas, Corpus luteum (?) [1]).

2. Typus der geschlossenen Drüse. Hier bildet das Drüsengewebe hohle Bläschen, die nicht mit freien Oberflächen in Verbindung stehen (Schilddrüse [2]), Teile der Hypophyse).

3. Typus der offenen Drüse. Die vom Drüsengewebe gebildeten Hohlkörper öffnen sich durch epitheliale Ausführungsgänge an freien Oberflächen. (Drüsen des gesamten Darm- und Respirationstractus, der äusseren Haut und ihrer Abkömmlinge und des Urogenitalsystems).

Die Abfuhr der vom Drüsengewebe des ersten und zweiten Typus gelieferten Stoffe erfolgt durch Blut- resp. Lymph-Gefässe, ein Prozess, der als „innere Sekretion" bezeichnet wird.

In den Rahmen der eben gegebenen Definition von Drüse passen nicht die als „Lymph"- und „Blutlymphdrüsen" (zu denen auch die Milz gehört) bezeichneten Organe, denn sie bestehen nicht aus sezernierenden Epithelzellen; der schon früher gebrauchte Name Lymph- resp. Blutlymphknoten dürfte deshalb für diese Organe vorgezogen werden.

Die Karotisdrüse besteht aus chromaffinen Zellen (siehe Kap. Ganglien), die Steissdrüse aus umgestalteten glatten Muskelfasern; beide haben also weder mit wirklichen Drüsen noch mit Lymphknoten etwas zu tun.

Während die beiden ersten Typen des Drüsengewebes ihre eingehendere Besprechung in den speziellen Kapiteln erfahren werden, müssen die allgemeinen Eigenschaften der offenen Drüsen hier etwas ausführlicher geschildert werden.

Die offenen Drüsen.

haben entweder die Form von Röhren, Tubuli, oder bauchigen Säckchen, Alveoli [3]). Man unterscheidet danach zwei Hauptformen: tubulöse und

[1]) Auch die Zwischenzellen des Hodens, deren epitheliale Natur nicht erwiesen ist, werden einfach als sezernierende Elemente betrachtet.

[2]) Die Schilddrüse bildet insofern einen Übergang vom Drüsengewebe mit innerer Sekretion zu den offenen Drüsen, als sie in embryonaler Zeit einen Ausführungsgang besitzt, der jedoch im Laufe der Entwickelung schwindet. In dieser Beziehung ist der Schilddrüse verwandt die Thymus, deren sekretorische Epithelzellen jedoch alsbald verschwinden, so dass die Thymus überhaupt nicht mehr zu den funktionierenden Drüsen gerechnet werden kann.

[3]) Von alveus = bauchiger Schlauch. Die Form der Drüsen (speziell ihrer sezernierenden Abschnitte) ist nur dann leicht zu erkennen, wenn sie einfache oder nur wenig verästelte Tubuli oder Alveoli darstellen. Die meisten Drüsen sind aber vielfach verästelt, gewunden und zu einem dichten Ballen zusammengeknäuelt, der sich kaum entwirren lässt. Durchschnitte solcher Ballen zeigen Haufen von Bläschen („Beeren", „Acini"), die man ebensogut für Alveolen, wie für Querschnitte von Röhren halten kann. Damit erklären sich die widersprechenden Angaben der älteren Autoren. Erst durch neuere Methoden (Plattenmodellieren, Isolieren) konnte die Form der meisten Drüsen festgestellt werden.

alveoläre Drüsen; zwischen beiden besteht eine von den tubulösen abstammende Übergangsform, die durch die alveolotubulösen Drüsen dargestellt wird. Alle drei Formen treten entweder einzeln, selbständig oder zu Gruppen vereint auf; deshalb teilt man sie ein in Einzeldrüsen und in zusammengesetzte Drüsen.

Schemata der Drüsenformen.

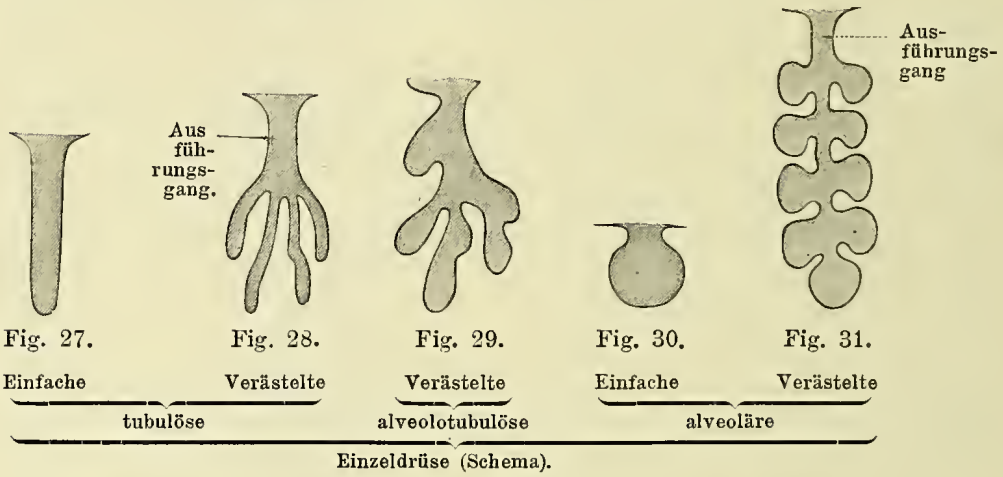

Fig. 27. Fig. 28. Fig. 29. Fig. 30. Fig. 31.

Einfache Verästelte Verästelte Einfache Verästelte

tubulöse alveolotubulöse alveoläre

Einzeldrüse (Schema).

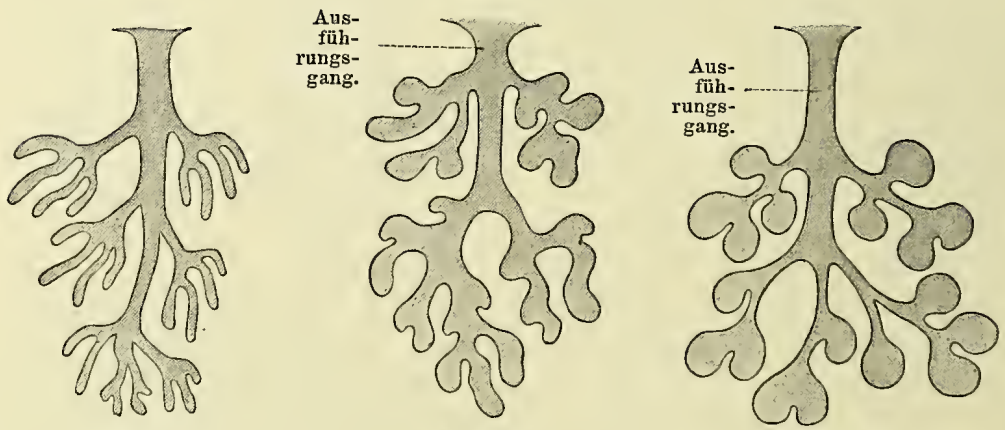

Fig. 32. Fig. 33. Fig. 34.

Tubulöse Alveolotubulöse Alveoläre

zusammengesetzte Drüse (Schema).

A. Tubulöse Drüsen.

1. tubulöse Einzeldrüsen, welche entweder die Gestalt einfacher (Fig. 27) oder verästelter (Fig. 28) Röhren haben; letztere Form können wir ein Röhrensystem nennen.

Unverästelte (einfache) tubulöse Einzeldrüsen sind: ein Teil der Magen (Fundusdrüsen, die meisten Knäuel- und Ohrschmalzdrüsen und die Intestinal- (Lieberkühnschen) Drüsen (über letztere siehe Kap. Darm).

Verästelte tubulöse Einzeldrüsen sind: ein Teil der Fundusdrüsen, einzelne Knäueldrüsen und die Uterindrüsen.

2. tubulöse zusammengesetzte Drüsen; sie bestehen aus einer verschieden grossen Anzahl von Röhrensystemen (Fig. 32).

Tubulöse zusammengesetzte Drüsen sind die serösen Zungendrüsen, die serösen Abschnitte der kleinen Drüsen des Respirationsapparates (und der kleinen Mundhöhlendrüsen?) und die Tränendrüsen. Ferner die Nieren, sowie Hoden und Leber. Die Verästelungen der beiden letzteren Drüsen anastomosieren regelmässig miteinander und bilden Netze; man nennt deshalb Hoden und Leber auch „retikuläre Drüsen". Einzelne Anastomosen zwischen Drüsen sind an den Fundusdrüsen des Pferdes und an den serösen Zungendrüsen und den Bulbourethraldrüsen des Menschen beobachtet worden.

B. Alveolotubulöse Drüsen.

1. Alveolotubulöse Einzeldrüsen scheinen nur in Form verästelter Gänge vorzukommen, sie bilden ein Alveolen-Röhren-System (Fig. 29).

Alveolotubulöse verästelte Einzeldrüsen sind die Pylorusdrüsen, die Urethraldrüsen und die kleinen Schleimdrüsen der Zunge, des Gaumens und der Speiseröhre.

2. Alveolotubulöse zusammengesetzte Drüsen, welche aus mehreren Alveolen-Röhrensystemen bestehen (Fig. 33).

Alveolotubulöse zusammengesetzte Drüsen sind die grösseren Schleimdrüsen, die Glandula sublingualis, die mukösen Abschnitte der Glandula submaxillaris, der Drüsen des Respirationsapparates wie der Mundhöhle, die Glandulae duodenales, bulbo-urethrales (vestibulares majores?), die Prostata, die Lungen und die Milchdrüse.

C. Alveoläre Drüsen.

1. Alveoläre Einzeldrüsen, die gleichfalls einfache (Fig. 30) oder verästelte (Fig. 31), einen Ausführungsgang besitzende bauchige Säcke sind; die verästelte Form heisst Alveolensystem.

Unverästelte alveoläre Einzeldrüsen sind die kleinsten Talgdrüsen.

Verästelte alveoläre Einzeldrüsen sind die grösseren Talgdrüsen und die Tarsal- (Meibomschen) Drüsen.

2. alveoläre zusammengesetzte Drüsen, welche aus mehreren Alveolensystemen bestehen (Fig. 34).

Alveoläre zusammengesetzte Drüsen sind einzelne Abschnitte der Parotis, des serösen Teiles der Glandula submaxillaris (der kleinsten Mundhöhlendrüsen?) und des Pankreas. In all den alveolären zusammengesetzten Drüsen sind aber auch gestreckte zum Teil mit Ausbuchtungen versehene Schläuche zu finden, so dass die ganzen Drüsen den alveolotubulösen Drüsen anzureihen sind, mit der Einschränkung, dass sie sich von den anderen sub B genannten Drüsenformen durch das Vorwiegen des alveolären Typus auszeichnen.

Bei den meisten, vorzugsweise bei den mit unbewaffnetem Auge sichtbaren Drüsen wird von seiten des umgebenden Bindegewebes eine Hülle gebildet, welche Scheidewände, Septa, in die Drüse sendet und so dieselbe in verschieden grosse Komplexe, Drüsenläppchen teilt. Die Septa sind die Träger der grösseren Blutgefässe und Nerven. Die Drüsen können in ihrer ganzen Ausdehnung sezernieren, meist aber besorgt nur der dem blinden Ende näher gelegene Teil, der Drüsenkörper, die Sekretion, während der die Verbindung mit der Oberfläche vermittelnde Teil zur Ausführung des gebildeten Sekretes dient und Ausführungsgang heisst.

Eine Drüse ohne Ausführungsgang ist das Ovarium. Seine Drüsenbläschen („Follikel") standen in einer embryonalen Zeit mit dem Oberflächenepithel in Verbindung. Die Verbindungen, die wir gleichfalls Ausführungsgänge nennen könnten, verschwinden,

die Entleerung der im Ovarium gebildeten Produkte (d. s. die Eier) geschieht dann durch Bersten der Bläschen, der Eierstock ist eine „dehiszierende“ (= berstende) Drüse.

Sämtliche Drüsenröhrchen und -säckchen bestehen aus einer (meist einfachen) Lage von Drüsenzellen, welche rings das Lumen der Drüse begrenzen und ihrerseits von einer Membrana propria (s. pag. 76) umgeben[1]) werden. Jenseits dieser liegen die Blutgefässe (Fig. 35). Zwischen Drüsenlumen und Blutgefässen sind somit die Drüsenzellen eingeschaltet, welche auf der einen (peripherischen) Seite die zur Bildung des Sekretes nötigen Stoffe von den Blutgefässen beziehen und nach der anderen (zentralen, Lumen-) Seite die zu Sekret verarbeiteten Stoffe abgeben.

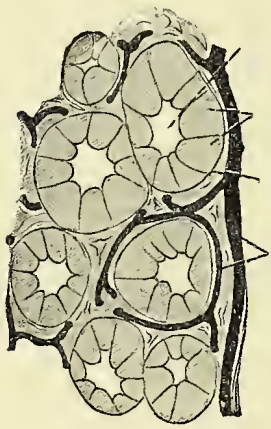

Fig. 35.

Stück eines Durchschnitts einer Zungen-Schleimdrüse eines Kaninchens. Blutgefässe injiziert. Die Kerne der Drüsenzellen waren an dem Präparat nur undeutlich zu sehen ca. 180 mal vergrössert. Wie Technik Nr. 126b.

Bei vielen Drüsen gehen vom axialen (zentralen) Lumen feine Seitenzweige, Sekretkanälchen (weniger gut „Sekretkapillaren“), ab, die bald zwischen den Drüsenzellen, („zwischenzellige Sekretkanälchen“), bald im Innern einer Drüsenzelle („binnenzellige Sekretkanälchen“) gelegen sind[2]). Sie sind nur durch besondere Methoden sichtbar zu machen und erscheinen dann bald in Form einfacher, bald verästelter, unter Umständen sogar netzförmig verbundener Kanälchen (Fig. 36), die nicht bis zur Membrana propria und bis zu den Blutgefässen reichen, sondern von diesen wenigstens durch ein Stück einer Drüsenzelle getrennt sind.

Zwischenzellige Sekretkanälchen finden sich in den serösen Drüsen der Zunge, in der Parotis, in den serösen Abschnitten der Submaxillaris, der Sublingualis und verwandter Drüsen, in den Bulbo-urethraldrüsen, in der Tränendrüse und in den Pylorusdrüsen. Zwischenzellige und binnenzellige Sekretkanälchen kommen nebeneinander in den Knäueldrüsen, in der Leber und in den Gland. gastricae propriae vor. Es ist wahrscheinlich, dass die binnenzelligen Sekretkanälchen nur vorübergehende Bildungen sind.

---

[1]) Zuweilen finden sich zwischen Propria und Drüsenzellen sternförmige Zellen, welche miteinander sich verbindend als „Korbzellen“ die Drüsenröhrchen umgreifen: es ist noch nicht entschieden, ob sie Epithel- oder Bindegewebszellen oder glatte Muskelfasern sind.

[2]) Der Nachweis, ob Sekretkanälchen zwischen- oder binnenzellig gelegen sind, ist nicht leicht. Bei quergeschnittenen Sekretkanälchen werden binnenzellige stets von den Zellgrenzen entfernt, zwischenzellige dagegen stets in den Zellgrenzen resp. an dem Treffpunkt mehrerer Zellgrenzen liegen. Noch bessere Entscheidung gestattet das Verhalten der Schlussleisten. Zwischenzellige Sekretkanälchen sind auf dem Querschnitt von mindestens zwei Schlussleistenquerschnitten begrenzt, auf dem Längsschnitt sieht man ebenfalls die Schlussleisten der Wand der Kanälchen entlang verlaufen (Fig. 36). Binnenzellige Sekretkanälchen lassen keinerlei Beziehung zu Schlussleisten erkennen.

Sekretkanälchen scheinen den reinen Schleimdrüsen, den schleimproduzierenden Abschnitten der gemischten Drüsen, den Darm-, Duodenal- und Uterusdrüsen, der Schilddrüse, der Hypophyse und der Niere zu fehlen.

Das mikroskopische Aussehen der Drüsenzelle wechselt bekanntlich mit dem jeweiligen Funktionszustande derselben (pag. 62). Bei manchen Drüsen zeigen alle Drüsenzellen zu derselben Zeit dieselben gleichen Funktionsbilder; bei anderen Drüsen dagegen gelangen selbst innerhalb eines Tubulus verschiedene Funktionszustände gleichzeitig zur Beobachtung. Letzteres ist der Fall bei vielen Schleimdrüsen, deren sekretgefüllte Zellen die sekretleeren Zellen mehr oder minder vollständig vom Drüsenlumen abdrängen (siehe auch Kap. Mundhöhlendrüsen). Auch die Kerne vieler Drüsenzellen zeigen den wechselnden Funktionszuständen entsprechende Bilder; so sieht man oft bei den sekretleeren Zellen den Kern mit einem feinen Chromatingerüst und deutlichem Kernkörperchen, während letzteres im Kern sekretgefüllter Zellen fehlt und das Chromatingerüst in Form grober Brocken erscheint[1]).

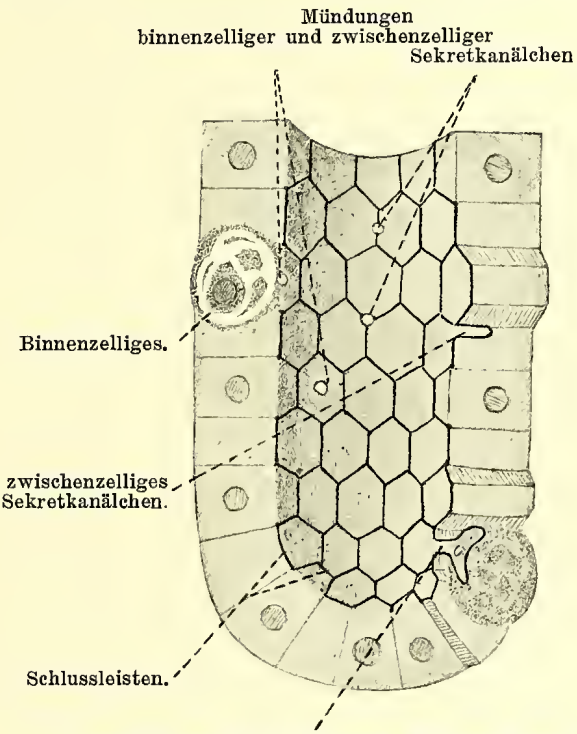

Zwischenzelliges Sekretkanälchen in seinem Grunde die Mündung binnenzelliger Sekretkanälchen aufnehmend.

Fig. 36.

Schematisches Modell einer menschlichen Fundusdrüse.

Den Drüsenkörpern müssen zugezählt werden die feinen Verästelungen der Ausführungsgänge mancher Drüsen, welche durch Form und Struktur ihrer Epithelzellen besonders ausgezeichnet sind. Diese Verästelungen sind nämlich nicht nur ausführende Röhren, sondern es fällt ihnen auch die Rolle der Ausscheidung gewisser Stoffe (Salze) zu; sie gehören demnach zu den sezernierenden Teilen der Drüsen. Der Bau derselben gebietet eine Einteilung in zwei Abschnitte: Der erste, an die Endstücke[2]) anschliessende Abschnitt ist schmal, mit

[1]) Es ist zweifellos, dass auch aus dem Kerne Teile in Form färbbarer Körnchen in das Protoplasma übertreten, ob aber diese Teile als echte Sekretgranula aufgefasst werden dürfen, ist um so fraglicher, als solche Erscheinungen auch an anderen Zellen (z. B. Spinalganglienzellen) zu beobachten sind.

[2]) So nennen wir die blinden Enden der Drüsengänge, welche die Sekretkanälchen aufnehmen.

bald platten, bald kubischen Zellen ausgekleidet, wir nennen ihn Schaltstück (Fig. 168); der darauf folgende Abschnitt ist breiter, mit hohen zylindrischen Zellen ausgekleidet, deren Basen deutliche durch Körnchenreihen gebildete Längsstreifen haben (Fig. 174), wir nennen ihn Sekret- (Speichel- resp. Schleim-) röhre; die Längenverhältnisse zwischen Schaltstücken und Sekretröhren zeigen bei den einzelnen Drüsen grosse Unterschiede.

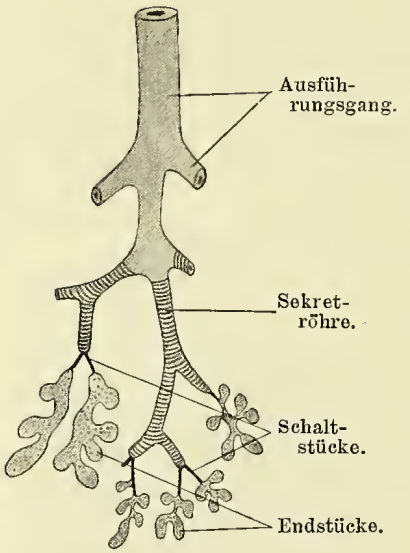

Fig. 37.
Schematische Zeichnung der verschiedenen Abschnitte einer Drüse. (Submaxillaris des Menschen.)

Die Ausführungsgänge bestehen aus einem einfachen oder geschichteten Zylinderepithel und aus einer mit elastischen Fasern vermengten, bindegewebigen Hülle.

Im kompliziertesten Falle (Fig. 37) bestehen somit die Drüsen aus folgenden Abschnitten: 1. Aus dem Ausführungsgange, der sich teilend, 2. in die Sekretröhren übergeht, welche sich 3. in die Schaltstücke fortsetzen, die 4. zu den Endstücken führen, deren axiales Lumen die Sekretkanälchen aufnimmt.

TECHNIK.

Nr. 3. Lebende Flimmerzellen erhält man, wenn man einen Frosch tötet (pag. 11), ihn auf den Rücken legt und mit einer Schere den Unterkiefer abschneidet, so dass das Dach der Mundhöhle frei vorliegt. Von der Schleimhaut dieses Daches schneide man mit einer feinen Schere einen schmalen, ca. 5 mm langen Streifen ab, bringe ihn in einigen Tropfen Kochsalzlösung auf den Objektträger und bedecke ihn mit einem Deckglase. Bei schwacher Vergrösserung wird nun der Neuling kaum etwas wahrnehmen, wenn nicht Strömungen, in denen die grossen Blutzellen schwimmen (Fig. 90), ihn auf die richtige Stelle leiten; man nehme deshalb starke Vergrösserung und suche die Ränder des Präparates ab. Im Anfang ist die Bewegung der Flimmerhaare noch so lebhaft, dass der Beobachter die einzelnen Haare nicht sieht, der ganze Haarsaum wogt; man hat das Bild passend mit einem vom Winde bewegten Kornfelde verglichen; nach wenigen Minuten schon nimmt die Schnelligkeit ab, die Härchen werden deutlich. Ist die Bewegung erloschen, so kann man sie vermittelst Durchleiten (pag. 36) eines Tropfens konzentrierter Kalilauge von neuem anfachen; der Effekt ist jedoch ein kurz vorübergehender, so dass das Auge des Beobachters während des Durchleitens das Okular nicht verlassen darf. Wasserzusatz hebt die Flimmerbewegung bald auf.

Nr. 4. Schlussleisten. Darmstückchen von 0,5—1 cm Länge werden in Chromosmium-Essigsäure (pag. 17) oder in Sublimatkochsalzlösung (pag. 16) fixiert, nach dem Härten (pag. 17) in Paraffin eingebettet; mit dem Mikrotom angefertigte dünne (ca. 10 μ) Schnitte werden aufgeklebt (siehe Mikrotomtechnik) und mit M. Heidenhains Eisenlackmethode (pag. 29)

gefärbt und in Xylolbalsam eingeschlossen. Die Leisten sind als schwarze Striche (resp. Punkte) schon mit guten Trockensystemen zu sehen (Fig. 21). An solchen Präparaten kann man mit Immersionssystemen auch die Zentralkörperchen sehen, doch wird deren Auffinden nur Geübten gelingen.

II. Stützgewebe.

Während beim Epithelgewebe die Zellen die Hauptmasse ausmachen, treten sie beim Stützgewebe mehr in den Hintergrund, dafür ist die Interzellularsubstanz (Grundsubstanz) ansehnlich entwickelt und nach verschiedener Richtung hin weiter ausgebildet. Das Überwiegen der Interzellularsubstanz, welche auch funktionell die wichtigere Rolle spielt, ist für das Stützgewebe charakteristisch. Nach der Beschaffenheit derselben teilt man das Stützgewebe ein in 1. Bindegewebe, 2. Knorpelgewebe, 3. Knochengewebe.

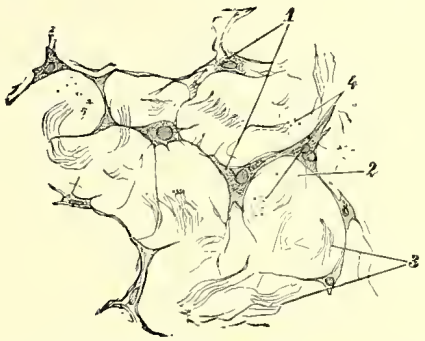

Fig. 38.

Aus einem Querschnitte des Nabelstranges eines ca. 4 Monate alten menschl. Embryo. 240 mal vergrössert. 1. Zellen, 2. Zwischensubstanz, 3. Bindegewebsbündel meist schräg getroffen, bei 4. rein quer durchschnitten. Technik Nr. 5, pag. 84.

1. Das Bindegewebe.

Die Grundsubstanz des Bindegewebes ist mehr oder weniger weich, die Zellen sind spärlich. Man unterscheidet mehrere Arten: a) das gallertartige Bindegewebe, b) das fibrilläre und c) das retikuläre Bindegewebe.

a) Das gallertartige Bindegewebe besteht aus einer grossen Menge ungeformter, „schleimhaltiger", feine Bindegewebsbündel (s. unten) einschliessender Grundsubstanz und aus runden oder sternförmig verästelten Zellen. Es findet sich bei höheren Tieren nur im Nabelstrange sehr junger Embryonen, ist dagegen bei vielen niederen Tieren sehr verbreitet [1]).

b) Das fibrilläre Bindegewebe besteht aus reichlicher Grundsubstanz und aus Zellen.

Die Grundsubstanz besteht aus Bindegewebsfibrillen (Bindegewebsfasern [2]), äusserst feinen (0,6 μ), gleichmässig glatten, unverzweigten Fäden, welche durch eine geringe Menge ungeformter Kittsubstanz zu verschieden dicken Bündeln, den Bindegewebsbündeln, verbunden werden. Diese Bündel sind weich, biegsam, wenig dehnbar und charakterisiert durch ihre blassen Konturen, ihre Längsstreifung, ihren welligen Verlauf [3]), sowie durch ihr chemisches Verhalten; sie zerfallen durch Behandlung mit Pikrinsäure in

[1]) Über den von manchen Autoren hierher gerechneten Glaskörper s. bei Glaskörper.

[2]) Hier sind Fibrillen und Fasern gleichbedeutend, während bei den quergestreiften Muskelelementen erst eine Summe von Fibrillen eine Faser bildet.

[3]) Daher der Name „welliges oder lockiges Bindegewebe".

ihre Fibrillen, quellen auf Zusatz verdünnter Säuren, z. B. von Essigsäure, bis zu vollkommener Durchsichtigkeit auf, werden durch alkalische Flüssig-

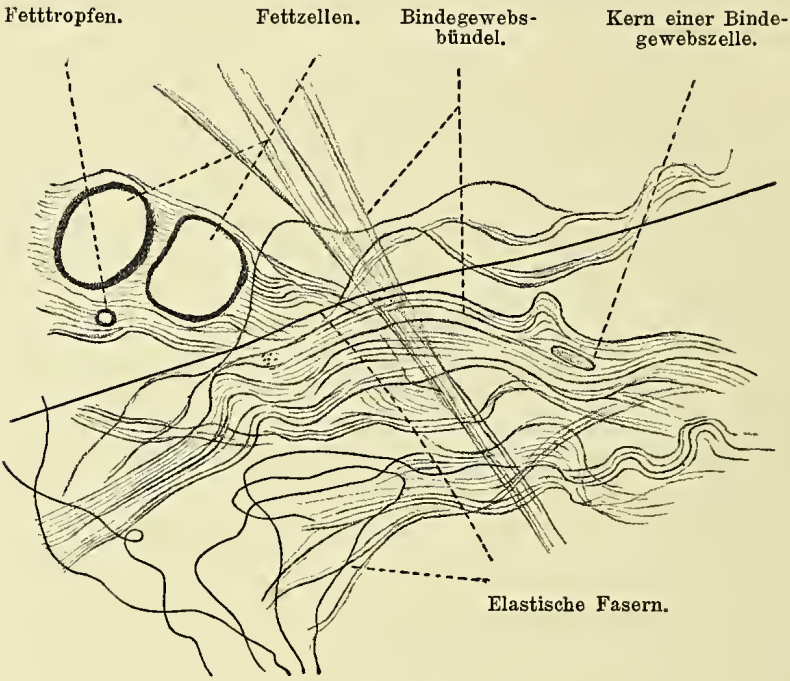

Fig. 39.

Verschieden dicke Bindegewebsbündel des intermuskulären Bindegewebes des Menschen. 320 mal vergrössert. Technik Nr. 6, pag. 84.

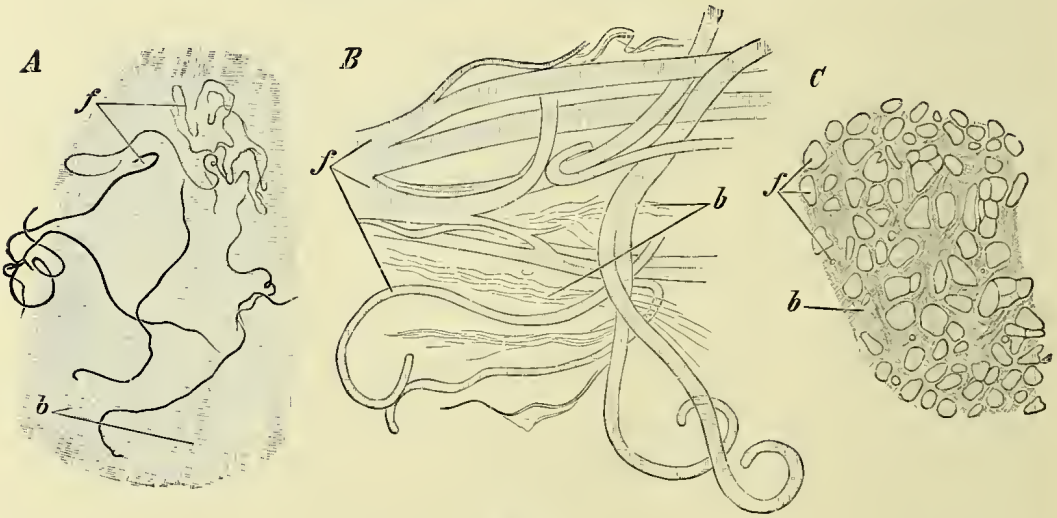

Fig. 40.

Elastische Fasern 560 mal vergrössert. *A* feine elast. Fasern (*f*) aus intermuskul. Bindegewebe des Menschen. *b* durch Essigsäure gequollene Bindegewebsbündel. Technik Nr. 12, pag. 86. — *B* sehr dicke elast. Fasern (*f*) aus dem Nackenbande des Rindes. *b* Bindegewebsbündel. Technik Nr. 13, pag. 86. — *C* aus einem Querschnitt des Nackenbandes des Rindes. *f* elastische Fasern. *b* Bindegewebsbündel. Technik Nr. 14, pag. 86.

keiten zerstört und geben beim Kochen Leim (Glutin). Die Substanz des leimgebenden Bindegewebes heisst Kollagen.

Die ersten Bindegewebsfibrillen entstehen entweder direkt aus den Bindegewebszellen, binnenzellig in der Hautschicht dieser Zellen, von denen sie sich dann ablösen[1]) und mit gleichfalls abgelösten Nachbarfibrillen sich zu zwischenzelligen Bündeln vereinen, oder indirekt aus Bindegewebszellen, welche eine leimgebende Substanz ausscheiden, in der es dann nachträglich zur Bildung von Fibrillen kommt.

Die Grundsubstanz des fibrillären Bindegewebes enthält konstant, aber in wechselnder Menge, elastische Fasern (Fig. 40), welche durch ihre scharfen, dunklen Umrisse, durch ihr starkes Lichtbrechungsvermögen, sowie — im Gegensatze zu den Bindegewebsbündeln — durch ihre bedeutende Widerstandsfähigkeit gegen Säuren und Alkalien charakterisiert sind[2]). Die elastischen Fasern sind von sehr verschiedener Dicke (vom unmessbar Feinen, bis zu 11 μ) und kommen meist in Form feinerer oder gröberer Netze vor, die wieder bald engmaschig, bald weitmaschig sind. Aus dickeren elastischen Fasern gewebte, engmaschige Netze bilden den Übergang zu elastischen Häuten (Fig. 41), welche entweder homogen oder feinstreifig, von verschieden grossen Löchern durchbrochen sind (daher der Name „gefensterte Membranen") und wohl aus der Verschmelzung breiter elastischer Fasern hervorgehen. Überwiegt die Menge der elastischen Fasern die Zahl der Bindegewebsbündel, so spricht man von „elastischem Gewebe"; es ist frisch von gelber Farbe.

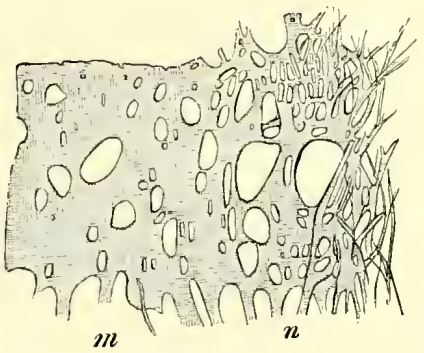

Fig. 41.

Netzwerk (*n*) dickerer elastischer Fasern, nach links in eine gefensterte Membran (*m*) übergehend. Aus dem Endokard des Menschen. 560 mal vergr. Technik Nr. 15, pag. 86.

Die elastischen Fasern sollen binnenzellig (in Form feinster Körnchen?) entstehen, die alsbald zu dünnen, später durch Apposition dicker werdenden Fasern verschmelzen. Nach anderen Autoren bilden sie sich ebenso wie die Bindegewebsfibrillen, (in der Kornea aus fixen Hornhautzellen), nach noch anderen entstehen sie nicht direkt in Zellen, sondern durch Umbildung von Bindegewebsfibrillen.

Die Zellen (Fig. 42) sind unregelmässig polygonal, plump, fortsatzlos oder sternförmig mit Fortsätzen, stark abgeplattet, verschiedenartig gebogen oder geknickt. Die Abplattung oder Knickung erklärt sich aus der Anpassung der Bindegewebszellen an die zwischen den Bindegewebsbündeln befindlichen engen Räume. Nicht selten bilden platte Bindegewebszellen vollkommene Scheiden um Bindegewebsbündel[3]).

[1]) Wann solche Fibrillen leimgebend werden, ist noch zu entscheiden.

[2]) Die Substanz der elastischen Fasern heisst Elastin; es gibt Fälle — vorzugsweise pathologische, z. B. in der verwitterten Gesichtshaut älterer Personen — in denen sich die elastischen Fasern mit spezifisch sauren Farbstoffen (pag. 23, Nr. 6) nur schwach, dagegen mit basischen, kernfärbenden Farben stark färben; die Substanz solcher Fasern heisst Elacin. Andererseits können degenerierende Fasern leimgebenden Bindegewebes sich mit den genannten sauren Farben stark färben; dieses veränderte Bindegewebe hat man Kollastin genannt.

[3]) Die Form der Bindegewebszellen hat überhaupt nichts Charakteristisches; ihre

Der einen Kern einschliessende Protoplasmaleib der Bindegewebszellen kann „basophile“ Körnchen (siehe Kap. Blut) enthalten, solche Zellen heissen dann Mastzellen[1]) oder die Zellen enthalten Pigmentkörnchen, wodurch sie zu Pigmentzellen[2]) werden, die beim Menschen nur an einzelnen Stellen der Haut und im Auge, bei niederen Tieren dagegen sehr verbreitet vorkommen; andere Bindegewebszellen können Fetttröpfchen enthalten[3]), die, wenn sie sehr gross sind, konfluieren und dann der Zelle eine Kugelgestalt und den Namen Fettzelle (Fig. 43) verleihen. An solchen Fettzellen

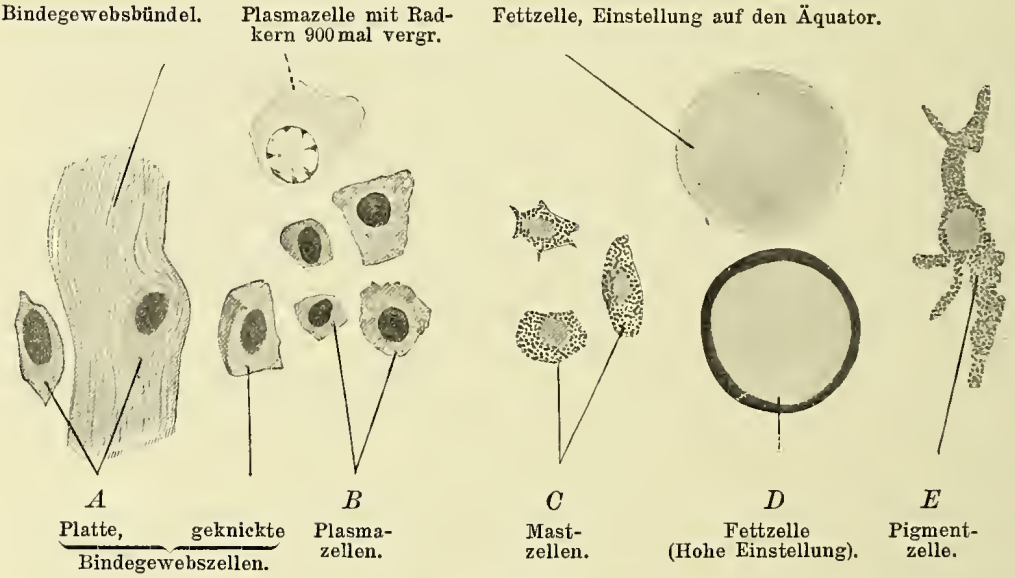

Fig. 42.

Zellen im Bindegewebe des Menschen. 560 mal vergr. Technik Nr. 6b, Nr. 6c, Nr. 7, Nr. 10, pag. 84 und 85.

bildet das Protoplasma nur einen schmalen, an der Peripherie gelegenen Saum; ebendaselbst befindet sich der stark abgeplattete Kern, der in gut ausgebildeten, nicht aber in atrophischen Fettzellen regelmässig ein oder mehrere scharf umschriebene Fetttröpfchen enthält (Fig. 43). Häufig ist der Protoplasmasaum so dünn, dass er nicht mehr zu sehen ist. Anhäufungen von Fettzellen geben Veranlassung zur Bildung einer von zahlreichen Blut-

---

Ähnlichkeit mit Epithelzellen ist oft, besonders dann, wenn Bindegewebszellen in Gruppen beisammen liegen, eine vollkommene. Über die wahre Natur solcher Zellen, die man mit dem gefährlichen Namen der „epitheloiden“ Zellen bezeichnet, kann einzig allein die Entwickelungsgeschichte, niemals die Form Aufschluss geben.

[1]) Der Name rührt von der irrigen Auffassung her, dass sie zur Ernährung des Körpers in Beziehung steheu. Diese bindegewebigen Mastzellen sind nicht mit den Mastleukocyten zu verwechseln (s. Kap. Blut) und auch nicht mit den Klasmatocyten, d. s. Zellen, von deren Leib sich Fortsätze ablösen und die in ihrer Natur noch recht unklar sind.

[2]) Nicht jede Pigmentzelle ist eine Bindegewebszelle, es gibt auch pigmentierte Epithelzellen, z. B. im Auge.

[3]) Über die Herkunft des Fettes siehe Kap. Milchdrüse.

gefässen, Lymphgefässen und Nerven durchzogenen Formation, des Fettgewebes, das in physiologischer Beziehung (Stoffwechsel) eine sehr wichtige Rolle spielt.

Das Fettgewebe ist nach dieser Darstellung eine Modifikation des ausgebildeten Bindegewebes. Beim Fette unterscheiden sich an denjenigen Körperstellen, an denen sich regelmässig Fettgewebe findet, die jungen, mehr kugeligen, kleine Fetttröpfchen enthaltenden Fettzellen von den anderen platten Bindegewebszellen. Diese Tatsache hat zur Auffassung des Fettgewebes als einer Bildung sui generis geführt. Die Abstammung des Fett- wie des Bindegewebes vom mittleren Keimblatt wird damit nicht bestritten; die Zellen des Fettgewebes würden sich also von den Fett enthaltenden Bindegewebszellen dadurch unterscheiden, dass sie differenzierte Gebilde darstellen, die, auch wenn sie ihr Fett verloren hätten, keine Bindegewebszellen mehr werden könnten, ebensowenig wie eine vom Mesoderm stammende glatte Muskelzelle je zu einer Bindegewebszelle wird.

Flächenansicht von Fettzellen, in deren Kernen Fetttröpfchen sichtbar sind.

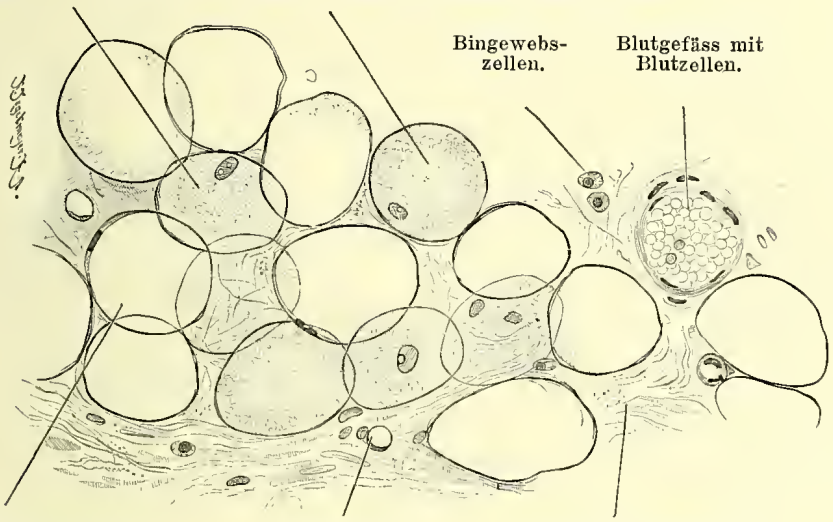

Fig. 43.

Stückchen Fettgewebe aus einem Schnitt der menschlichen Kopfhaut, ca. 240mal vergr. Technik Nr. 11, pag. 85.

Bei hohen Graden von Abmagerung findet man in einzelnen Fettzellen das Fett bis auf kleine Tröpfchen verschwunden; ein blasses, mit schleimiger Flüssigkeit vermengtes Protoplasma ist an dessen Stelle getreten, die Zelle ist nicht mehr kugelrund, sondern platt geworden. Man nennt solche Zellen seröse Fettzellen (Fig. 44). In vielen Fettzellen treten nach dem Tode oft kuglige Haufen nadelförmiger Kristalle, sog. Margarinkristalle auf.

Endlich finden sich im Bindegewebe weisse Blutzellen (siehe „Blut“), die keine Bindegewebszellen sind, sondern aus dem Gefäss-System stammen. Sie wurden als Wanderzellen von den Bindegewebszellen, die man als fixe bezeichnete, unterschieden, eine Einteilung, die insofern nicht streng durchführbar ist, als unter (meist pathologischen) Umständen auch die fixen

Bindegewebszellen wandern können[1]); es ist deshalb besser, erstere als „vasogene“ Wanderzellen, den aus fixen Bindegewebszellen hervorgegangenen „histiogenen“ Wanderzellen gegenüberzustellen.

Als Umbildungen von weissen Blutzellen (von anderen Autoren als Bindegewebszellen) werden die in sehr wechselnder Menge im fibrillären Bindegewebe, und zwar als vermutlich nur vorübergehende Stadien, vorkommenden Plasmazellen betrachtet; sie liegen vorzugsweise in der Nähe kleiner Blutgefässe, sind basophil (Kap. Blut), rundlich, protoplasmareich, von relativer Grösse und mit einfachem, exzentrischem, von einem hellen Hof umgebenen Kern versehen, dessen Chromatin in starken Brocken der Kernmembran anliegt: sog. Radkern (Fig. 42). Sie sind nur ausnahmsweise Phagocyten (pag. 50).

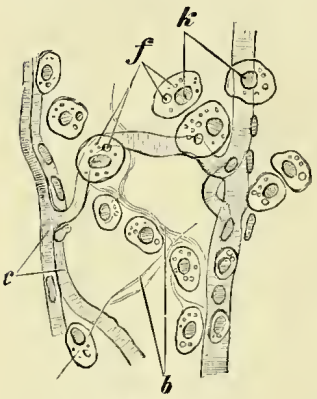

Fig. 44.

Seröse Fettzellen aus der Achselhöhle eines hochgradig abgemagerten Individuums. 240mal vergr. *k* Kern, *f* Fetttröpfchen, *c* Blutkapillaren, *b* Bindegewebsbündel. Technik Nr. 10, pag. 85.

Menge und Verteilung der verschiedenen Zellenarten unterliegen bedeutenden Schwankungen.

Die verschiedenen Elemente des fibrillären Bindegewebes vereinen sich entweder ohne eine bestimmte Gestaltung zu erfahren: „formloses Bindegewebe“, oder indem sie in bestimmte Formen geprägt werden: „geformtes Bindegewebe“. Das formlose Bindegewebe ist durch lockere Fügung und mannigfaltigste Richtung seiner Bindegewebsbündel ausgezeichnet; es befindet sich als Verbindungs- und Ausfüllungsmasse zwischen benachbarten Organen. Deswegen heisst es auch „Interstitialgewebe“. Die Zellen des formlosen Bindegewebes enthalten nicht selten Fett. Das geformte Bindegewebe ist durch innigere Verbindung und gesetzmässigeren Verlauf seiner Bündel charakterisiert. Zum geformten Bindegewebe gehören: Die Lederhaut, die Schleimhäute, serösen Häute, die derben Hüllen des Nervensystems, der Blutgefässe, des Auges und vieler Drüsen, das Periost, das Perichondrium, die Sehnen, Faszien und Bänder.

Da, wo fibrilläres Bindegewebe an Epithel stösst, kommt es nicht selten zur Bildung gleichartig aussehender Häute, die als Grundmembranen (Basement membrane), als Membranae propriae und als Glashäute beschrieben werden. Sie sind zum Teil Modifikationen des Bindegewebes, und bestehen dann aus einem Filz feinster Fasern, „Gitterfasern“ (siehe Leber), zum Teil ein Produkt des Epithels (s. Entwicklung der Glashaut des Haarbalges).

c) Das retikuläre Bindegewebe entsteht aus sternförmigen Zellen („Retikulumzellen“), die miteinander anastomosierend ein feines Netzwerk bilden. Dieser Auffassung entspricht der Name „cytogenes“, das ist aus Zellen gebildetes Gewebe[2]). Solche reine Zellennetze bestehen vielfach bei

[1]) Unter gleichen Umständen können auch Epithel- und Drüsenzellen wandern; es ist selbstverständlich, dass solche Wanderzellen nicht mit den weissen Blutzellen in eine Kategorie gestellt werden dürfen.

[2]) Als cytogenes Gewebe könnte demnach auch das gallertartige Bindegewebe angesprochen werden.

niederen Wirbeltieren bleibend und bei höheren im jugendlichen Alter; bei Erwachsenen aber wird das Netzwerk (Fig. 46) oft von feinen Bindegewebsbündeln[1]) hergestellt, Produkten der Retikulumzellen, die nun als Elemente den Bündeln anliegen[2]). Man kann mittelst komplizierter Methoden die Umrisse der platten Zellen auf den Fasern nachweisen, ein Verhalten, das schon beim fibrillären Bindegewebe als fast ausnahmslose Regel erkannt worden ist. Die Maschen des retikulären Bindegewebes sind regelmässig mit dicht gedrängten weissen Blutzellen gefüllt.

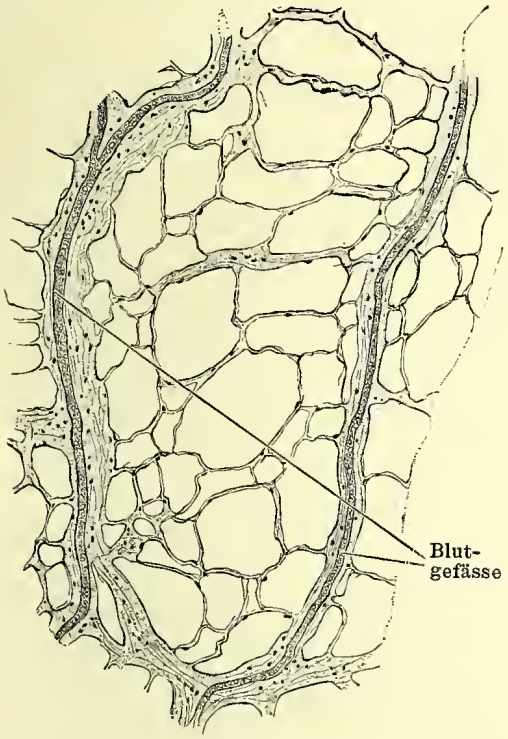

Fig. 45.

Geformtes Bindegewebe. Stückchen des Omentum majus eines Menschen. 60mal vergr. Technik Nr. 16. pag. 86.

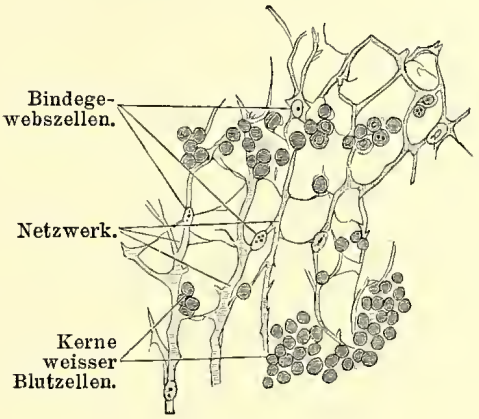

Fig. 46.

Retikuläres Bindegewebe. Aus einem geschüttelten Schnitt einer menschlichen Lymphdrüse 560mal vergr. Technik Nr. 58.

Fig. 45 ist bei schwacher, Fig. 46 bei starker Vergrösserung gezeichnet.

Diese Kombination kommt hauptsächlich in Lymphdrüsen (besser Lymphknoten) vor und wird deswegen adenoides, d. i. drüsenähnliches Gewebe genannt.

2. Das Knorpelgewebe.

Das Knorpelgewebe ist fest, elastisch, leicht schneidbar, von milchweisser oder gelblicher Farbe. Die Zellen zeigen wenig charakteristische

[1]) Diese Bündel sind chemisch, durch ihre grössere Widerstandsfähigkeit gegen Reagenzien, etwas verschieden von den auch wesentlich dickeren Bündeln des gewöhnlichen fibrillären Bindegewebes.

[2]) Ob diese direkt aus Zellen erfolgte Genese des retikulären Bindegewebes die einzige ist, fragt sich; die Tatsache, dass fibrilläres Bindegewebe noch beim Erwachsenen sich in retikuläres umzuwandeln vermag (durch Einlagerung von Massen weisser Blutzellen) ist nur so zu verstehen, dass die groben Bündel durch die vielen weissen Blutzellen in feine, netzartig miteinander verbundene Bündel zersprengt werden. Ein derartiges retikuläres Bindegewebe wäre nur eine Abart des fibrillären Bindegewebes, entstanden nicht direkt aus Zellen, sondern durch Umordnung der Bündel.

Gestaltung, rundliche oder einseitig abgeplattete Formen sind die häufigsten. Sie liegen in Höhlen der Grundsubstanz [1]), welche sie in frischem Zustande vollkommen ausfüllen (Fig. 47); an fixierten Präparaten zieht sich ihr Protoplasma zurück und erscheint geschrumpft [2]). Nicht selten bildet die den Höhlen zunächst gelegene Grundsubstanz stark lichtbrechende, die Form der Höhlen wiedergebende, zuweilen konzentrisch gestreifte Schalen, die sog. Knorpelkapseln. Die jenseits der Kapseln gelegenen Bezirke (die „Zellhöfe", „Territorien") sind wie die Knorpelkapseln durch Zellenausscheidung entstanden und werden durch eine interterritoriale Substanz miteinander zu einer gewöhnlich ganz gleichartig aussehenden Masse, der Grundsubstanz, verbunden [3]). Die den Knorpelzellen zunächst liegenden Kapselteile sind die jüngstgebildeten; sie bleiben nicht immer erhalten, sondern werden bei Zellteilungen wieder resorbiert. Die demnach vielen Veränderungen unterworfene Grundsubstanz ist entweder frei von faserigen Beimischungen oder sie wird von elastischen Fasern oder von fibrillärem Bindegewebe durchzogen. Danach unterscheiden wir a) hyalinen Knorpel, b) elastischen Knorpel, c) Bindegewebsknorpel (Faserknorpel).

ad a) Der hyaline Knorpel ist von leicht bläulicher, milchglasartiger Farbe. Er findet sich in den Knorpeln des Respirationsapparates, der Nase, der Rippen, der Gelenke, ferner in den Synchondrosen und beim Embryo an vielen Stellen, die späterhin durch Knochen ersetzt werden. Er ist charakterisiert durch seine gleichartige Grundsubstanz, welche bei den gewöhnlichen Untersuchungsmethoden ungeformt, durchaus homogen erscheint, aber bei gewissen Manipulationen (z. B. bei künstlicher Verdauung) in Faserbündel zerfällt. Auch das Verhalten bei polarisiertem Lichte spricht für eine fibrilläre Struktur der Grundsubstanz des hyalinen Knorpels. Sie ist sehr fest, sehr elastisch und gibt beim Kochen Knorpelleim (Chondrin).

Die Grundsubstanz kann in besondern Fällen eigentümliche Modi-

---

[1]) Ob die Höhlen, wie beim Knochengewebe, durch ein feines, in die Grundsubstanz eingegrabenes Kanalsystem miteinander verbunden sind, ist noch sehr zweifelhaft; viele diesbezügliche Beobachtungen sind als Irrtümer erkannt worden. Die vermeintlichen Kanälchen sind Schrumpfungsbilder, welche durch Behandlung des Knorpels mit absolutem Alkohol oder mit Äther hervorgerufen werden können.

[2]) Dadurch unterscheiden sich die Knorpelzellen besonders von den Zellen des vesikulären Stützgewebes, deren Protoplasma nicht retraktil ist. Als vesikulöses Stützgewebe wird neuerdings eine besondere Form der Bindesubstanz bezeichnet, in welcher stets blasige Zellen mit festen Wänden gefunden werden. Solche Zellen, die übrigens auch Übergänge zu echten Knorpelzellen zeigen, finden sich bei vielen Wirbellosen, wo sie früher als Knorpelzellen bezeichnet worden sind; sie kommen aber auch bei Wirbeltieren (Achillessehne vom Frosch) und selbst beim Menschen (an der Innenfläche der Ansatzsehne des M. quadriceps femoris und an den Sesambeinen der Sehne des Peroneus longus) vor.

[3]) Nach anderer Meinung sollen die Knorpelkapseln aus der Hautschicht (pag. 46) der Knorpelzellen entstanden sein; dann wäre die Grundsubstanz grösstenteils kein Ausscheidungs-, sondern ein Umwandlungsprodukt der Knorpelzellen.

fikationen erfahren. So wird sie an Rippen- und Kehlkopfknorpeln stellenweise in starre Fasern umgewandelt, die dem Knorpel einen schon makroskopisch sichtbaren, asbestähnlichen Glanz verleihen. Ferner finden sich im höheren Alter[1]) in der hyalinen Grundsubstanz Einlagerungen von Kalksalzen, die anfangs in Form kleiner Körnchen, dann als vollständige, um die Knorpelzellen gelegene Schalen auftreten. Die Zellen des hyalinen Knorpels zeigen sehr häufig Formen, welche ihre Ursache in Wachstumsvorgängen haben. So sieht man zwei Zellen in einer Knorpelkapsel (Fig. 48 ×),

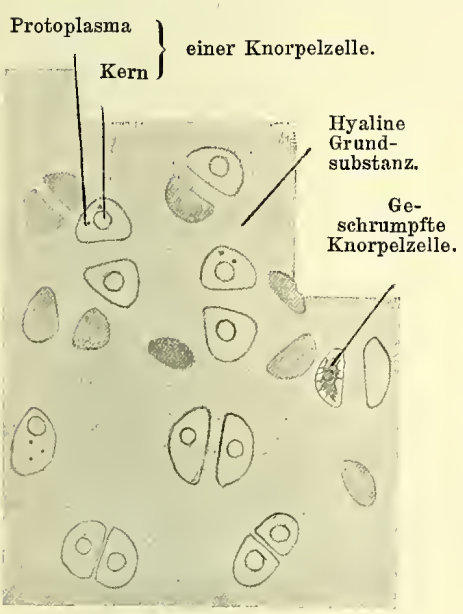

Fig. 47.

Flächenbild eines Stückes des Proc. ensiformis des Frosches; frisch. 300mal vergr. Technik Nr. 17, pag. 86. Die dunkel gezeichneten Zellen liegen nicht in der Einstellungsebene und schimmern deshalb nur undeutlich hervor.

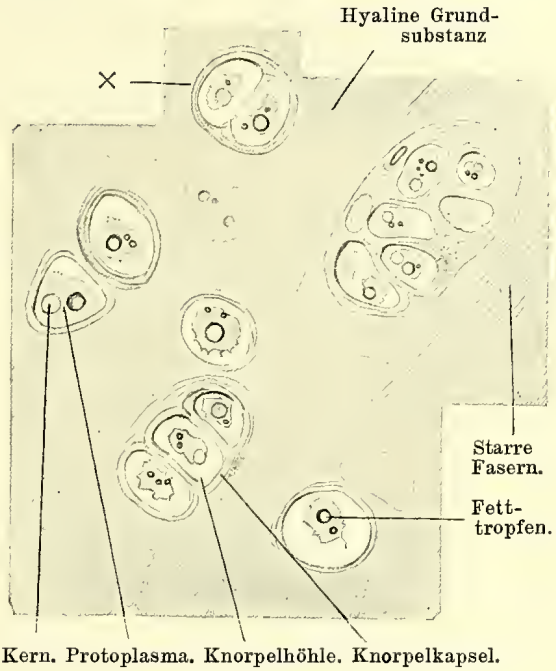

Fig. 48.

Stück eines Schnittes durch einen menschlichen Rippenknorpel mehrere Tage nach dem Tode untersucht. Das Protoplasma hat sich von der Wand der Knorpelhöhle zurückgezogen. 300mal vergr. Technik Nr. 18, pag. 86.

sie sind durch indirekte Teilung einer Knorpelzelle entstanden; in anderen Fällen sieht man zwischen zwei solchen Zellen schon eine dünne Scheidewand hyaliner Substanz entwickelt. In wieder anderen Fällen können die zwei Zellen sich wiederholt teilen und in Gruppen von 4, 8 und noch mehr Knorpelzellen von einer gemeinschaftlichen Kapsel umgeben (Fig. 48) sein. Solche Erscheinungen wurden zur Aufstellung eines besonderen Zellenteilungsmodus, der sog. „endogenen Zellenbildung“ verwertet (s. pag. 53). Knorpelzellen erwachsener Personen enthalten nicht selten Fetttröpfchen.

ad b) Der elastische Knorpel ist von leicht gelblicher Farbe. Er kommt nur am Ohre, am Kehldeckel, an der Cartilago cuneiformis und corni-

[1]) In den Kehlkopfknorpeln schon in den zwanziger Jahren.

culata, an der Spitze und am Proc. vocal. der Giessbeckenknorpel vor. Er zeigt dasselbe Gefüge wie der hyaline Knorpel, nur ist seine Grundsubstanz von verschieden dichten Netzen bald feinerer, bald gröberer elastischer Fasern durchsetzt.

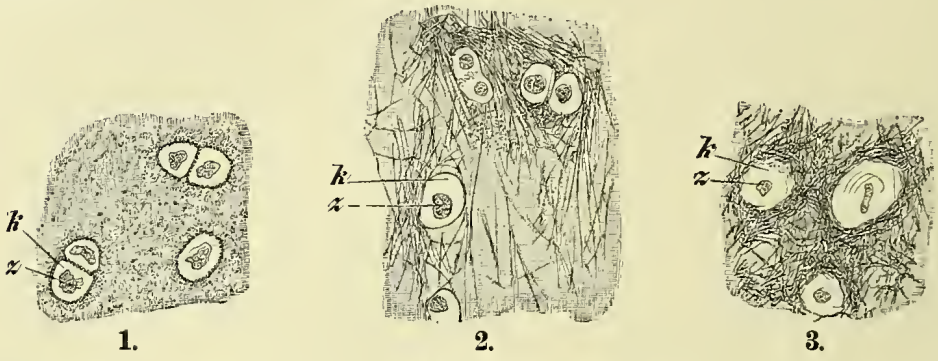

Fig. 49.

Elastischer Knorpel. 240mal vergr. *z* Knorpelzelle (Kern nicht sichtbar), *k* Knorpelkapsel. 1. Aus einem Schnitte durch den Proc. vocal. des Giessbeckenknorpels einer 30jährigen Frau. Elastische Substanz in Form von Körnchen. 2. Feineres Netz und 3. Dichteres Netz. Aus einem Schnitte durch die Epiglottis einer 60jährigen Frau. Technik Nr. 19, pag. 87.

Die elastischen Fasern entstehen nicht direkt aus den Zellen, sondern durch Umwandlung der Grundsubstanz und treten in der Umgebung der Knorpelzellen als Körnchen auf (Fig. 49, 1), die späterhin in Längsreihen verschmelzend zu Fasern werden, eine Erscheinung, die indes von anderer Seite als Zeichen des (postmortalen) Zerfalls der elastischen Fasern angesehen wird.

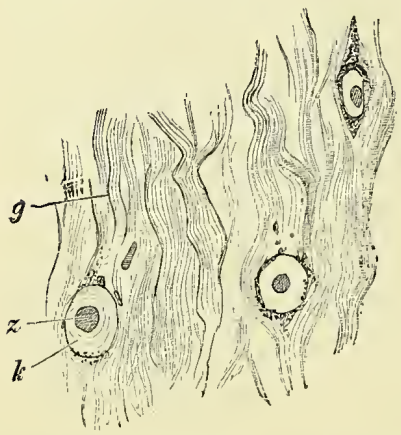

Fig. 50.

Aus einem Horizontalschnitte des Lig. intervertebr. des Menschen. 240mal vergrössert. *g* Fibrilläres Bindegewebe. *z* Knorpelzelle (der Kern ist nicht zu unterscheiden). *k* Knorpelkapsel umgeben von Kalkkörnchen. Technik Nr. 20, pag. 87.

ad c) Der Bindegewebsknorpel kommt in den Ligg. intervertebralia, in der Symphysis oss. pub., an den Rippenknorpelgelenken, am Capitulum ulnae und an den Gelenkenden des Kiefer- und des Sternoklavikulargelenkes vor. Die Grundsubstanz des Bindegewebsknorpels enthält reichlich fibrilläres Bindegewebe (Fig. 50 *g*), dessen lockere Bündel nach den verschiedensten Richtungen verlaufen. Die nur spärlichen, mit dicken Kapseln (pag. 78) versehenen Korpelzellen (*z*) liegen zu kleinen Gruppen oder Zügen vereint in grossen Abständen.

3. Das Knochengewebe.

Die Grundsubstanz des Knochengewebes ist durch ihre Härte, Festigkeit und Elastizität ausgezeichnet, Eigenschaften, welche sie einer innigen Vermengung organischer und anorganischer Teile verdankt [1]). Sie erscheint

[1]) Die Vermengung beider Teile ist derart, dass man jeden derselben entfernen kann, ohne die Struktur des Gewebes zu zerstören. Durch Behandlung mit Säuren (siehe

gewöhnlich homogen oder feinstreifig und besteht 1. aus leimgebenden, unverkalkten Fibrillen, die entweder ungeordnet oder zu gröberen oder feineren

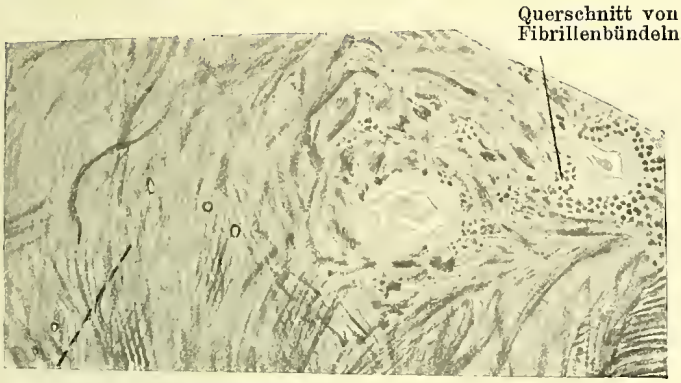

Fig. 51.

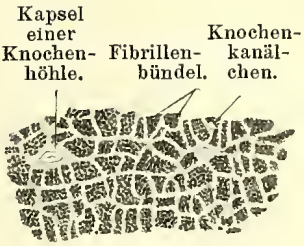

Fig. 52.

Aus Stücken senkrecht durch das Schädeldach eines erwachsenen Menschen gelegter Schnitte. 550 mal vergr. Nach Technik 11, pag. 27.

Bündeln vereint sind[1]), und 2. aus einer dazwischen befindlichen geringen Menge von Kittsubstanz, welche die Kalksalze (vorzugsweise basisch phos-

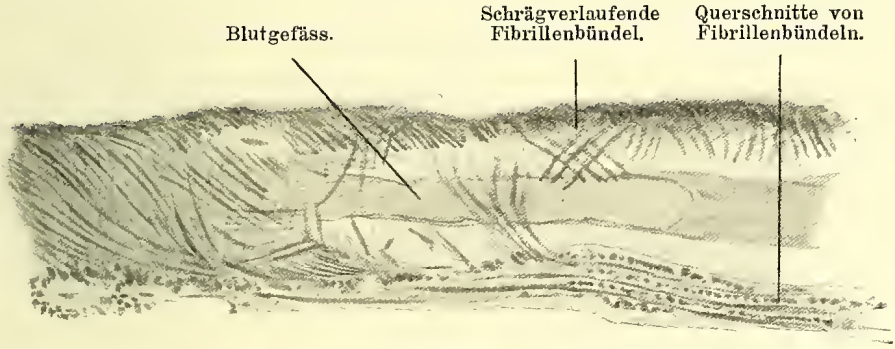

Fig. 53.

Stück eines Längsschnittes der Fingerphalanx eines erwachsenen Menschen. 550 mal vergr. Nach Technik 11, pag. 27.

phorsauren Kalk) einschliesst. Die Knochengrundsubstanz enthält zahlreiche, kürbiskernähnliche, 15—27 μ lange Hohlräume, die Knochenhöhlen

„Entkalken" pag. 17) werden die Kalksalze ausgezogen, das Gewebe wird dadurch biegsam, schneidbar wie Knorpel; man nennt deshalb entkalkten Knochen „Knochenknorpel". Umgekehrt lassen sich durch vorsichtiges Glühen die organischen Teile entfernen; so behandelter Knochen heisst „kalzinierter Knochen". Die fossilen Knochen sind (durch die lange Einwirkung von Feuchtigkeit) gleichfalls der organischen Teile beraubt.

[1]) Die gröberen Bündel bilden Geflechte: solche „grobfaserige" (= geflechtartige) Knochensubstanz ist beim Erwachsenen nur an den Nähten und an den Ansatzstellen der Sehnen vorhanden; findet sich aber zur Zeit der Entwicklung in den perichondralen und sekundären Knochen (siehe Kap. Entwicklung der Knochen). Die feineren Bündel können sich unter spitzwinkliger Durchflechtung zu dünnen, 3 μ dicken Platten „Lamellen" vereinen. Aus solcher „feinfaseriger" (= lamellöser) Knochengrundsubstanz besteht fast das ganze Skelett des Erwachsenen.

(früher „Knochenkörperchen“) Fig. 54, welche durch viele verästelte, feine Ausläufer, die Knochenkanälchen, untereinander kommunizieren[1]). Auf diese Weise wird ein die ganze Grundsubstanz durchziehendes, feines Kanalsystem hergestellt. Die Wand der Knochenhöhlen und -kanälchen, die „Knochenkapsel“ ist frei von Fibrillen (Fig. 52) und besonders fest. In den Knochenhöhlen liegen die kernhaltigen Knochenzellen (Fig. 55), welche eine plattovale Gestalt haben und dünne Fortsätze in die Knochenkanälchen senden; ob diese miteinander zusammenhängen, ist bei Erwachsenen sehr zweifelhaft, bei sich entwickelnden Knochen dagegen leicht zu beobachten.

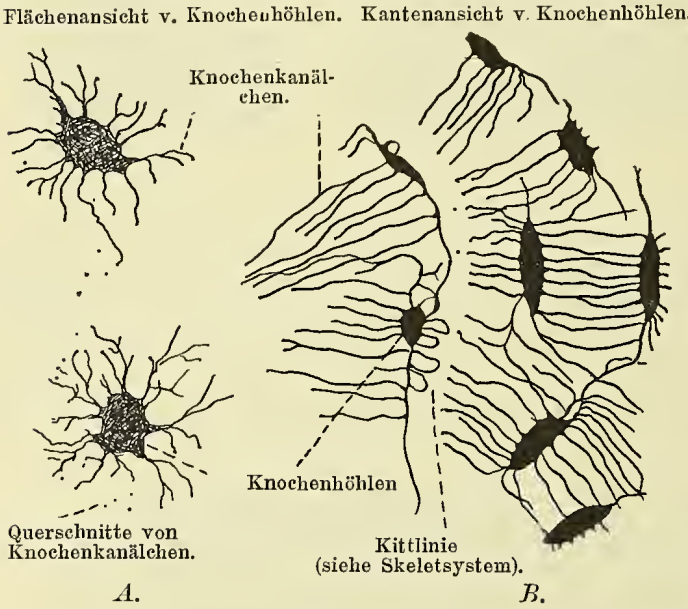

Fig. 54.

Stücke von Schliffen trockner Knochen, A der Tibia, B des Femur eines erwachsenen Menschen. 550 mal vergr. Technik Nr. 65.

Die Bildung des Knochengewebes erfolgt in der Weise, dass in der Peripherie einer gleichartigen Grundsubstanz[2]) zahlreiche junge Bindegewebszellen auftreten, die sich zu grösseren „Osteoblasten“ differenzieren. Letztere kommen allmählich in die sich vermehrende, nur von feinen Kanälchen durchsetzte Grundsubstanz zu liegen und werden damit zu sternförmigen, durch Ausläufer mit einander verbundenen Knochenzellen[3]).

Die Grundsubstanz, die anfangs unverkalkt ist, später aber verkalkt und Fibrillen (pag. 81) einschliesst, wird damit zu echter Knochengrundsubstanz (Fig. 56).

Eine Modifikation des Knochengewebes, das Zahnbeingewebe, unterscheidet sich in entwicklungsgeschichtlicher Beziehung dadurch vom Knochengewebe, dass seine Bildungs-

[1]) Die von den Flächen der Knochenhöhlen ausgehenden Knochenkanälchen entspringen nahezu unter rechten Winkeln und sind wenig verästelt, die von den Kanten ausgehenden Kanälchen entspringen unter verschiedenen Winkeln und sind reichlicher verästelt (Fig. 54).

[2]) Dass Osteoblasten und unverkalkte Grundsubstanz in genetischer Beziehung stehen, geht schon daraus hervor, dass letztere da fehlt, wo auch Osteoblasten fehlen.

[3]) Eine direkte Umbildung fertigen Binde- und Knorpelgewebes in Knochengewebe kommt nicht vor. Die als „Metaplasie“ bezeichneten Vorgänge sind vielmehr so zu verstehen, dass indifferente Bildungszellen des Bindegewebes sich unter verschiedenen Einflüssen bald zu Knochenzellen, bald zu Knorpelzellen oder zu typischen Sehnenzellen umwandeln können (siehe auch Kap. Knochen-Entwicklung).

zellen, die Odontoblasten, nicht von der Grundsubstanz ganz umschlossen werden, sondern nur Fortsätze in diese senden (siehe weiter „Zähne“).

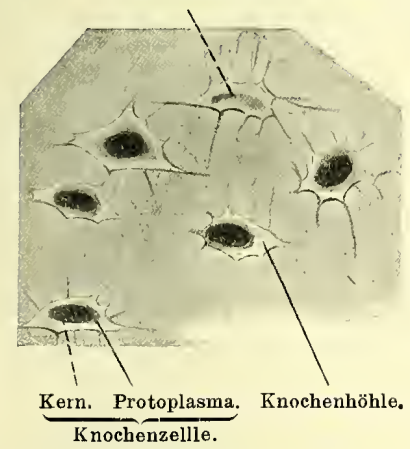

Fig. 55.

Stück eines Schnittes durch die knöcherne Nasenmuschel eines erwachsenen Menschen. 550mal vergrössert. Technik Nr. 67.

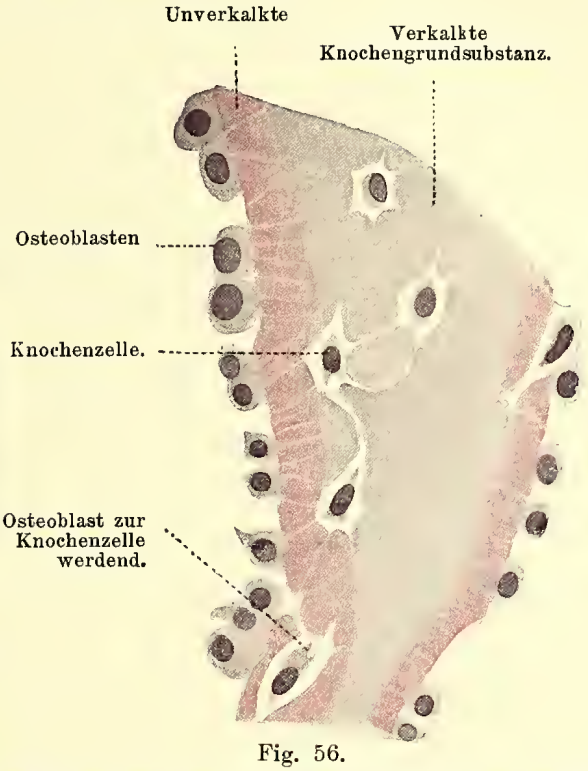

Fig. 56.

Stück eines Querschnittes der Humerusdiaphyse eines 4monatl. menschl. Fetus. 675mal vergr. Technik Nr. 71.

Blut-, Lymphgefässe und Nerven des Stützgewebes.

Die aus Stützgewebe gebildeten Organe sind im allgemeinen arm an Blutgefässen [1]), Lymphgefässen und Nerven. Eine wichtige Rolle aber spielt das Stützgewebe als Leitapparat für die aus den Blutgefässen in die Gewebe übertretende Ernährungsflüssigkeit, den Gewebssaft. Derselbe bewegt sich in der Grundsubstanz und zwar, wenn diese weich ist (wie beim gallertigen und lockeren Bindegewebe), durch die ganze Masse derselben; ist die Grundsubstanz dagegen fester, so zirkuliert der Gewebssaft in Bahnen, im „Saftkanalsystem“, welches aus grösseren, die Zellen enthaltenden Lücken „Saftlücken“ und feinen, diese verbindenden Kanälchen „Saftkanälchen“ besteht (vergleiche Kap. Cornea). So ist es

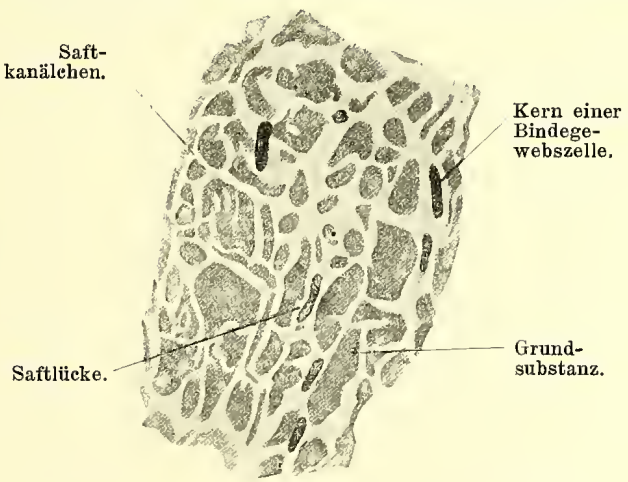

Fig. 57.

Feiner Schnitt durch einen Milzbalken eines Hingerichteten. 260mal vergr. Zenker-Fixierung. Technisch Nr. 61. Die fibrilläre Struktur der Grundsubstanz ist hier nicht zu sehen.

[1]) Ausgenommen ist das Fettgewebe.

bei dem festeren, geformten Bindegewebe[1]) und beim Knochengewebe. Ob der Gewebssaft in der Grundsubstanz des hyalinen Knorpels in diffusen oder in bestimmten Bahnen strömt, ist noch nicht sichergestellt.

TECHNIK.

Nr. 5. Gallertartiges Bindegewebe. Man fixiere den Nabelstrang 3—4 monatlicher menschlicher Embryonen (oder 3—6 cm langer Schweinsembryonen) in 50 ccm Zenkerscher Flüssigkeit und so weiter (pag. 16). Der Strang wird noch immer sehr weich sein; um brauchbare Querschnitte von ihm zu erhalten, muss er in Leber geklemmt und beim Schneiden mit den Fingern etwas zusammengepresst werden; die Schnitte färbe man mit Hansens Hämatoxylin (pag. 21). Man betrachte das Objekt in einem Tropfen destilliertem Wasser (Fig. 38); in Glyzerin oder in Xylolbalsam sind die feinen Zellenausläufer und die Bindegewebsbündel unsichtbar. In der Nähe der Gefässdurchschnitte sind die Zellennetze weniger schön. Man wähle deshalb von den Gefässen entfernte Stellen. Je älter der Embryo war, um so grösser ist die Zahl der Bindegewebsbündel.

Nr. 6. Bündel und Zellen des fibrillären Bindegewebes. Intermuskuläres Bindegewebe, z. B. das dünne zwischen M. serratus und den Mm. intercost. liegende Blatt wird in kleinen, 1—2 cm langen Streifen abpräpariert, ein kleines Stückchen davon auf dem trockenen Objektträger mit Nadeln rasch ausgebreitet; dabei klebt das Stückchen auf dem Objektträger an und kann leicht zu einem ganz dünnen Häutchen ausgezogen werden:

a) Bündel; das Häutchen wird rasch mit einem Tropfen Kochsalzlösung und einem Deckglas bedeckt. Man sieht die wellig verlaufenden blassen Bindegewebsbündel (Fig. 39), bei einiger Übung kann man auch die schärfer konturierten, glänzenden elastischen Fasern schon jetzt unterscheiden, an günstigen Stellen auch die Kerne der Bindegewebszellen.

b) Zellen; statt der Kochsalzlösung wird ein Tropfen Pikrokarmin zugesetzt (pag. 36). In den meisten Fällen wird man nur den roten Kern der Zelle wahrnehmen, besonders dann, wenn die Zelle ganz auf dem Bindegewebsbündel aufliegt. In selteneren Fällen sieht man auch den blassgelben, verschieden gestalteten Leib der Zelle (Fig. 42 *A*).

Der Radkern der Plasmazellen ist z. B. an Sublimat-Präparaten von Schleimdrüsen (z. B. der Nasenschleimhaut), die mit Hansens Hämatoxylin (pag. 21) gefärbt sind, mit Immersionslinsen leicht zu sehen (Fig. 42*B*).

c) Sehr gut ist die Fixierung mit Osmiumdämpfen; der Objektträger mit dem leicht angetrockneten Häutchen wird schnell 3—5 Minuten lang mit der Präparatseite nach abwärts auf eine Uhrschale gelegt, die ein paar Tropfen Osmiumlösung enthält und wird 1 Minute in destilliertes Wasser gebracht; dann wird das eventuell noch einmal in feinere Lamellen zerlegte Häutchen mit Hansens Hämatoxylin gefärbt und in Xylolbalsam eingeschlossen (pag. 33).

Nr. 7. Mastzellen. Man fixiere 1—3 qcm grosse Stückchen Schleimhaut (z. B. des Mundes, des Rachens oder des Darmes) in absolutem Alkohol (pag. 14) . . . . . 3—8 Tage.
Die Schnitte kommen a) in ca. 100 ccm Alaunkarmin-Dahlia 24 Stunden,
dann b) in mehrmals zu wechselnden Alkohol abs. . . . 24 Stunden,
dann Einschliessen in Xylolbalsam nach 10, 3 (pag. 33).

[1]) Die hier befindlichen Saftkanälchen stehen in direkter Verbindung mit den Interzellular-Räumen des Epithelgewebes, welche wir uns gleichfalls vom Gewebssaft durchzogen vorstellen müssen.

Wasser ist gänzlich zu vermeiden, da die mit Dahlia gefärbten Körnchen auch an gut fixierten Präparaten in Wasser löslich sind.

Nr. 8. Fibrillen. Man lege ein ca. 2 cm langes Stück einer Sehne in 100 ccm gesättigte wässerige Pikrinsäurelösung. Am anderen Tage reisse man mit zwei Pinzetten die Sehne der Länge nach etwas auf, entnehme dem Innern der Sehne ein ca. 5 mm langes Bündel und ziehe dasselbe auf trockenem Objektträger (vergl. Nr. 6) auseinander, bedecke alsdann mit einem Tropfen destilliertem Wasser und einem Deckglase und untersuche mit starker Vergrösserung; die Fibrillen erscheinen als feinste, blasse Fäserchen.

Nr. 9. „Umspinnende Fasern.“ Man schneide von dem in dem Circul. art. Willisii ausgespannten Bindegewebe ein ca. 1 qcm grosses Stückchen mit der Schere aus, wasche es in einem Uhrschälchen mit Kochsalzlösung kurz ab und breite es in einem Tropfen dieser Lösung mit Nadeln aus. Deckglas! Schon bei schwacher Vergrösserung wird man ausser zahlreichen feinen Blutgefässen und gewöhnlichen Bindegewebsbündeln schärfer konturierte, glänzende Bündel finden, welche sich deutlich von dem übrigen Bindegewebe abheben. Sie bestehen ebenfalls aus fibrillärem Bindegewebe und werden von platten, einstweilen unsichtbaren Zellen umhüllt. Ein solches Bündel stelle man ins Gesichtsfeld und leite dann einige Tropfen Essigsäure unter das Deckglas (pag. 36). Sobald die Säure das Bündel erreicht, quillt es auf, die fibrilläre Zeichnung verschwindet, statt dessen erscheinen langgestreckte Kerne. Durch Aufquellung sind die umhüllenden Zellen gesprengt, ihre meist ringförmig das Bündel einschnürenden Reste stellen die bei schwacher Beleuchtung sichtbaren „umspinnenden Fasern“ dar (Fig. 58).

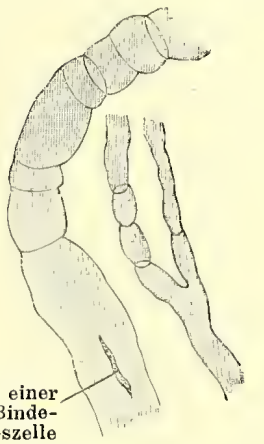

Fig. 58.

Bindegewebsbündel mit „umspinnenden Fasern“. 560mal vergr.

Nr. 10. Fettzellen. Man nehme aus der Achselhöhle eines recht abgemagerten Individuums ein linsengrosses Stückchen des rötlichgelben, gelatinösen Fettes, und behandle es nach Technik Nr. 6a. Dünne Stellen zeigen Fettzellen, wie in Fig. 44; man kann unter dem Deckglase mit Pikrokarmin (pag. 36) färben und in verdünntem Glyzerin konservieren. Gewöhnliche Fettzellen, von beliebigen Stellen des Körpers genommen, untersuche man gleichfalls in Kochsalzlösung. Man betrachte die kugeligen Zellen bei wechselnder Einstellung (vergl. Fig. 42, D.).

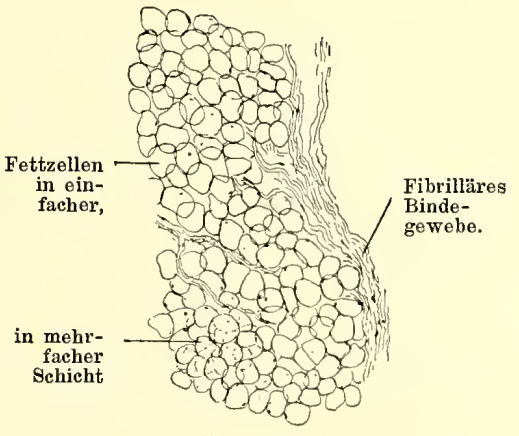

Fig. 59.

Fettgewebe aus einem Schnitt durch die menschliche Kopfhaut. 550mal vergr. Technik Nr. 165. Vergl. Bemerkungen Technik Nr. 11.

Nr. 11. Fettgewebe sieht man an Durchschnitten vieler, beliebig fixierter Präparate, vor allem der Haut (vergl. dort). Durch die Alkoholbehandlung wird das Fett ausgezogen, die Maschen der leeren Hülsen bieten dann ein dem Anfänger oft schwerverständliches Bild (Fig. 59).

Nr. 12. Feine elastische Fasern sind leicht zu erhalten, wenn man Präparat Nr. 6 a anfertigt und einige Tropfen Essigsäure unter das Deckglas zufügt (pag. 36). Die Bindegewebsbündel quellen bis zu vollkommener Durchsichtigkeit auf, die elastischen Fasern bleiben dagegen unverändert und treten scharf konturiert hervor (Fig. 40 *A*).

Nr. 13. Stärkere elastische Fasern erhält man durch Zerfasern eines ca. 5 mm langen, stecknadeldicken Stückchens[1]) des frischen Nackenbandes eines Rindes in einem Tropfen Kochsalzlösung (Fig. 40 *B*). Man kann das Präparat mit Pikrokarmin färben (pag. 36) und in verdünntem Glyzerin konservieren.

Nr. 14. Querschnitte starker elastischer Fasern erhält man, indem man ein ca. 10 cm langes, 1—2 cm dickes Stück des Nackenbandes trocknet (nach 4—6 Tagen schon brauchbar) und behandelt wie Nr. 73.

Nr. 15. Gefensterte Membranen erhält man, indem man Stückchen von ca. 5 mm Seite) des Endokards abpräpariert, in einem Tropfen Wasser auf den Objekttäger bringt und 1—2 Tropfen Kalilauge unter das Deckglas fliessen lässt (pag. 36). Man betrachte die Ränder des Präparates (Fig. 41).

Auch die Art. basilaris gibt gute gefensterte Membranen; man schneide ein Stück der Arterie der Länge nach mit der Schere auf und lege es in 10 ccm reine Kalilauge 6 Stunden lang; dann bringe man ein ca. 1 cm langes Stück in einigen Tropfen Wasser auf den Objektträger und suche es durch Schaben mit einem Skalpell in Lamellen zu zerlegen, was leicht gelingt. Deckglas, starke Vergrösserung! Die kleinen Löcher der Membran sehen wie glänzende Kerne aus.

Bei schwachen Vergrösserungen erkennt man die Membran an ihrer dunklen Konturierung.

Will man konservieren, so kommt die Membran vom Objektträger
a) in Brunnenwasser . . . . . 5 Minuten,
dann b) in destill. Wasser . . . . . 5 Minuten,
dann c) in 3 ccm $^1/_3$%iges Kongorot (pag. 9) . . . 12—20 Stunden,
dann Einschluss in Xylolbalsam nach § 10, 3 (pag. 33).

Nr. 16. Netz der Bindegewebsbündel. In absol. Alkohol fixierte und mit Hansens Hämatoxylin (pag. 21) (Fig. 45) gefärbte Stückchen des Omentum werden in Xylolbalsam nach § 10, 3 (pag. 33) konserviert.

Nr. 17. Hyaliner Knorpel. Man schneide den sehr dünnen Schwertfortsatz des Frosches mit einer Schere aus, bringe ihn auf einen trockenen Objektträger, bedecke ihn mit einem Deckglase und untersuche rasch mit starker Vergrösserung. Die Knorpelzelle füllt die Knorpelhöhle vollkommen aus (Fig. 47). Bei längerer Beobachtung lasse man einen Tropfen Kochsalzlösung zufliessen.

Nr. 18. Hyaliner Rippenknorpel. Ohne weitere Vorbereitung lassen sich mit einem Rasiermesser feine Schnitte anfertigen, die man in einigen Tropfen Wasser unter ein Deckglas bringt. Man suche sich die im Durchschnitte des Rippenknorpels glänzenden Stellen aus, welche die starren Fasern enthalten (Fig. 48).

Zu Färbungen sind frische Knorpel wenig geeignet; Stückchen werden in Zenkers oder Müllers Flüssigkeit (pag. 15 resp. 16) fixiert und in all-

[1]) Man nehme nicht von dem lockeren, das Band umgebenden Gewebe, sondern von den zähen, gelbweissen Fasern.

mählich verstärktem Alkohol (pag. 17) gehärtet. Schnitte färbe man mit Hansenschem Hämatoxylin (pag. 21). Einschluss in Xylolbalsam hellt stark auf und lässt die feineren Details verschwinden.

Nr. 19. Elastischer Knorpel. Man nehme einen Giessbeckenknorpel des Menschen (noch besser des Rindes); die gelbliche Farbe des Proc. vocal., noch deutlicher der oberen Spitze, verrät den elastischen Knorpel. Man schneide so, dass die Grenze zwischen elastischem und hyalinem Knorpel in den Schnitt fällt und betrachte die Schnitte in Wasser. Schnitte in Alk. abs. fixierter und nach pag. 23 C. gefärbter Giessbeckenknorpel konserviere man in Xylolbalsam (§ 10, 3 pag. 33).

Die Entwicklung der elastischen Fasern lässt sich oftmals auch noch an Knorpeln erwachsener Personen, besonders an der Epiglottis und am Proc. vocal. cart. arytaen. studieren (s. Fig. 49, 1).

Nr. 20. Bindegewebsknorpel. Ligam. intervertebr. des erwachsenen Menschen wird in Stücke von 1—2 cm Seite zerschnitten, in 100 ccm Kalibichromat-Essigsäure (pag. 15) fixiert und Alkohol gehärtet (nach § 5 pag. 17). Die mit Hansenschem Hämatoxylin und Eosin gefärbten Schnitte konserviere man in Xylolbalsam (Fig. 50). Schnitte durch Randpartien ergeben auch hyalinen Knorpel; Schnitte durch zentrale Teile der Bandscheibe zeigen grosse Gruppen von Knorpelzellen.

III. Muskelgewebe.

Die charakteristischen Elemente des Muskelgewebes, die Muskelfasern, treten in zwei Formen auf, die wir glatte und quergestreifte nennen. Beide sind Zellen, deren Leib ausserordentlich in die Länge gestreckt ist.

1. Das Gewebe der glatten Muskeln. Die glatten Muskeln (kontraktile Faserzellen) (Fig. 60) sind spindelförmige, zylindrische oder leicht abgeplattete Zellen, deren Enden zugespitzt sind. Ihre Länge schwankt beim Menschen zwischen 45 und 225 μ, ihre Breite zwischen 4 und 7 μ; im schwangeren Uterus hat man noch längere, bis $^1/_2$ mm messende glatte Muskelfasern gefunden. Sie bestehen aus einem feinstreifigen Protoplasma[1]) — die Streifen sind der Ausdruck einer Zusammensetzung der Faser aus Fibrillen — und einem gestreckten, langovalen, oder stäbchenförmigen Kerne,

Fig. 60.

Zwei glatte Muskelfasern aus dem Dünndarm eines Frosches. 240mal vergr. Durch 35%ige Kalilauge isoliert. Die Kerne haben durch die Kalilauge ihre charakteristische Form eingebüsst. Technik Nr. 21. pag. 93.

[1]) Bei Fischen und Amphibien finden sich in der Iris pigmentierte Muskelfasern, auch in den glatten Muskelfasern des menschlichen Darmes, der Samenblasen und der Iris (Dilatator pupillae) ist Pigment gefunden worden.

der für glatte Muskelfasern charakteristisch ist[1]). Das Diplosom liegt an der Längsseite des nicht genau axial gelagerten Kernes. Die glatten Muskelfasern liegen bald zerstreut im Bindegewebe, bald sind sie zu Komplexen innig vereint[2]) durch dichtstehende feine Bindegewebsfasern (Fig. 61). Die Ausbildung dieser Fasern ist eine sehr wechselnde; während sie z. B. in der Muskulatur der Darmwand sehr zart sind, so dass ihr Nachweis nur mit besonderen Methoden möglich ist, sind sie zwischen den Muskelfasern des Ureter und noch mehr zwischen jenen des Eileiters so gut ausgebildet, dass die Muskeln bei spezifischen Bindegewebsfärbungen ganz verdeckt werden. Dickere bindegewebige Scheidewände finden sich nur in grösseren Abständen; elastische Fasern sind in wechselnder Menge sowohl in den dicken Scheidewänden wie in den feinen Faserbündeln vorhanden.

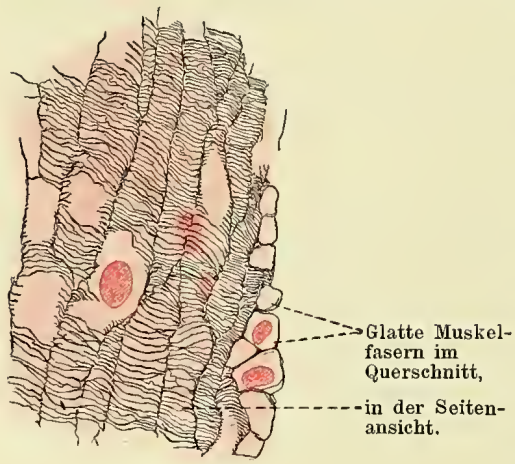

Fig. 61.

Stück eines senkrechten Schnittes durch die Muskelhaut eines menschlichen Magens. Feine Bindegewebsfasern bilden eine Hülle um die Muskelfasern; sie ist an einzelnen Stellen angeschnitten, so dass man die nackte Muskelfaser sieht. 600 mal vergr. Technik Nr. 22, pag. 93.

Die Vereinigung der glatten Muskelfasern erfolgt entweder zu parallelfaserigen Häuten (Darmmuskeln) oder zu komplizierten Flechtwerken (Harnblase, Uterus). Die grösseren Blutgefässe verlaufen in den stärkeren bindegewebigen Scheidewänden; die Kapillaren dagegen dringen zwischen die Fasern selbst ein und bilden dort langgestreckte Netze. Die ähnlich verlaufenden Lymphgefässe sind in ansehnlicher Menge vorhanden.

Nerven s. bei Nervenendigungen.

Das Gewebe der glatten Muskeln findet sich im Darmkanale, in den zuführenden Luftwegen, in der Gallenblase, im Nierenbecken, in den Ureteren, in der Harnblase, in den Geschlechtsorganen, in Blut- und Lymphgefässen, im Auge und in der äusseren Haut. Die Kontraktion der glatten Muskelfasern ist eine langsame und nicht dem Willen unterworfene.

---

[1]) Nicht selten findet man die Kerne geschlängelt, spiralig gewunden, eine Form, die bei der Kontraktion der Muskelfaser (passiv) auftreten soll. Auch das Chromatingerüst ist in Form quer (spiralig?) gestellter Stränge angeordnet (Fig. 62). An leeren Hohlorganen, z. B. am Magen, sind die Muskelfasern spindelförmig, im Querschnitt rundlich, der Kern ist längsoval; an prallgefülltem Hohlorgan sind Zelle und Kern bis um das Dreifache länger, dünner, der Zellquerschnitt abgeplattet.

[2]) Über die Interzellularbrücken siehe Technik Nr. 22, pag. 93.

Fig. 62.

Kern einer glatten Muskelfaser. 600 mal vergrössert. Aus einem Querschnitt einer mit Sublimatkochsalz (pag. 16) fixierten menschl. Extremitätenarterie.

Eine besondere Stellung nimmt die Muskulatur des Herzens ein. Isolierte Herzmuskelfasern erscheinen bei niederen Wirbeltieren (z. B. beim Frosche) als spindelförmige, mit gestrecktem Kerne versehene Zellen, die oft deutlicher der Quere als der Länge nach gestreift sind (Fig. 63); bei Säugetieren als Zylinder von sehr verschiedener Länge und Dicke, deren Enden oft treppenförmig abgestuft sind (Fig. 63). Ihr Protoplasma ist zum Teil zu quergestreiften Fäserchen „Fibrillen“ differenziert, welche nicht selten in radiär zur Faserachse gestellte Blätter angeordnet sind (Fig. 64). Der (im Verhältnis zu den quergestreiften Muskeln ansehnliche) Rest nicht differenzierten Protoplasmas, das „Sarkoplasma“, ist vorzugsweise in der Faserachse gelegen,

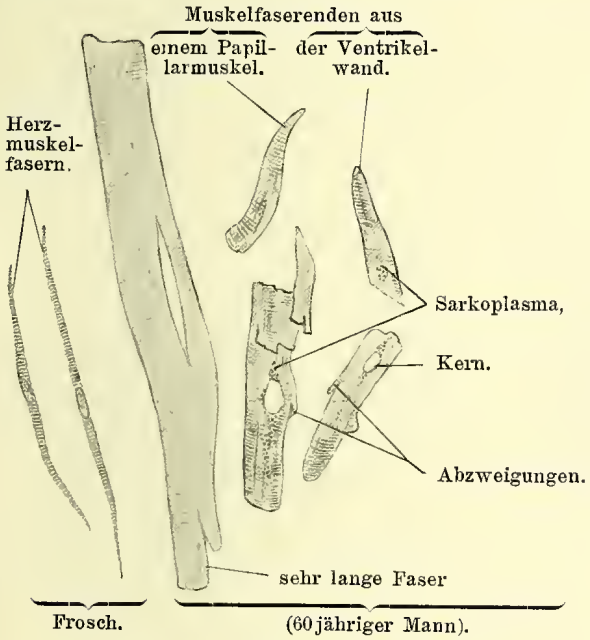

Fig. 63.

Isolierte Herzmuskelfasern. 230mal vergr. Technik wie Nr. 21, pag. 93.

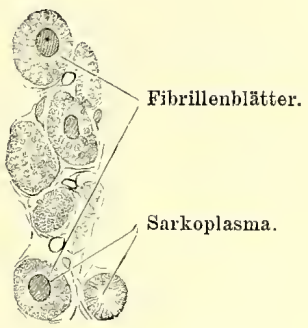

Fig. 64.

Aus einem Querschnitt eines menschlichen Papillarmuskels. 560mal vergr. Technik Nr. 40. pag. 136.

von welcher Fortsetzungen zwischen die Fibrillenblätter oder -bündel ausstrahlen. Dadurch wird auch eine, oft sehr deutliche, Längsstreifung bedingt. Der ovale Kern liegt in dem axialen Teil des Sarkoplasma, welches sehr häufig Körnchen von Pigment oder Fett einschliesst. Eine dem Sarkolemm der quergestreiften Muskelfaser gleichwertige Membran fehlt. Charakteristisch für die Herzmuskelfasern höherer Tiere ist die Verbindung durch kurze, schiefe oder quere Abzweigungen der Muskelfasern (Fig. 82).

Diese Herzmuskelfasern sollen aber Kunstprodukte, Bruchstücke eines protoplasmatischen, mit Kernen versehen Netzes sein, das schon in frühen entwicklungsgeschichtlichen Epochen vorhandenen ist. Wirkliche zugespitzte Enden sollen nur in den Papillarmuskeln und an den Annuli fibrosi (siehe Kap. Herz) vorkommen. Man findet aber auch solche mitten im Myokard (Fig. 63).

Die auch an Längsschnitten (Fig. 82) oft deutlichen Querlinien („Kittlinien", „Schaltstücke") sollen keine Zell- resp. Muskelfasergrenzen, sondern zum Teil Produkte einer während des Absterbens entstandenen Schrumpfungskontraktion, nach anderen modifizierte isotrope (pag. 90) Querstreifen sein.

2. Das Gewebe der quergestreiften Muskeln. Die quergestreiften Muskelfasern sind nur mit Hilfe der Entwicklungsgeschichte als Zellen zu erkennen. Durch ein kolossales Wachstum in die Länge, durch wiederholte, bei Erwachsenen amitotische, Teilung ihres Kernes, sowie durch eigentümliche Differenzierung ihres Protoplasma sind sie zu höchst komplizierten Gebilden geworden. Sie haben die Form langer, zylindrischer Fäden, deren Enden im Innern grösserer Muskeln zugespitzt oder abgestumpft sind; an den Enden der Muskeln besitzen die Fasern ein inneres spitzes und ein äusseres, an die Sehne anstossendes breiteres Ende; letzteres ist entweder abgerundet oder läuft in einige stumpfe oft treppenförmig abgestumpfte Spitzen aus; auch Anastomosen, Spaltbildungen und Teilungen der Muskelfasern kommen vor; in einzelnen Fällen (Augenmuskeln, Muskeln der Zunge, der äusseren Haut) sind die Fasern verästelt (Fig. 67 *D*); ihre Länge schwankt zwischen 5,3 und 12,3 cm[1]), ihre Dicke zwischen 10 und 100 μ. Im embryonalen Leibe bestehen keine oder nur geringe Dickenunterschiede: nach der Geburt erfolgt ein ungleiches Dickenwachstum der Muskelfasern, dessen Intensität abhängig ist: 1. von der Funktion des Muskels — beim Erwachsenen besitzen starke Muskeln dicke, zarte Muskeln dünne Fasern; 2. von dem Ernährungszustand des Individuums — es können Unterschiede um das Dreifache des Kalibers bestehen; 3. von der Grösse des Geschöpfes — grössere Tiere besitzen dickere Muskelfasern als kleinere. Unter dem Mikroskop zeigt jede quergestreifte Muskelfaser abwechselnd dunkle breitere und helle schmälere Querbänder. Die Substanz der dunklen Querbänder ist doppelt brechend (anisotrope Substanz), diejenigen der hellen Querbänder ist einfach brechend (isotrope Substanz)[2]). Ausser der Querstreifung ist

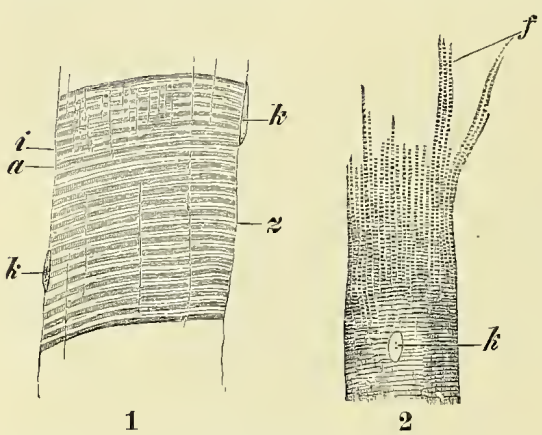

Fig. 65.

1. Muskelfaserstück des Menschen. 560 mal vergrössert. *a* anisotrope, *i* isotrope Querbänder, *z* Zwischenscheibe, *k* Kerne. Technik Nr. 23, pag. 94. 2. Ein Muskelfaserstück des Frosches. 240 mal vergrössert. Zerfall in Fibrillen *f*, *k* Kern. Technik Nr. 26, pag. 94.

[1]) Es ist wahrscheinlich, dass es noch längere Fasern gibt, doch ist deren vollkommene Isolierung mit grossen Schwierigkeiten verknüpft.

[2]) Stärkere Vergrösserungen zeigen, dass jedes Querband selbst quergegliedert ist; so findet sich regelmässig im isotropen (hellen) Querband ein dunkler Streifen, die Zwischenscheibe = der „Streifen Z" (Fig. 65 z); die von je zwei Zwischenscheiben begrenzten Abschnitte werden als Muskelsegmente (Metameren, physiologische Muskelelemente)

eine mehr oder minder ausgesprochene Längsstreifung der Muskelfasern zu beobachten. Gewisse Reagenzien (z. B. Chromsäurelösung) lassen diese Längsstreifung noch deutlicher hervortreten und bewirken selbst einen Zerfall der Muskelfaser der Länge nach in feine, ebenfalls quergestreifte Fäden, welche „Fibrillen“ heissen (Fig. 65, 2). Diese Fibrillen, die kontraktilen Formelemente der Muskelfaser[1]), sind Differenzierungsprodukte des Protoplasma, aus Chondriokonten (pag. 46) hervorgegangen, — sie können auch durch Spaltung früher gebildeter Fibrillen entstehen — und werden durch den Rest des nicht differenzierten Protoplasma, das Sarkoplasma, mit einander verbunden[2]). Dieses enthält die teils aus Fett, vielleicht auch aus Lecythin bestehenden „interstitiellen Körnchen“ und Kerne. Letzteres sind ovale, parallel der Längsachse der Muskelfaser gestellte Gebilde, welche bei den Säugetieren, den Knochenfischen und einigen Vögeln vorzugsweise an der Oberfläche der Muskelfaser unter dem Sarkolemm, bei den übrigen Wirbeltieren auch im Innern der Muskelfaser liegen[3]). Die Zahl der Kerne ist bei den dünnen Fasern eine 3—12 mal grössere als bei den dicken Muskelfasern. Zentralkörperchen sind hier noch nicht gefunden worden.

Jede Muskelfaser wird von einer strukturlosen Hülle, dem Sarkolemm, welches die Bedeutung einer Zellmembran hat, eng umschlossen.

---

bezeichnet. Je ein über und unter dieser Zwischenscheibe sichtbarer Streifen, die Nebenscheibe (= der „Streifen N“) ist inkonstant und, ebenso wie ein im anisotropen (dunkeln) Querband befindlicher Streifen, die Mittelscheibe (= der „Streifen M“) noch wenig bekannt und vermutlich von untergeordneter Bedeutung.

[1]) Zuweilen (selten) bricht nach Einwirkung von Alkohol die Muselfaser statt in Fibrillen in anisotrope Querscheiben (Discs). Fibrillen und Discs können in noch kleinere, rundlicheckige, anisotrope Stückchen zerfallen, welche „primitive Fleischteilchen“ (Sarcous elements) genannt wurden. Einzelne Autoren hatten deswegen die Discs, andere die primitiven Fleischteilchen als die eigentlichen Formelemente erklärt.

[2]) Dabei sind entweder die Fibrillen gleichmässig im Sarkoplasma verteilt oder es bildet eine Anzahl Fibrillen, parallel zueinander gelagert, Längsbündel („Muskelsäulchen“), welche durch das Sarkoplasma zusammengehalten und mit benachbarten Bündeln vereinigt werden. Diese Anordnung des Sarkoplasma ist am besten (bei starken Vergrösserungen) an Querschnitten zu sehen, Fig. 66. Hier erscheint es in Form eines hellen Netzes, in dessen Maschen die Querschnitte der Fibrillenbündel (sie sind unter dem Namen „Cohnheimsche Felder“ bekannt) gelegen sind.

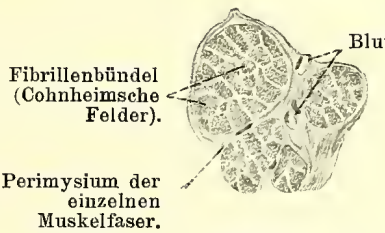

Fig. 66.

Stück eines Querschnittes des Musc. vocalis des Menschen. Vier Muskelfasern sind gezeichnet. 590 mal vergr. Technik Nr. 129.

Man verwechsle die Querschnitte der Fibrillenbündel nicht mit den Querschnitten der Muskelfasern Fig. 121.

[3]) Auch beim Menschen finden sich Kerne im Innern der Muskelfasern und zwar gut entwickelt in der Nähe der Sehnenansätze, spärlich und verkümmert in der übrigen Muskelsubstanz. Die an den Enden von Muskelfasern oft zahlreich vorhandenen durch Amitose entstandenen Kerne deuten darauf hin, dass hier die Stellen des Längenwachstums der Fasern vorliegen.

Somit besteht die quergestreifte Muskelfaser aus Fibrillen, Sarkoplasma und Sarkolemm.

Die quergestreiften Muskelfasern finden sich in den Muskeln des Stammes, der Extremitäten, des Auges, des Ohres, ferner in der Zunge, im Schlunde, in der oberen Speiseröhrenhälfte, im Kehlkopf, in den Muskeln der Genitalien und des Mastdarmes.

Bei manchen Tieren, z. B. beim Kaninchen, lassen sich zweierlei Arten von quergestreiften Muskeln nachweisen: rote (z. B. der Semitendinosus, der Soleus) und helle oder weisse (z. B. der Adductor magnus). Dem entsprechen zwei Arten von Muskelfasern. Es gibt 1. protoplasma- (resp. sarkoplasma-) reiche, trübe Fasern; sie zeigen eine weniger regelmässige Quer-

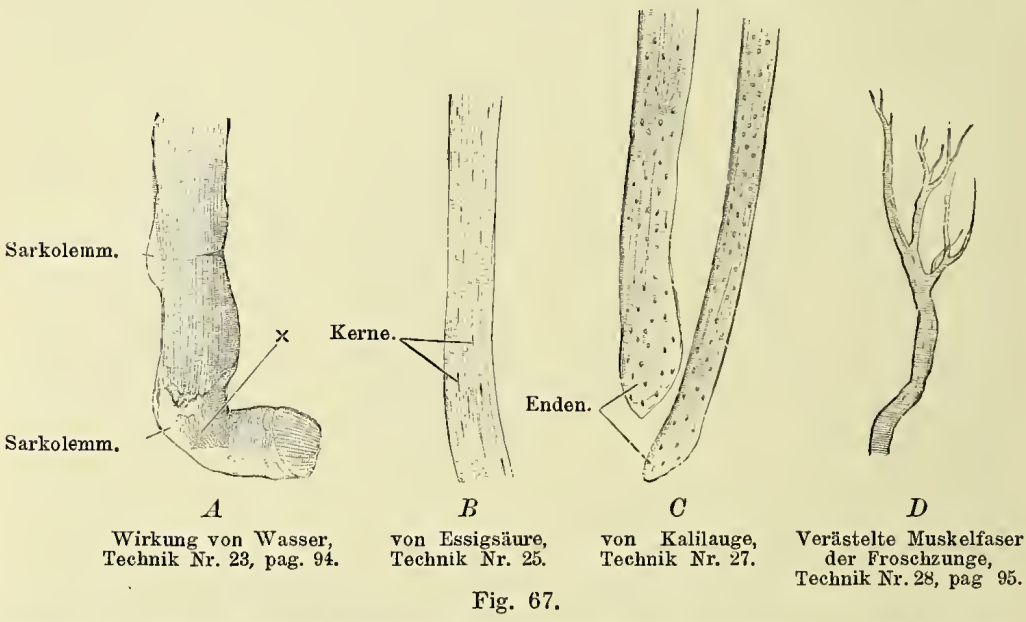

Fig. 67.

Stücke isolierter quergestreifter Muskelfasern des Frosches, 50mal vergrössert. Bei × ist die Muskelsubstanz zerrissen, ihre Querstreifung ist nicht, die Längsstreifung dagegen deutlich zu sehen. Die zahlreichen Kerne in *C* erscheinen bläschenförmig gequollen, die Querstreifung der Muskelsubstanz ist in *B* und *C* bei dieser Vergrösserung nicht sichtbar.

streifung, eine deutlichere Längsstreifung und haben im allgemeinen einen geringeren Durchmesser; sie sind es z. B. die den roten Soleus des Kaninchens bilden; 2. protoplasmaarme, helle Fasern, welche eine deutlichere Querstreifung und einen im allgemeinen grösseren Durchmesser besitzen. Sie stellen die höher differenzierten Fasern dar. Während bei den einen Tieren die zwei Muskelfaserarten voneinander geschieden in besonderen Muskeln auftreten, finden sie sich bei den anderen (auch beim Menschen) gemischt in denselben Muskeln. Im allgemeinen gilt die Regel, dass die tätigsten Muskeln (Herz-, Augen-, Kau- und Atmungsmuskeln), die meisten protoplasmareichen Fasern enthalten; die Muskeln mit vielen protoplasmaarmen Fasern kontrahieren sich schneller, ermüden aber eher.

Die Kontraktion der quergestreiften Muskeln ist (den glatten Muskelfasern gegenüber) eine schnelle und ist dem Willen unterworfen. Die Ver-

einigung der quergestreiften Muskelfasern zu Muskelgewebe findet durch fibrilläres Bindegewebe statt, welches der Träger der zahlreichen Blutgefäss- und Nervenverästelungen ist. Lymphgefässe finden sich nur spärlich im quergestreiften Muskelgewebe.

TECHNIK.

Nr. 21. Zum Isolieren glatter Muskelfasern bringt man am besten ein Stückchen Magen oder Darm eines soeben getöteten Frosches in 20 ccm Kalilauge (Gläschen zudecken) . . . . . 30—60 Minuten.

Hier zerfällt der Darm bei leichter Berührung mit einem Glasstabe. In kaltem Zimmer tritt diese Wirkung etwas später ein; versagt sie überhaupt, so ist die Lauge zu geringprozentig gewesen (s. pag. 13, b.). Man übertrage von dem die Fasern enthaltenden Bodensatze einen Tropfen auf den Objektträger (die Fasern können nicht in Wasser oder Glyzerin untersucht werden, da die hierdurch verdünnte Kalilauge alsbald das Objekt zerstört), bedecke vorsichtig mit einem Deckglase und untersuche mit starker Vergrösserung (Fig. 60).

Nach Einlegen kleiner Darmstückchen in 30 ccm Müllersche Flüssigkeit auf 8—14 Tage kann man glatte Muskelfasern durch Zerzupfen isolieren, doch gelingt das nur schwer, beim Menschen und auch beim Frosch, leichter dagegen beim Pferd (man nehme das untere Stück des Duodenum) und auch bei der Ratte.

Nr. 22. Das zwischen den einzelnen glatten Muskelfasern befindliche Bindegewebe ist nur an feinen Schnitten zu sehen, die nach Studničkas Modifikation (pag. 27) behandelt sind. (Nachfärben mit Parakarmin). Fig. 61. Andeutungen sieht man auch an 10 μ dicken Schnitten beliebig fixierter Objekte, die mit Pikrofuchsin (18 pag. 30) gefärbt und in Xylolbalsam eingeschlossen sind.

Viele Fixierungsflüssigkeiten[1]) bewirken Schrumpfungen der Muskelfasern, die zu Trugbildern führen; dahin gehören die besonders an sehr feinen Schnitten zu sehenden

Kunstprodukte glatter Muskelfasern.

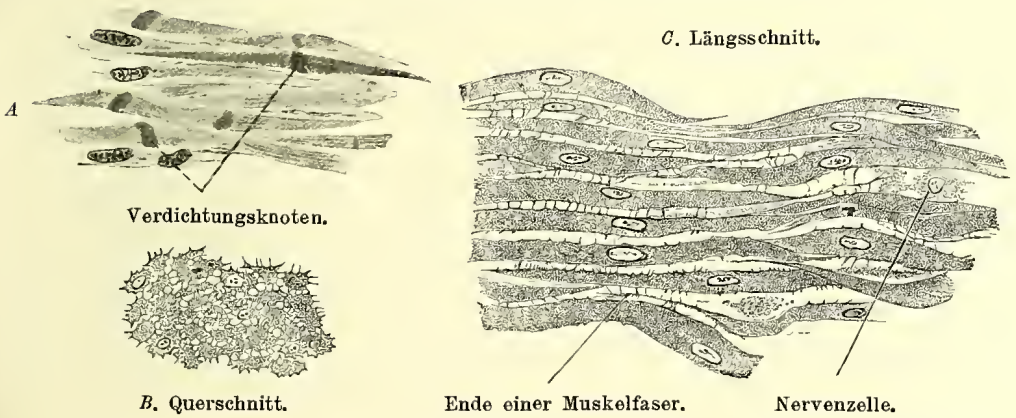

Fig. 68.

A. Verdichtungsknoten. 360mal vergr. (Aus menschl. Samenleiter.) *B*. u. *C*. Scheinbare Interzellularbrücken, 420mal vergr. *B*. Aus Kaninchen-, C. Aus Meerschweinchen-Darm. Alle Objekte waren mit Zenkers Flüssigkeit (pag. 16) fixiert.

[1]) Dahin gehört besonders die auf lebenswarme Organe angewendete Zenkersche Flüssigkeit (pag. 16).

Nr. 23. Quergestreifte Muskelfasern a) des Frosches. Man schneide mit flach aufgesetzter Schere in der Richtung des Faserverlaufes aus den Adduktoren eines soeben getöteten Frosches ein ca. 1 cm langes Muskelstückchen, zerzupfe („Isolieren" pag. 12) einen kleinen von der Innenfläche des Stückchens entnommenen Teil in einem kleinen Tropfen Kochsalzlösung, setze alsdann einen zweiten grösseren Tropfen derselben Flüssigkeit zu und bedecke, ohne zu drücken, das Präparat mit einem Deckgläschen. Bei schwacher Vergrösserung (50 mal) sieht man die zylindrische Gestalt (Fig. 67), die verschiedene Dicke, zuweilen auch schon die Querstreifung der isolierten Muskelfasern. Bei starker Vergrösserung (240 mal) sieht man deutliche Querstreifung, zuweilen blasse Kerne und glänzende Körnchen. Sehr zahlreiche Körnchen enthaltende Muskelfasern sind wahrscheinlich Zeichen reger Stoffwechselvorgänge. Da, wo die Muskelfasern quer durchschnitten sind, sieht man nicht selten die Muskelsubstanz pilzhutförmig aus dem Sarkolemmschlauche hervorquellen.

b) Des Menschen. Sehr schöne Querstreifung habe ich an menschlichen, dem Präpariersaale entnommenen Muskeln gefunden (Fig. 65 1). Die Leichen waren mit Karbolsäure injiziert worden.

Will man konservieren, so färbe man unter dem Deckglase (pag. 36) mit Pikrokarmin und verdränge nach vollendeter Färbung (ca. 5 Min.) dasselbe durch verdünntes Glyzerin.

Nr. 24. Sarkolemm. Man lasse zu Präparat 23 a ein paar Tropfen Brunnenwasser zufliessen (pag. 36). Nach 2—5 Minuten sieht man bei schwacher Vergrösserung (50 mal), wie sich das Sarkolemm in Form durchsichtiger Blasen (Fig. 67 *A*) abgehoben hat; an anderen Stellen, wo sich die zerrissene Muskelsubstanz retrahiert hat, erscheint das Sarkolemm als feiner Streifen (Fig. 67 *A* unten).

Nr. 25. Kerne. Präparat 23 a anfertigen. Dann lasse man einen Tropfen Essigsäure zufliessen (pag. 36). Schon bei schwacher Vergrösserung erscheinen die geschrumpften, aber scharf konturierten Kerne als dunkle, spindelförmige Striche (Fig. 67 *B*).

Nr. 26. Fibrillen. Man lege einen frischen Froschmuskel in 20 ccm 0,1 %ige Chromsäure (pag. 5). Nach ca. 24 Stunden erhält man beim Zerzupfen in einem Tropfen Wasser leicht Fasern, deren Enden in Fibrillen aufgefasert sind (Fig. 65_2). Will man ein Dauerpräparat herstellen, so lege man den Muskel a) in destill. Wasser . . . . . 1 Stunde, dann b) in 20 ccm Alkohol 33 % . . . . . 10—20 Stunden, dann Zerzupfen oder Aufbewahren in 70 %igem Alkohol beliebig lange bis zum Verarbeiten. („Isolieren" s. pag. 12). Schöne Fibrillen liefern Muskeln nach Techn. Nr. 1 (pag. 55) fixierter Molchlarven, die man mit Boraxkarmin durchgefärbt hat (pag. 22). Stückchen solcher Muskeln werden aus absolutem Alkohol in Karbolxylol übertragen und in einem Tropfen dieser Flüssigkeit auf dem Objektträger zerzupft. Man prüfe zuerst mit schwacher Vergrösserung ohne Deckglas, ob einzelne Fibrillen sichtbar sind, sauge dann das Xylol mit Filtrierpapier ab und konserviere in Xylolbalsam.

Nr. 27. Enden der Muskelfasern. Man lege einen frischen Froschgastrocnemius in 20 ccm konzentrierte Kalilauge und behandle ihn weiter wie Nr. 21 a. Man sieht bei schwacher Vergrösserung die Enden der Muskelfasern und zahlreiche, bläschenförmig gewordene, glänzende Kerne (Fig. 67 *C*).

Nr. 28. Verästelte Muskelfasern. Man schneide einem soeben getöteten Frosche die (vorn am Unterkiefer angewachsene, nach hinten freie) Zunge aus und bringe sie a) in 20 ccm konzentrierte Salpetersäure + ca. 5 g chlorsaures Kali[1]) . . . . . etwa 24 Stunden, dann hebe man die Zunge mit Glasstäbchen vorsichtig heraus und lege sie b) in ca. 30 ccm dest. Wasser, das man öfter wechselt. Hier kann die Zunge bis zu 8 Tagen liegen bleiben, aber auch schon nach 24 St. verarbeitet werden. Zu dem Zwecke bringe man dieselbe in ein zur Hälfte mit Wasser gefülltes Reagenzgläschen und schüttle einige Minuten; die Zunge zerfällt dabei. Nun giesse man das Ganze in ein Schälchen und bringe nach ca. 1 Stunde oder später etwas von dem unterdessen gebildeten Bodensatze in einem Tropfen Wasser auf den Objektträger. Hier kann man mit Nadeln noch etwas isolieren, was jedoch in den meisten Fällen überflüssig ist. Schwache Vergrösserung, Pikrokarminfärbung unter dem Deckglase (pag. 36). Konservieren in verdünntem Glyzerin (pag. 7) (Fig. 67 *D*).

IV. Nervengewebe.

Die Elemente des Nervengewebes sind in früh-embryonaler Zeit ausschliesslich Zellen von rundlicher Gestalt, die sog. Neuroblasten. Während in ihrem Innern aus Mitochondrien (pag. 46) Fibrillen entstehen, werden sie zugleich birnförmig, der Stiel der Birne wächst zu einem (oft bis 1 Meter) langen, dünnen Fortsatz aus[2]), der „Nervenfortsatz“ (Neurit, Axon) genannt wird und entweder frei verästelt endet oder mit anderen Endverästelungen anastomosiert. Aus dem Körper der Zelle, die wir jetzt Nervenzelle nennen, können weitere, fibrillär gebaute Fortsätze entstehen, welche indessen nur kurz sind und sich baumförmig verzweigen, sie werden Dendriten genannt; ebenso können aus dem Nervenfortsatze feine Seitenäste, Kollateralen, herauswachsen.

Nervenzelle und Nervenfortsatz bilden zusammen eine zelluläre Einheit, den Neuron (Neurodendron); Dendriten und Kollateralen sind als sekundäre Fortsätze des Neuron zu betrachten. Der Nervenfortsatz kann in seinem ganzen Verlaufe nackt bleiben; er kann aber auch verschiedene Hüllen empfangen. Als solche sind zu nennen: 1. Das Neurilemm (Schwannsche Scheide). 2. Die Markscheide[3]). Beide begleiten den Nervenfortsatz nicht

[1]) Es muss noch ungelöstes Kali am Boden des Gefässes liegen bleiben.

[2]) Es ist möglich, dass dieser Fortsatz nicht frei auswächst, sondern in Bahnen sich weiterschiebt, die durch andere Zellen oder durch deren Fortsätze geliefert werden. Diese anderen (ektodermalen) Zellen sollen zu den Schwannschen Zellen (pag. 103) werden. Die Darstellung der Entwicklung des Neuriten durch Auswachsen ist übrigens keine unbestrittene, aber sie ist die herrschende. Die Meinung, dass der Neurit ein Abkömmling von Zellketten sei, also von vielen Zellen gebildet werde, wird meist abgelehnt, noch mehr aber die Lehre von dem Ursprung der Neuriten aus einem Netz feiner Fibrillen.

[3]) Das Neurilemm ist ektodermaler Abkunft; das die Markscheide bildende Myelin (siehe pag. 102) soll aus dem Blute stammen und durch Bindegewebszellen — im Zentralnervensystem durch Gliazellen — zu den Nervenfortsätzen hingeleitet werden, nach anderen aber wird sie von den peripherischen neuroplasmatischen (pag. 102) Teilen des Nervenfortsatzes gebildet.

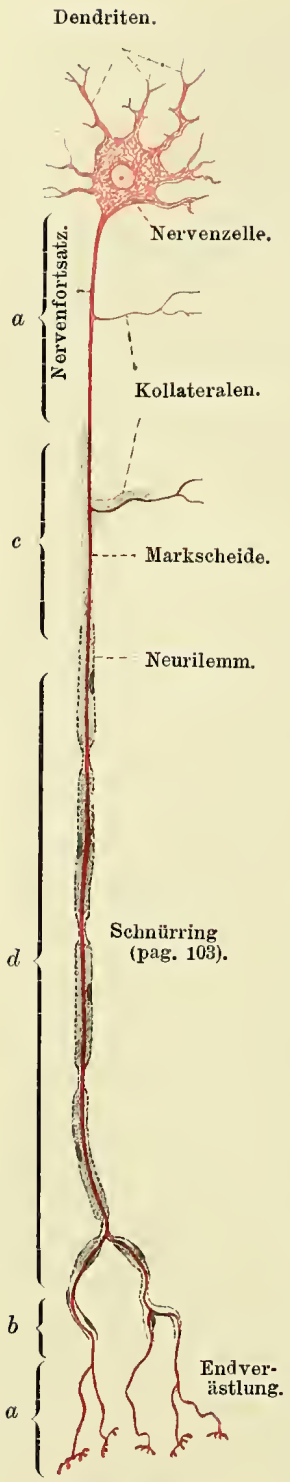

Fig. 69.
Schematische Darstellung eines Neuron.

in seiner ganzen Länge, es gibt Strecken, in denen der Nervenfortsatz ganz unbekleidet, nackt ist (Fig. 69 *a*), Strecken, in denen er nur vom Neurilemm (Fig. 69 *b*) oder nur von der Markscheide (Fig. 69 *c*) überzogen wird, es gibt endlich Strecken, an denen beide Hüllen vorhanden sind (Fig. 69 *d*); dann liegt stets die Markscheide dem zylindrischen Nervenfortsatz direkt auf und wird ihrerseits von Neurilemm überzogen. Der Nervenfortsatz nimmt also stets die Längsachse ein und heisst deshalb hier Achsenzylinder. Bei der oft so bedeutenden Länge des Nervenfortsatzes ist es nicht möglich, den ganzen Neuron zu untersuchen. Wir haben meist nur Bruchstücke vor uns, entweder die Nervenzelle oder den Nervenfortsatz. Daraus erklärt sich die frühere Einteilung der Elemente des Nervengewebes in Nervenzellen und Nervenfasern, so nannte man die meist mit Hüllen bekleideten Nervenfortsätze[1]). Wir behalten aus praktischen Gründen diese alte Einteilung bei.

A. Nervenzellen.

Die Nervenzellen (Ganglienzellen) finden sich in den Ganglien, in Sinnesorganen, im Verlaufe sowohl cerebrospinaler als sympathischer Nerven, hauptsächlich aber im Zentralnervensystem. Sie sind von sehr wechselnder Grösse (4—135 μ und darüber) und von mannigfacher Gestalt. Es gibt kugelige und spindelförmige Ganglienzellen; sehr häufig ist die unregelmässige Sternform, d. h. das Protoplasma sendet mehrere Fortsätze aus. Ganglienzellen mit zwei Fortsätzen heissen bipolare, Ganglienzellen mit mehreren Fortsätzen multipolare Ganglienzellen (Fig. 70); es gibt auch unipolare Ganglienzellen; solche finden sich im Sympathicus von Amphibien und allgemein in der Riechschleimhaut, sie besitzen in der Tat nur einen einzigen Fortsatz. Die Nervenzellen der Spinalganglien dagegen sind nur scheinbar unipolar; in entwicklungsgeschichtlichen Epochen bipolar, werden sie dadurch unipolar, dass der die Ursprungsstellen beider Fortsätze umfassende

[1]) Es gibt keine selbständigen Nervenfasern, jede Faser ist vielmehr ein Fortsatz einer Nervenzelle; wird der Zusammenhang zwischen Zelle und Faser unterbrochen, so stirbt die Faser zellulifugalwärts von der Unterbrechungsstelle an ab, eine Neubildung

Teil der Zelle sich zu einem dünnen Stück auszieht, von welchem alsdann unter stumpfem oder rechtem Winkel die divergierenden Fortsätze abbiegen (Fig. 70, 1. 2.). Solche Zellen werden Zellen mit T-förmigen (oder mit

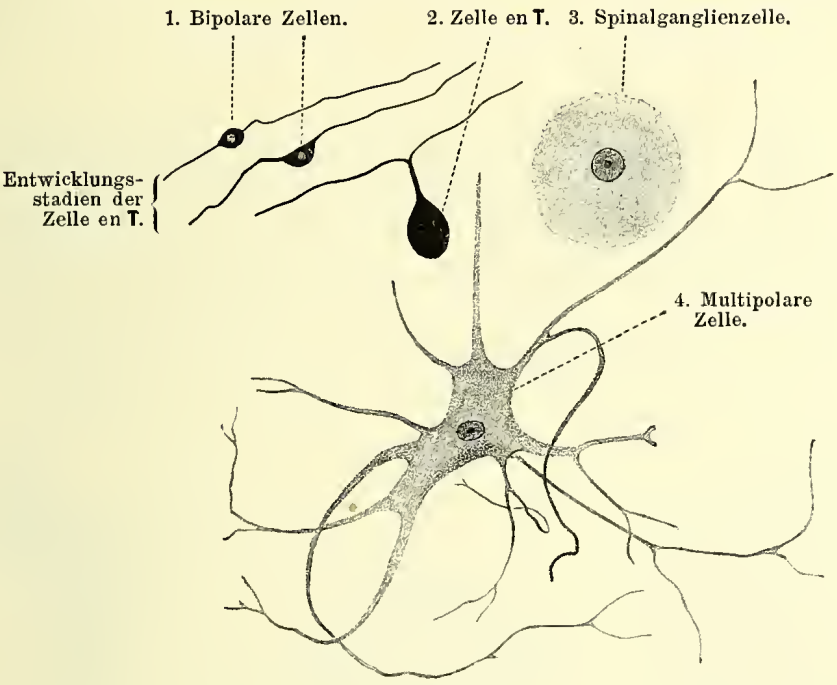

Fig. 70.

Verschiedene Formen von Nervenzellen. 236mal vergrössert. 1. Vom Spinalganglion eines 6tägigen Hühnerembryo, 2. eines Kalbes. Technik Nr. 90. 3. Vom Menschen, Nervenfortsatz abgerissen. Technik Nr. 29. 4. Aus dem menschlichen Rückenmark. Technik Nr. 30, pag. 104.

Y-förmigen) Fasern genannt (vergl. pag. 99 Anm. 1). Apolare, also fortsatzlose Nervenzellen sind entweder Jugendformen oder durch Abreissen der Fortsätze beim Isolieren entstandene Kunstprodukte. Jede Nervenzelle besteht aus Protoplasma, aus einem ganz charakteristischen, bläschenförmigen, chromatinarmen Kern, der ein ansehnliches Kernkörperchen einschliesst und nur in embryonaler Zeit sich teilt (durch Mitose), und einem (zuweilen sogar mehreren) Zentralkörperchen. Eine Zellenmembran fehlt.

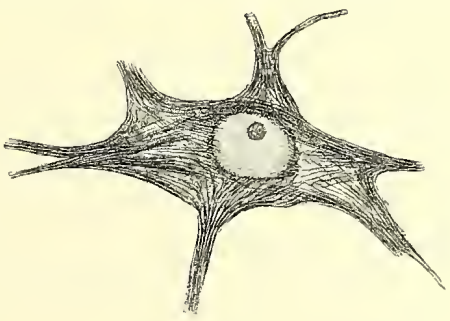

Fig. 71.

Nervenzelle aus einem Schnitt durch das Rückenmark eines jungen Hundes. Präp. von Ramon y Cajal. 600mal vergr. Technik nach 9, pag. 26.

Das Protoplasma der Nervenzellen besitzt eine sehr komplizierte Struktur. Es enthält:

1. Fibrillen; dieselben finden sich sowohl im Körper wie in den Fortsätzen der Nervenzellen und bilden in den Fortsätzen sehr langgestreckte Netze, während im Körper

derselben kann nur vom Achsenzylinder des mit der Nervenzelle in Verbindung gebliebenen Stumpfes aus erfolgen.

ein tiefes, perinukleäres von einem oberflächlichen Netz unterschieden wird. Die Fibrillen können bald in Bündel geordnet von einem Fortsatze kommen, die Zelle einfach durchsetzen und sich teilend in mehreren anderen Fortsätzen austreten, bald umgekehrt aus verschiedenen Fortsätzen sich sammelnd in einem Fortsatze die Zelle verlassen. (Siehe weiter pag. 102.)

2. Feine Kanälchen, das Trophospongium (Fig. 72) und den Apparato reticulare (Fig. 73) (s. pag. 46).

3. Körnergruppen, dieselben bestehen zum Teil aus Plasmosomen (pag. 46), zum Teil aus hellen, pigmentierten, mit vorschreitendem Alter sich vermehrenden Fettkörnchen, zum Teil aus dunklen Pigmentkörnchen, endlich aus nicht allen Nervenzellen zukommenden Stoffen, den Nisslschen Körpern („Tigroid"); diese durch Austritt von Chromatin aus dem Kern entstandenen Gebilde sind sehr verschieden gestaltet[1]), bald rundliche, bald eckige Körnerschollen, bald Spindeln und Streifen (Fig. 74) und füllen die Räume zwischen den Fribillenzügen, die Kanälchen des Trophospongium, aus. Sie kommen auch in Dendriten, höchst selten aber im Nervenfortsatz vor. Die Nisslschen

Fig. 72.

Spinalganglienzelle einer erwachsenen Katze. 430mal vergr. Technik Nr. 31, pag. 105.

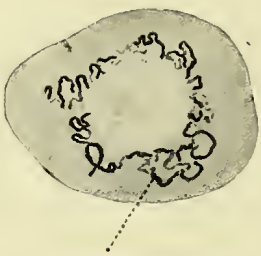

Fig. 73.

Spinalganglienzelle eines Kaninchens. 1000mal vergr. Technik Nr. 32, pag. 105.

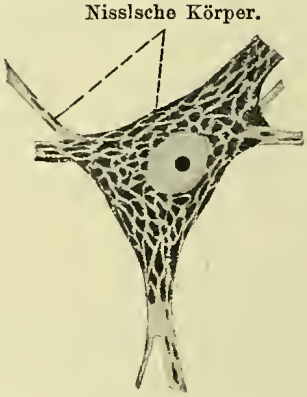

Fig. 74.

Nervenzelle des Rückenmarks eines Kindes. 430mal vergr. Technik Nr. 33, pag. 105.

Körper sind insofern von besonderer Bedeutung, als sie bei Überanstrengung und bei Erkrankung der Nervenzellen, auch im höheren Alter, sich verändern, ja sogar fast völlig verschwinden. Der Umstand, dass diese Veränderungen schon frühzeitig auftreten, ehe eine funktionelle Störung der leitenden Elemente zu bemerken ist, spricht dafür, dass die Funktion der Nissl-Körper mehr eine nutritive (vielleicht formative) als eine nervöse ist.

Neuerdings wird angegeben, dass es durch entsprechende Technik gelänge, Körnchen, Waben, Fibrillen, ja sogar den Trophospongien ähnliche Bildungen im Protoplasma der Nervenzellen zu erzeugen!

Die Fortsätze der Nervenzellen sind von zweierlei Art. Man unterscheidet — am besten an multipolaren Nervenzellen —: 1. Einen Fortsatz, den Nervenfortsatz (Achsenzylinderfortsatz) (Fig. 75); der einzige seiner

[1]) Diese verschiedene Struktur der Nervenzellen macht es verständlich, dass trotz der vielfach ineinander greifenden Verästelungen der Nervenzellen und ihrer Fortsätze die Erregung keine diffuse, sondern eine gesetzmässig in bestimmten Bahnen verlaufende ist.

Art[1]) wächst er aus der ursprünglich rundlichen Nervenzelle zuerst hervor und ist durch sein hyalines, glattrandiges Aussehen charakterisiert; er leitet zellulifugal. 2. Viele Fortsätze, die Dendriten (Protoplasmafortsätze) Fig. 69; sie wachsen später aus den Nervenzellen hervor, sind dicker, körnig oder feinstreifig und oft mit Knötchen besetzt; sie leiten zellulipetal. Die Dendriten teilen sich wiederholt und können so ein ausserordentlich reiches

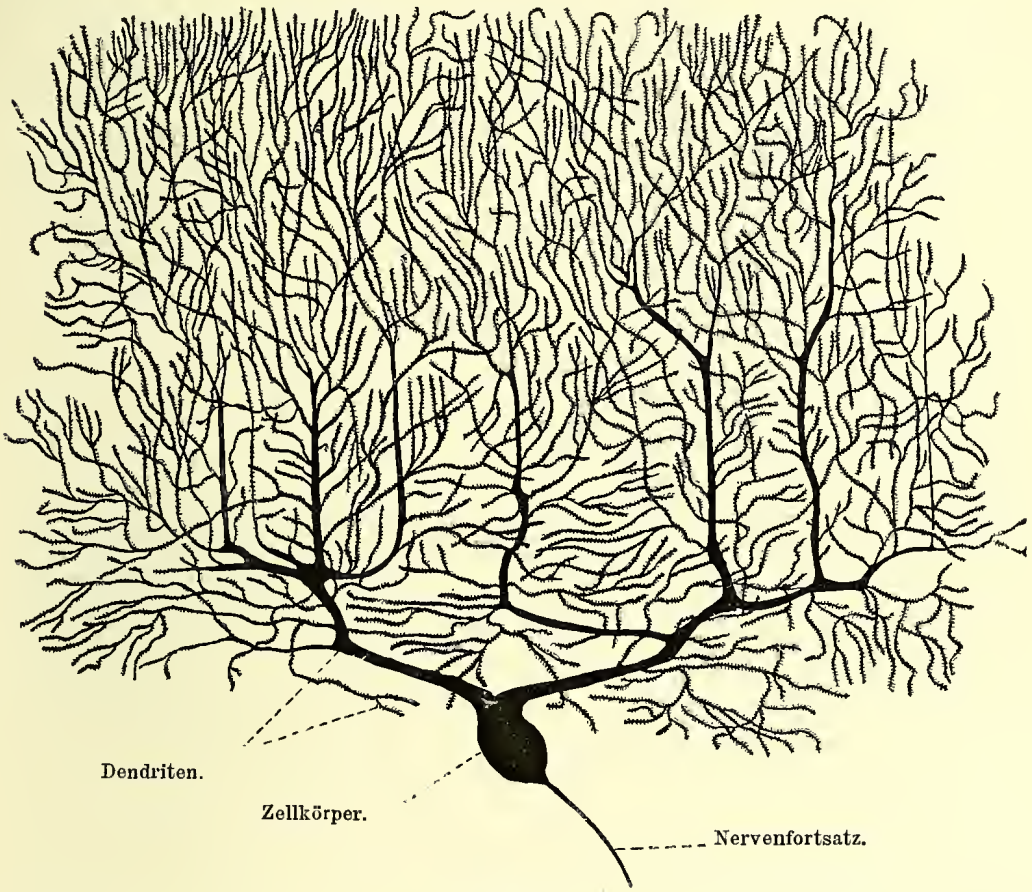

Fig. 75.
Nervenzelle („Purkinjesche Zelle") aus einem Schnitt durch die menschliche Kleinhirnrinde. 180mal vergrössert. Technik Nr. 84.

Astwerk bilden, dessen feinste Zweige alle frei enden (Fig. 75); dadurch erfährt der Zellkörper eine enorme Oberflächenvergrösserung, welche einerseits

[1]) Es soll auch Zellen mit mehreren Nervenfortsätzen (z. B. die Cajalschen Zellen in der Hirnrinde) geben. Bei bipolaren Ganglienzellen, deren beide Fortsätze zu Achsenzylindern markhaltiger Nervenfasern werden (Spinalganglienzellen von niederen Wirbeltieren und Embryonen), entspricht der zentrale, gegen das Zentralnervensystem verlaufende Fortsatz dem Nervenfortsatz, der peripherische Fortsatz aber einem Dendriten. Diese Auffassung wird auch gestützt durch die Beobachtung, dass bei den bipolaren Zellen des N. cochlearis der peripherische Fortsatz ganz nach Art eines Dendriten sich entwickelt und erst später die Charaktere einer Nervenfaser annimmt. Demgemäss entspricht auch der peripherische Fortsatz einer Cellule en T einem lang ausgezogenen Dendriten; dieser Fortsatz leitet ja auch zellulipetal.

die Ernährungsfähigkeit, andererseits die Empfänglichkeit des Zellkörpers für Nervenreize — diese werden durch anliegende Endverästelungen von Nervenfortsätzen ausgeübt — erhöht.

Nach dem Verhalten des Nervenfortsatzes kann man zwei Typen von Ganglienzellen unterscheiden.

1. Deiterssscher Typus, Zellen mit langem Nervenfortsatz, der zum Achsenzylinder einer markhaltigen Nervenfaser wird und nach langem, oft viele Zentimeter betragendem Verlaufe in feinster Verästelung endet.

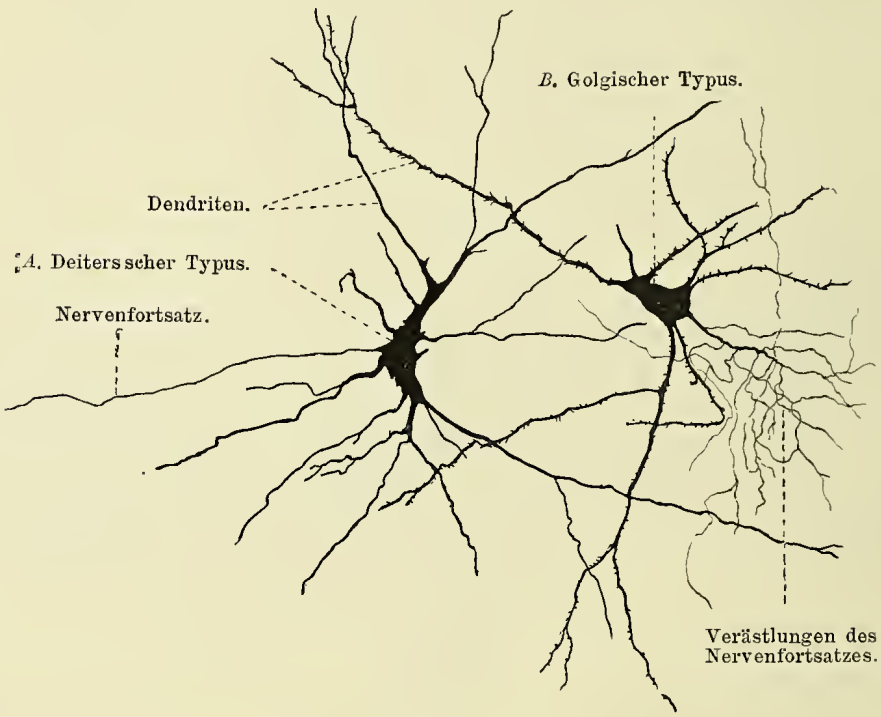

Fig. 76.

Zwei Nervenzellen 200mal vergrössert. *A* Aus einem Schnitt durch das Rückenmark eines 6monatlichen menschlichen Embryo. *B* Aus einem Schnitt durch das Gehirn einer Katze. Technik Nr. 80 und 83.

Während seines Verlaufes gibt ein solcher Nervenfortsatz eine Anzahl feiner, sich weiter verzweigender Seitenästchen („Kollateralen", „Paraxonen") ab; gar nicht selten kommt auch eine Teilung des Nervenfortsatzes in zwei gleiche Nervenfortsätze vor (siehe Rückenmark „Plurifunikuläre Zellen").

2. Golgischer Typus, Zellen mit kurzem Nervenfortsatz, der sich schon in der Nähe der Zelle unter fortwährender Teilung in ein nervöses Astwerk auflöst (Fig. 76).

B. Nervenfasern.

Die Nervenfasern können in ihrem ganzen Verlaufe hüllenlos sein oder sie besitzen streckenweise (vergl. Fig. 69) Scheiden.

Daraus ergibt sich folgende Einteilung:

1. Marklose Nervenfasern.

a) ohne Neurilemm.

Diese Fasern bestehen nur aus dem Achsenzylinder (= Nervenfortsatz); sie heissen deshalb auch „nackte Achsenzylinder“ und finden sich im Nervus olfactorius, woselbst sie zu Bündeln vereint durch Bindegewebe zusammengehalten werden. Ähnlich verhalten sich viele Nervenfasern des Sympathicus, die sogenannten Remakschen Fasern, durchscheinende, fein längsgestreifte Fäden von zylindrischer oder bandförmiger Gestalt, 3—7 μ breit, ca. 2 μ dick; sie bestehen gleichfalls aus Bündeln nackter Achsenzylinder[1]) und einer sehr zarten Hülle, welcher vereinzelte, mit oblongen Kernen versehene Bindegewebszellen platt anliegen. Die Hülle soll dem Endoneurium (siehe Kap. Nervensystem), nach anderen Autoren dem Neurilemm entsprechen.

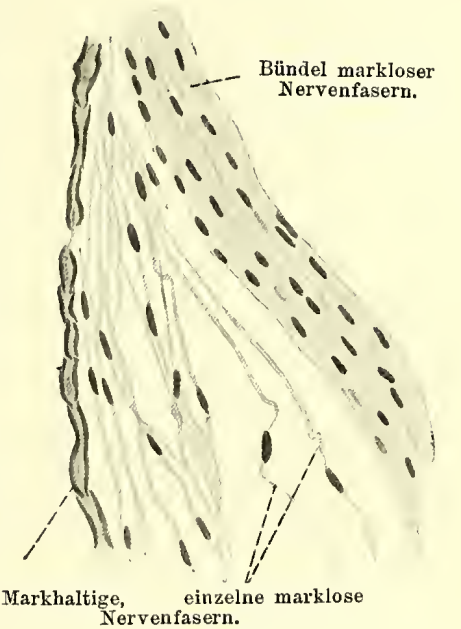

Fig. 77.

Zupfpräparat des N. sympath. vom Kaninchen. 280mal vergr. Technik Nr. 39, pag. 107.

Während die bis jetzt beschriebenen Fasern den geschilderten Bau in ihrer ganzen Länge zeigen, gibt es andererseits Nervenfasern, die nur in einem bestimmten Abschnitte nackte Achsenzylinder sind. Solche treten auf als peripherische Endigungen der höheren Sinnesnerven und der sensibeln wie motorischen Nerven; auch der erste Abschnitt des aus der Nervenzelle entspringenden Nervenfortsatzes ist ein nackter Achsenzylinder (vergl. Fig. 69 *a*).

b) mit Neurilemm.

Solche streckenweise aus Achsenzylinder und Neurilemm bestehende Fasern finden sich bei vielen Wirbellosen und Wirbeltieren im Verlaufe cerebrospinaler und sympathischer Nerven (s. Fig. 69 *b*).

2. Markhaltige Nervenfasern.

Man unterscheidet auch hier

a) ohne Neurilemm.

Derartige streckenweise nur aus Achsenzylinder und Markscheide (Fig. 69 *c*) bestehende Fasern kommen nur im Zentralnervensystem vor.

[1]) Manche Autoren verstehen unter Remakschen Fasern nicht Bündel nackter Achsenzylinder, sondern einen Achsenzylinderfortsatz einer sympatischen Ganglienzelle.

b) mit Neurilemm.

Diese werden in den Stämmen und Ästen der cerebrospinalen Nerven, sowie auch im Sympathicus gefunden und besitzen eine zwischen 1 μ und 20 μ schwankende Dicke.

Die Dicke einer Nervenfaser gestattet keinen Schluss auf die motorische oder sensitive Beschaffenheit derselben, dagegen ist konstatiert, dass die Fasern um so dicker sind, einen je längeren Verlauf sie haben. Teilung markhaltiger Fasern findet statt: 1. überall im Zentralnervensystem, wo hauptsächlich in der weissen Substanz unter rechtem Winkel Seitenzweige, die Kollateralen (pag. 95), abgehen, 2. im peripherischen Nervensystem und zwar hier nur kurz vor der Endigung der Nervenfaser (Fig. 69).

Feinerer Bau der drei Bestandteile der Nervenfaser.

1. Der Achsenzylinder, der wichtigste Teil jeder Nervenfaser, zeigt eine feine Längsstreifung, welche der Ausdruck eines langmaschigen Fibrillennetzes ist. Zwischen den Fibrillen ist eine geringe Menge weicher, sehr wasserreicher, leicht körniger oder homogener Zwischensubstanz, das Neuroplasma (Axoplasma), gelegen.

Die auch in Nervenzellen vorkommenden Fibrillen (pag. 97) werden als leitende nervöse Elemente bezeichnet; es wird aber von gewichtiger Seite auch das Neuroplasma als leitend betrachtet; ja es wird sogar die Möglichkeit erwogen, dass die Fibrillen gar nicht leiten, sondern nur eine stützende Rolle spielen. Die Beobachtung, dass die Fibrillen geschlossene Netze bilden, lässt sich mit der Annahme, dass jede Fibrille eine besondere Leitungsbahn sei, nicht vereinen.

2. Die Markscheide besteht aus einer zähflüssigen, stark lichtbrechenden, fettartigen Substanz, dem Myelin und lässt die frischen markhaltigen Nervenfasern als vollkommen gleichartige, mattglänzende, zylindrische Fäden erscheinen, deren Zusammensetzung erst durch Zuhilfenahme von Reagenzien erkannt werden kann. Oft sieht man, dass die Markscheide nicht kontinuierlich ist, sondern in etwas unregelmässigen Abständen durch schräge Einschnitte (Lantermansche Einkerbungen) in die („zylindrokonischen") Segmente geteilt wird (Fig. 78 9), welche durch Kittsubstanz miteinander verbunden zu sein scheinen[1]). Das im Leben ganz homogene Mark erfährt im Absterben auf Zusatz verschiedener Reagenzien eine teilweise Umwandlung; anfangs wird die Nervenfaser doppelt konturiert[2]), später gestaltet sich das Mark zu eigentümlich kugelig zusammengeballten Massen (Fig. 78 10).

[1]) Die Einkerbungen werden von vielen Autoren als Kunstprodukte, die sehr rasch, auch an frisch dem Tiere entnommenen Fasern auftreten, betrachtet. Zu den Kunstprodukten gehören wohl auch die an fixierten Markscheiden sichtbaren Netze von „Neurokeratin" (ein hypothetisches Horngerüst im Mark), sowie radiär zum Achsenzylinderquerschnitt gestellte Stäbchen (Fig. 144).

[2]) Daher der alte Name: „doppelt konturierte oder dunkelrandige Nervenfaser" Es ist indessen fraglich, ob die doppelte Konturlinie ein Gerinnungsprodukt ist, da sie auch am lebenden Tier gesehen wurde. Die beiden Konturen würden dann der äusseren und der inneren Grenze der Markscheide entsprechen.

An bestimmten, ringförmig eingeschnürten Stellen fehlt die Markscheide, so dass Achsenzylinder und Neurilemm sich berühren. Man nennt diese Stellen Schnürringe (Fig. 78*r*); sie sind die Orte, an denen die Ernährungsflüssigkeit an den Achsenzylinder herantreten kann. Der Achsenzylinder ist in der Nähe der Schnürringe oft mit einer bikonischen Anschwellung versehen, die ihr Dasein einer Anhäufung der hier zwischen Achsenzylinder und Neurilemm befindlichen Kittsubstanz verdankt. Auch die Behandlung mit Höllensteinlösungen zeigt diese Kittsubstanz an den Schnürringen (Fig. 79*r*), sowie eine sehr deutliche Querstreifung (Fig. 79, 1. 3.) der benachbarten Partien des Achsenzylinders[1]). Jede peripherische mark-

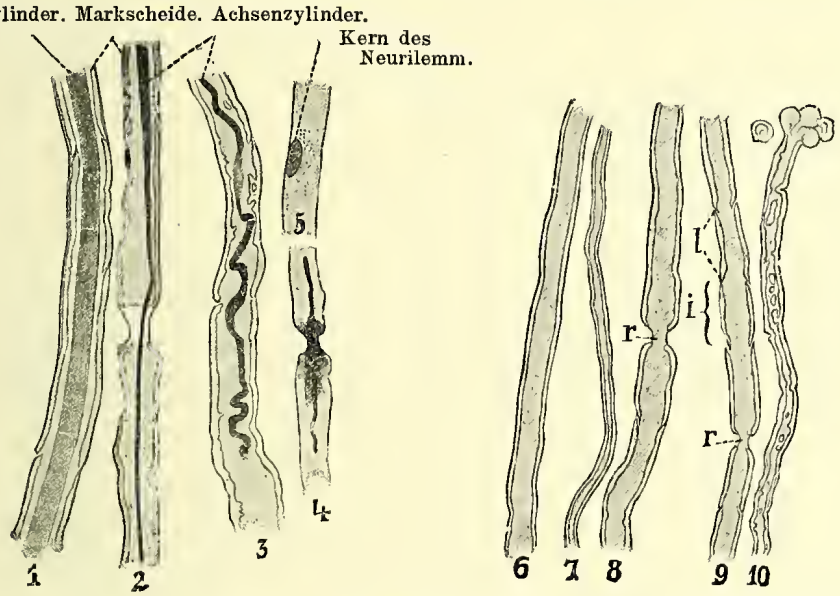

Fig. 78.

Markhaltige Nervenfasern aus dem N. ischiadicus des Frosches. 280mal vergr. 1. Normaler, 2. geschrumpfter, 3. geschlängelter Achsenzylinder, 4. Stelle eines Schnürringes, 5. Neurilemm mit Kern. Technik Nr. 36, pag. 105. 6, 7, 8 und 9 frische Markscheiden, 10. durch Absterben veränderte Markscheide. *r* Schnürring, *l* Lantermansche Einkerbungen, *i* zylindrokonisches Segment. Technik Nr. 34 u. 35, pag. 105.

haltige Nervenfaser ist mit Schnürringen versehen, die, in Abständen von 0,08 (bei dünneren) bis 1 mm (bei dickeren Fasern) angeordnet, die Nervenfasern in („interannuläre") Segmente teilen.

3. Das Neurilemm (Schwannsche Scheide) ist ein feines strukturloses Häutchen, dessen Innenfläche längsovale, von einer minimalen Menge Protoplasmas umgebene Kerne (Schwannsche „Zellen") aufliegen (Fig. 78, 5).

Die Vereinigung der Zellen und Fasern zum Nervengewebe findet im Bereich des peripherischen Nervensystems durch Bindegewebe statt, welches die Verästlungen der Blutgefässe enthält; im Zentralnervensystem wird die Vereinigung ausser durch Bindegewebe noch durch Nervenkitt (Neuroglia) (siehe Kap. Nervensystem) vermittelt.

[1]) Ein Kunstprodukt; über dessen Bedeutung siehe pag. 28, Anm. 1.

Die Verbindung der Neurone könnte durch Kontakt, Ineinandergreifen der Endverästelungen, oder durch Kontinuität, Ineinanderübergehen dieser, erfolgen. Dabei können die Endverästlungen eines Nervenfortsatzes bald in Form eines groben, oft in kolbige Verdickungen („Endfüsschen") auslaufenden Astwerkes, bald in feinster Verzweigung sich dem Körper und den Dendriten anderer Nervenzellen dicht anlegen und so Reize auf diese Zellen übertragen. Es können dabei die Endverästlungen verschiedener Nervenfortsätze ineinandergreifend ein dichtes Filzwerk („Neuripilem") bilden; nach anderen Autoren verbinden sie mit ihren Fibrillen direkt ineinander übergreifend sich zu einem wirklichen Netze[1]). Das wäre ein Fall von Kontinuität; ein zweiter wäre gegeben, wenn Fibrillen aus den Endfüsschen in das Protoplasma der von letzteren berührten Nervenzellen übertreten. Die Bedeutung des Neuron als trophische Einheit würde dadurch nicht beeinträchtigt (vgl. auch pag. 55).

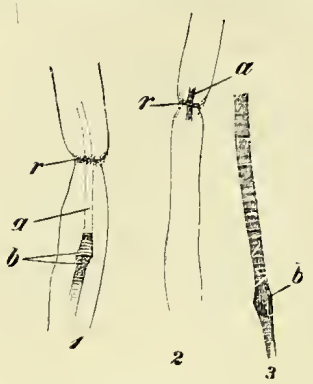

Fig. 79.

Markhaltige Nervenfasern des Frosches mit Höllensteinlösung behandelt 560 mal vergrössert. 1. *r* Schnürring, *a* Achsenzylinder nur eine kleine Strecke geschwärzt, *b* bikonische Anschwellung; beim Isolieren hat sich der Achsenzylinder nach unten verschoben. 2. *a* Achsenzylinder in situ nur eine kurze Strecke geschwärzt. 3. Achsenzylinder mit Querstreifung. Das Mark ist bei dieser Methode nicht zu sehen, bei 3. war auch die dazu gehörige Faser nicht zu unterscheiden. Technik Nr. 38, pag. 106.

TECHNIK.

Nr. 29. Ganglienzellen, frisch. Man zerzupfe ein Stückchen des Ganglion Gasseri in einem Tropfen Kochsalzlösung und färbe unter dem Deckglas (pag. 36) 2 Minuten mit Pikrokarmin. Die Fortsätze der Zellen reisen meist ab (Fig. 70, 3).

Ebenso kann man Ganglienzellen der Gross- und Kleinhirnrinde erhalten, nur gehen ebenfalls die Fortsätze leicht verloren.

Nr. 30. Multipolare Ganglienzellen des Rückenmarkes. Man befreie frisches Rückenmark mit der Schere so gut als möglich von der weissen Substanz und lege den grauen Rest in 1—2 cm langen Stücken in eine sehr verdünnte Chromsäurelösung (1 ccm der 0,5%igen Lösung (pag. 5) zu 50 ccm destilliertes Wasser). Nach ca. $1^1/_2$—8 Tagen (die Zeit wechselt sehr je nach der äusseren Temperatur) ist das Rückenmark zu einer weissen Masse mazeriert, die mit einem Spatel vorsichtig auf 10—20 Stunden in 20 ccm neutrale Karminlösung[2]) gebracht wird. Dann wird die Masse in ca. 50 ccm destilliertes Wasser übertragen, um einen Teil der Farbe auszu-

[1]) Das auf Nervenzellen und deren Dendriten aufliegende Golginetz („Nervengitter") ist wahrscheinlich nicht nervöser Natur, sondern gehört zur Neuroglia.

[2]) 1 g Karmin kalt gelöst in 50 ccm destilliertem Wasser und 5 ccm Liq. ammon. caust. Die tiefkirschrote Flüssigkeit bleibt solange offen stehen, bis sie nicht mehr ammoniakalisch riecht (ca 3 Tage). Dann Filtrieren. Sehr lange haltbar trotz des sich bald entwickelnden üblen Geruches.

waschen und nach ca. 5 Minuten in dünner Schicht auf einem trockenen Objektträger mit Nadeln ausgebreitet. Man kann jetzt schon bei einiger Übung die Ganglienzellen an ihren lebhaft rot gefärbten Kernen unterscheiden, vom Zellkörper und den Fortsätzen ist noch nichts zu sehen. Nun lasse man die Schicht vollständig trocknen und bedecke sie dann direkt mit einem Deckglase, an dessen Unterseite ein Tropfen Xylolbalsam aufgehängt ist (Fig. 70, 4).

Nr. 31. Trophospongium-Kanälchen der Ganglienzellen. Spinalganglien der Katze fixiere man mit Sublimat-Pikrinsäure (pag. 16). Die feinen Mikrotomschnitte werden mit Heidenhains Eisenhämatoxylin gefärbt (pag. 29) und sind mit Immersionslinsen zu betrachten (Fig. 72).

Nr. 32. Zur Darstellung des „Apparato reticulare" lege man kleine Objekte (zwei, drei Spinalganglien) von frisch getöteten Kaninchen oder Meerschweinchen in 3 ccm einer 2%igen Lösung von Osmiumsäure. Das ins Dunkle gestellte Glas muss öfter geschüttelt, die Flüssigkeit nach vier Tagen gewechselt werden. Nach 8—12 Tagen werden die Stückchen gewässert (11, pag. 16), schnell gehärtet (siehe 9, pag. 26) und mit dem Mikrotom in feine (5—7 μ dicke) Schnitte zerlegt. Suchen bei starker Vergrösserung (Fig. 73).

Nr. 33. Zur Darstellung der Nisslschen Körper fixiere und härte man ein ca. 1 cm langes von Pia befreites Rückenmarkstückchen (Lendenanschwellung eignet sich wegen der grossen Zellen am besten) in absolutem Alkohol (pag. 14) und bette es in Paraffin ein (siehe Anhang). Feine ca. 10 μ dicke Mikrotomschnitte werden in 5 ccm Xylol von da in ebensoviel Alkohol. absol. und nach einer Minute in Alkohol 70% übertragen. Von da kommen die Schnitte in 5 ccm einer 2%igen wässerigen Lösung von Fuchsin, die über einer Flamme erhitzt wird, bis Blasen aufsteigen. Dann werden die etwas gekrümmten Schnitte mit einer Nadel in eine Schale mit 9 ccm Alkohol absol. und 1 ccm Anilinöl gebracht, woselbst die Entfärbung erfolgt. Nach ca. 10 Minuten wechsle man die Alkoholmischung, übertrage die Schnitte nach weiteren 5 Minuten in Alkohol absol., nach 1 Minute in Xylol. Einschluss in Xylolbalsam (Fig. 74). Die Präparate sind lange haltbar.

Nr. 34. Frische markhaltige Nervenfasern. Man lege den N. ischiadicus eines eben getöteten Frosches bloss, schneide denselben unten in der Kniekehle und ca. 1 cm höher oben mit einer feinen Schere durch und zerzupfe auf dem trockenen Objektträger ohne Zusatz, bei „halber Eintrocknung". Indem man am unteren Ende des Nerven die Nadel ansetzt, spannt sich beim Auseinanderziehen ein glänzendes Häutchen zwischen den etwa zur Hälfte der Länge auseinandergezogenen Nervenbündeln, das nun mit einem Tropfen Kochsalzlösung[1]) und einem Deckglase bedeckt wird. Das Häutchen enthält zahlreiche, genügend isolierte Nervenfasern. Die Manipulation muss sehr schnell (in ca. 15 Sekunden) vorgenommen werden, damit die Nervenfasern nicht eintrocknen. Man halte sich nicht mit dem Isolieren in einzelne Bündel auf. Resultat Fig. 78, 6, 7, 8, 9.

Nr. 35. Veränderungen der Markscheide. Man lasse zu Präparat Nr. 34 einen Tropfen Wasser vom Rande des Deckglases zu-

[1]) Oder mit Osmiumlösung nach Technik Nr. 39.

fliessen. Schon nach einer Minute tritt die Bildung der Marktropfen ein (Fig. 78, 10).

Nr. 36. Achsenzylinder. Trocken zerzupfen (wie Nr. 34) und — ohne Benutzung des Wärmeschrankes — färben mit Methylenblau (pag. 24); zuerst färben sich die Schnürringe, die oft so dunkel werden, dass man den Achsenzylinder dort nicht erkennen kann, (Fig. 78, 4). Viele Achsenzylinder schrumpfen rasch und verschieben sich in der Markscheide (2), andere ziehen sich zu stark geschlängelten Bändern zusammen (3).

Nr. 37. Darstellung der Achsenzylinder mit karminsaurem Natron. Man lege den Nervus ischiadicus eines frisch getöteten Kaninchens, ohne ihn zu berühren, bloss; dann wird ein Streichhölzchen parallel der Längsachse unter den Nerven geschoben, der Nerv vermittelst Ligaturen an das obere und untere Ende des Stäbchens befestigt; dann erst wird der Nerv jenseits der Ligaturen durchschnitten und endlich mit dem Hölzchen eingelegt

a) in 100 ccm Müllersche Flüssigkeit (s. pag. 5) . . . . . 4 Wochen, dann werden die Ligaturen durchschnitten, ein 0,5 bis 1 cm langes Stückchen abgeschnitten und in feine Bündel (nicht in Fasern) zerzupft. Die Bündel kommen

b) direkt in karminsaures Natron (pag. 9) . . . . . 4—5 Tage, werden dann c) in 80%igem Alkohol abgespült . . . 5 Minuten, dann d) in absolutem Alkohol gehärtet (pag. 17). Dann werden die Bündel in Karbolxylol fein zerzupft und in Xylolbalsam konserviert. Die Schnürringe sind nicht so deutlich wie am frischen und am Osmium-Präparat, sondern nur als feine Querlinien zu erkennen (Fig. 80). Die etwas geschrumpften Achsenzylinder und die Kerne sind schön rot gefärbt. Nicht selten verschiebt sich der Achsenzylinder, so dass die bikonische Anschwellung nicht mehr am Schnürringe, sondern darüber oder darunter liegt.

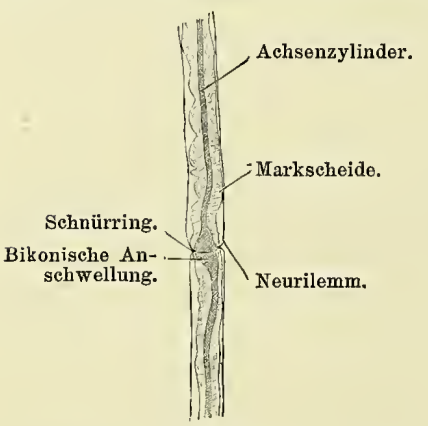

Fig. 80.
Nervenfaser des Kaninchens. 560 mal vergr.

Nr. 38. Schnürring, Achsenzylinder. Vorbereitung: 10 ccm der 1%igen Lösung von Argent. nitr. sind zu 20 ccm destilliertem Wasser zu giessen. Nun töte man einen Frosch, eröffne durch einen Kreuzschnitt die Bauchhöhle, präpariere sämtliche Eingeweide heraus, so dass die an der Seite der Wirbelsäule herabsteigenden Nerven sichtbar werden. Dann spüle man durch Aufgiessen destillierten Wassers die Bauchhöhle aus und giesse, nachdem das Wasser abgelaufen ist, etwa 1/3 der Höllensteinlösung auf die Nerven. Nach zwei Minuten schneide man die feinen Nerven vorsichtig heraus und lege sie auf ca. 1/2 Stunde in den Rest der Höllensteinlösung. Ins Dunkle stellen! Dann übertrage man sie in ca. 10 ccm destill. Wasser, wo sie 1—24 Stunden verweilen können. Betrachtet man alsdann den Nerven in einem Tropfen Wasser, so erkennt man bei schwacher Vergrösserung die aus platten Zellen bestehenden Häutchen (s. „cerebrospinale Nerven“) und zahlreiche Pigmentzellen; oft liegt noch ein Blutgefäss dem Nerven an. Nun zerzupfe man den Nerven, bedecke ihn dann mit einem Deckglase und

setze an den Rand desselben einen kleinen Tropfen dünnes Glyzerin. Untersucht man bei starker Vergrösserung, so wird man im Anfang wenig von gefärbten Schnürringen und Achsenzylindern sehen, lässt man aber das Präparat einige Stunden im Tageslichte liegen (im Sonnenlichte nur wenige Minuten), so tritt die Schwärzung der genannten Teile ein. Dem Ungeübten wird es im Anfang schwer fallen, die bikonischen Anschwellungen, die durch das Zerzupfen oft weit vom Schnürringe vorschoben worden sind, zu erkennen; bei einiger Übung sieht man leicht Bilder, wie sie Fig. 79 zeigt.

Nr. 39. Marklose Nervenfasern. N. vagus eines Kaninchens wird trocken (Nr. 34) zerzupft, dann mit einigen Tropfen einer $^1/_2$%igen Osmiumlösung bedeckt; nach 5—10 Minuten sind die markhaltigen Nerven geschwärzt (man überzeuge sich davon bei schwacher Vergrösserung). Nun lasse man die Osmiumlösung ablaufen und bringe statt deren einige Tropfen destillierten Wassers darauf, das nach 5 Minuten durch neues Wasser ersetzt wird. Nach abermals 5 Minuten giesse man das Wasser ab, setze einige Tropfen Pikrokarmin auf das Präparat, bedecke es mit einem Deckglase und bringe es auf 24—48 Stunden in die feuchte Kammer; dann verdränge man das Pikrokarmin durch angesäuertes Glyzerin [1]) (pag. 36). Bei starker Vergrösserung sieht man die markhaltigen Nerven blauschwarz, die marklosen sind blassgrau, fein längsgestreift. Noch zahlreichere marklose Nervenfasern liefert die gleiche Behandlung des Sympathikus. Nur ist dieser Nerv etwas schwerer aufzufinden. Es empfiehlt sich, das grosse Zungenbeinhorn, sowie den Nerv. hypoglossus zu durchschneiden und auf die andere Seite zu drängen; hinter dem N. vagus findet man den Sympathikus, der an seinem 3—4 mm grossen länglichovalen, gelblich durchscheinenden Ganglion cervicale supremum erkennbar ist. Zerzupft man das dicht unter dem Ganglion befindliche Stück, so erhält man die meist zweikernigen Ganglienzellen; es ist sehr schwer, letztere so zu isolieren, dass die von ihnen ausgehenden Fortsätze deutlich sichtbar werden.

II. Mikroskopische Anatomie der Organe.

I. Zirkulationsorgane.

1. Blutgefässsystem.

Die Blutgefässe bestehen aus Bindegewebe, elastischen Fasern und glatten Muskelfasern, welche Teile in sehr verschiedenen Verhältnissen gemengt, in Schichten angeordnet sind. Im allgemeinen herrscht in den Schichten eine gewisse Richtung vor; so die longitudinale Richtung in der innersten und äussersten, die zirkuläre in der mittleren Schicht. Eine Ausnahme hier-

[1]) Man kann auch nach vollendeter Färbung nochmals zerzupfen, was wegen der deutlicheren Sichtbarkeit der Elemente jetzt leichter ist.

von machen: durch seinen komplizierten Bau das Herz, durch ihren einfachen Bau die Kapillaren.

Herz.

Die Herzwand besteht aus drei Häuten: 1. dem Endocardium, 2. der gewaltig entwickelten Muskelhaut, dem Myocardium und 3. dem Epicardium (= viszerales Blatt des Pericardium).

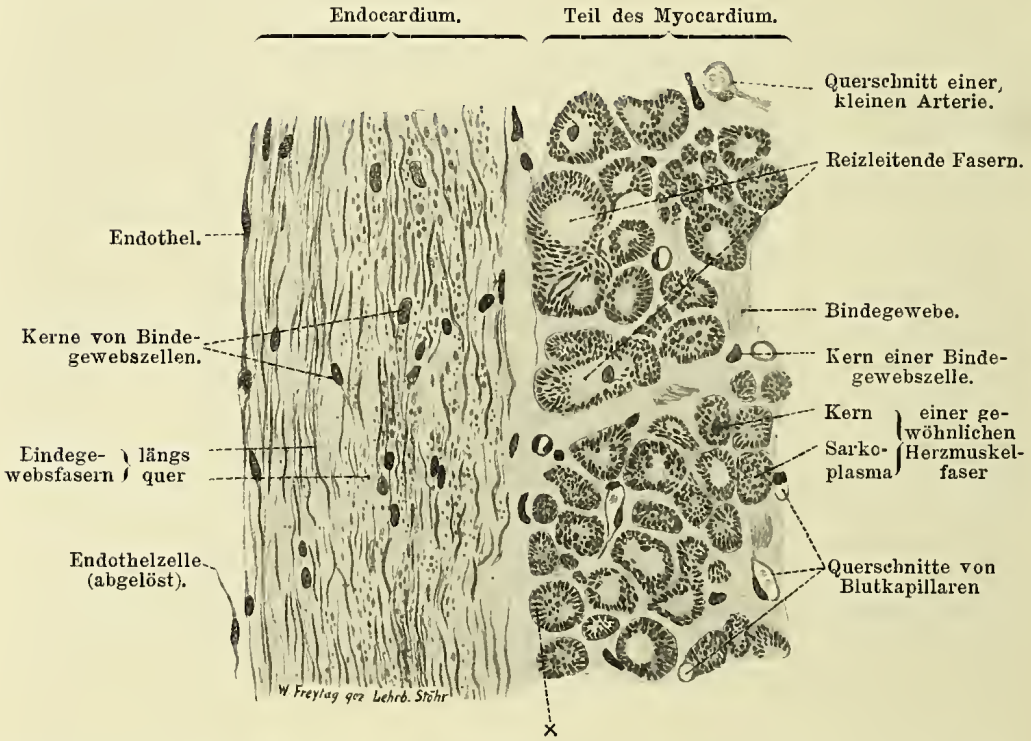

Fig. 81.

Stück eines Querschnittes durch die Musculi pectinati eines menschlichen Herzens. 240mal vergr, Technik Nr. 40, pag. 136. Die Fibrillen der querdurchschnittenen Muskelfasern erscheinen als Punkte, die kleinen Striche sind teils schräge Durchschnitte von Fibrillen, teils (bei ×) Fibrillenblätter (pag. 89). Die elastischen Fasern sind nicht zu sehen; glatte Muskelfasern fehlen völlig.

ad 1. Das Endocardium ist an seiner der Herzhöhle zugewendeten freien Oberfläche mit einer einfachen Lage platter, unregelmässig polygonaler Epithel-(Endothel-)zellen (siehe pag. 59) überzogen; darunter liegt eine bindegewebige Haut, welche glatte Muskelfasern und zahlreiche elastische Fasern enthält.

Die glatten Muskelfasern sind da häufiger, wo die Herzwand glatt ist, am stärksten aber vor der Ursprungsstelle der Aorta entwickelt. Die elastischen Fasern sind in den Vorhöfen viel stärker entwickelt als in den Kammern und bilden dort entweder dichte Fasernetze oder sind selbst zu gefensterten Häuten (Fig. 41, pag. 73) verschmolzen.

ad 2. Das Myocardium besteht aus einem gestreckten Netz von Muskelfasern (deren Bau s. pag. 89) und einem diese umgebenden feinen Perimysium; der Verlauf der Muskelzüge ist ein sehr entwickelter. Die Muskulatur der Vorkammern ist von jener der Kammern nicht vollkommen getrennt. Vom Septum atriorum, links neben der Mündung des Sinus coro-

narius, entspringt unter Bildung eines Knotens („Atrioventrikularknoten“)[1]) ein ca. 2,5 mm breites Muskelbündel (T a w a r a), dessen Fasern[2]) sich von jenen des gewöhnlichen Myokards unterscheiden durch grössere Dicke und durch spärlichere, in reichlicherem Sarkoplasma eingebettete Fibrillen (Fig. 81). Das Bündel zieht über den Ursprung des hinteren Tricuspidalzipfels an der Pars membranacea septi vorbei nach dem Septum ventriculosum[3]) und endet ausstrahlend in den subendokardialen Schichten beider Ventrikel. Die Verästelungen dieses Bündels verbinden sich mit den gewöhnlichen Muskelfasern sowohl der Vorkammern wie der Kammern, so dass ein zusammenhängendes System entsteht, das als „Reizleitungssystem des Herzens“ betrachtet wird.

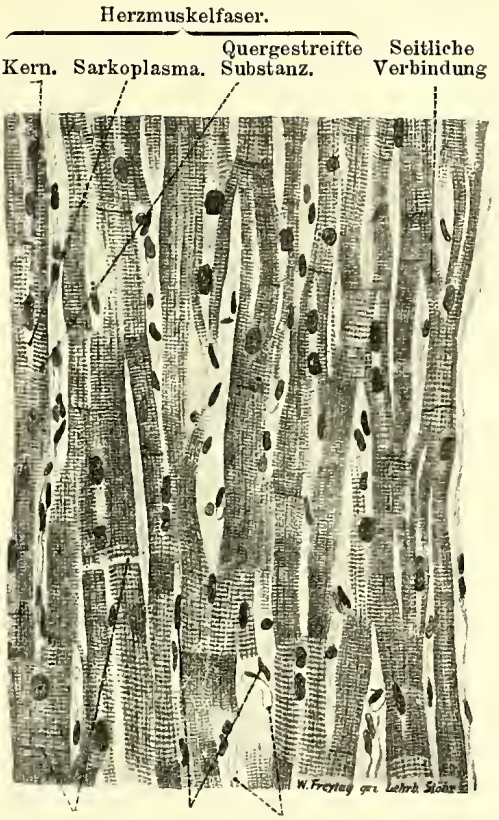

Fig. 82.

Stück eines Längsschnittes eines Papillarmuskels des menschlichen Herzens. 240mal vergr. Technik Nr. 40, pag. 136. Man beachte, wie häufig die Abstände der Querstreifen gerade an den Querlinien wechseln, was gegen die Deutung dieser als Kunstprodukte spricht (vergl. pag. 90). Die Querlinien selbst erscheinen bald schmal dunkel, bald breit hell.

An den Vorkammern kann man eine beiden Vorkammern gemeinschaftliche äussere, quere und eine jeder Vorkammer eigentümliche innere, longitudinale (besonders im rechten Vorhofe, Mm. pectinati) Lage unterscheiden. Ausserdem finden sich viele kleine, in anderen Richtungen verlaufende Muskelbündel. Viel unregelmäßiger ist die Muskulatur der Kammern, deren Bündel in den verschiedensten Richtungen, oft in Form von Achterzügen verlaufen. Das Perymisium enthält im Bereich der Vorkammern viele elastische, im Alter sich vermehrende Fasern[4]), die mit denen des Endo- und des Epicardium

[1]) Ein zweites kleineres Bündel (der „Sinusknoten“) liegt ventral von der Einmündung der Cava superior in den Vorhof dicht unter dem Epikard. Die Muskelfasern beider Knoten sind sehr fein, diejenigen der Bündel aber breit.

[2]) Diese Fasern entsprechen den P u r k i n j e schen Fäden, die bei den verschiedenen Säugetieren, und auch an verschiedenen Stellen, ungleich ausgebildet sind. Beim Menschen sind sie den gewöhnlichen Herzmuskelfasern am ähnlichsten, beim Schaf dagegen bestehen die Fäden aus hellen aneinandergereihten Zellen, deren Randschichten quergestreifte, von Zelle zu Zelle kontinuierlich durchziehende Fibrillen enthalten. Ihre Kerne vermehren sich teils durch Mitose, teils durch Amitose (dann unterbleibt die Zellteilung). Diese Zellen sind als Entwicklungsformen echter Herzmuskelfasern zu betrachten.

[3]) Diese Fasern des ventrikulären Teils sind besonders reich an Glykogen (Methode siehe Leberzellen Anm.).

[4]) Die Muskelhaut der Herzohren ist dagegen arm an elastischen Fasern.

zusammenhängen; im Bereich der Kammern enthält das Perimysium, abgesehen von den der Adventitia der Myokard-Gefässe angehörenden elastischen Fasern, nur wenige elastische Elemente. Zwischen Vorkammern und Kammern liegen derbe, mit elastischen Fasern untermischte Sehnenstreifen, die Annuli fibrosi, von denen der rechte stärker ist als der linke. Ebensolche, jedoch schwächer entwickelte Streifen liegen an den Ostia arteriosa der Kammern: zahlreiche Enden von Muskelfasern (resp. des Netzes, pag. 89) inserieren an sämtlichen Streifen.

ad 3. Das Epicardium ist eine bindegewebige, von Fettzellen und elastischen Fasern durchsetzte Haut, welche an der Aussenfläche von einem einschichtigen Plattenepithel überzogen ist. Die elastischen Fasern des Vorkammerepikards gehen in die Adventitia der grossen Venen über, die des Kammerepikards verlieren sich im Conus arteriosus und gehen nicht in Aorta und Pulmonalis über.

Die Atrioventrikularklappen bestehen aus faserigem Bindegewebe, welches mit dem der Annuli fibrosi zusammenhängt, und sind an ihren Flächen vom Endokard überzogen. Sie enthalten ferner Muskelfasern (nur in den Ursprungsrändern) und elastische Fasern, welche sich auch in die Chordae tendineae fortsetzen. An den freien Rändern (an den Noduli) der ähnlich gebauten Semilunarklappen sind elastische Fasern reichlich vorhanden; Muskelfasern fehlen.

Die zahlreichen Blutgefässe des Herzens verlaufen in der Muskulatur nach der für Muskeln typischen Anordnung (siehe „Organe des Muskelsystems“). Auch Epikard und Endokard (letzteres nur in seinen tieferen Schichten) besitzen Blutgefässe. Die Semilunarklappen enthalten keine Blutgefässe, die Atrioventrikularklappen nur an ihrer Basis, soweit Muskulatur in sie hineinreicht. Die Herzarterien sind keine Endarterien (siehe „Blutgefässe des Magens, Anmerk.).

Lymphgefässe und Saftkanäle (pag. 125) finden sich in kolossaler Menge im Herzen; letztere stellen ein alle freien Räume zwischen Muskelbündeln und Blutgefässen einnehmendes System dar.

Die vielen dem Vagus und Sympathikus entstammenden, teils marklosen, teils markhaltigen Nerven bilden zahlreiche Ganglienzellen[1]) einschliessende Geflechte, die daraus entspringenden Zweige sind teils motorisch (an jeder Muskelfaser endet mit einer kleinen Anschwellung je eine Nervenfaser), teils sensitiv; diese letzteren gehen in verschieden grosse Endnetze über, die sich auf einer körnigen, mit sternförmigen (Bindegewebs?-)Zellen versehenen Platte ausbreiten. Die Endnetze scheinen alle aus markhaltigen Nerven entsprungen zu sein und finden sich in grosser Menge sowohl im Epi- wie im Endocardium.

Der Herzbeutel, Pericardium, besteht aus derbem, mit elastischen

[1]) Sie liegen beim Menschen subepikardial, hauptsächlich in der hinteren horizontalen Kranzfurche bis zum Atrioventrikular- und Sinus-Knoten.

Fasern durchmischten Bindegewebe, welches an seiner inneren dem Herzen zugekehrten Oberfläche von einem einfachen Plattenepithel überkleidet ist.

Blut-, Lymphgefässe und Nerven verhalten sich wie am Bauchfell (siehe dort).

Arterien.

Die Wandung der Arterien besteht aus drei Häuten: 1. der Tunica intima, 2. der T. media, 3. der T. externa (adventitia). Die Tunica media zeigt Querrichtung, die beiden anderen vorwiegend Längsrichtung ihrer Elemente. Bau und Dicke dieser Häute wechseln nach der Grösse der Arterien. Aus diesem Grunde empfiehlt sich eine Einteilung in kleine, mitteldicke und grosse Arterien.

Unter kleinen Arterien verstehen wir die Arterien kurz vor ihrem Übergang in die Kapillaren. Ihre Intima besteht aus langgestreckten, spindelförmigen Epithel-(Endothel-)zellen und einer strukturlosen elastischen Haut, der elastischen Innenhaut (Elastica interna), die bei etwas grösseren Arterien den Charakter einer gefensterten Membran annimmt. Die Media wird durch eine einfache, bei etwas grösseren Arterien mehrfache Lage glatter Ringmuskelfasern hergestellt. Die Externa besteht aus feinfaserigem, längsverlaufendem Bindegewebe und feinen elastischen Fasern. Sie geht ohne scharfe Grenze in das die Arterien tragende Bindegewebe über.

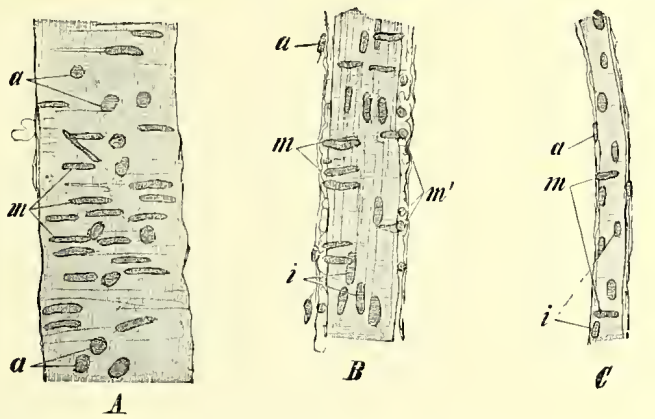

Fig. 83.

Stücke kleiner Arterien des Menschen. 240 mal vergrössert. *i* Kerne der T. intima, die Konturen der Zellen selbst sind nicht zu sehen. *m* T. media, an den quergestellten Kernen der glatten Muskelfasern kenntlich; *a* Kerne der T. externa. *A* Arterie. Einstellung auf die Oberfläche. *B* Arterie, Einstellung auf das Lumen. Man sieht bei *m'* die Muskulariskerne von dem einen Pole her, im optischen Querschnitte. *C* Kleine Arterie kurz vor dem Übergange in Kapillaren: die T. media besteht hier nur aus vereinzelten Muskelzellen. Technik Nr. 42, pag, 138.

Zu den mitteldicken Arterien zählen wir sämtliche Arterien des Körpers, mit Ausnahme der Aorta und der A. pulmonalis. Die Intima hat hier eine Verdickung erfahren, indem zwischen den Epithel-(Endothel-)zellen und der elastischen Innenhaut noch Netze feiner elastischer Fasern, sowie eine, abgeplattete Zellen einschliessende, streifige Bindesubstanz[1]) aufgetreten sind, welche beide der Länge nach verlaufen. Die Media besteht nicht mehr

[1]) Sie fehlt den grösseren Ästen der Aorta abdominalis, der Iliaca externa und bei jugendlichen Individuen der Uterina; die elastische Innenhaut ist bei grösseren Gehirnarterien etwa dreimal so dick, wie bei gleich grossen Körperarterien und durch Längsleisten ausgezeichnet.

allein aus glatten Ringmuskelfasern [1]), die hier in mehreren Schichten übereinanderliegen, sie enthält auch noch wechselnde Mengen fibrillären Binde-

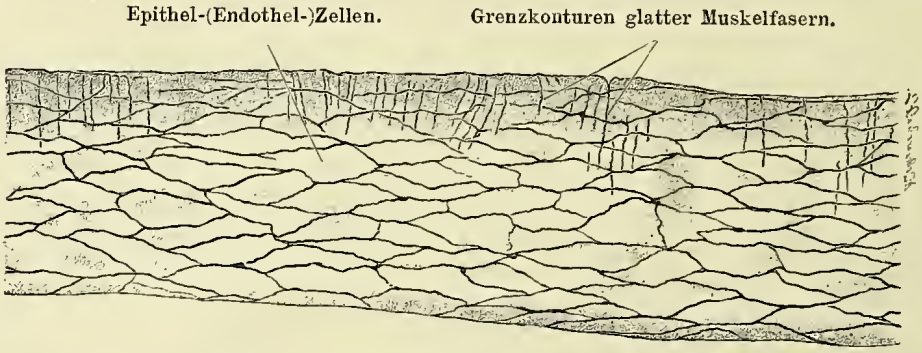

Fig. 84.

Gefässepithel (-endothel) einer Mesenterialarterie eines Kaninchens. Flächenbild, die Kerne sind hier nicht zu sehen. 250mal vergrössert. Technik Nr. 43, pag. 138.

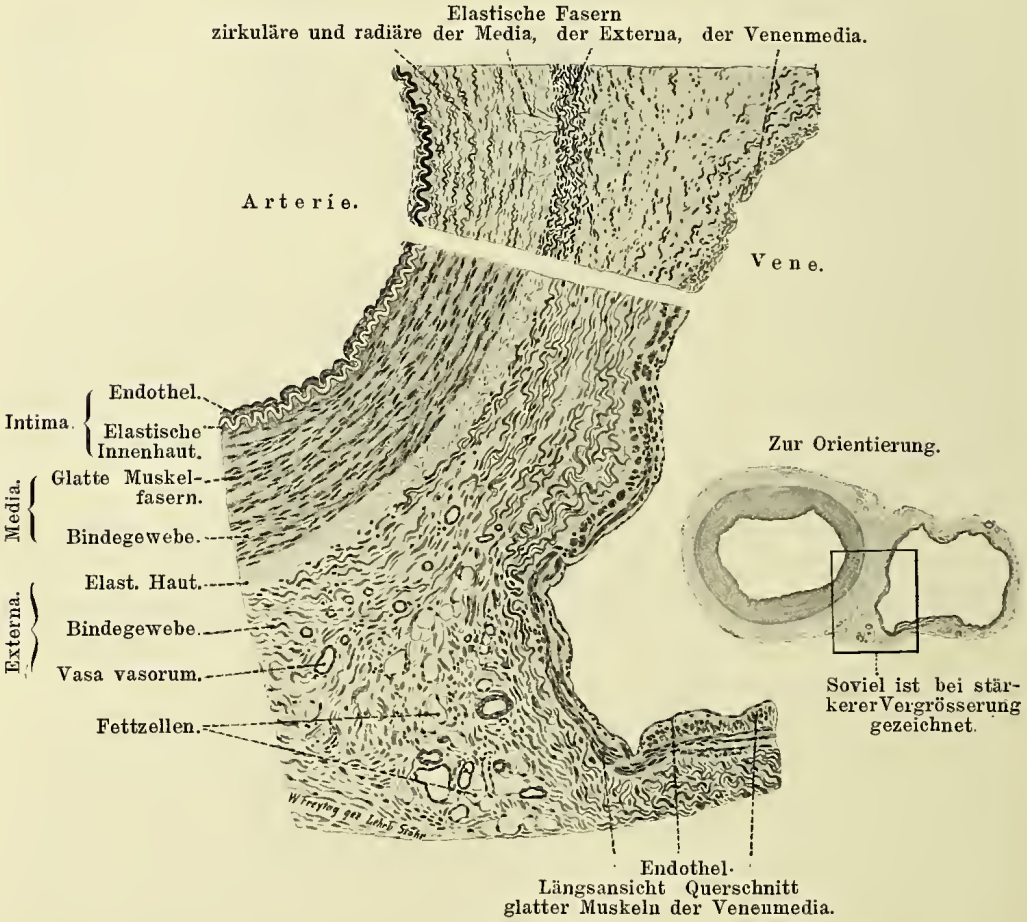

Fig. 85.

Stücke zweier Querschnitte durch die gleiche Arterie und Vena ulnaris des Menschen. 550mal vergr. Der obere Querschnitt zeigt Färbung der elastischen Fasern nach Technik C, pag. 23. Der untere Querschnitt ist nach Technik 18, pag. 30 behandelt Die Media der Vene zeigt nur links unten eine regelmässige dünne Ringmuskulatur; aber sowohl oben wie rechts ist die Muskulatur in Ring- und Längslage geteilt.

[1]) An der inneren Grenze der Media kommen auch längsverlaufende Muskelfasern vor; sie sind besonders entwickelt in der A. subclavia.

gewebes und weitmaschige Netze feiner — meist zirkulär, zum kleinen Teil auch radiär angeordneter — elastischer Fasern. Der Anteil beider Gewebe ist in den einzelnen Arterien ein sehr verschiedener, so überwiegt in der Arteria coeliaca, femoralis und radialis das Muskelgewebe, in der Carotis, Axillaris und Iliaca communis dagegen das elastische Gewebe. Die Externa ist ebenfalls dicker geworden. Stärkere elastische Fasern finden sich in besonders reichlicher Menge an der Grenze der T. media und bilden daselbst bei vielen Arterien eine eigene Lage, die als elastische Haut der Externa (Elastica externa) (Fig. 85) bezeichnet worden ist[1]). Als neue Elemente treten in der Externa mitteldicker Arterien glatte Muskelfasern auf, die zu längs verlaufenden einzelnen Bündeln, niemals zu einer geschlossenen Schicht geordnet sind.

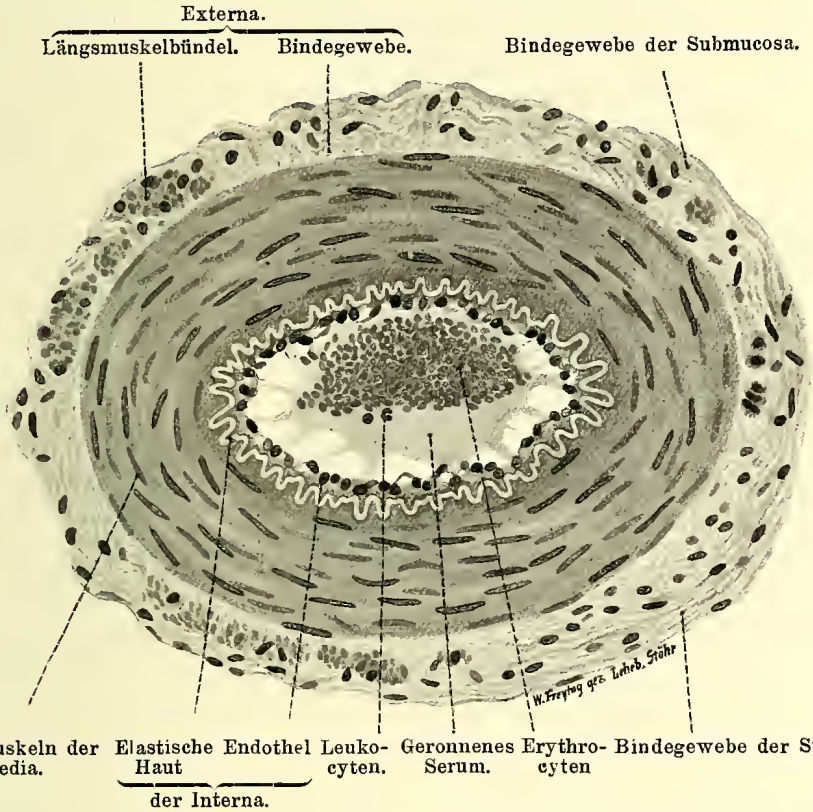

Fig. 86.

Querschnitt einer Arterie der Submucosa des menschlichen Magens mit vereinzelten Bündeln von Längsmuskeln in der Externa. 240mal vergrössert. Technik wie Nr. 105. Diese Methode lässt nichts von den elastischen Fasern und von dem zwischen den Muskelfasern der Media befindlichen Bindegewebe sehen.

Bei den grossen Arterien (Aorta, Pulmonalis) zeigt die Intima kürzere, mehr der polygonalen Form sich nähernde Epithel-(Endothel-)zellen: dicht darunter liegen die schon bei den mittelstarken Arterien vorkommenden streifigen Bindesubstanzlagen, die auch hier abgeplattete, sternförmige oder

[1]) Bei den Hirnarterien sind die elastischen Längsfasern der Adventitia sehr gering entwickelt.

rundliche Zellen sowie elastische Fasernetze einschliessen. Diese Fasernetze sind um so dichter, je näher sie der T. media liegen und gehen endlich in eine gefensterte Membran über, welche der gefensterten elastischen Innenhaut kleinerer und mitteldicker Arterien entspricht. Die T. media der grossen Arterien ist durch reich entwickelte, die muskulösen Elemente an Menge übertreffende elastische Elemente charakterisiert. An Stelle dünner Fasernetze finden sich hier entweder dichte Netze starker elastischer Fasern oder gefensterte Häute[1]), welche regelmässig mit Schichten glatter Muskelfasern abwechseln. Die elastischen Elemente haben wie die Muskelfasern einen zirkulären Verlauf; schräg die Muskelschichten durchsetzende Fasern und Häute stellen eine Verbindung aller elastischen Elemente der T. media dar. Die Externa grosser Arterien zeigt keine wesentlichen Eigentümlichkeiten, sie unterscheidet sich nur wenig von derjenigen mittelstarker Arterien. Eine elastische Haut der Externa fehlt. Glatte Muskelfasern kommen an grossen Arterien nur in der Externa von Tieren vor.

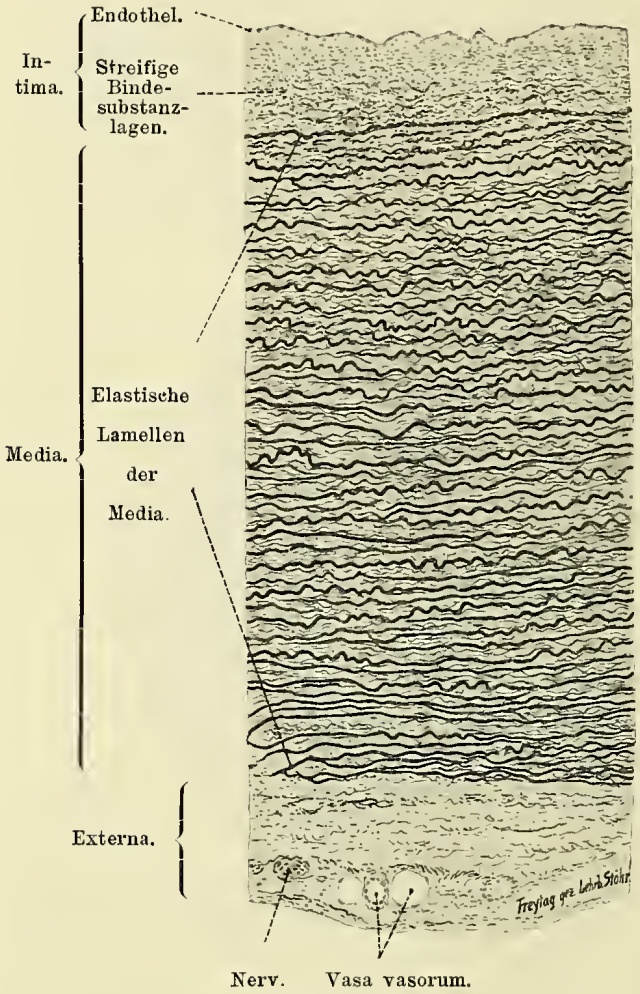

Fig. 87.

Stück eines Querschnittes der Brustaorta des Menschen. 80 mal vergrössert. Die Kerne der glatten Muskelfasern sind hier nicht zu sehen. Technik Nr. 41, pag. 138.

Die hier getroffene Einteilung der Schichten der Arterienwand entspricht dem bisherigen Gebrauche. Ein neuerer Vorschlag geht dahin, als Intima einzig allein das Epithel-(Endothel-)rohr zu betrachten, als Externa alles nach aussen von der Elastica externa, die selbst zur Media zu rechnen ist. Zwischen beiden liegt die Media, deren Grenzlamellen Elastica externa und interna darstellen. Die „streifigen Lagen" grösserer Arterien sind zur Media zu rechnen.

[1]) Die elastischen Häute finden sich schon bei den grösseren mitteldicken Arterien; besonders gut sind sie bei den Karotiden ausgeprägt, die bezüglich ihres Baues den grossen Arterien am nächsten stehen.

Venen.

Die Wandung der Venen steht hinsichtlich ihrer Dicke nicht in bestimmtem Verhältnisse zur Grösse der Venen, so dass eine Einteilung nach der Grösse, wie bei den Arterien, zwecklos ist. Das Charakteristikum der Venen liegt in dem Vorwiegen der bindegewebigen Hüllen und in der geringen Ausbildung der muskulösen Elemente. Auch an den Venen können wir drei Hüllen unterscheiden [1]).

Die Intima besteht aus einer einfachen Lage platter Epithel-(Endothel-)zellen, die nur bei den kleinsten Venen von gestrekter, sonst von polygonaler Gestalt sind. Bei mittleren, 2—9 mm im Durchmesser zeigenden Venen folgen darauf zellenhaltige Bindesubstanzlagen, die sich bei ganz grossen Venen (V. cava sup., V. femor., V. poplit.) zu deutlich streifigen Lagen entwickeln. Daran schliesst sich eine elastische Innenhaut, die bei kleinen Venen strukturlos ist, bei mittleren und grossen Venen durch elastische Netze dargestellt wird.

In der Intima der V. iliaca, femoralis, saphena und der Darmvenen finden sich auch einzelne schräg oder längs verlaufende glatte Muskelfasern, die im intramuskulären Teil der Vena uterina, besonders aber in der Vena dorsalis penis (in dem zunächst dem Lig. susp. penis gelegenen Teil) reichlich vorhanden sind.

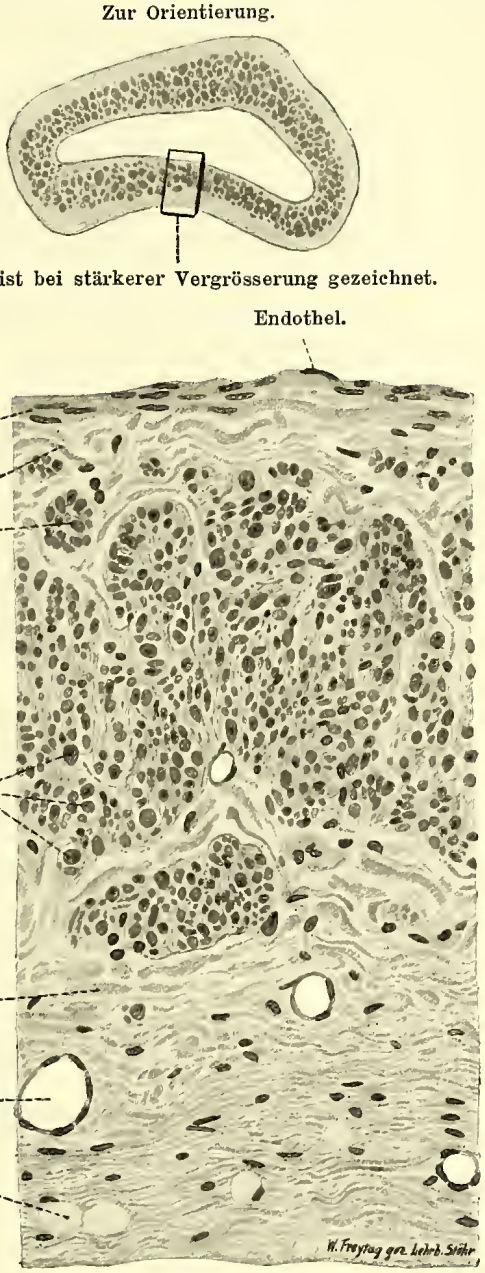

Fig. 88.

Stück eines Querschnittes einer menschlichen Vena suprarenalis. 240mal vergr. Tech. Nr. 40, pag. 136. Die elastischen Elemente sind bei dieser Methode nicht zu sehen.

[1]) Die geringe Entwicklung der Tunica media hat sogar einzelne Histologen veranlasst, nur zwei Hüllen, T. intima und externa zu unterscheiden und die Schichten, die gewöhnlich als T. media aufgefasst werden, der T. externa zuzurechnen. Überall, wo eine

Die T. media zeigt grosse Schwankungen. Sie besteht aus zirkulären Muskelfasern (Fig. 85), elastischen Netzen und fibrillärem Bindegewebe und ist am besten entwickelt in den Venen der unteren Extremität (besonders in der Vena poplitea), weniger in den Venen der oberen Extremität, noch geringer in den grossen Venen der Bauchhöhle; sie fehlt endlich bei einer grossen Anzahl von Venen (den Venen der Pia und Dura mater, den Knochenvenen, Retinavenen, der V. cava superior, sowie den aus den Kapillaren hervorgehenden Venen). Hier finden sich nur mehr schräg und quer gestellte Bindegewebsbündel.

Die meist gut entwickelte Externa besteht aus gekreuzten Bindegewebsbündeln, elastischen Fasern und längs verlaufenden glatten Muskelfasern, die bei den Venen viel reicher entwickelt sind als bei den Arterien. Einzelne Venen (z. B. der Stamm der V. portar. die V. renal. und suprarenal.) besitzen eine fast vollkommene, ansehnliche Längsmuskelhaut (Fig. 88).

Die Venenklappen sind Bildungen der Intima, die an beiden Seiten von (an der dem Blutstrome zugekehrten Seite längsgestellten, an der der Venenwand zugekehrten Seite quergestellten) Epithel-(Endothel-)zellen überzogen werden. Unter den längsgestellten Zellen liegt ein dichtes elastisches Netzwerk, unter den quergestellten Zellen ein feinfaseriges Bindegewebe.

Kapillaren.

Die Kapillaren stellen — wenige Fälle, z. B. in der Niere, in der Wurzel der Corpora cavernosa penis, im Nagelbett, ausgenommen — die Verbindung zwischen Arterien und Venen her. Bei dem Übergange der ersteren in die Kapillaren erfolgt eine allmähliche Vereinfachung der Gefässwand (Fig. 83 *C*) und zwar in der Weise, dass die Tunica media immer dünner und von weit auseinanderstehenden Ringmuskelfasern gebildet wird, die schliesslich vollkommen verschwinden; auch die Tunica externa wird feiner; sie besteht aus einer dünnen Lage zellenhaltigen Bindegewebes, das schliesslich gleichfalls verschwindet, so dass zuletzt von der Gefässwand nichts mehr übrig bleibt, als die Intima, die, in ihren Schichten ebenfalls reduziert, einzig und allein von den platten kernhaltigen Epithel-(Endothel-)zellen aufgebaut wird [1]). Die Wandung der Kapillaren besteht somit nur aus einer einfachen Lage von Epithelzellen, deren Gestalt sich am besten mit einer an jedem Ende zugespitzten Stahlfeder vergleichen lässt. Diese Zellen werden durch

---

Vene festerem Gewebe (Haut, Knochen, Knorpel, Muskeln oder auch einer Arterie selbst dicht anliegt, sind Media und Adventitia stark verdünnt, erstere kann völlig fehlen. Die Intima kann da verdünnt oder aber auch verdickt sein.

[1]) Ob die neuerdings aufgestellte Behauptung, dass auch die Kapillaren noch von einzelnen verästelten Muskelfasern umfasst werden, richtig ist, muss weiteren Untersuchungen vorbehalten werden. Ein klarer anatomischer Nachweis fehlt noch, aber es ist nachgewiesen worden, dass die Kapillaren sich bei elektrischer Reizung bis zu vollständiger Aufhebung des Lumens verengen.

eine geringe Menge von Kittsubstanz an den Rändern miteinander verbunden. An einzelnen Stellen, z. B. an den Kapillaren der Leber, am Nierenglomerulus, sowie an wachsenden Kapillaren lassen sich keine Zellgrenzen darstellen, es scheint hier ein Syncytium (pag. 55) zu bestehen.

Die Kapillaren teilen sich ohne Kaliberverminderung und bilden durch Anastomosen mit Nachbarkapillaren Netze, deren Maschenweite sehr wechselnd ist. Die engmaschigsten Netze finden sich in absondernden Organen, z. B in Lunge und Leber; weitmaschige Netze kommen vor z. B. in Muskeln, serösen Häuten, in den Sinnesorganen. Umgekehrt verhält sich das Kaliber der Kapillaren; die weitesten Kapillaren finden sich in der Leber; die engsten Kapillaren in der Retina und in den Muskeln.

Neubildung von Kapillaren. Hier sollen nur die postembryonalen Entwicklungsvorgänge besprochen werden. Von der Wand einer schon fertigen Kapillare erhebt sich eine konische Protoplasmamasse, die mit breiter Basis der Kapillare aufsitzt und mit fein zulaufender Spitze frei endigt[1]). Im weiteren Verlaufe der Entwicklung vereinigt sich diese Spitze mit einem anderen, ihr entgegenkommenden Ausläufer, der auf gleiche Weise an einer anderen Stelle der Kapillarwand entstanden ist. Diese anfangs solide Bildung wird von der Kapillarwand aus hohl und die Wände des so entstandenen Rohres differenzieren sich zu Epithel-(Endothel-)zellen. Die Entwicklung neuer Kapillaren vollzieht sich stets im Zusammenhange mit schon vorhandenen Kapillaren (s. auch pag. 139, Anmerk. 1).

Fig. 89.

Flächenbild eines Stückchens des Omentum majus eines 7 Tage alten Kaninchens. 240mal vergrössert. *c* Blutkapillaren, teilweise noch Blutkörperchen enthaltend, *s* Sprosse einer Kapillare in eine freie, solide Spitze auslaufend, *i* junge Kapillare, schon grösstenteils hohl, bei *s'* noch solid, *k* Kerne des Bauchfellepithels. Technik Nr. 45, pag. 139.

Alle mittleren und grossen Blutgefässe besitzen zur Ernährung ihrer Wand bestimmte kleine Blutgefässe, die Vasa vasorum, die fast ausschliesslich in der Externa verlaufen (Fig. 85). Die Intima ist stets gefässlos.

In der Wand aller Blutgefässe, mit Ausnahme der Gefässe in der Substanz des Gehirns[2]) und des Rückenmarks, hat man marklose und mark-

[1]) Solche noch blind endende Kapillarsprossen können schon frühzeitig hohl werden; Blutzellen, die da hineingeraten, gehen zugrunde, weil sie von der Zirkulation und vom Gaswechsel ausgeschlossen sind, und zerfallen in kleine Fragmente, welche irrtümlicherweise als Hämatoblasten erklärt worden sind. Sie haben mit den wahren Erythroblasten (pag. 123) nichts zu tun.

[2]) Die neuerdings im Gehirn von Hund und Kaninchen beschriebenen Gefässnerven bedürfen weiterer Bestätigung.

haltige Nerven gefunden, welche an Arterien und Venen ein perivaskuläres Geflecht bilden. Aus diesem entspringen motorische Fasern, welche die glatten Muskelfasern versorgen, und sensitive Fasern, welche in der T. externa und in der T. intima gelegene Endnetze bilden, die in allen Punkten mit denjenigen des Herzens (pag. 110) übereinstimmen. Marklose Fortsetzungen der Nervenfasern umspinnen die Kapillaren. Die Adventitia der Bauchaorta enthält zahlreiche Lamellenkörperchen (s. Kap. „Peripherische Nervenendigungen").

Viele Blutgefässe sind von Lymphgefässen umsponnen, welche zuweilen so weit sind, dass sie vollkommen die Blutgefässe umgebende Räume („adventitielle Lymphräume") darstellen.

Die Wandung der Blutgefässe lässt nicht nur Flüssigkeit, sondern auch körperliche Elemente z. B. Blutzellen durchtreten; das ist besonders der Fall bei dünnwandigen Venen und Kapillaren, woselbst der Durchtritt zwischen den Epithelzellen erfolgt. Die dadurch entstandenen interzellulären Lücken schliessen sich sofort wieder, bleibende Öffnungen, „Stomata", sind nicht vorhanden.

Das Glomus caroticum („Karotisdrüse") ist keine Drüse, sondern besteht im wesentlichen aus Blutgefässen. Die aus der Teilung der einzigen zuführenden Arterie hervorgegangenen engmaschigen Kapillaren sind sehr ungleich weit und von zahlreichen chromaffinen (siehe sympath. Ganglien) Zellen umgeben, die zu rundlichen Gruppen, sog. Sekundärknötchen, vereint sind. Die mehrfachen Venen sammeln sich in der Peripherie der Karotisdrüse, die ausserdem fibrilläres Bindegewebe, einzelne Ganglienzellen und ansehnliche Mengen markhaltiger und markloser Nervenfasern enthält. Das Glomus coccygeum („Steissdrüse") ist eine arterio-venöse Anastomose und unterscheidet sich von dem Glomus caroticum vorzugsweise dadurch, dass die Kapillaren von einer mehrfachen Schicht epithelähnlicher Zellen umgeben werden, die durch eine Umgestaltung der Muskelfasern der Arterien-Media entstehen. Der Sympathikus ist am Aufbau der Steissdrüse nicht beteiligt. Chromaffine Zellen fehlen.

Das Blut.

Das Blut[1]) ist ein leicht klebriger, rot gefärbter Saft, welcher aus einer Flüssigkeit, dem Blutplasma, und aus geformten Elementen: Blutzellen, Blutplättchen und Elementarkörnchen besteht und auch Pigmentschollen (Reste zugrunde gegangener Blutzellen) enthält. Es gibt zwei Arten von Blutzellen:

1. Die farbigen Blutzellen (farbige Blutkörperchen, Erythrocyten) (Fig. 90) sind weiche, dehnbare, sehr elastische Gebilde und besitzen eine

[1]) Die Elemente des Blutes bilden kein Gewebe, sondern stellen eine lockere Vereinigung von Elementarteilen, ohne bestimmte Anordnung derselben, ein Zellenaggregat dar.

glatte, schlüpfrige Oberfläche. Sie haben beim Menschen und bei den Säugetieren die Gestalt einer eingedellten Blase („Glockenform“) oder eines flachen kreisrunden Näpfchens[1]). Ihr Flächendurchmesser beträgt beim Menschen durchschnittlich 7,5 μ, ihr Dickendurchmesser 1,6 μ. Die farbigen Blutzellen unserer einheimischen Säugetiere sind alle kleiner; die grössten sind diejenigen des Meerschweinchens (7,48 μ) und des Hundes (7,3 μ). Die farbigen Blutzellen bestehen aus einer zähflüssigen, fettigen[2]), membranartigen Hülle und einem dünnflüssigen, den gelösten Blutfarbstoff, das Hämoglobin, enthaltenden Inhalt, dem Endosoma[3]). Das Hämoglobin verleiht den Blutzellen die gelbe oder gelblich grüne Farbe[4]). Ein Kern fehlt. Die

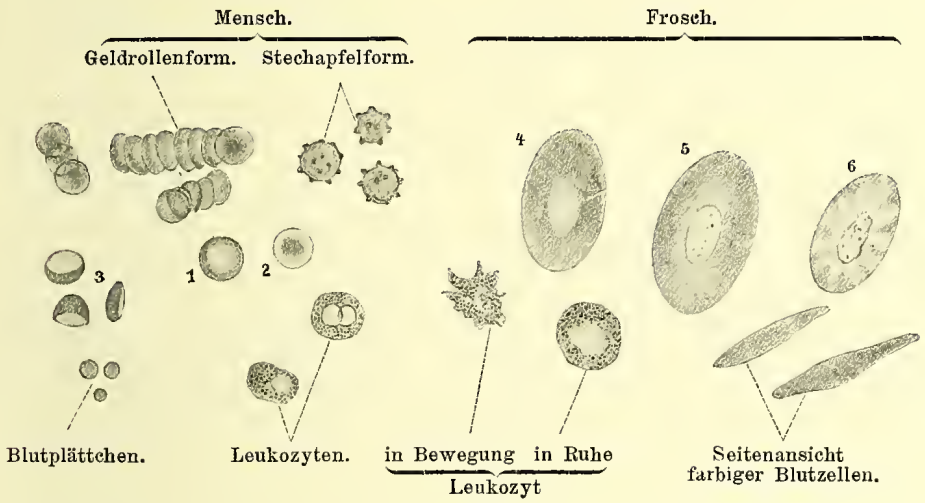

Fig. 90.

Blutzellen. 600mal vergrössert. 1. farbige Blutzelle bei tiefer Einstellung, 2. bei hoher Einstellung des Objektivs, 3. Seitenansicht farbiger Blutzellen, 4. farbige Blutzelle ganz frisch, Kern wenig deutlich, 5. einige Minuten später, Kern deutlich sichtbar, 6. nach Wasserzusatz. Technik Nr. 46, 49, 50, pag. 139 und 141.

farbigen Blutzellen der Fische, Amphibien, Reptilien und Vögel unterscheiden sich von denen der Säugetiere durch ihre Gestalt, sie sind oval und bikonvex, durch ihre meist bedeutende Grösse (beim Frosch 22 μ lang, 15 μ breit), sowie durch das Vorhandensein eines runden oder ovalen Kernes; im übrigen zeigen sie die gleichen Eigenschaften wie diejenigen der Säugetiere.

---

[1]) In engen Passagen wird ihre Gestalt vielfach geändert, kehrt aber, vom Druck befreit, zur Glockenform zurück. Ausserdem finden sich im menschlichen Blute noch kugelige farbige Blutzellen; sie sind kleiner (5 μ) und nur in geringer Anzahl vorhanden; bei Lama und Kamel haben die Erythrocyten die Gestalt ovaler, schwach konvex-konkaver Scheiben.

[2]) Sie enthält Lecithin und Cholesterin (vgl. auch Technik Nr. 78).

[3]) In diesem beobachtete Körnchen sind teils Kernrudimente (?), zum Teil sind sie Absterbenszeichen oder (durch Osmiumsäure hervorgerufene) Kunstprodukte. Auch ein Gerüst („Stroma“) ist daselbst beschrieben worden.

[4]) Nur sehr viele, übereinander liegende Blutzellen sehen rot aus.

2. Die weissen Blutzellen (= farblosen Blutkörperchen, Leukocyten). Unter diesem Namen vereinigen wir zwei Hauptarten von Zellen: die Hämo-Leukocyten und die Lympho-Leukocyten (kurz Lymphocyten)[1]. Gemeinschaftlich ist bei den Arten das Fehlen einer Membran und — wegen der Eigenschaft amöboider Bewegung — das Fehlen einer bestimmten Gestalt; nur im Zustand der Ruhe sind sie kugelig (Fig. 90). Die Verbreitung der weissen Blutzellen ist eine überaus grosse; sie kommen nicht nur im Blut- und im Lymphgefäss-System vor, sondern auch im Knochenmark, ferner massenhaft im adenoiden Gewebe (pag. 77), zerstreut im fibrillären Bindegewebe, endlich zwischen Epithel- und Drüsenzellen, wohin sie vermöge ihrer amöboiden Bewegung gewandert sind[2]; sie heissen deshalb auch „Wanderzellen“ (pag. 49 und 75).

Verschieden sind beide Arten durch ihr Protoplasma, das bei den Hämoleukocyten besondere Granula aufweist, während bei den Lymphocyten solche fehlen.

a) Die Hämoleukocyten zerfallen in zwei sowohl durch die Beschaffenheit ihres Protoplasmas, wie auch ihres Kernes wohl unterscheidbare, nicht durch Übergänge verbundene Arten. Gemeinschaftlich ist beiden der exzentrisch gelegene, einfache[3] Kern insofern, als er in den Hämoleukocyten des strömenden Blutes fast immer tief eingeschnitten oder gelappt (= polymorphkernig) ist. Der Kern tritt hier in zwei durch Übergänge miteinander verbundenen Formen auf: als „kompakte“ Form, — hier kommt es zu keiner fadenförmigen Ausziehung der Kernmasse, — und als „gelappte“ Form, bei der 2—5 ungleich grosse Lappen der Kernmasse durch feine kürzere oder längere Fäden miteinander verbunden werden (Fig. 91). Verschieden sind die beiden Hämo-Leukocytenarten zunächst durch die Art ihrer Granula, weiter aber auch durch besondere Eigentümlichkeiten ihrer Kerne. Das lässt sich am besten in Form folgender Tabelle darstellen. Man unterscheidet an den Hämo-Leukocyten des Menschen:

---

[1]) Es ist sehr zu bedauern, dass so viele Autoren den Namen „Leukocyten“ im Gegensatz zu „Lymphocyten“ anwenden. Das ist sprachlich ungerechtfertigt und muss zu Missverständnissen führen. Der Name Leukocyt, die einfache Übersetzung der „weissen Blutzelle“, sollte als Gesamtname erhalten bleiben und nicht als Bezeichnung für eine besondere Art der weissen Blutzellen verwendet werden.

[2]) In den Schleimhäuten wandern weisse Blutzellen in wechselnden Mengen durch das Epithel auf die freie Oberfläche und gehen dort zugrunde. Dabei liefern sie Stoffe, die als Schutzmittel gegen Mikroben und andere dem Körper schädliche Substanzen eine grosse Rolle spielen.

[3]) Die Mehrkernigkeit wird oft vorgetäuscht dadurch, dass die feinen Verbindungsfäden der tiefeingeschnittenen Kerne übersehen werden, was besonders leicht bei Anwendung der die Kerne nicht so scharf färbenden Triacidlösung (pag. 141) geschehen kann. Die in vielen, besonders in klinischen Arbeiten geschilderten „multinukleären“ oder zwei-, drei- etc. kernigen (Hämo-)Leukocyten sind in der grössten Mehrzahl der Fälle polymorphkernig, d. h. sie haben einen aus 2, 3 etc., durch feine Fädchen verbundenen, Teilen be-

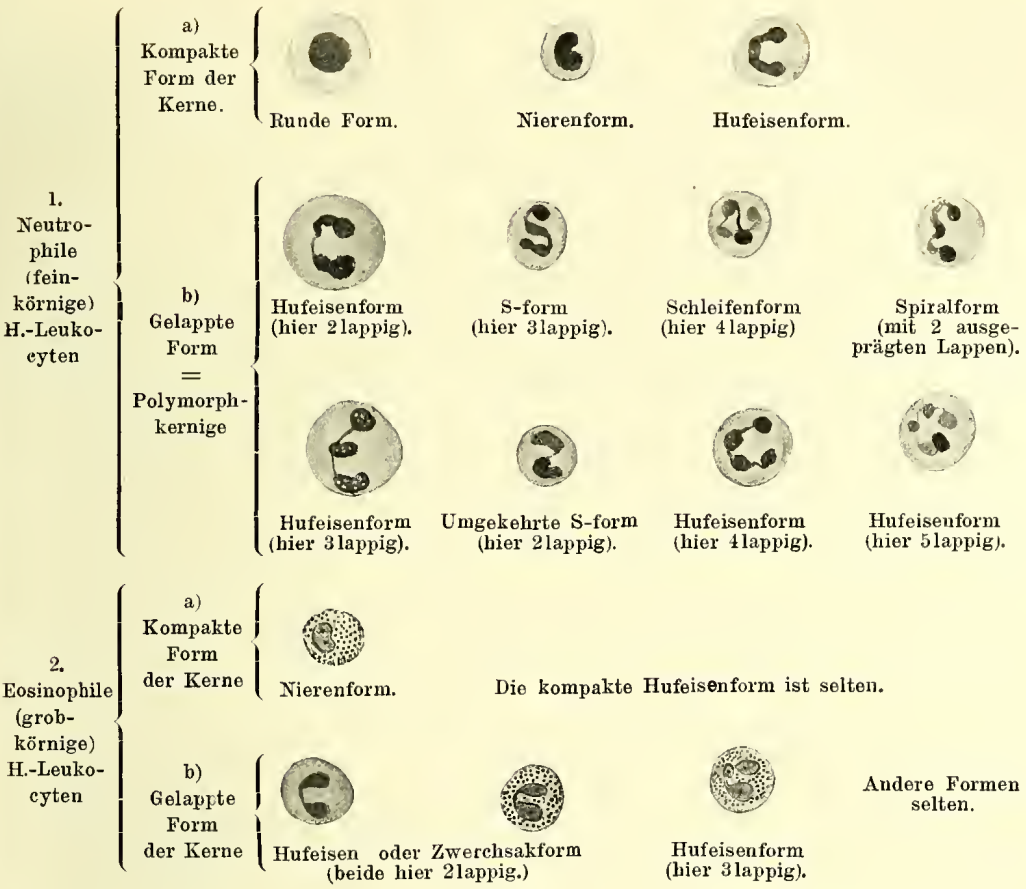

Fig. 91.

Alle Hämoleukocytenbilder stammen aus strömendem Blute des erwachsenen Menschen, die beiden letzten eosinophilen aus einem Schnitt durch eine Arterie der menschl. Darmsubmukosa, die anderen sind nach Technik Nr. 48 angefertigt. 900mal vergrössert.

Die Hämoleukocyten des Menschen sind also:

1. feinkörnige „neutrophile".

Die feinkörnigen H. sind die einzigen, deren Kern variiert, wirklich vielgestaltig (polymorph) genannt werden kann. Ihre kompakte Nierenform ist in strömendem Blute selten, die gelappten Formen bilden dort die Hauptmenge (65—70%) aller Hämoleukocyten. Im übrigen sind die feinkörnigen H. in der Milz, in den Lymphknoten, überhaupt im Körper weit verbreitet.

2. grobkörnige „eosinophile"[1]).

Die grobkörnigen H. haben dagegen eine sehr wenig variierende Kernform. Ihre kompakte Form ist überhaupt in strömendem Blute selten, die gelappte Form bildet dort etwa 2—4% der Hämoleukocyten. Dagegen ist die kompakte Nierenform sehr häufig im Knochenmark, in den Blutlymphdrüsen und an vielen Stellen im Bindegewebe, woselbst der Kern sehr oft fast rund ist.

---

stehenden Kern. In diesem Sinne ist auch die Angabe zu verstehen, dass beim gesunden Menschen bis zu 50% der neutrophilen (Hämo-) Leukocyten „dreikernig" sind.

[1]) Basische Zellbestandteile binden saure Farbstoffe und heissen deswegen oxyphil

Die feinkörnigen H. haben einen Durchmesser von 9—12 μ (Mikrophagen pag. 50), bei der amöboiden Bewegung sind ihre Fortsätze oft fein, spitz ausgezogen, der ganze Körper ist oft gestreckt.

Die grobkörnigen H. haben einen Durchmesser von 8—14 μ. Ihre Fortsätze sind bei der amöboiden Bewegung dicker, plumper, der ganze Körper bleibt mehr rundlich.

Eine sehr bedeutende amöboide Bewegung kann die Kernform nicht in der Weise beeinflussen, dass sie eine kompakte in eine gelappte oder gar umgekehrt umwandelt. Dagegen vermag sie wohl die S-form in jene der Schleife oder der Spirale überzuführen, wobei es sich mehr um eine Umlagerung der einzelnen Lappen handelt. Es ist wahrscheinlich, dass die kompakte Kernform die Jugendform, die gelappte dagegen die weiter entwickelte Form repräsentiert, welch letztere sich nicht mehr mitotisch teilen kann. Mehrkernige Hämoleukocyten gibt es im strömenden Blute gar nicht oder höchst selten, dagegen sind sie häufig in der Milz und in Lymphknoten.

Ob die „uninukleären Leukocyten", bis zu 20 μ grosse Zellen („Makrophagen") mit hellem, grossem, rundem oder ovalem Kern und reichlichem entweder neutrophil, oder gar nicht gekörntem Protoplasma (Fig. 91, erste Querreihe, erste Zelle links („Runde Form"), zu den Hämoleukocyten gehören, ist sehr fraglich, ihre Abstammung von fixen Bindegewebszellen dagegen stellenweise erwiesen. Sie sind im strömenden Blute nur spärlich (1 %); noch spärlicher (0,5 %) sind im Blute die basophilen Leukocyten[1]) vorhanden, deren Kernform wie Körnung sehr unregelmässig ist und die wahrscheinlich zugrunde gehende Elemente sind.

b) Die Lymphocyten (Fig 108 *A*) besitzen ein ungekörntes[2]) Protoplasma, das bei jungen Elementen in so geringer Menge vorhanden ist, dass es mit den gewöhnlichen Methoden kaum wahrgenommen wird und nur eine dünne Schale um den verhältnismässig grossen, runden oder einseitig leicht eingekerbten Kern bildet. Sie sind klein (4—7,5 μ) weniger beweglich und bilden 22—25 % der im Blute zirkulierenden weissen Blutzellen. Grössere Lymphocyten finden sich normalerweise im kindlichen Blute.

Die Entwicklung der Blutzellen beginnt zuerst in den Blutinseln; das sind Stränge farbloser Bildungszellen des Dottersackes. Von da ab gehen die Auffassungen der

---

(speziell eosinophil); saure Teile (wie z. B. auch der Zellkern) binden basische Farbstoffe, heissen also basophyl; von neutrophiler Körnung spricht man, wenn sich die Granula mit Triacidlösung (pag. 141) violett färben. Die Wirkung tritt indessen nicht nach jeder Vorbehandlung ein.

[1]) Der Name Mastzelle ist schon wegen der Gefahr der Verwechselung mit der Bindegewebsmastzelle (pag. 74) zu verwerfen. Dass auch dort die ganz anders gestalteten Granula basophil sind, macht eine Unterscheidung nach Farbreaktionen überhaupt verdächtig. Wir bedürfen derselben auch bei den Leukocyten um so weniger, als diese morphologische Merkmale (Granulagrösse und Kernform) besitzen, die eine Unterscheidung sicherer ermöglichen. Auch der Name „Mastleukocyt" ist schlecht, weil er keinerlei Beziehung zur Mästung besitzt.

[2]) Durch besondere Methoden lassen sich auch hier spärliche Körnchen nachweisen, die aber keine echten Granula, sondern entweder Alterserscheinungen (?) oder Kunstprodukte zu sein scheinen. Neuerdings wird behauptet, dass Übergangsformen zu gekörnten Leukocyten vorkommen, die in strömendem Blute aber nicht nachzuweisen sind.

Autoren auseinander. Die Einen, Verfechter der dualistischen (polyphyletischen) Abstammung der Blutzellen, nehmen an, dass eine frühzeitige Scheidung eintrete in Gefässwand- (Endothel-) Zellen und in „primäre Erythrohlasten“ [1]). Letztere werden hald durch eine zweite Generation, die „sekundären“ Erythrohlasten ersetzt, die sich dann zu Erythrocyten umhilden (siehe Kap. Knochenmark). Die Hämoleukocyten sollen später aus „Myelohlasten“ hervorgehen, die ausserhalb der Blutgefässe zuerst in der Leher und dann in jungem Knochenmark liegen. Erythro- und Hämoleukocyten solleu aus dem Blutgefässsystem entstehen, myeloischer [2]) Ahkunft sein. Dagegen sollen die Lymphocyten, die heim Erwachsenen durch Mitose grösserer, vorzugsweise in den Keimzentren der Lymphknötchen (pag. 128) gelegener Zellen der „Lymphohlasten“ gehildet werden, aus dem Lymphgefässystem entstehen, lymphatischer Ahkunft sein.

Die Andern, Verfechter der monophyletischen Ahstammung der Blutzellen glauben, dass — ahgesehen von den Gefässwandzellen — nur ein Teil der Zellen zu hämoglohinhaltigen primären Erythrohlasten werde; der andere Teil soll farhlos hleiben und die Mutterzelle aller weiteren Blutzellen darstellen und zwar sowohl der sekundären Erythrohlasten als auch sämtlicher Arten der gekörnten wie ungekörnten weissen Blutzellen. Die gleiche Fähigkeit soll auch den Wanderzelleu (pag. 75) zukommen, die zur selben Zeit sich aus fixen Mesenchymzellen ausser- wie innerhalh der Blutgefässe entwickeln. Indifferente Zellen sollen zu allen Zeiten des Lebens sich nach dieser oder jener Richtung differenzieren können, wohei jedoch die Bildung der sekundären Erythroblasten sich auf das Knochenmark heschränkt. — Die vielfachen Differenzen in dieser Frage sind z. T. hedingt durch eine verwirrende Nomeuklatur und durch die Einmischung Unberufener.

Die Bestimmung der Mengenverhältnisse sowie des Zahlenverhältnisses zwischen farblosen und farbigen Blutzellen unterliegt bedeutenden Schwierigkeiten, die Angaben können deshalb keine grossen Ansprüche auf Sicherheit erheben. Beim Menschen sind in einem Kubikmillimeter Blut etwa 5 Millionen farbige und 5—6 (nach andern 10) Tausend farblose Blutzellen enthalten.

Die Blutplättchen sind sehr vergängliche, farblose, runde, ovale oder zugespitzte Körper von 2—4 μ Durchmesser (Fig. 90), amöboider Bewegung fähig und enthalten einen Körper, dessen Kernnatur höchst fraglich ist. Sie sind zuweilen in grosser Anzahl [3]) im Blute vorhanden. Ihre Herkunft ist dunkel; die von der einen Seite behauptete Abschnürung von Erythro- oder Leukocyten wird von anderer Seite bestritten (möglicherweise stammen sie von beiden), ebenso ist noch unentschieden, ob die Rolle, welche sie bei der Gerinnung spielen, eine direkte oder nur eine vermittelnde ist.

Im Froschhlut finden sich ungefärhte, platte, ovale oder zugespitzte kernhaltige Elemente („Thromhocyten“), die kleiner sind wie die Erythrohlasten und mit den Blutplättchen der Säuger verglichen worden sind.

---

[1]) Endothelzelle und Erythroblast stehen also nicht im Verhältnis von Mutter zu Tochter, sondern sind Geschwister; ein Ursprung von Erythrohlasten aus Endothelzellen ist deshalh sehr unwahrscheinlich.

[2]) Von Mark = Knochenmark.

[3]) Bei den Zählmethoden bleihen die Blutplättchen leicht an den Wänden der Mischgefässe kleben; daher kommen wohl die stark differierenden Zahlen-Angahen (245 000—962 000 Blutplättchen in einem Kuhikmillimeter Menschenhlut).

Die Elementarkörnchen sind grösstenteils Fettpartikelchen, welche durch den Chylus ins Blut übergeführt wurden. Sie lassen sich bei saugenden Tieren und bei Pflanzenfressern leicht nachweisen; im übrigen fehlen sie dem vom gesunden Menschen entnommenen Blute. Kleine lichtbrechende Körnchen nicht fettiger Natur, die in wechselnder Menge in jedem Menschenblute vorkommen, hat man Hämatokonien (Blutstäubchen) genannt.

Nach dem Tode (oder in veränderter Gefässwand) gerinnt das Blut durch Verbindung zweier im Plasma gelöst vorkommender Substanzen, der fibrinoplastischen und der fibrinogenen Substanz. Das Produkt dieser Verbindung ist der Faserstoff (Fibrin). Das geronnene Blut sondert sich in zwei Teile, in den Blutkuchen (Placenta s. Cruor sanguinis) und in das Blutwasser (Serum). Der Blutkuchen ist rot und besteht aus allen farbigen, den meisten farblosen Blutzellen und dem Faserstoffe, der sich

1 Häminkristalle des Menschen, rechts Wetzsteinformen derselben. 2 Kochsalzkristalle. 3 Hämatoidinkristalle des Menschen. 560 mal vergrössert.

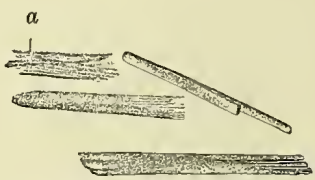

4 Hämoglobinkristalle des Hundes. *a* Zerfall in Fasern. 100 mal vergrössert.

Fig. 92.

Technik Nr. 53, pag. 142.

mikroskopisch als ein Filz feiner Fasern erweist; die Fasern verhalten sich chemisch ähnlich den Fasern des leimgebenden Bindegewebes. Das über dem Blutkuchen sich sammelnde Blutwasser ist farblos und enthält einige farblose Blutzellen.

Der in den farbigen Blutzellen enthaltene Farbstoff, das Hämoglobin besitzt die Eigenschaft, unter bestimmten Verhältnissen zu kristallisieren und zwar bei fast allen Wirbeltieren im rhombischen Systeme; die Gestalt der Kristalle ist bei den verschiedenen Tieren eine sehr verschiedene, beim Menschen eine hauptsächlich prismatische. Das Hämoglobin geht leicht in Zersetzung über. Eines dieser Zersetzungsprodukte ist das Hämatin, welches weitere Umwandlungen zu Hämatoidin und Hämin erfahren kann. Die Kristalle des Hämatoidin, welche sich innerhalb des Körpers in alten Blutextravasaten, z. B. im Corpus luteum finden, sind rhombische Prismen von orangeroter Farbe. Die Kristalle des Hämin sind, wenn gut entwickelt, rhombische Täfelchen oder Bälkchen von mahagonibrauner Farbe; oft sind sie sehr unregelmässig gestaltet (Fig. 93, 1); sie sind in forensischer Beziehung von grosser Wichtigkeit (s. Technik Nr. 53, pag. 142).

2. Lymphgefässsystem.

Lymphgefässe.

Die Wandung der stärkeren Lymphgefässe (von 0,2—0,8 mm an) setzt sich, wie die der Blutgefässe, aus drei Schichten zusammen. Die Intima besteht aus Epithel-(Endothel-)zellen und feinen elastischen Längsfasernetzen. Die Media wird durch querlaufende glatte Muskelfasern und wenige elastische Fasern gebildet. Die Externa besteht aus längs verlaufenden Bindegewebsbündeln, elastischen Fasern und gleichfalls längsgerichteten Bündeln glatter Muskelfasern. Die Wand der feineren Lymphgefässe und der Lymphkapillaren wird nur durch sehr zarte, oft geschlängelt konturierte Epithelzellen hergestellt. Die Lymphkapillaren sind weiter als die Blutkapillaren, häufig mit Einschnürungen und Ausbuchtungen besetzt und an den Teilungsstellen oft bedeutend verbreitert; das von ihnen gebildete Netzwerk ist unregelmässiger. Die Nerven der Lymphgefässe verhalten sich ähnlich denen der Blutgefässe.

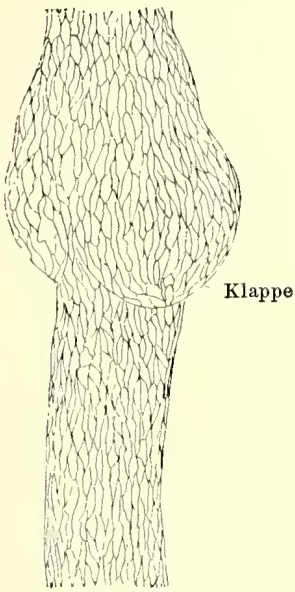

Fig. 93.

Längsansicht eines Lymphgefässes des Mesenterium vom Kaninchen. 50 mal vergrössert. Grenzen der Epithel-(Endothel-)Zellen. Technik Nr. 43. pag. 138.

Die Frage nach den ersten Anfängen der Lymphgefässe ist noch nicht endgültig entschieden; während die einen Autoren die Lymphkapillaren für allseitig geschlossen halten, sind nach der zweiten Ansicht dieselben peripheriewärts offen, indem sie mit dem im Stützgewebe befindlichen Saftkanalsystem[1]) (pag. 83) in direkter Verbindung stehen. Nach der ersten Meinung würde der durch die Blutkapillarwand in die Gewebe übergetretene Gewebssaft (Parenchymsaft), soweit er nicht zur Ernährung der Gewebe verbraucht wird, durch Endosmose in die geschlossenen Lymphkapillaren eindringen, nach der zweiten Ansicht dagegen direkt von den Geweben aus durch die offenen Lymphgefässanfänge seinen Abfluss finden.

Die ersten Lymphgefässe entwickeln sich durch Sprossung aus dem Venensystem.

Zwischen den Epithelzellen der Pleura resp. des Peritoneum sollen sich Öffnungen, die Stomata (in der Pleurahöhle an den Interkostalräumen, in der Peritonealhöhle am Centrum tendineum des Zwerchfells) finden, durch welche die Lymphgefässe mit der Pleura- und Peritonealhöhle in offener Verbindung stehen. Es ist indessen fraglich, ob

[1]) Die Saftkanälchen werden als „Lymphbahnen" den mit zelligen Wandungen versehenen Lymphgefässen gegenübergestellt; andere Autoren setzen Lymphbahnen = Lymphgefässen + Saftkanalsystem.

die bei Säugern beschriebenen Stomata nicht Kunstprodukte sind. Flüssigkeiten und körperliche Elemente geben durch die interzelluläre Kittsubstanz; es bedarf zu ihrer Überleitung aus der Bauchhöhle in die Lymphgefässe keiner Stomata, da dicht unter dem Bauchhöhlenepithel dünnwandige Lymphgefässe gelegen sind.

Lymphknoten.

Die Lymphknoten (schlechter Lymphoglandulae, Lymphdrüsen vgl. pag. 65) sind makroskopische, in die Bahn der Lymphgefässe eingeschaltete Körper von meist rundlich ovaler oder platter, bohnenförmiger Gestalt und sehr wechselnder Grösse. An der einen Seite haben sie meist eine narbige Einziehung, den Hilus, an welchem die abführenden Lymphgefässe (Vasa efferentia) liegen, während die Vasa afferentia an verschiedenen Stellen eintreten.

Ihr Bau wird verständlich durch die Betrachtung ihrer Entwicklung, die in der zweiten Hälfte des Fetallebens erfolgt. Der einzelne Lympbknoten ist anfänglich eine kompakte blutgefässreiche Masse, die aus adenoidem Gewebe (pag. 77) besteht und von einem Geflecht von Lymphgefässen umsponnen wird. Dieses Geflecht wird durch Vergrösserung und Konfluenz zu einem „Randsinus", während sich gleichzeitig aus dem umgebenden jungen Bindegewebe eine Kapsel um das Ganze bildet (Fig. 95 rechts). Jetzt dringen am Hilus, der Eintrittsstelle der Blutgefässe zahlreiche netzförmig verbundene Fortsätze des Randsinus, die „Intermediärsinus" in die Zellmasse ein (Fig. 95 rechts und weiter vorgeschritten 96 links), die dadurch in der Nähe des Hilus in dünne „Markstränge", entfernter vom Hilus in kugelige „Sekundärknötchen" (Follikel) geteilt wird. Schliesslich erreichen die Intermediärsinus den Randsinus und öffnen sich in diesen (Fig. 96 rechts). Die ganze kompakte Zellmasse ist damit kanalisiert; die den Randsinus speisenden Lymphgefässe werden zu Vasa afferentia, die am Hilus befindlichen Lymphgefässe werden zu Vasa efferentia. Unterdessen sind von der Kapsel aus Fortsätze „Trabekel" in den Randsinus (Fig. 95 rechts) und weiter in die Intermediärsinus (Fig. 96) gewachsen. Das alle Sinus auskleidende Epithel soll die Retikulumzellen (pag. 76) liefern, die im Lumen der Sinus ausgespannt sind und später Bindegewebsfibrillen entwickeln können [1]).

Der ausgebildete Lymphknoten besteht aus Rinden-(Kortikal-)substanz und Mark-(Medullar-)substanz, deren gegenseitige Mengenverhältnisse sehr wechseln. Die Rindensubstanz enthält die Sekundärknötchen, welche zentralwärts direkt in die Markstränge übergehen (Fig. 97). Sekundärknötchen und Markstränge werden von den Lymphsinus umgeben. In vielen Sekundärknötchen befindet sich zeitweise ein heller, rundlicher Fleck, das

[1]) Es ist fraglich, ob sich das Epithel (Endothel) überall erhält; wenn es (bei der Bildung der Retikulumzellen) verbraucht wird, dann haben die Sinus ihre geschlossene Wand verloren und die durch die Vasa afferentia einströmende Lymphe wird nicht nur durch die Sinus in die Vasa efferentia abgeführt, sondern durchtränkt auch die Maschen des adenoiden Gewebes. Man könnte dann sagen, dass in den Lymphknoten die Lymphbahn wandungslos, nicht mehr geschlossen, sondern „offen", „unterbrochen" sei. Das gleiche müsste dann auch für die Blutlymphknoten und für die Milz gelten, nur mit dem Unterschied, dass bei diesen die Blutbahn die offene ist.

Keimzentrum; dort findet man stets indirekte Kernteilungsfiguren [1]). Die Sekundärknötchen sind somit Bildungsstätten von Lymphocyten, welche zum

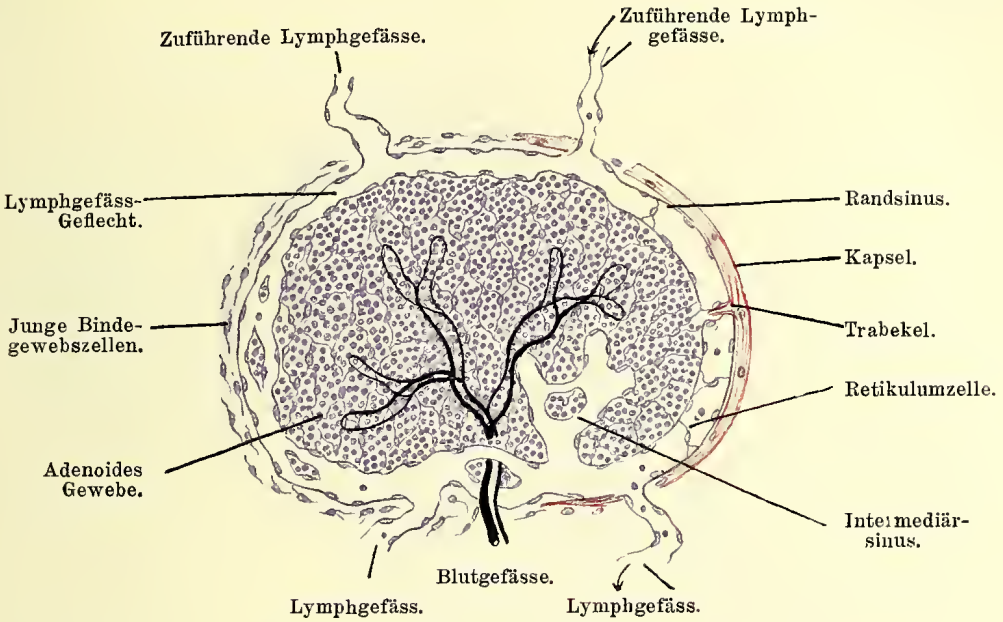

Fig. 94.

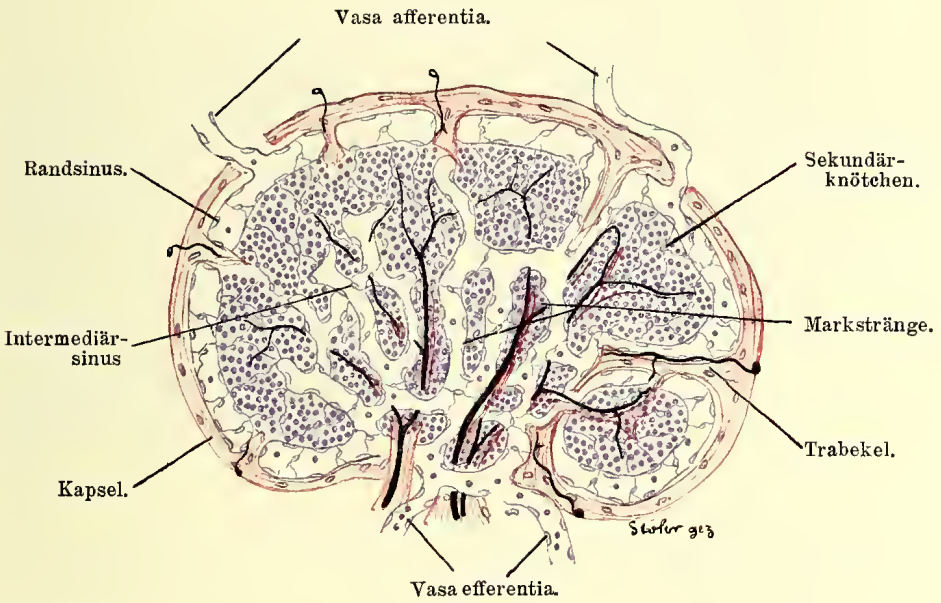

Fig. 95.

Vier Stadien der Entwicklung der Lymphknoten des Menschen. Schematisch. Erstes Stadium Fig. 95 links, zweites Fig. 95 rechts etc.

Teil in die Blutgefässe der Keimzentren, zum grossen Teil aber in die Lymphsinus und von da in die Vasa efferentia gelangen. Rinden- und

[1]) Auch in den Marksträngen erfolgt eine Vermehrung der Zellen, jedoch in viel geringerem Grade als in dem Keimzentrum der Sekundärknötchen.

Marksubstanz sind adenoides Gewebe (pag. 77), das indessen stellenweise (in den Keimzentren und in den Marksträngen) grosse Lymphocyten sog. „Lymphoblasten“ enthält.

Fig. 96.

Längsschnitt eines Halslymphknotens eines Hingerichteten. 12 mal vergrössert. Technik Nr. 57, pag. 143.

Ausserdem finden sich auch einzelne Plasmazellen, eosinophile und Mastzellen (pag. 74) daselbst, endlich Lymphocyten, die keinen runden, sondern einen gelappten Kern besitzen und deswegen als „leukocytoide Lymphocyten“ bezeichnet werden (!). Echte gelapptkernige Leukocyten finden sich meist innerhalb der Blutgefässe.

Die Kapsel besteht aus faserigem Bindegewebe und elastischen Fasern, die in wechselnder, mit dem Alter zunehmender Menge, vorhanden sind, ferner aus glatten Muskelfasern, welche in den grossen Lymphknoten des Rindes

zu grossen Zügen vereint sind. Die ebenso gebauten Trabekel schieben sich zwischen Sekundärknötchen und Markstränge, berühren dieselben aber nicht, sondern sind von ihnen durch die Lymphsinus getrennt. Die Wandung

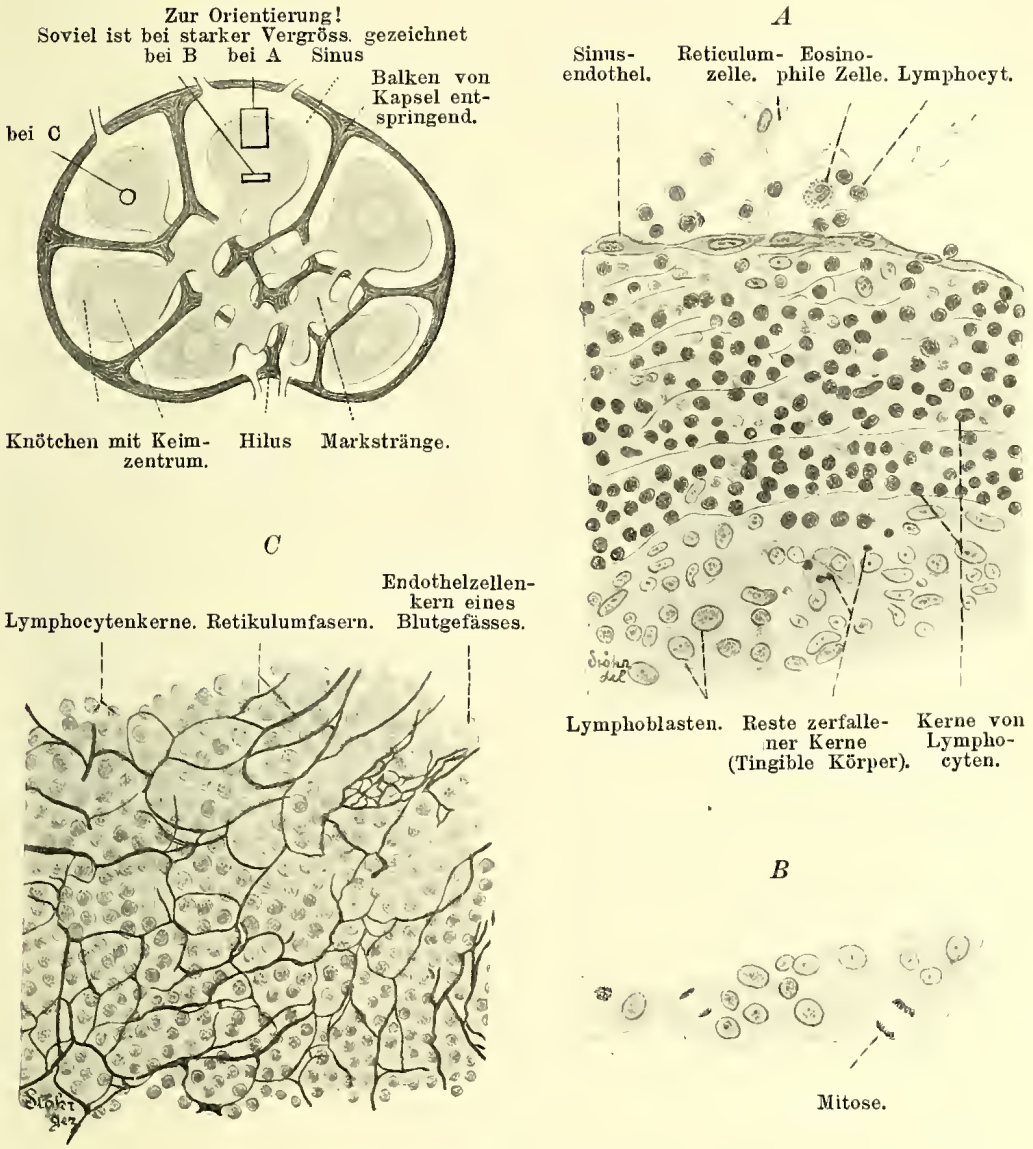

Fig. 97.

A Stück eines Schnittes durch einen submaxillaren Lymphknoten eines Hingerichteten. 560 mal vergrössert. Technik Nr. 57, pag. 143. *B*. aus demselben Schnitt und dem gleichen Keimzentrum, nur von einer anderen Stelle. *C* Stück eines Schnittes desselben Lymphknotens. Retikulum eines Sekundärknötchens. 560 mal vergrössert. Technik 11, pag. 37.

der Lymphsinus wird, wohl nicht überall, von einer einfachen Lage platter Zellen gebildet, welche sowohl der Oberfläche der Sekundärknötchen und Markstränge, wie auch der Oberfläche der Trabekel anliegen; auch das mit den Trabekeln zusammenhängende retikuläre Bindegewebe ist mit platten Zellen überzogen (vergl. pag. 77).

Der hier geschilderte Bau der Lymphknoten ist aber insofern schwierig zu erkennen, als mancherlei Komplikationen sich vorfinden. Diese Komplikationen bestehen darin, 1. dass benachbarte Sekundärknötchen oft miteinander verschmelzen, 2. dass die Markstränge miteinander zu einem groben Netzwerke sich verbinden, 3. dass ebenso die Trabekel ein zusammenhängendes Netzwerk bilden, 4. dass das Netz der Markstränge und das der Trabekel ineinander greifen (Fig. 97 Orientierungsfigur), 5. dass die Lymphsinus mit Lymphocyten gefüllt sind, welche erst durch besondere Methoden

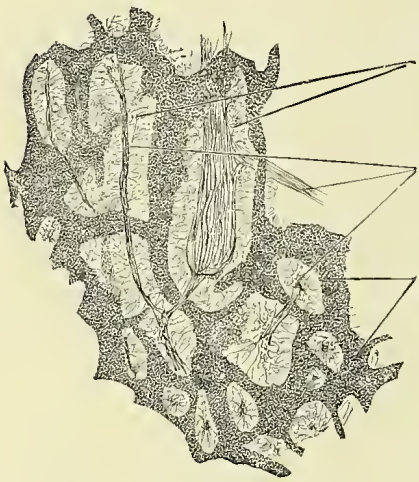

Fig. 98.

Stück eines Schnittes durch die Marksubstanz eines Lymphknotens des Rindes. In der oberen Hälfte sind die Trabekel und Markstränge der Länge, in der unteren Hälfte der Quere nach durchschnitten. Beide bilden ein zusammenhängendes Netzwerk. In den Lymphsinus sieht man die feinen Fasern des retikulären Bindegewebes, welches zum Teil noch Leukocyten enthält; Zeichnung bei wechselnder Tubuseinstellung. 50 mal vergrössert.

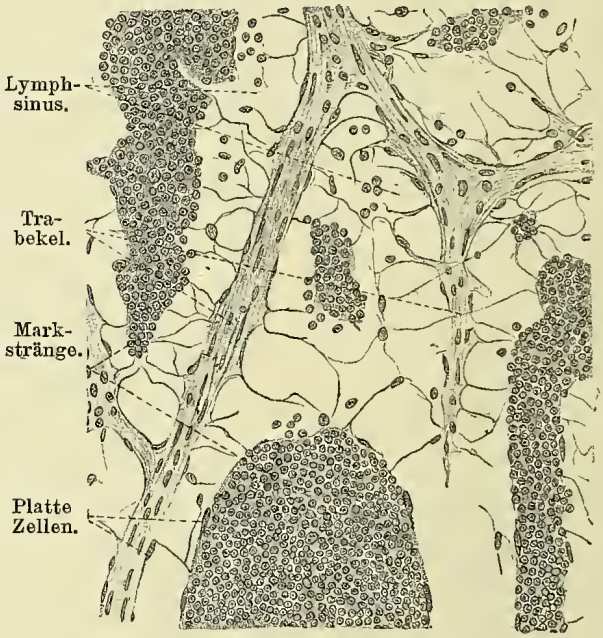

Fig. 99.

Ebendaher. 240 mal vergrössert.

Technik beider Präparate Nr. 58, pag. 143.

entfernt werden müssen. Auf diese Weise bilden Sekundärknötchen, Markstränge und die Lymphocyten der Lymphsinus eine weiche Substanz, die „Pulpa“ (Parenchym der Lymphknoten) genannt worden ist.

Die Blutgefässe der Lymphknoten treten teils an verschiedenen Stellen der Oberfläche, grösstenteils aber am Hilus ein. Die von der Knotenoberfläche eintretenden feinen Blutgefässe verteilen sich in der Kapsel und in den gröberen Trabekeln, in deren Achse sie verlaufen. Die am Hilus eintretende grössere Arterie teilt sich in mehrere Äste, die daselbst von reichlicher entwickeltem Bindegewebe umgeben sind. Die Äste verlaufen zum geringeren Teile in den Trabekeln weiter, zum grösseren Teile gelangen sie, die Lymphsinus durchsetzend, in die Markstränge und von da in die

Sekundärknötchen [1]); an beiden Stellen lösen sich die Blutgefässe in ein wohlentwickeltes Kapillarnetz auf, welches die zur Bildung der Lymphocyten nötige Sauerstoffmenge liefert. Die Venen treten am Hilus aus.

Die spärlichen Nerven der Lymphknoten sind teils markhaltige, teils marklose Faserbündel, die im wesentlichen reich verästelte Geflechte um die Blutgefässe bilden; auch in der Kapsel und in den Trabekeln, nicht aber in den Knötchen sind Nerven gefunden worden.

Die peripherischen Lymphknötchen.

(Noduli lymphatici.)

Das weisse Blutzellen einschliessende retikuläre Bindegewebe ist nicht nur auf die Lymphknoten beschränkt; es findet sich auch in grosser Ausdehnung in vielen Schleimhäuten, und zwar in verschiedenen Entwicklungsgraden, bald als diffuse, bald als schärfer begrenzte Infiltration von Lympho- und Leukocyten. Diese Formationen werden nicht zum Lymphsystem gerechnet. Es gibt aber noch einen höheren Grad der Ausbildung, in welchem den Sekundärknötchen der Lymphknoten ganz ähnliche Knötchen („Follikel") der Schleimhaut mit Keimzentrum bestehen. Diese hat man zum Lymphsystem gerechnet und peripherische Lymphknötchen genannt. Sie sind in vielen Schleimhäuten entweder vereinzelt: Solitärknötchen (Noduli lymphatici solitarii, „solitäre Follikel"), oder in Gruppen: gehäufte Knötchen (Nod. lymph. aggregati, „Peyersche Haufen") zu finden und liegen in stets einfacher Schicht in der Tunica propria (s. Verdauungsorgane) dicht unter dem Epithel. Verbreitung und Zahl der peripherischen Lymphknötchen ist nicht nur bei den einzelnen Tierarten, sondern selbst bei einzelnen Individuen erheblichen Schwankungen unterworfen; da auch ihre Grösse bedeutend differiert und vielfache Übergänge zu zirkumskripten und diffusen Infiltrationen bestehen, so ist es sehr wahrscheinlich, dass sie während des Lebens werden und vergehen, also nur temporär auftreten. Sie besitzen dieselben Zellen wie die eigentlichen Lymphknoten, unterscheiden sich aber von diesen neben dem Fehlen von Kapsel und Trabekeln, vor allem durch ihre minder innigen Beziehungen zu den Lymphgefässen, welche hier keine die Knötchen (Follikel) umgreifende Sinus bilden [2]). Ihre Beizählung zum Lymphgefässystem scheint insofern eine berechtigte, als auch sie (in dem Keimzentrum) Brutstätten von Lymphocyten sind. Dieselben gelangen jedoch nur zum Teil in die Lymphgefässe; viele wandern vielmehr

[1]) Die in die Achse der Sekundärknötchen eintretenden Arterien lösen sich in gestreckte, nicht miteinander anastomosierende Kapillaren auf, welche in ein am Rande des Knötchens gelegenes Maschenwerk venöser Kapillaren übergehen, aus dem stärkere Venen entspringen. Es liegen hier zum Teil ganz ähnliche Verhältnisse vor, wie bei der Milz.

[2]) Ausgenommen ist nur das Kaninchen, in dessen gehäuften Knötchen Sinus vorkommen; die Solitärknötchen dieses Tieres entbehren dagegen ebenfalls der Sinus.

durch das Epithel auf die Schleimhautoberfläche (siehe auch pag. 120 Anmerk. 4).

Lymphe.

Die Lymphe ist eine farblose Flüssigkeit, in welcher weisse Blutzellen (pag. 120) und ausserdem noch Körnchen suspendiert sind. Die letzeren sind unmessbar klein, bestehen aus Fett und finden sich vorzugsweise in den Lymph-(Chylus-)gefässen des Darmes; oft sind sie in kolossaler Menge vorhanden und sind dann die Ursache der weissen Farbe des Chylus. In anderen Lymphgefässen gibt es nur spärliche Körnchen.

Blutlymphknoten

(= Hämolymphdrüsen; rote Lymphdrüsen).

Als solche bezeichnet man den echten Lymphknoten im Bau sehr ähnliche Organe, die sich dadurch unterscheiden, dass die den Sinus echter Lymphknoten entsprechenden Räume Blut enthalten („Bluträume"). Die Blutgefässe verhalten sich (beim Schaf) gleich denen der Milz; es finden sich auch Unterbrechungen der Blutbahn (vergl. pag. 134), so dass die Blutzellen frei in das Retikulum des adenoiden Gewebes und von da in die Bluträume gelangen können. Die Abfuhr erfolgt durch Vermittlung der Venenlakunen (siehe Milz). Lymphgefässe fehlen in ausgeprägten Fällen (z. B. beim Schaf), sind jedoch in anderen vorhanden. Eine Bildung von Erythrocyten findet in den Blutlymphknoten nicht statt; im Gegenteil, es gehen solche da zugrunde. Beweis hierfür ist die Anwesenheit von zerfallenden Erythrocyten, von Phagocyten, die Erythrocyten (oder Trümmer solcher) und Pigmentschollen enthalten.

Die Blutlymphknoten erzeugen wie die echten Lymphknoten, mit denen sie durch mannigfache Übergänge verbunden sind, Lymphocyten, die durch die Venen abgeführt werden. Über ihr Vorkommen s. Technik Nr. 59 pag. 144.

Milz.

Die Milz ist ein den Blutlymphknoten besonders insofern nahestehendes Organ, als sie die Stätte des Untergangs vieler Erythrocyten, der Neubildung vieler weisser Blutzellen darstellt, die durch die Venen abgeführt werden. Sie besteht ausser vielen Blutgefässen aus einer Kapsel, aus Balken und aus der Pulpa.

Die Kapsel ist fest mit dem sie überziehenden Bauchfell verwachsen, und besteht vorzugsweise aus derbfaserigem Bindegewebe, wenigen glatten Muskelfasern und dichten Netzen elastischer Fasern, deren Menge im Alter zunimmt. Von der Kapsel ziehen zahlreiche, meist strangförmige Fortsetzungen, die Milzbalken, in das Innere der Milz und bilden dort ein zusammenhängendes Netzwerk; sie bestehen ebenfalls aus Bindegewebe,

elastischen Fasern und beim Menschen spärlichen, bei Tieren (z. B. Hund, Katze) reichlichen glatten Muskelfasern. Die dickeren Balken enthalten die gröberen Blutgefässverästelungen. Die Maschen des Balkennetzes werden ausgefüllt von der Pulpa, einer roten, weichen, aus adenoidem Gewebe und kleineren Blutgefässen bestehenden Masse, deren feinerer Bau erst nach Beschreibung der Blutgefässanordnung besprochen werden kann.

Die am Hilus eintretenden Arterien teilen sich in Äste, die zusammen mit den Venen weiterhin in Balken eingeschlossen sind (Fig. 101). Dann trennen sich die Arterien von den Venen, ihre von den Balken gelieferte Hülle (die „adventitielle Scheide"), sowie ihre Tunika externa wird gelockert

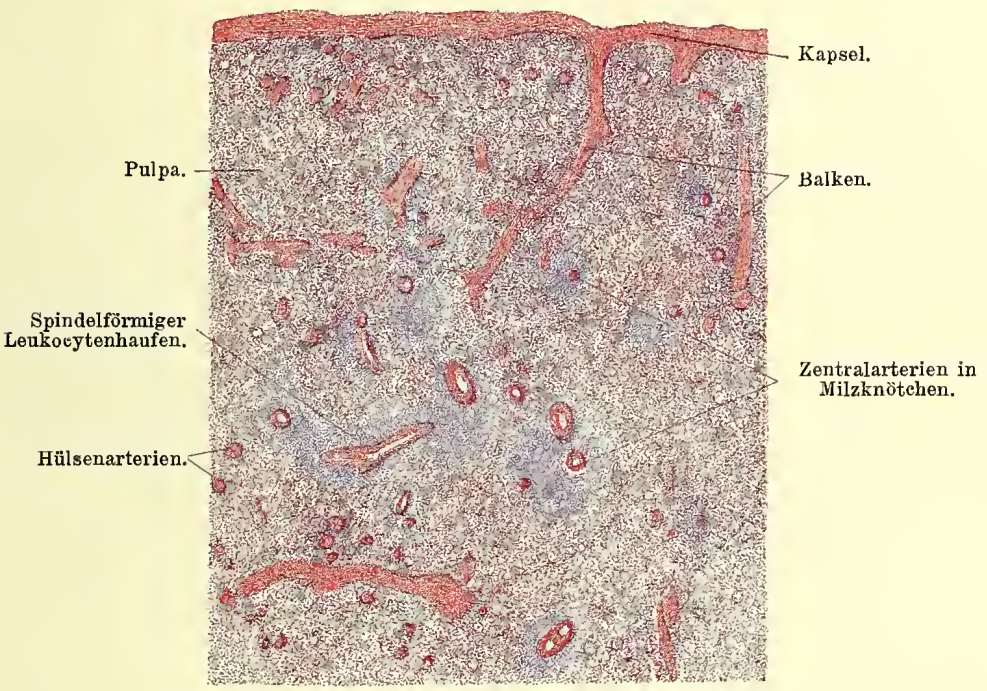

Fig. 100.

Stück eines Schnittes der Milz des erwachsenen Menschen. 15mal vergr. Technik Nr. 61, pag. 144.

durch Einlagerung zahlreicher weisser Blutzellen. Diese können entweder als kontinuierlicher Belag den ganzen Verlauf der Arterien begleiten (z. B. beim Meerschweinchen) oder nur auf einzelne Stellen beschränkt sein (Mensch, Katze etc.). In letzterem Falle bilden sie kugelige Ballen von 0,2—0,7 mm Grösse, die Milzknötchen (Malpighischen Körperchen), oder langgestreckte Spindeln (Fig. 101 am rechten Arterienast).

Die Milzknötchen sitzen mit Vorliebe in den Astwinkeln der kleinen Arterien und zwar so, dass die Arterie entweder die Mitte oder den Rand des Knötchens durchbohrt. Deswegen heissen diese Arterien Zentralarterien; sie geben Kapillaren ab, welche gering in den Spindeln, gut aber in den Knötchen entwickelt sind. Die langgestreckten, nicht mitein-

ander anastomosierenden Endäste der Arterien[1]), die sog. Pulpaarterien, sind kurz vor ihrem Übergang in Kapillaren mit relativ dicken Wandungen versehen, sie heissen dort Hülsenarterien; die aus diesen entspringenden arteriellen Kapillaren münden entweder unter spitzem Winkel in weite (12—40 μ) Räume, die Milzsinus (Venenlakunen)[2]), welche durch weite Pulpavenen mit den in den Balken verlaufenden grossen Venen zusammenhängen (geschlossene Blutbahn) oder die Blutbahn ist unterbrochen.

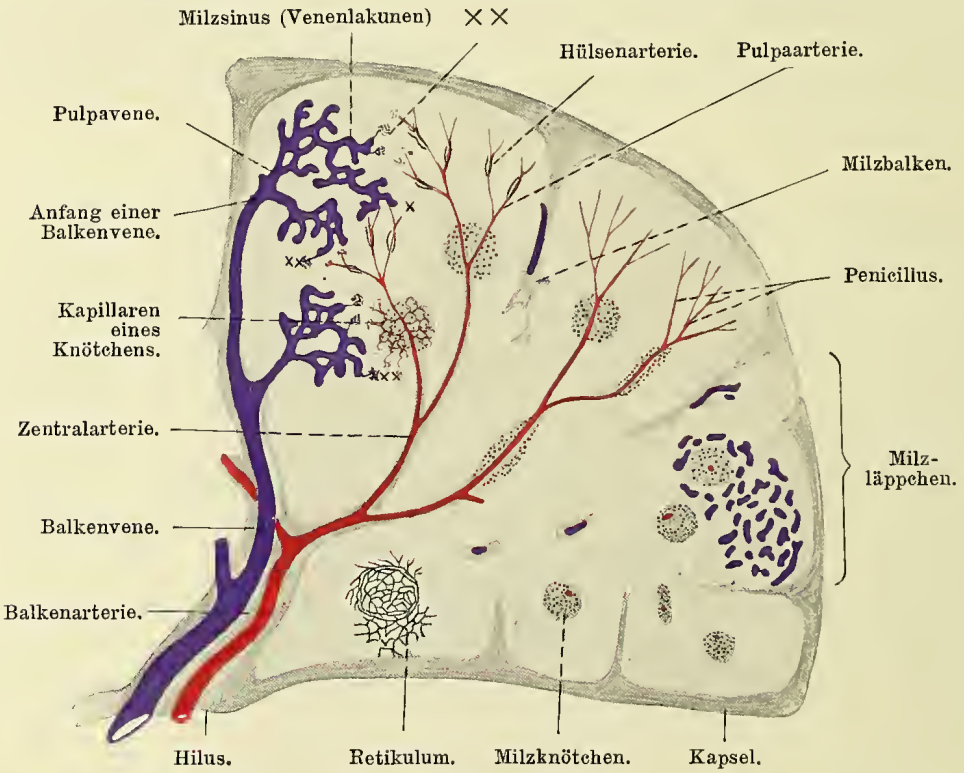

Fig. 101.

Schema der menschlichen Milz. × Mündung der arteriellen Kapillaren in die Milzsinus. ×× Unterbrechung der geschlossenen Blutbahn an den Enden der arteriellen Kapillaren, ××× am Rande der Knötchen. (Die Milzsinus sind der Deutlichkeit halber zu weit entfernt vom Knötchenrande gezeichnet.)

Diese Unterbrechung soll am Rande der Knötchen und an vielen (nicht an allen) Enden der arteriellen Kapillaren stattfinden und zwar in der Weise, dass die Wandung der Kapillaren sich auflöst. Das Blut gelangt dann in das Retikulum des adenoiden Gewebes der Pulpa und wird von hier aus durch feine Röhrchen in die Milzsinus übergeleitet. Damit fände die Tatsache, dass Erythrocyten frei in der Pulpa vorkommen, eine befriedigende Erklärung. Die Blutbahn in der Milz müsste demnach als eine zum einen Teil geschlossene, zum anderen Teil unterbrochene, „offene" angesehen werden (vgl. pag. 131, Anm. 1), was indessen nicht allgemein anerkannt wird, indem das Vorkommen freier Erythrocyten in der Pulpa mit einer Durchwanderung (?) dieser durch die geschlossene Gefässwand erklärt wird.

[1]) Man kann an injizierten und mazerierten Milzen die Pulpa ausspülen, dann sieht man die langgestreckten Endäste der Arterien in ganzen Büscheln (Penicilli, Pinsel) beisammenliegen.

[2]) Weitere Synonyma: „Ampullen", „kapillare Milzvenen", „intermediäre Lakunen".

Unter Milzpulpa verstehen wir die Masse der Gefässverzweigungen ausserhalb der Balken und das zwischen den Verzweigungen befindliche Gewebe. Letzteres, auch als „Milzparenchym“[1]) oder „rote Pulpa“ bezeichnetes Gewebe bildet ein Netzwerk von Strängen, welche, ähnlich denen der Lymphknoten, zwischen den Maschen des Milzbalkennetzes gelegen sind. Die Stränge hängen zuweilen mit den Knötchen zusammen und bestehen aus sehr feinem, retikulärem Bindegewebe (pag. 76) und zahlreichen zelligen Elementen. Leztere sind teilweise Lympho- und Leukocyten, teils etwas grössere, mehrkernige Zellen, ferner freie Erythrocyten und Erythrocyten (oder Trümmer solcher) enthaltende Zellen (= „Phagocyten“); endlich findet sich daselbst ein körniges Pigment. Die Knötchen stimmen hin-

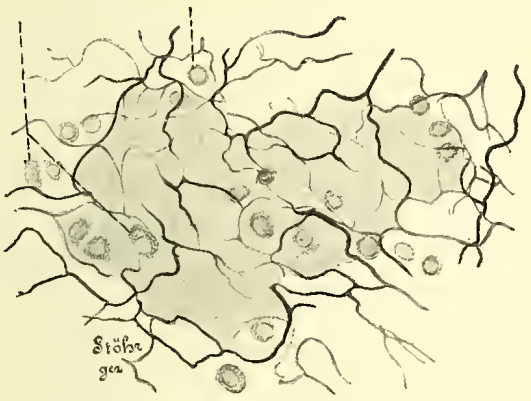

Fig. 102.

Retikuläres Bindegewebe der menschlichen Milz. 560 mal vergr. Nach Technik pag. 27, 11.

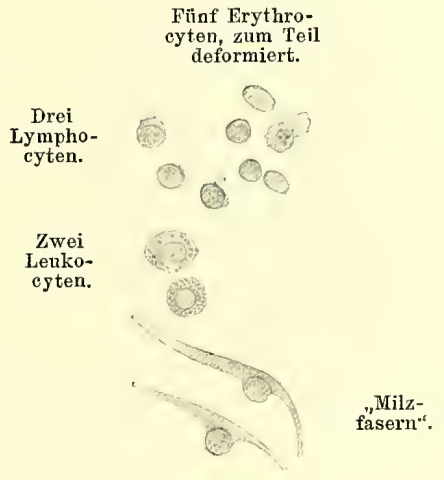

Fig. 103.

Elemente der menschlichen Milz. 560 mal vergr. Techn. Nr. 60, pag. 144.

sichtlich ihres feineren Baues mit den Sekundärknötchen der Lymphknoten überein; sie enthalten zuweilen sogar Keimzentren und gewöhnlich feine elastische Fasern. Auch die Milzknötchen und die Spindeln gehören zu den temporären Gebilden; fortwährend bilden sich solche zurück und entwickeln sich neue. Von besonderem Bau ist der als Hülsenarterie bezeichnete, nur 0,15—0,25 mm lange Abschnitt; hier ist das Gefässepithel (-endothel) von einer dicken Lage längsverlaufender Fasern umgeben, die der streifigen Bindesubstanz mitteldicker Arterien (pag. 111) gleichen[2]).

---

[1]) Mit dem Namen „Parenchym“ (das Zwischenhinein-Gegossene) bezeichneten die alten Autoren die zwischen den Blutgefässen gelegenen Gewebsmassen der verschiedensten Organe. Man spricht heute noch von einem Leber-, Lungen- etc. Parenchym.

[2]) Der konstante Durchmesser (6—8 μ) der Hülsenarterien lässt vermuten, dass sie zur Regulierung des arteriellen Blutstromes dienen, indem sie eine allzurasche Überschwemmung der Sinus und des Milzparenchyms verhindern. Sie sind bei Tieren (z. B. beim Igel, Hund, Schwein) sehr stark entwickelt, beim Menschen zuweilen leicht und in grosser Anzahl (Fig. 100), oft aber nur schwer zu finden.

Ganz eigenartig sind die Epithelzellen der Milzsinus, die sog. „Milzfasern", langgestreckte, wahrscheinlich kontraktionsfähige Gebilde (Fig. 103) mit stark gegen das Lumen vorspringendem Kerne, die, sich mit ihren Rändern nicht berührend, auf einer dünnen Membran aufsitzen. Hier sieht man zahlreiche weisse Blutzellen durch die Wand der Sinus wandern (Fig. 104). Die Wände der Sinus, wie die der folgenden Venen, werden durch ringförmig angeordnete Züge offen gehalten, die nicht elastischer Natur sind, sondern dem retikulären Bindegewebe nahe stehen, mit dem sie auch zusammenhängen. Die grösseren, ganz oder teilweise in die Balken eingeschlossenen Venen besitzen ausser ihrem Epithel keine eigene Wand. Das Milzvenenblut ist reich an weissen Blutzellen (meist Lymphocyten), — 70 mal mehr als im Milzarterienblut — die durch die offenen Anfänge der Venen, sowie durch die Wand der Milzsinus dahin gelangt sind.

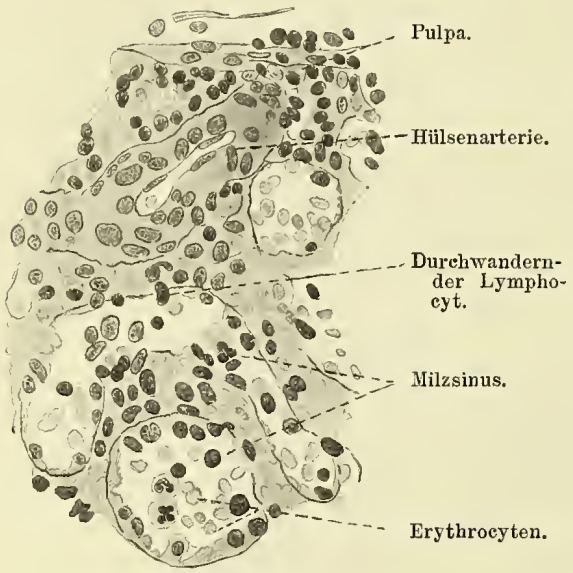

Fig. 104.

Stück eines dünnen Schnittes durch die menschliche Milz. 400 mal vergr. Technik Nr. 61, pag. 144.

Die Lymphgefässe sind an der Oberfläche der Milz bei Tieren reich, beim Mensch dagegen nur spärlich entwickelt. Tiefe, im Innern der Milz verlaufende Lymphgefässe fehlen.

Die aus spärlichen markhaltigen Fasern und vielen nackten Achsenzylindern bestehenden Nerven treten mit den Arterien in die Milz und verzweigen sich mit diesen. Während ihres Verlaufes geben sie Äste zur Muskulatur der Arterien (Fig. 105) und der Milzbalken ab. Auch in der Milzpulpa finden sich Geflechte markloser Nervenfasern die zum Teil sensibler Natur sind und vermutlich von den Verästlungen der eben erwähnten markhaltigen Nervenfasern herrühren.

Die unverletzte Oberfläche der Milz zeigt häufig eine Abgrenzung in rundliche Läppchen; der Versuch, auch an Durchschnitten eine Einteilung in Läppchen zu treffen, lässt sich an der Menschenmilz nicht scharf durchführen, doch kann man immerhin zunächst der Milzoberfläche Balken mit den darin befindlichen Venen als Grenzen von Läppchen betrachten und konstatieren, dass die Arterien möglichst weit von den „interlobulären" Balkenvenen, in der Achse der Läppchen gelegen sind (vgl. Schema Fig. 101). In der Tiefe der Milz ist eine Läppchen-Einteilung nicht mehr möglich.

TECHNIK.

Nr. 40. Herz und grössere Blutgefässe. Man schneide einen Papillarmuskel oder von den Mm. pectinati aus einem menschlichen Herzen,

ein Stück der Aorta von 2 cm Seite und ein 1 cm langes Stück der Vena renalis aus, binde ein 1—3 cm langes Stück der Arteria brachialis mitsamt Venen und umgebendem Bindegewebe nach der Nr. 37 (pag. 106) angegebenen Methode auf ein Hölzchen und fixiere die Teile in ca. 40 ccm absolutem Alkohol (pag. 14). Nach 24 bis 48 Stunden sind sämtliche Objekte schnittfähig [1]). Man klemme sie in Leber ein (Arterie und Vene können

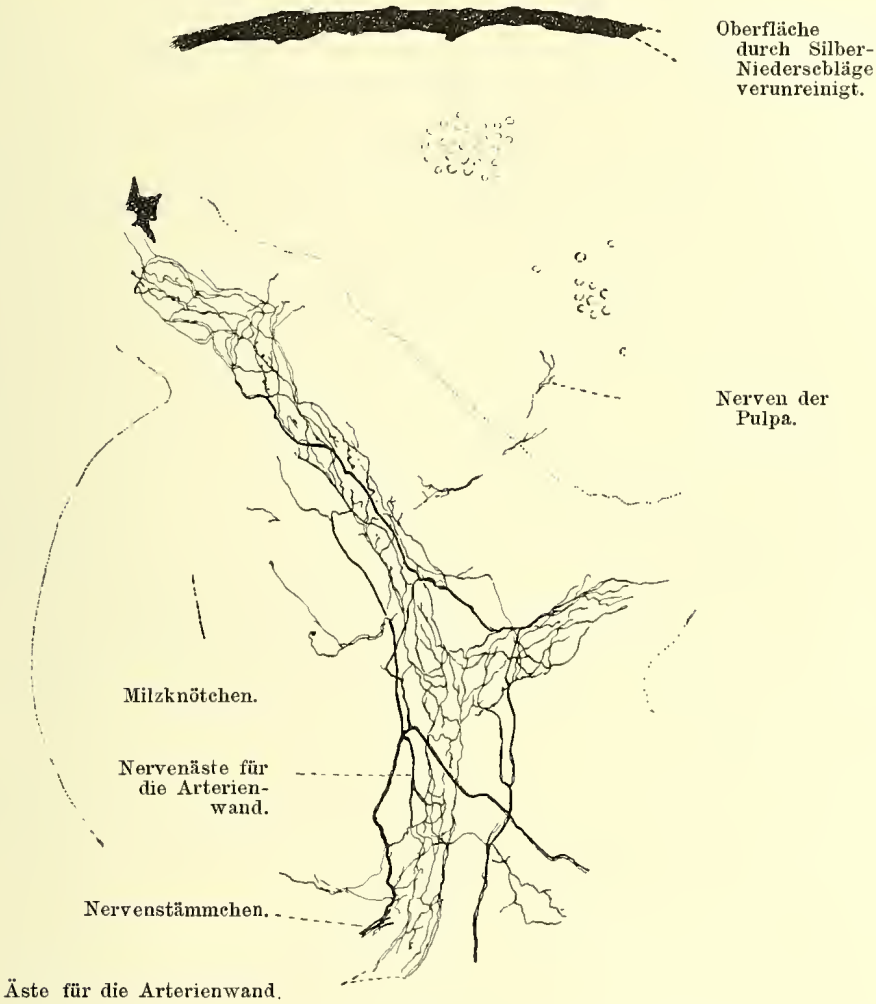

Fig. 105.

Schnitt durch die Milz einer Maus. 85 mal vergrössert Die hier auf ihrer ganzen Länge mit Leukocyten infiltrierte Arterienscheide ist durch eine punktierte Linie gegen die Pulpa abgegrenzt. Technik Nr. 64, pag. 144.

zusammen eingeklemmt werden und leiden selbst durch starke Kompression keinen Schaden) und fertige feine Querschnitte an, die mit Hansenschem Hämatoxylin 2—5 Minuten lang gefärbt (pag. 21) werden. Einschluss in Xylolbalsam (pag. 33) (Fig. 81, 82, 85). Elastische Fasern bleiben ungefärbt und können jedoch, oft erst mit starken Vergrösserungen, deutlich erkannt werden.

[1]) Auch Fixation der aufgebundenen Gefässe mit Sublimatkochsalzlösung (pag. 16) ist sehr zu empfehlen.

Querschnitte geben über den Verlauf der Adventitiaelemente ungenügenden Aufschluss. Oft sieht es aus, als ob sämtliche Adventitiaelemente zirkulär angeordnet seien [1]). Die wahre Anordnung kann erst mit Zuhilfenahme von Längsschnitten, welche auch die Muskelfasern der Externa deutlich zeigen, erkannt werden. Sehr zu empfehlen ist auch die Fixierung in Sublimat und Färbung feiner Schnitte nach van Giesons Methode (pag- 30).

Nr. 41. Elastische Fasern der Blutgefässe. Man färbe Schnitte nach Nr. 40 in absolutem Alkohol fixierter Objekte mit Boraxkarmin und Resorzin-Fuchsin (C pag. 23) und konserviere in Xylolbalsam (pag. 33).

Nr. 42. Kleine Blutgefässe und Kapillaren. Man ziehe von einem menschlichen Gehirn an der Basis langsam Stückchen Pia von 1—3 cm Seite ab (dabei werden die senkrecht in das Gehirn eindringenden feinen Blutgefässe mit ausgezogen), befreie sie durch Schütteln in destill. Wasser von den anhängenden Gehirnmassen und lege sie in 60 ccm Zenkersche Flüssigkeit auf 1 Stunde und dann in womöglich fliessendes Wasser auch 1 Stunde (Weiterbehandlung siehe pag. 16). Betrachtet man ein solches Stückchen in einer Uhrschale auf schwarzem Grunde, so sieht man die feinen Gefässchen isoliert. a) Mit einer feinen Schere werden kleine Gefässbäumchen abgeschnitten, 2—5 Minuten in Hansenschem Hämatoxylin gefärbt (pag. 21) und in Xylolbalsam (pag. 33) eingeschlossen [2]). (Fig. 83.) b) von den grösseren Stämmchen der Hirngefässe schneide man ein ca. 5 mm langes Stückchen der Länge nach auf, färbe es in Hansenschem Hämatoxylin und lege es so auf den Objektträger, dass die Externaseite auf dem Glase aufliegt. Konservieren in Xylolbalsam. Man kann durch wechselnde Einstellung des Tubus sehr schön die drei Schichten mit deren Verlaufsrichtung sehen.

Kapillaren findet man auch bei der Untersuchung frischen Gehirns. Man erkennt sie an den parallel verlaufenden Konturen und den ovalen Epithel-(Endothel-)kernen; ferner auch an anderen Präparaten, wie z. B. an Nr. 10 (pag. 85).

Nr. 43. Gefässepithel(-endothel). Man töte ein Kaninchen durch Halsabschneiden, öffne mit der Schere den Bauch durch einen Kreuzschnitt und schiebe unter das Mesenterium, ohne dasselbe mit dem Finger viel zu berühren, einen Korkrahmen von ca. 2 cm Seite, spanne es mit einigen Igelstacheln glatt auf, schneide es rings um den Rahmen ab und lege das aufgespannte Stück in 20—30 ccm der 1%igen Silberlösung (24, pag. 6). Weitere Behandlung siehe E pag. 28. Nach erfolgter Bräunung wird das Ganze in ca. 50 ccm 70%igen Alkohol übertragen (die Haut muss in den Alkohol tauchen); nach einer halben Stunde schneide man mit einer Schere Stücke von 5—10 mm Seite aus, und konserviere in Xylolbalsam nach § 10, 3 (pag. 33). Man vergesse nicht, dass man keine Schnitte, sondern wie in Nr. 42 das ganze Gefäss vor sich hat, so dass nur die richtige Einstellung auf die Fläche des Gefässes ein Bild wie Fig. 84 ergibt.

---

[1]) Ein Teil derselben, z. B. die innersten Abschnitte der elastischen Haut der Externa, verläuft in der Tat zirkulär.

[2]) Oft sind die Blutgefässe prall mit Blutzellen gefüllt, welche ein genaues Studium der Gefässwand erschweren; diesem Übelstand ist durch einstündiges Einlegen der frisch ausgezogenen Blutgefässe in destilliertes Wasser abzuhelfen. Die Blutzellen werden dadurch entfärbt (s. Technik Nr. 46).

Nr. 44. Elastische gefensterte Membranen s. Technik Nr. 15, pag. 86.

Nr. 45. Neubildung von Kapillaren. Man töte ein 7 Tage altes Kaninchen durch Chloroform, spanne es mit Nadeln auf (pag. 11), eröffne durch einen Kreuzschnitt die Bauchhöhle, nehme rasch Milz, Magen und das daranhängende grosse Netz heraus und lege diese Teile in ca. 80 ccm gesättigte, wässerige Pikrinsäurelösung (pag. 6, Nr. 19). Hier breitet sich das sonst schwer abzulösende grosse Netz leicht aus. Nach 1 Stunde schneide man dasselbe ab, übertrage es in 60 ccm destilliertes Wasser und teile es mit der Schere in ca. 1 qcm grosse Stücke. Ein solches Stück wird auf einen trockenen Objektträger gebracht (das Wasser durch Fliesspapier abgesogen), und dann mit Nadeln möglichst glatt ausgebreitet[1]), was um so leichter gelingt, je weniger Flüssigkeit dem Präparat anhängt. Dann bringe man 1—2 Tropfen Hansensches Hämatoxylin auf das Präparat. Nach 1—5 Minuten lasse man das Hämatoxylin ablaufen und lege den Objektträger mit dem Präparate in eine flache Schale mit destilliertem Wasser; das Präparat wird sich bald vom Objektträger abheben, bleibt aber glatt und wird nun nach 5 Minuten mit dem Spatel in ein Uhrschälchen voll Eosin (s. pag. 9) übertragen, wo es 3 Minuten verbleibt. Dann wird das Präparat in destilliertem Wasser eine Minute lang ausgewaschen und auf den Objektträger gebracht; das Wasser wird wieder mit Filtrierpapier abgesogen, etwaige Falten mit Nadeln ausgeglichen und endlich ein Deckglas, an dessen Unterseite ein Tropfen verdünntes Glyzerin angehängt ist, aufgesetzt. Man kann statt Glyzerineinschluss auch Xylolbalsam (d. h. Alkohol abs., Karbolxylol, Balsam) nehmen, doch gehen feinere Details leicht verloren. Die roten Blutzellen sind durch Eosin glänzend rot gefärbt (Fig. 89).

Nr. 46. Farbige Blutzellen des Menschen. Man reinige einen Objektträger und ein kleines Deckglas sorgfältig (zuletzt mit Alkohol). Dann steche man sich mit einer durch Glühen kurz vorher gereinigten Nadel in die Seite der Fingerspitze: der zuerst hervortretende Blutstropfen wird durch leichtes Aufdrücken des Deckglases aufgefangen, das Deckglas rasch auf den Objektträger gelegt, auf den man vorher einen kleinen Tropfen 0,65 %iger Kochsalzlösung gebracht hat. Man erblickt bei starker Vergrösserung oft viele mit den Flächen aneinander geklebte farbige Blutzellen. „Geldrollenformen" (Fig. 90), sowie isolierte farbige und farblose Blutzellen. Die zackigen Ränder mancher Blutzellen sind durch Verdunstung entstanden. Setzt man an der einen Seite einen Tropfen Wasser an den Rand des Deckglases, so tritt alsbald eine Entfärbung der Blutzellen ein; das Hämoglobin tritt aus, wodurch das Wasser gelblich wird; dabei werden die Blutzellen kugelrund, erscheinen nur mehr als blasse Kreise, „Schatten", die schliesslich ganz verschwinden. Es empfiehlt sich, die Entfärbung an einer Blutzelle zu studieren.

Nr. 47. Dauerpräparate farbiger Blutzellen fertigt man an, indem man auf einen sorgfältig gereinigten Objektträger mit einem Pinsel

---

[1]) Die sehr zarten jungen Kapillaren können dabei durch Zerrung leicht von den älteren Kapillaren losgerissen werden und imponieren dann als „isolierte blutkörperchenhaltige Zellen"; man hat solche Kunstprodukte (und auch Rückbildungsformen von Kapillaren) als „vasoformative Zellen" beschrieben. Das Netz ist auch beim Lebenden vielen Zerrungen ausgesetzt, die vielleicht gleichfalls zur Trennung junger Kapillaren von ihrer Ursprungsstelle führen können.

frisch dem lebenden Körper entnommenes Blut in möglichst dünner Lage aufstreicht und an der Luft trocknen lässt. Das getrocknete Präparat wird mit einem trockenen Deckglase bedeckt und dieses an den Rändern mit Deckglaskitt fixiert (s. pag. 33 ad 2). Neben vielen verunstalteten Formen findet man einzelne in Form und Grösse wohlerhaltene Blutzellen.

Nr. 48. Für Dauerpräparate farbiger und farbloser Blutzellen bedient man sich der Trockenmethode Ehrlichs[1]). Es muss vorausgeschickt werden, dass diese Methode bei genauer Berücksichtigung aller angegebenen Vorschriften und bei einiger Übung in mancher Hinsicht gute Resultate ergibt, dass aber bei ungeschickter Behandlung eine Menge von Zerrbildern entstehen, die dem Unerfahrenen mancherlei Täuschung vorspiegeln. Wer mit dieser Methode neues entdecken will, muss sehr geübt und sehr vorsichtig im Urteil sein.

Vorbehandlung. Vor der Blutabnahme wird die betreffende Hautstelle (Fingerspitze) mit Äther gereinigt. Die dünnen Deckgläschen, die nicht über 0,1 mm dick sein dürfen, werden zuerst ein paar Minuten in verdünnte Salzsäure, dann in destilliertes Wasser gelegt und schliesslich mit Alkohol gereinigt. Am besten nimmt man noch nie gebrauchte Deckgläser. Zu je einem Blutpräparat braucht man zwei Deckgläser. Dann bereite man eine Mischung von gleichen Teilen absoluten Alkohols und Schwefeläthers (etwa je 5 ccm), befeuchte damit ein Bäuschchen reiner Watte und reinige die Fingerspitze nochmals. Nun mache man mit einer nicht zu anatomischen Zwecken benutzten reinen Nadel einen Einstich in die durch Kompression etwas hyperämisch gemachte Fingerspitze, auf den hervorquellenden kleinen Blutstropfen wird ein Deckgläschen leicht aufgedrückt, das mit einer Pinzette (nicht mit den Fingern) gehalten wird, und dann auf das zweite Deckgläschen gelegt. Zwischen den beiden Gläschen breitet sich der Blutstropfen in dünner Schicht aus; sofort werden die beiden Deckgläschen, die man so aufeinander gelegt hat, dass der Rand des einen etwas überragt, mit zwei Pinzetten auseinandergezogen. Durch diese Manipulation wird der Einfluss des verdunstenden Schweisses auf die Blutzellen verhindert, die sonst ihr Hämoglobin verlieren oder schrumpfen.

Sobald das Blut auf dem Deckgläschen an der Luft eingetrocknet ist (nach wenigen Minuten), werden die Gläschen in die mit Alkoholäther gefüllte Schale zur Fixierung eingelegt. Nach 1/4—2 Stunden nimmt man die Gläschen wieder heraus, lässt sie an der Luft wieder trocknen und beginnt nun (ca. 5 Minuten nach der Alkoholätherfixierung) entweder sofort oder beliebig später[2]) die Weiterbehandlung.

Weiterbehandlung. a) Für oxyphile (eosinophile, α-) Granulationen. Man lege das Trockenpräparat auf 24 Stunden in ca. 4 ccm destilliertes Wasser, dem man etwa 10 Tropfen Eosinlösung (pag. 9) zugesetzt hat. Dann spüle man einige Minuten in destilliertem Wasser ab und färbe 1—5 Minuten in einer Uhrschale mit Hansenschem Hämatoxylin (pag. 21). Dann übertragen in destilliertes Wasser, nach 5 Minuten herausnehmen und an der Luft unter einer Glasglocke trocknen lassen. Das trockene Präparat wird nun direkt mit einem Tropfen Xylolbalsam bedeckt und so konserviert.

---

[1]) Viel besser ist die von Weidenreich nach Dietjen angegebene Methode (Arch. f. mikr. Anatomie, Bd. 72, pag. 213, 1908), die nur zu kompliziert ist, um hier auch noch angegeben zu werden.

[2]) Die fixierten Trockenpräparate können lange aufbewahrt werden.

Die farbigen Blutzellen und die oxyphilen Granulationen der farblosen Blutzellen sind leuchtend rot, die Kerne blau gefärbt. Die oxyphilen Granulationen finden sich nur spärlich (2—4 %) in den Leukocyten des normalen Blutes, ferner in den Leukocyten der Lymphe und der Gewebe; sehr viele sind im Knochenmark des Kaninchens vorhanden; zum Aufsuchen genügen meist mittlere Vergrösserungen ($\frac{400}{1}$).

b) Für basophile (Mastzellen-) Granulationen, welche sich sehr spärlich (höchstens 0,5 %) in normalem Blute finden, färbe man das Trockenpräparat nach der Nr. 7, pag. 84 angegebenen Methode. Nach vollendeter Färbung verfahre man wie bei a).

c) Für neutrophile (ε-) Granulationen. Man löse 1. 1 g „Orangegelb extra" in 50 ccm destilliertem Wasser, 2. 1 g „Säurefuchsin extra" in 50 ccm destilliertem Wasser, 3. 1 g kristallisiertes Methylgrün in 50 ccm destilliertem Wasser und lasse die drei Lösungen durch Absetzen klar werden. Dann mische man von Lösung 1) 11 ccm, von Lösung 2) 10 ccm, giesse 20 ccm destilliertes Wasser und 10 ccm absoluten Alkohol hinzu; dieser Mischung werden zugesetzt eine Mischung von Lösung 3) 13 ccm + Aqua destill. 10 ccm + Alk. absol. 3 ccm. Das Ganze bleibt bis zum Gebrauche 1—2 Wochen stehen. In diese am besten bei Dr. Grübler (Adr. p. 4) zu beziehende „Triacidlösung" wird das Trockenpräparat 15 Minuten eingelegt, dann abgewaschen, getrocknet und in Xylolbalsam konserviert wie bei a). Die neutrophilen Granulationen, welche sich in den gelappt-kernigen Leukocyten normalen und anderen Blutes finden, sind von violetter Farbe und leicht mit den gewöhnlichen starken Trockenlinsen zu sehen, die oxyphilen Granulationen und die farbigen Blutzellen sind gelbbraun bis schokoladebraun gefärbt, die Kerne sind leuchtend blaugrün, doch sind ihre Umrisse nicht so scharf wie an den Hämatoxylinpräparaten.

Nr. 49. Die Blutplättchen erhält man, indem man vor dem Stiche in den Finger auf diesen einen Tropfen einer **filtrierten** Mischung von ca. 5 Tropfen wässerigem Methylviolett (pag. 9) mit ca. 5 ccm Kochsalzlösung (pag. 4) bringt und durch den Tropfen in den Finger sticht. Das heraustretende Blut mischt sich mit dem Methylviolett, ein Tropfen davon wird mit der Deckglasunterfläche aufgefangen und bei starker Vergrösserung untersucht. Die Plättchen sind intensiv blau gefärbt, von eigentümlichem Glanze, scheibenförmig (Fig. 90) und nicht zu verwechseln mit den gleichfalls gefärbten weissen Blutzellen. Ihre Menge ist individuell sehr verschieden; im Blute des einen sind sie in grosser Menge, im Blute des anderen nur ganz vereinzelt zu finden. Man hüte sich vor Verwechslungen mit körnigen Verunreinigungen, die auch in der filtrierten Farblösung vorkommen.

Nr. 50. Farbige Blutzellen von Tieren (Frosch). Vorbereitung. Man reinige sorgfältig einen Objektträger und ein Deckglas (zuletzt mit Alkohol). Ein kleiner Tropfen des dem frisch getöteten Tiere (pag. 11) entnommenen Blutes wird mit einem Glasstab auf das Deckglas übertragen und dieses rasch auf einen Objektträger gelegt, auf den man vorher einen kleinen Tropfen Kochsalzlösung (0,65 %) gebracht hatte. Die Kerne der farbigen Blutzellen sind anfangs undeutlich, die der viel kleineren weissen Blutzellen überhaupt nicht zu sehen. Im Frühjahr enthalten die farbigen Blutzellen mancher Frösche gar kein Hämoglobin, so dass dann nur deren Kerne zu sehen sind.

Nr. 51. Für forensische Zwecke, in denen es sich ja meistens um Untersuchung schon eingetrockneten Blutes handelt, weiche man kleine

Partikelchen in 35%iger Kalilauge auf dem Objektträger auf; blutbefleckte Leinwandstückchen zerzupfe man in einem Tropfen Kalilauge. Obwohl die farbigen Blutzellen unserer einheimischen Säugetiere kleiner sind als die des Menschen, so ist es doch unmöglich, aus der Grösse der Blutzellen die Frage zu entscheiden, ob das Blut vom Menschen oder vom Säugetiere stamme. Leicht ist es dagegen, die ovalen Blutzellen der anderen Wirbeltiere von den scheibenförmigen der Säuger zu unterscheiden.

Nr. 52. Farblose Blutzellen, Leukocyten in Bewegung finden sich in dem nach Nr. 50 hergestellten Präparate. Zum Studium der Bewegung wähle man solche Leukocyten, deren Protoplasma teilweise körnig ist und die nicht rund sind. Die Bewegungen erfolgen langsam; man kann sich am besten davon überzeugen, wenn man in Intervallen von 1—2 Minuten kleine Skizzen eines und desselben Leukocyten verfertigt. Starke Vergrösserung (Fig. 5).

Nr. 53. Blutkristalle. a) Die Herstellung der Häminkristalle ist leicht. Man schneide ein Läppchen (von ca. 3 mm Seite) einer blutgetränkten, trockenen Leinwand aus und bringe es mit einem höchstens stecknadelkopfgrossen Stückchen Kochsalz auf einen reinen Objektträger. Dann gebe man mehrere grosse Tropfen Eisessig hinzu und stosse mit einem stumpfen Glasstabe Salz und Leinwand, bis der Eisessig sich bräunlich färbt (ca. 1 Minute). Dann erhitze man den Objektträger über der Flamme, bis der Eisessig kocht. Nun nehme man das Läppchen rasch weg, lasse die Flüssigkeit eintrocknen und untersuche die trockenen braunen Stellen auf dem erkalteten Objektträger mit starker Vergrösserung (von 240 mal an). Man sieht zuweilen schon ohne Deckglas, ohne Konservierungsflüssigkeit die braunen Kristalle (Fig. 92, 1) neben zahlreichen Fragmenten von weissen Kochsalzkristallen. Zum Konservieren bedecke man den Objektträger direkt mit einem grossen Tropfen Xylolbalsam und einem Deckglase. Form und Grösse der Häminkristalle ist sehr verschieden. Man erhält von demselben Blut gut ausgebildete Kristalle, teils einzeln, teils kreuzweise übereinanderliegend, teils zu den Sternen vereint (Fig. 92), neben wetzsteinähnlichen Formen und kleinsten, kaum die Kristallform zeigenden Partikelchen. Der Nachweis der Häminkristalle ist in forensischer Hinsicht von grosser Wichtigkeit. So leicht es oft ist, aus grösseren Flecken an Kleidungsstücken die Kristalle herzustellen, so schwierig ist es, von kleinen Flecken besonders an rostigem Eisen den Nachweiss zu liefern, dass sie von Blut stammen. Die bei solchen Untersuchungen zu verwendenden Instrumente und Reagenzien müssen absolut rein sein.

b) Hämatoidinkristalle findet man beim Zerzupfen alter Blutextravasate, die schon makroskopisch durch ihre rotbraune Farbe kenntlich sind (z. B. in apoplektischen Cysten, im Corpus luteum) (Fig. 92, 3).

c) Hämoglobinkristalle stellt man her, indem man etwa 5 ccm Hundeblut in ein Reagiergläschen bringt, ein paar Tropfen Schwefeläther zufügt und dann so lange stark schüttelt, bis das Blut lackfarben wird. Dann breite man einige Tropfen auf dem Objektträger aus und lasse das Präparat in der Kälte trocknen. Nach erfolgter Kristallbildung setze man einen Tropfen Glyzerin zu und lege ein Deckglas auf. Die grossen Kristalle zeigen oft Neigung, in Längsfasern zu zerfallen (Fig. 92, 4a).

Nr. 54. Lymphgefässe. Zum Studium der Wandung grösserer Lymphgefässe wähle man die in die Inguinalknoten einmündenden Lymph-

gefässe, die gross genug sind, um mit Messer und Pinzette herauspräpariert zu werden. Behandlung wie grössere Blutgefässe Nr. 40 oder Nr. 42 b.

Nr. 55. Bezüglich der Darstellung feiner Lymphgefässe, ihres Verlaufes und ihrer Anordnung bedient man sich oft der Injektion durch Einstich, d. h. man stösst die Nadel einer mit Berlinerblau gefüllten Pravazschen Spritze in das betreffende Gewebe und injiziert; eine rohe Methode, deren Resultate sehr zweifelhaften Wert besitzen. Wenn es auch hie und da gelingt, wirkliche Lymphgefässe dadurch zu füllen, wird doch in vielen anderen Fällen die Injektionsmasse mit dieser Methode einfach gewaltsam zwischen die Spalten des Bindegewebes getrieben. Daraus ergibt sich von selbst, welche Beurteilung die so dargestellten „Lymphräume" und „Lymphgefässwurzeln" verdienen.

Nr. 56. Zu Übersichtsbildern der Lymphknoten sind die im Mesenterium gelegenen Lymphknoten junger Katzen am geeignetsten. Man fixiere und härte dieselben in ca. 30 ccm absolutem Alkohol; nach drei Tagen lassen sich leicht feine Schnitte anfertigen, die so gelegt sein müssen, dass sie den makroskopisch an einer Einsenkung leicht kenntlichen Hilus treffen. Längsgerichtete, beide Pole des Knotens treffende Schnitte sind die besten, doch sind auch Querschnitte brauchbar. 6—8 Schnitte werden in Hansenschem Hämatoxylin (2—3 Min.), dann in Eosin (höchstens 1 Min.) gefärbt (pag. 29, G), dann in ein zur Hälfte mit destilliertem Wasser gefülltes Reagenzgläschen gebracht und 3—5 Minuten lang geschüttelt. Giesst man die geschüttelten Schnitte in eine flache Schale, so kann man schon makroskopisch Rinde und Mark unterscheiden; erstere ist gleichmässig blau, letzeres ist gefleckt. Konservieren in Xylolbalsam (pag. 33). Die Trabekel sind nur wenig entwickelt. Man verwechsele nicht die den Knoten aufsitzenden Reste von Fett mit retikulärem Gewebe. Starke Vergrösserungen bieten keinerlei Vorteil; es verschwinden nur die scharfen Konturen, das Bild verliert an Deutlichkeit.

Nr. 57. Der Bau der Lymphknoten älterer Tiere und des Menschen ist oft schwer verständlich, da die ganze Rinde in eine zusammenhängende Masse, in die unregelmässig Keimzentra eingestreut sind, verwandelt ist, doch geben feine Schnitte kleiner, in Zenkerscher Flüssigkeit fixierter (pag. 16) und in allmählich verstärktem Alkohol gehärteter Drüsen, die nach van Gieson (pag. 30 18) gefärbt werden, gute Übersichtsbilder (Fig. 96). Durch Schütteln kommen die Lymphsinus der Follikel nur undeutlich zum Vorschein, die Keimzentra fallen gern aus und erscheinen, schon makroskopisch erkennbar, als runde Lücken.

Nr. 58. Zur Darstellung des Netzes der Markstränge und Trabekel eignen sich sehr gut die mesenterialen Lymphknoten des Rindes. Man lege 2 cm lange Stücke derselben in 200 ccm konzentrierte wässerige Pikrinsäurelösung und versuche nach 24 Stunden mit scharfem, mit Wasser benetztem Messer feine Schnitte anzufertigen. Das gelingt freilich nicht so gut wie nach Alkoholfixierung, allein selbst etwas dickere Schnitte sind noch brauchbar. Die Schnitte werden auf 1 Stunde in 100 ccm öfter zu wechselndes destilliertes Wasser gebracht, dann mit Hansenschem Hämatoxylin und Eosin gefärbt und geschüttelt (s. Nr. 56). Einschluss in Xylolbalsam (pag. 33). Die Balken sind rot, die Markstränge blau; bei schwachen Vergrösserungen sieht man Bilder wie Fig. 98, bei starken Vergrösserungen sehr schön das retikuläre Bindegewebe der Lymphsinus; die in dessen Maschen befindlich

gewesenen Leukocyten sind durch die Pikrinsäurebehandlung gelockert und durch Schütteln meist entfernt worden (Fig. 99).

Nr. 59. Blutlymphknoten, makroskopisch den Lymphknoten ähnliche Gebilde von dunkelroter Farbe, finden sich in individuell sehr wechselnder Zahl längs der Vorderfläche der Wirbelsäule, am Ursprung der A. mesent. sup. und der A. renalis. Beim Menschen von der Grösse eines Stecknadelkopfes bis zu der einer Mandel sind sie am besten an Eingeweiden zu finden, die in 4%iger Formollösung fixiert waren. Dadurch werden die Knoten dunkelbraun gefärbt und treten schärfer hervor. Am leichtesten sind sie beim Schwein längs der Brustaorta, beim Schaf in der Bauchhöhle zu finden, fehlen aber auch zuweilen da. Technik wie Nr. 57.

Nr. 60. Elemente der Milz. Man durchschneide eine frische Milz, streiche mit schräg aufgesetztem Skalpell über die Schnittfläche und untersuche die der Skalpellklinge anhaftende rote Masse in einem Tropfen Kochsalzlösung. Starke Vergrösserung! Man findet (besonders bei Tieren) oft nur rote und weisse Blutzellen, letztere enthalten zum Teil kleine Körnchen. Bei menschlichen Milzen sind neben zahlreichen, in ihrer Gestalt veränderten farbigen Blutzellen (Fig. 103) stets die früher sog. Milzfasern, d. s. Epithel-(Endothel-)zellen der Milzsinus zu finden. Erythrocytenhaltige Zellen und mehrkernige Zellen sucht man in menschlichen Milzen oft vergebens.

Nr. 61. Milz. Man fixiere die ganze Milz, ohne sie anzuschneiden in Müllerscher Flüssigkeit. (Bei menschlicher Milz 1 Liter, bei Katzenmilz 200—300 ccm.) Nach 2 (bei Tieren) bis 5 (beim Menschen) Wochen wasche man die Milz 1—2 Stunden in womöglich fliessendem Wasser, schneide Stücke von ca. 2 cm Seite aus und härte sie in ca. 60 ccm allmählich verstärktem Alkohol (pag. 17). Man sieht auf der Schnittfläche die Milzknötchen schon mit unbewaffnetem Auge. Nicht zu feine Schnitte färbe man mit Hansenschem Hämatoxylin (pag. 21) und konserviere sie in Xylolbalsam (pag. 33). Will man die Balken färben, so lege man die mit Hämatoxylin gefärbten Schnitte 1/2 Minute[1]) in Eosin (pag. 29). Bei gelungenen Präparaten erscheinen die Pulpastränge und die Knötchen blau, die Balken rosa, die mit Blutzellen strotzend gefüllten Gefässe braun. Möglichst schwache Vergrösserungen liefern die besten Bilder (Fig. 100), bei stärkeren Vergrösserungen sind die so scharf gewesenen Konturen oft undeutlich. Für feine Schnitte ist Fixierung in Zenkerscher Flüssigkeit etc. (pag. 16) und Färbung nach van Gieson (pag. 30, 18) zu empfehlen (Fig. 104).

Nr. 62. Zur Darstellung des retikulären Bindegewebes der Milz sei Studničkas Modifikation (pag. 27) empfohlen.

Nr. 63. Blutgefässe der Milz erhält man gelegentlich der Injektion des Magens und des Darmes, vergl. Nr. 117.

Nr. 64. Nerven der Milz. Am besten geeignet ist die Milz der Maus, die halbiert nach Golgis Methode (pag. 24) behandelt wird; 3 Tage Aufenthalt in der osmiobichromischen Mischung (in der Wärme) und ebenso lange in der Silberlösung genügt zuweilen; oft führt erst einmalige oder doppelte Wiederholung des Verfahrens zu guten Resultaten.

---

[1]) Färbt man länger, so werden die Erythrocyten ziegelrot, die Balken dunkelrot, wodurch die leichte Unterscheidbarkeit verloren geht.

II. Organe des Skeletsystems.

Das Skeletsystem besteht hauptsächlich aus einer grossen Anzahl fester Körper, den Knochen, welche durch besondere Verbindungsmittel zu einem Ganzen, dem Skelet, vereinigt werden.

In embryonaler Zeit besteht das Skelet grösstenteils aus Knorpelgewebe, welches erst im weiteren Verlaufe der Entwicklung durch Knochengewebe verdrängt wird und bis auf wenige Reste verschwindet; solche Reste sind die knorpeligen Rippen und die Gelenkknorpel, welche die Verbindungsflächen vieler Knochen überkleiden. Knorpelige Skeletteile finden sich ferner an den Luftwegen und an den Sinnesorganen.

Die Knochen.

Durchsägt man einen frischen Röhrenknochen, so sieht man ohne weiteres, dass das Gefüge seiner Diaphyse nicht allenthalben das gleiche ist. Die Hauptmasse der Peripherie stellt eine sehr feste, harte, anscheinend gleichartige Substanz dar; wir nennen diese „Substantia compacta“; gegen die axiale Höhle des Knochens finden wir dagegen feine Knochenblättchen und -bälkchen, die unter den verschiedensten Richtungen zusammenstossend ein unregelmässiges Maschenwerk bilden; dieses heisst Substantia spongiosa. Die axiale Höhle des Knochens sowie die Maschen der Substantia spongiosa sind mit einer weichen Masse, dem Knochenmarke, ausgefüllt; die Oberfläche des Knochens wird von einer faserigen Haut, dem Periost, überzogen. Die Epiphysen dagegen und die kurzen Knochen bestehen vorwiegend aus spongiöser Substanz, während die kompakte Substanz nur auf eine schmale Zone an der Peripherie beschränkt ist. Platte Knochen haben bald dickere, bald dünnere Rinden kompakter Substanz, während das Innere von spongiöser Substanz erfüllt wird.

Die Substantia spongiosa besteht nur aus Knochengewebe (pag. 80), die Substantia compacta enthält dagegen ausser den bekannten Knochenkanälchen und -höhlen ein zweites System gröberer, 22 bis 110 μ weiter Kanäle, welche sich ab und zu dichotomisch teilen und ein weitmaschiges Netzwerk bilden. Die gröberen Kanäle enthalten die Blutgefässe und heissen die Havers'schen Kanäle. Ihre Verlaufsrichtung ist in den Röhrenknochen, in den Rippen, im Schlüsselbeine und im Unterkiefer eine der Längsachse des Knochens parallele; in kurzen Knochen wiegt eine Richtung vor, z. B. bei Wirbelkörpern die senkrechte; in platten Knochen endlich verlaufen die Haversschen Kanäle der Oberfläche der Knochen parallel, nicht selten in Linien, die von einem Punkte sternförmig ausstrahlen, z. B. am Tuber parietale. Die Haversschen Kanäle münden an der äusseren (Fig. 106 ×), wie inneren (Fig. 106 × ×), gegen die Substantia spongiosa gekehrten Fläche frei aus.

Die Lamellen (pag. 81, Anm. 1) des kompakten Knochengewebes lassen nach

ihrem Verlaufe drei, durch reichlichere Kittsubstanz („Kittlinien") scharf voneinander getrennte Systeme (Fig. 107) unterscheiden; ein System konzentrisch um die Haversschen Kanäle angeordneter Lamellen, sie erscheinen an Querschnitten als eine Anzahl (8—15) konzentrisch um den Haversschen Kanal gelegter Ringe. Man nennt diese Lamellen die Haversschen oder Spezial-Lamellen. Die Durchschnitte der Haversschen Lamellensysteme stossen zum Teil aneinander, zum Teil aber werden sie von in anderer Richtung geschichteten Knochenlamellen auseinander gehalten. Wir nennen diese mehr unregelmässig zwischen den Haversschen Lamellensystemen verlaufenden Lamellen die interstitiellen oder Schalt-Lamellen; sie hängen mit einem dritten oberflächlichen Lamellensysteme zusammen, das der äusseren Oberfläche des Knochens parallel verläuft: das ist das System der äusseren Grundlamellen (General-Lamellen); an der inneren Oberfläche findet man zuweilen ähnlich verlaufende Lamellen, welche innere Grundlamellen heissen[1]). — Die Grundlamellen enthalten in sehr wechselnder Anzahl noch eine andere Art von Gefässkanälen, welche nicht von ringförmig angeordneten Lamellen wie die Haversschen Kanäle umgeben sind. Man nennt solche Kanäle die „Volkmannschen Kanäle", die darin enthaltenen Gefässe die „perforierenden Gefässe". Sie hängen mit den Gefässen der Haversschen Kanäle vielfach zusammen; der Übergang der Volkmannschen in die

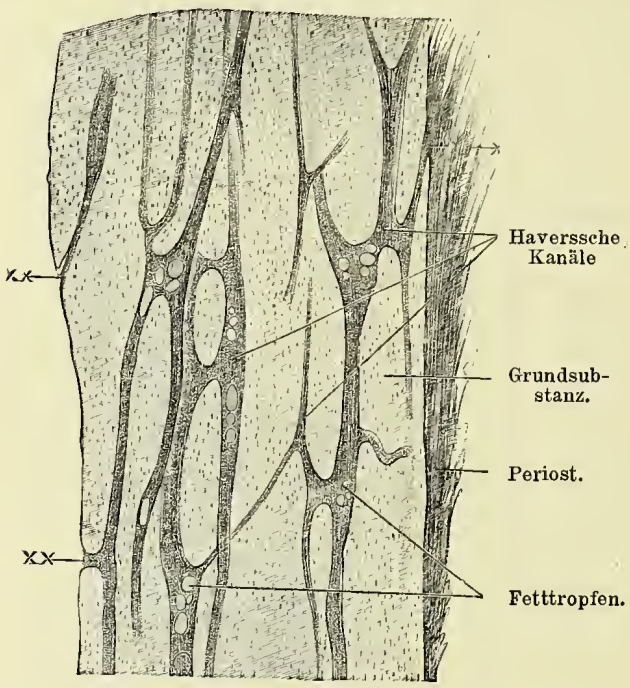

Fig. 106.

Stück eines Längsschnittes durch einen Metakarpalknochen des Menschen. 30mal vergr. Im Präparate sind in den Haversschen Kanälchen Fettropfen zu sehen. Bei × münden die Haversschen Kanäle auf die äussere, bei × × auf die innere Oberfläche des Knochens Technik Nr. 66, pag. 164.

[1]) Die Richtung der Fibrillenbündel ist dabei eine sehr wechselnde. Die eine Haverssche Lamelle kann aus senkrecht, die andere aus parallel zur Längsachse der Haversschen Kanäle gestellten Bündeln bestehen; in anderen Fällen bilden die Bündel sich kreuzende Geflechte mit rhomboidalen Maschen, nicht selten endlich ist die Richtung der Bündel in einem Winkel von 20—45° zur Längsachse der Haversschen Kanäle gestellt (Fig. 53). Auch in den Schalt- und Grundlamellen verlaufen die Fibrillenbündel in den verschiedensten Richtungen. (Häufig ist die dem Kanal zunächst liegende Grundsubstanz fibrillenfrei Fig. 120).

Haversschen Kanäle ist ein ganz allmählicher. Die Knochenhöhlen haben in der Substantia compacta ganz bestimmte Stellungen. In den Haversschen Lamellensystemen stehen sie mit ihrer Längsachse der Längsachse der Haversschen Kanäle parallel, der Fläche nach gebogen, so dass sie auf Querschnitten zum Querschnitte des Haversschen Kanales konzentrisch gekrümmt erscheinen. In den interstitiellen Lamellen sind die Knochenhöhlen unregelmässig, in den Grundlamellen aber derart gestellt, dass sie mit ihren

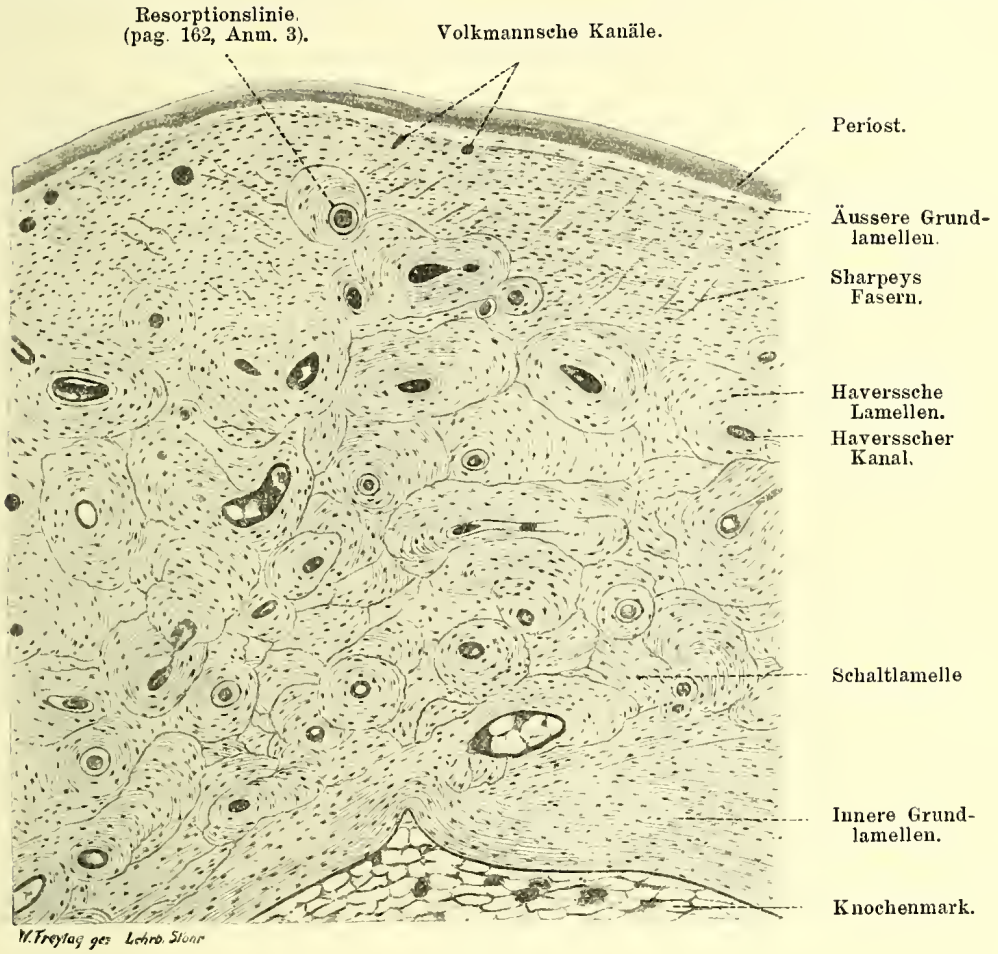

Fig. 107.

Stück eines Querschnittes der Phalanx eines erwachsenen Menschen. Technik Nr. 66, pag. 164.

Flächen den Flächen dieser Lamellen gleich laufen. Die Knochenkanälchen münden sowohl in die Haversschen Kanäle als auch frei an der Aussen- resp. Innenfläche der Knochen.

Das als Bildungsstätte der Blutzellen besonders wichtige Knochenmark nimmt die axialen Höhlen der Röhrenknochen ein, füllt die Maschen der spongiösen Substanz aus und findet sich selbst noch in grösseren Haversschen Kanälen. Es ist in frühester Jugend in allen Knochen von roter Farbe; aber schon im Kindesalter beginnt eine proximalwärts fortschreitende

Verfettung des Markes, so dass allmählich alle kurzen und langen Knochen der Extremitäten ein gelbes Mark enthalten; alle Knochen des Stammes und der proximale Abschnitt von Humerus und Femur behalten ihr rotes Mark. Bei alten und kranken Personen wird das Mark schleimig, rötlich gelb und wird dann gelatinöses Knochenmark genannt; es ist lediglich durch seine Armut an Fett charakterisiert.

Das Knochenmark besteht aus Bindegewebe und Zellen. Das Bindegewebe ist an den Wänden der grossen Markhöhlen zu einer dünnen Haut,

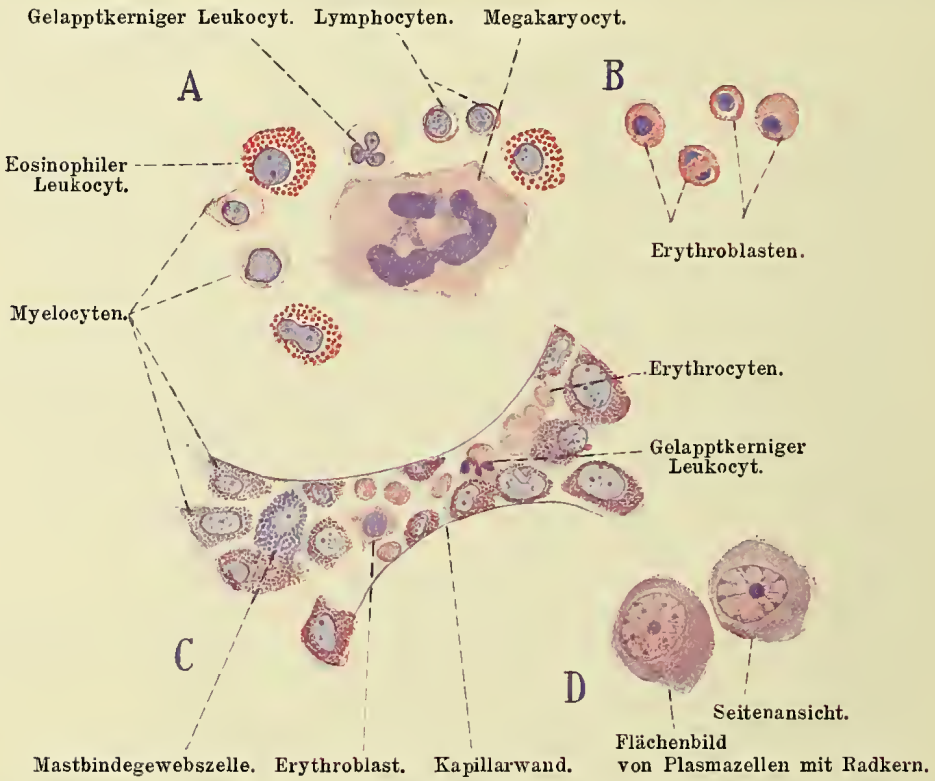

Fig. 108.

Elemente des menschlichen Knochenmarkes, A Femurmark 10jähr. Knabe, B aus Durchschnitten durch das Halswirbelmark eines 19Jährigen, C des Femur einer 77Jährigen, D Rippenmark einer 59Jährigen. 900mal vergrössert. D nach Technik Nr. 68, b pag. 165.

dem Endost, entwickelt, das aus feinen Bindegewebsbündeln, die auch sonst im Markraum ausgespannt sind, besteht; im spongiösen Markraume dagegen fehlen die Bündel fast völlig; elastische Elemente sind überhaupt nicht vorhanden.

Die wichtigsten Markzellen sind: 1. feinkörnige, 2. grobkörnige Hämo-Leukocyten und 3. Erythroblasten. Ad 1. Die feinkörnigen H. L. lassen unterscheiden a) Myelocyten, Zellen mit grossem rundlichem Kerne; sie sind die weitaus zahlreichsten, liegen vorwiegend im Gewebe zwischen den Gefässen und fehlen völlig in den Arterien; sie sind durch Entwicklung von Granula aus den bei Erwachsenen spärlich vorkommenden granulafreien „Myeloblasten“ (pag. 123) hervorgegangen. b) gelapptkernige Leukocyten,

die vorwiegend in den Blutgefässen liegen. Ad 2. Die grobkörnigen, eosinophilen H. Leukocyten sind, in geringer Anzahl vorhanden, innerhalb und ausserhalb der Gefässe gelegen. Die Vermehrung aller dieser Formen erfolgt durch Mitose aus ebenso beschaffenen Zellen. Ad 3. Die Erythroblasten (schlechter „Hämatoblasten") sind runde, kernhaltige Zellen mit homogenem, dem der Erythrocyten gleichendem, gelbgefärbtem Protoplasma, die in ontogenetisch früher Zeit relativ gross sind. Diese „Megaloblasten" („primäre Erythroblasten") werden alsbald ersetzt durch kleinere Formen „Normoblasten" (sekundäre E.), welche dann die noch alleinige Art der Erythroblasten darstellen. Diese haben anfangs ein deutliches Kerngerüst, das aber später pyknotisch (pag. 54) wird. Aus ihnen gehen durch mitotische Teilung die Erythrocyten hervor, die anfangs noch einen Kern besitzen, diesen aber bald durch Zerfall in Stücke („Karyorrhexis" = Kernbruch) und Degeneration im Zellinneren — nach anderen durch Ausstossung — verlieren, worauf der Erythrocyt die Napfform annimmt. Die sekundären Erythroblasten entstehen hauptsächlich in (nach anderen in der Umgebung von) den Kapillaren der Leber, in geringerem Masse in der Milz. Von der zweiten Hälfte des fetalen Lebens an tritt die Entstehung in den venösen Kapillaren des Knochenmarks immer mehr in den Vordergrund und bleibt beim Erwachsenen fast ausschliesslich dort durch das ganze Leben fortbestehen. Die Menge der Erythroblasten schwankt und geht parallel mit der Energie des Blutbildungsprozesses.



Fig. 109.

Vier primäre, zwei sekundäre Erythroblasten (der untere in Mitose); erstere aus den Dottersackgefässen eines menschl. Embryo von 8 mm Nackensteisslänge, letztere aus dem Knochenmark eines 19jährigen Hingerichteten. 600mal vergrössert. Technik Zenkers resp. Müllers Flüssigkeit.

Im Knochenmark kommen ferner vor: sternförmige Bindegewebszellen, Fettzellen, Lymphocyten (die kleinen nur in geringer Menge), Plasmazellen, die einen regelmässigen, oft sehr erheblichen Bestandteil des Knochenmarks bilden, dann Erythrocyten oder Fragmente solcher, oder Pigmentkörperchen einschliessende (oft grosse) Zellen und ganz spärlich, vorzugsweise in der Adventitia der Gefässe gelegene „Mastbindegewebszellen" (pag. 74). Im Knochenmark finden sich endlich Riesenzellen und zwar a) Megakaryocyten[1]), die einen Kern besitzen, der sehr verschieden gestaltet, bald rund, bald gelappt, band- oder ring- oder netzförmig ist (Fig. 108) und b) Polykaryocyten = Ostoklasten (pag. 163), die mehrere kleine Kerne enthalten (Fig. 117[2]) und im Gegensatz zu den Megakaryocyten stets in der Nähe von Knorpel oder Knochen gelegen sind.

[1]) Die ausserhalb der Gefässe liegenden Megakaryocyten sind vermutlich Bildungsanomalien von Hämoleukocyten und kommen nur bei Mensch und Säugetier vor. Sie teilen sich beim Menschen wahrscheinlich nur durch pluripolare Mitose (pag. 51), und zeigen zuweilen Degenerationserscheinungen am Protoplasma, die unter Umständen zu völligem Verlust des Protoplasma und zur Bildung der sog. „Riesenkerne" führen.

[2]) Die Polykaryocyten sind Abkömmlinge der ästigen Bindegewebszellen, nach anderen Autoren aber aus der Wand von Blutkapillaren durch Wucherung des Proto-

Das Periost (Beinhaut) ist eine aus derben Bindegewebsfasern bestehende Haut, an welcher wir zwei Lagen unterscheiden können. Die äussere („Adventitia") ist charakterisiert durch ihren Reichtum an Blutgefässen und stellt die Verbindung mit Nachbargebilden (Sehnen, Faszien etc.) her; die innere („Fibroelastica") ist arm an Blutgefässen, dagegen sehr reich (besonders an den Ansatzstellen von Faszien und Sehnen) an parallel der Knochenlängsachse verlaufenden elastischen Fasern und rundlichen oder spindelförmigen Bindegewebszellen; an ihrer Innenfläche findet sich stellenweise eine Lage kubischer Zellen [1]), die für die Entwicklung des Knochens von Bedeutung sind. Das Periost ist bald fester, bald lockerer mit dem Knochen verbunden,

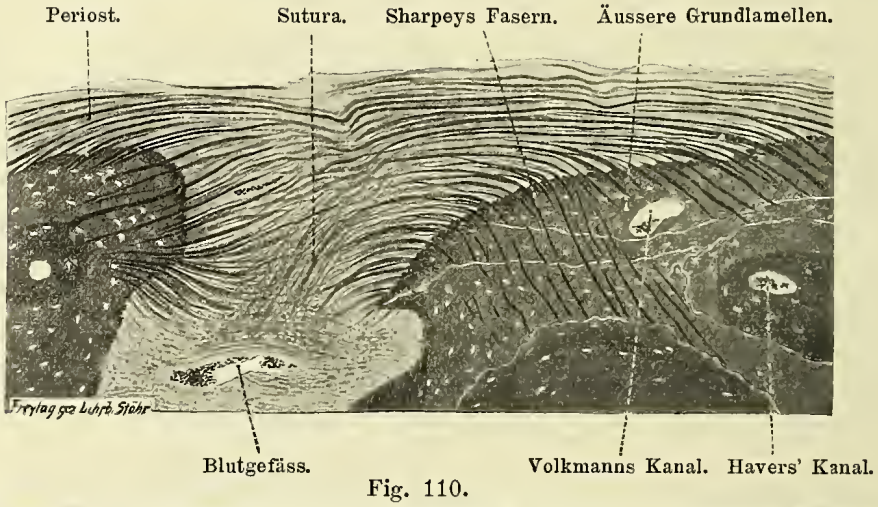

Fig. 110.

Stück eines senkrechten Schnittes durch das Schädeldach (Naht) eines erwachsenen Menschen. 80mal vergr. Nach Technik 11, pag. 27.

die Verbindung wird hergestellt durch die in den Knochen ein- resp. austretenden Blutgefässe, sowie durch die zahlreichen Sharpeyschen Fasern, Bindegewebsbündel, welche sich in die äusseren Grund- und in die an diese sich anschliessenden Schalt-Lamellen einbohren und nach den verschiedensten Richtungen verlaufen (Fig. 110). An Röhrenknochen dringen als Begleiter vieler Sharpeyschen Fasern elastische Elemente aus der Fibroelastica in den Knochen, wo sie ohne Rücksicht auf die lamelläre Struktur des Knochens in den oberflächlicheren Schichten verlaufen. Auch unabhängig von den Sharpeyschen Fasern eindringende elastische Fasern kommen vor. An den Deckknochen des Schädels fehlen elastische Elemente.

Die Blutgefässe des Knochens, des Markes und des Periosts stehen untereinander in ausgiebigster Verbindung, wie sie auch mit ihrer

plasmas, Vermehrung der Kerne ihrer Epithel-(Endothel-)zellen und schliesslich Abschnürung vom Mutterboden entstanden. Aus Polykaryocyten sollen durch Abschnürung einer einen Kern enthaltenden Protoplasmaportion wieder einkernige Zellen entstehen können.

[1]) Die Lebensdauer der Zellen der Fibroelastica ist eine sehr grosse. Das Periost einer bei 15° C gehaltenen Leiche, welches 168 Stunden nach dem Tode auf einen anderen lebenden Körper überpflanzt wird, soll noch imstande sein, Knorpel- und Knochengewebe zu erzeugen.

Umgebung in Zusammenhang stehen. Von den zahlreichen venösen und arteriellen Gefässen des Periosts treten überall in die Haversschen und Volkmannschen Kanäle kleine Äste (keine Kapillaren) ein, welche an der Innenfläche des Knochens mit den Gefässen des Markes zusammenhängen. Dieses bezieht sein Blut durch die Arteriae nutritiae, welche auf dem Wege durch die Substantia compacta an diese Äste abgeben und sich im Marke in ein reiches Blutgefässnetz auflösen. Die Kapillaren des Markes gehen in weite, sehr zartwandige[1]), klappenlose Venen über; von den grösseren, ebenfalls klappenlosen Venen verläuft eine mit der Arteria nutritia, während die anderen sich vielfach mit den Venen der kompakten Substanz verbinden. Wirkliche Lymphgefässe finden sich nur in den oberflächlichsten Periostlagen.

Die zahlreichen, markhaltigen und marklosen Nerven sind teils im Periost gelegen, wo sie zuweilen in Lamellen-Körperchen endigen, teils treten sie in die Haverschen Kanäle und in das Knochenmark, wo sie hauptsächlich für die Blutgefässe bestimmt sind.

Verbindungen der Knochen.

Wir unterscheiden: 1. Verbindung der Knochen ohne Gelenke, Synarthrosis, 2. Verbindung der Knochen mit Gelenken, Diarthrosis.

ad 1. Bei Synarthrosis erfolgt die Verbindung der Knochen entweder a) durch Bänder — Bandverbindung, Syndesmosis — oder b) durch Knorpel — Knorpelhaft, Synchondrosis.

ad a) die Bänder sind teils fibröse Bänder, welche den gleichen Bau wie die Sehnen zeigen, teils elastische Bänder. Diese letzteren sind durch zahlreiche, starke elastische Fasern ausgezeichnet, welche jedoch nie zu Bündeln oder Lamellen zusammentreten, sondern stets durch lockeres Bindegewebe auseinandergehalten werden (vergl. Fig. 40 *C* pag. 72). Das Lig. nuchae, stylohyoideum und die Ligamenta flava zwischen den Wirbelbögen gehören zu den elastischen Bändern. Auch die Nahtverbindung, Su-

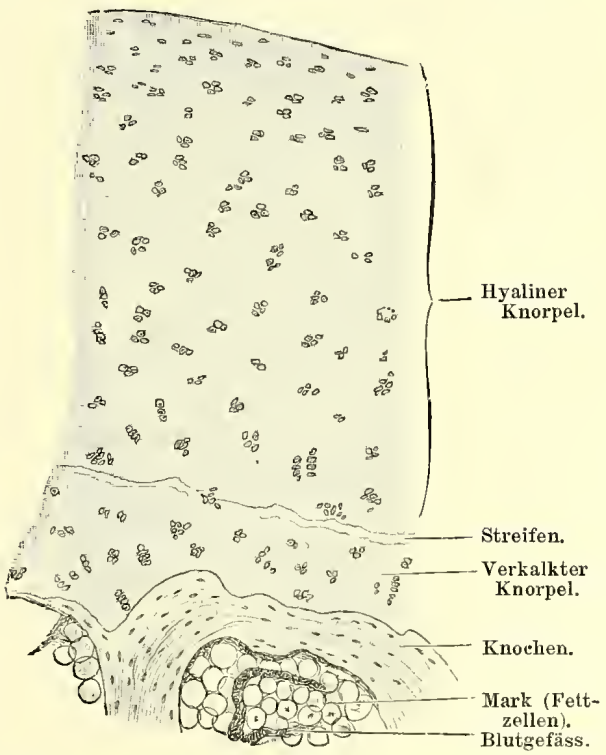

Fig. 111.
Senkrechter Schnitt durch das Köpfchen eines Metakarpalknochens des erwachsenen Menschen. 50 mal vergrössert. Technik Nr. 69, pag. 165.

[1]) Durch Übersehen dieser zarten Wände entstand die Lehre von wandungslosen Bluträumen des Knochenmarks.

tura, gehört zu den Syndesmosen, indem kurze Fasermassen (Fortsetzungen der Sharpeyschen Fasern) von einem gezackten Knochenrande zum anderen ziehen (Fig. 110).

ad b) Der Knorpel ist selten nur hyaliner Knorpel; gewöhnlich besteht er zum Teil aus Bindegewebsknorpel, zum Teil (besonders an der Grenze gegen den Knochen) aus hyalinem Knorpel, dessen Zellenkapseln oft verkalkt sind.

Die Ligamenta intervertebralia, welche gleichfalls zu den Synchondrosen gehören, besitzen in ihrem Zentrum eine weiche gallertartige Masse, den Nucleus pulposus, der grosse Gruppen von Knorpelzellen enthält; er ist ein Rest der Chorda dorsalis, des embryonalen Vorläufers der Wirbelsäule. Die Peripherie der Ligamenta intervertebralia wird von einem sehnigen Ring hergestellt.

ad 2. Bei den Diarthrosen haben wir die Gelenkenden der Knochen, die Labra glenoidalia, die Zwischenknorpel (Menisci) und die Gelenkkapseln zu betrachten.

Die Gelenkenden der Knochen sind von einer 0,2 bis 5 mm dicken, nach den Rändern hin sich verdünnenden Lage hyalinen Knorpels überzogen. Die Knorpelzellen sind an der Oberfläche des Gelenkknorpels parallel dieser gestellt und abgeplattet; in den mittleren Schichten des Knorpels sind die Knorpelzellen rundlich [1]), oft zu Gruppen vereint; in den tiefsten Schichten endlich sind die Zellgruppen teilweise in Längsreihen, senkrecht zur Knochenoberfäche gestellt; daran schliesst sich durch einen Streifen getrennt, eine schmale Schicht verkalkten Knorpels, welche die Verbindung zwischen hyalinem Knorpel und Knochen vermittelt (Fig. 111).

Nicht alle Gelenkknorpel zeigen den eben beschriebenen Bau; so ist der Knorpel der Rippenknorpelgelenke, des Sternoklavikular-, des Acromioklavikulargelenkes, des Kiefergelenkes und des Capitulum ulnae kein hyaliner, sondern Bindegewebsknorpel; die distale Gelenkfläche des Radius ist von straffem Bindegewebe überzogen.

Die Labra glenoidalia und die Zwischenknorpel entbehren der charakteristischen knorpligen Grundsubstanz; sie bestehen aus einem derben Bindegewebe und aus z. T. rundlichen Zellen [2]).

Nerven und Gefässe fehlen den Gelenkknorpeln Erwachsener: auch die Labra glenoidalia und die Zwischenknorpel sind nerven- und gefässlos.

Die Gelenkkapseln bestehen aus einem äusseren Stratum fibrosum, das von sehr verschiedener Dicke ist und den gleichen Bau wie die oben beschriebenen fibrösen Bänder besitzt, und aus einer inneren, an der freien Innenfläche glänzend glatten Haut, dem Stratum synoviale, der Synovialmembran. Diese besteht zunächst der fibrösen Schicht aus lockerem,

---

[1]) An den Gelenkknorpelzellen sind Fortsätze beschrieben worden, welche sich in die benachbarte Knorpelgrundsubstanz hinein erstrecken. Die tieferen Schichten der abgeplatteten Knorpelzellen sollen gelappte Kerne besitzen.

[2]) In die gleiche Kategorie gehören auch die sogen. Sesamknorpel: die Sehnenscheide am Os cuboideum enthält dagegen echten Knorpel. (Vgl. auch pag. 78, Anm. 2).

elastische Fasern und stellenweise Fettzellen enthaltendem Bindegewebe; weiter nach innen folgt eine dünne Schicht parallel verlaufender Bindegewebsbündel, welche in der gegen die Gelenkhöhle zugekehrten Schicht kleine (11 bis 17 μ), rundliche oder sternförmige, einen grossen Kern besitzende Zellen enthalten; letztere sind bald nur spärlich vorhanden — an Stellen, wo grösserer Druck ausgeübt wird, — bald sind sie sehr reichlich und bilden förmliche Epithel-(Endothel-)lagen, die in 3 bis 4facher Schicht die Innenfläche decken.

Das Stratum synoviale (Synovialmembran) bildet oft frei in die Gelenkhöhle hineinragende, fetterfüllte Falten und trägt auf seiner Oberfläche die Synovialzotten (Fig. 112); das sind sehr verschieden gestaltete Fortsätze von meist mikroskopischer Grösse, welche vorzugsweise dicht am Rande der Gelenkflächen sitzen und der Synovialmembran ein rötlich samtartiges Aussehen verleihen. Sie bestehen aus Bindegewebe und werden von einer einfachen oder doppelten Lage von Epithelzellen überzogen.

Die grösseren Blutgefässe der Synovialmembran liegen in der lockeren Bindegewebslage; von da aus ziehen Kapillaren in die innere, dünne Bindegewebslage und dringen in die Zotten ein. Doch gibt es auch gefässlose Zotten. Lymphgefässe liegen dicht unter dem Epithel.

Fig. 112.

Synovialzotten mit Blutgefässen aus dem menschlichen Kniegelenke. 50mal vergr. An der Spitze der linken Zotte ist das Epithel abgelöst, so dass das Bindegewebe zum Vorschein kommt. Technik Nr. 70, pag. 165.

Die Nerven liegen in der lockeren Bindegewebsschicht und enden zum Teil in Lamellen-Körperchen („siehe Endkolben“).

Die Synovia, Gelenkschmiere, enthält mehr oder weniger stark veränderte Zellen, Zellfragmente und Fettropfen, alles Produkte eines physiologischen Abnutzungsprozesses der Oberflächen des Stratum synoviale und des Gelenkknorpels; ferner Eiweiss, Schleim, Salze; diese festen Bestandteile betragen nur 6 %, der Rest besteht aus Wasser.

Die Knorpel.

Die Rippenknorpel bestehen aus hyalinem Knorpel, dessen Grundsubstanz die (pag. 79) erwähnten Eigentümlichkeiten zeigt und dessen Zellen häufig Fett enthalten. Die Oberfläche der Rippenknorpel ist von einer festen, faserigen Haut, dem Perichondrium, überzogen, welches aus nach verschiedenen Richtungen verlaufenden Bindegewebsbündeln und elastischen Fasern besteht.

Die Gelenkknorpel (siehe auch „Verbindung der Knochen“) sind nur an ihren Seitenflächen, nicht aber an ihren Berührungsflächen von Perichondrium überzogen.

Da, wo Knorpel und Perichondrium sich berühren, erfolgt ein allmählicher Übergang der einen Gewebsart in die andere; infolgedessen haftet das Perichondrium sehr fest am Knorpel. Das Perichondrium ist der Träger der Nerven und der Blutgefässe; letztere liegen bei wachsenden Knorpeln auch in diesen selbst, in eingegrabenen Kanälen; beim Erwachsenen sind die Knorpel gefässlos; die Ernährung erfolgt durch Diffusion von der Oberfläche her. Die Rippenknorpel erhalten bei ihrer im Alter häufig auftretenden Verknöcherung Blutgefässe.

Die Knorpel der Atmungsorgane und der Sinnesorgane siehe in den entsprechenden Kapiteln.

Entwicklung der Knochen.

Die Knochen sind verhältnismässig spät auftretende Bildungen. Es gibt eine embryonale Zeit, in welcher Muskeln, Nerven, Gefässe, Hirn, Rückenmark etc. schon wohl ausgebildet sind, vom Knochen aber noch keine Spur vorhanden ist. In jener Zeit wird das Skelet des Körpers durch hyalinen Knorpel gebildet. Mit Ausnahme einiger Teile des Schädels und fast aller Teile des Gesichtes sind alle später knöchernen Teile des Skeletes erst durch Knorpel vertreten; so finden wir z. B. bei der oberen Extremität Humerus, Radius, Ulna, Carpus und die Skeletteile der Hand als Knorpelstücke, die aber nicht wie der spätere Knochen hohl, sondern durchaus solid sind. An die Stelle dieses Knorpelskeletes tritt nun allmählich das knöcherne Skelet; man nennt alle jene Knochen, die in embryonaler Zeit durch Knorpel vertreten waren, knorpelig vorgebildete (oder primäre oder Ersatz-) Knochen. Die anderen Knochen, welche keine knorpeligen Vorläufer haben, heissen Bindegewebsknochen (oder sekundäre Knochen).

Zu den knorpelig vorgebildeten Knochen gehören: sämtliche Knochen des Stammes, der Extremitäten, der grösste Teil der Schädelbasis (Hinterhauptbein mit Ausnahme des oberen Teiles der Schuppe desselben, Keilbein mit Ausnahme der inneren Lamelle des Proc. pterygoideus, Felsenbein und die Gehörknöchelchen, Siebbein und die untere Nasenmuschel) und das Zungenbein.

Zu den Bindegewebsknochen gehören: die Seitenteile des Schädels, das Schädeldach und fast alle Gesichtsknochen [1]).

I. Erste Entwicklung der Knochen.

a) Entwicklung der knorpelig vorgebildeten Knochen.

Hier sind zwei Vorgänge zu betrachten: 1. Bildung von Knochensubstanz im Innern des vorhandenen Knorpels, enchondrale (endochondrale) Ossifikation und 2. Knochenbildung in der unmittelbaren

[1]) Da die Schädelanlage der höheren Wirbeltiere in geringerer Ausdehnung verknorpelt, als diejenige niederer Vertebraten, so ist es denkbar, dass ein Teil der hier aufgezählten Bindegewebsknochen zu den Ersatzknochen gehört. Er erscheint nur nicht als ein solcher, weil jener Teil der Schädelanlage, den er ersetzen sollte, vorher gar nicht mehr zur Verknorplung kommt.

Umgebung, also auf dem Knorpel, periostale, oder besser perichondrale, Ossiffikation. Die auch phylogenetisch ältere perichondrale Ossifikation beginnt meist früher, soll aber aus didaktischen Gründen erst in zweiter Linie beschrieben werden.

1. Enchondrale Ossifikation. Die ersten Veränderungen bestehen hier darin, dass an einer bestimmten Stelle des Knorpels die Zellen sich vergrössern, sich teilen, so dass mehrere in einer Knorpelhöhle liegen; dann wird die Grundsubstanz selbst durch Einlagerung von Kalksalzen feinkörnig getrübt, sie verkalkt. Solche Stellen sind bald mit unbewaffnetem Auge zu bemerken und heissen Ossifikationspunkte (oder besser Verkalkungspunkte (Figur 113). Die vom Verkalkungspunkte entfernteren Knorpelpartien wachsen weiter in die Dicke und Länge, während am Verkalkungspunkte selbst kein Wachstum mehr stattfindet, dadurch erscheint jene Stelle des Skeletstückes wie eingeschnürt (Fig. 113). Unterdessen ist an der Oberfläche des Verkalkungspunktes ein an jungen Zellen und Blutgefässen reiches Gewebe, das osteoblastische Gewebe, aufgetreten. Dieses dringt in den Knorpel ein und bringt die verkalkte Knorpelgrundsubstanz zum Zerfall; die Knorpelzellen werden frei und gehen zugrunde; so ist eine kleine Höhle im Verkalkungspunkte entstanden, sie heisst der primordiale Markraum.

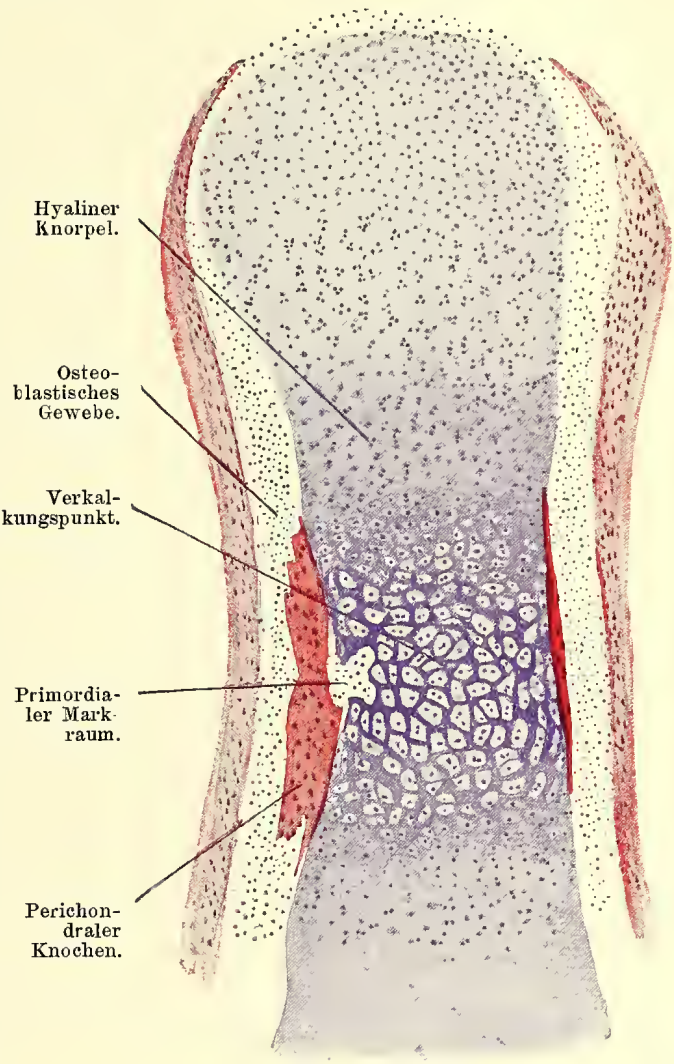

Fig. 113.

Stück eines dorsopalmaren Längsschnittes einer Kleinfingerphalanx eines 6monatlichen menschlichen Fetus. 60mal vergrössert. Am Verkalkungspunkt sind die Knorpelhöhlen vergrössert und enthalten mehrere Zellen, weiter oben stehen die Knorpelzellen in Gruppen. Jede Gruppe ist durch wiederholte Teilung aus einer Knorpelzelle hervorgegangen. Technik Nr. 71, pag. 165.

Die nächste Umgebung desselben macht nun die gleichen Prozesse

durch wie zu Beginn, d. h. die Knorpelzellen vergrössern sich, die Knorpelgrundsubstanz verkalkt. Allmählich erfolgt eine immer mehr fortschreitende Vergrösserung des Markraumes, indem neue Partien des Knorpels einschmelzen. Dabei werden die Kapseln vieler Knorpelzellen eröffnet, die Zellen gehen zugrunde, während die zwischen diesen gelegene verkalkte Knorpelgrundsubstanz sich noch in Form zackiger, in den Markraum ragender Fortsätze (Fig. 114) erhält. Der Markraum ist jetzt eine buchtige Höhle, gefüllt mit Blutgefässen und mit primärem Knochenmark, d. h. verzweigten Bindegewebszellen, die miteinander anastomosieren. Ein Teil dieser Zellen wird bald zu protoplasmareichen Elementen, Osteoblasten, die sich nach Art eines einschichtigen Epithels an die Wände des Markraumes anlegen und daselbst zu Knochenzellen werden (s. pag. 82). Unterdessen treten weisse Blutzellen in immer steigender Menge auf, die schliesslich die Hauptmasse der zelligen Elemente des Knochenmarkes bilden und damit das primäre Knochenmark zum „roten“ besser (sekundären) Knochenmark umwandeln.

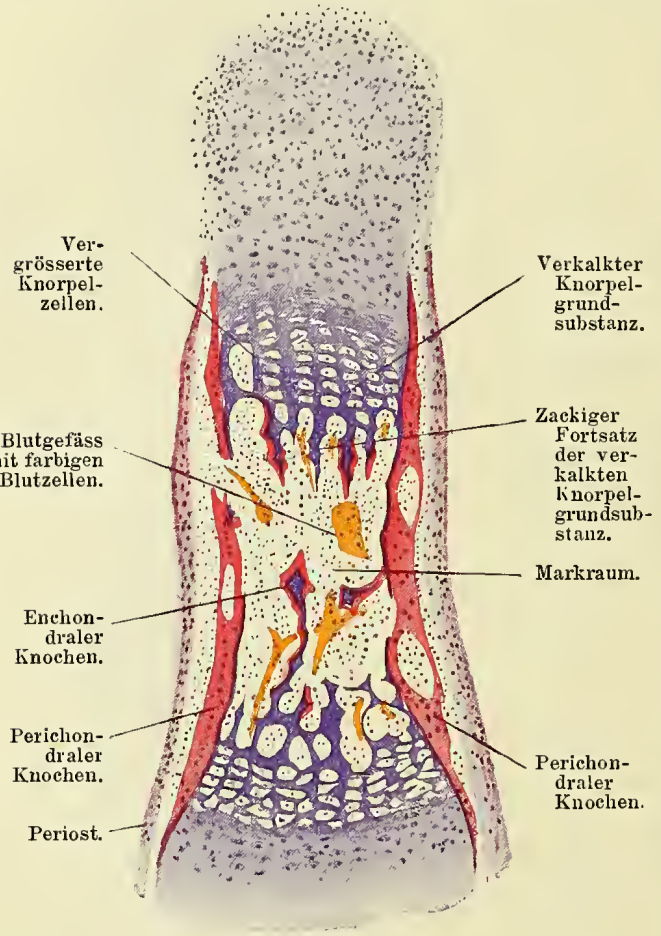

Fig. 114.
Stück eines dorsopalmaren Längsschnittes einer Mittelfingerphalanx eines 4monatlichen menschlichen Fetus. 60mal vergr. Technik Nr. 71, pag. 165.

Die verzweigten Bindegewebszellen behalten zum Teil auch späterhin ihre Form bei, (sie bilden miteinander anastomosierend ein Netzwerk, in welchem feine, anfangs interzelluläre Bindegewebsfasern entstehen, die sich dann von den Zellen lösend das Stützgerüst des Knochenmarkes darstellen), zum Teil werden sie zu Fettzellen.

Bald ist nun der Markraum durch die Tätigkeit der Osteoblasten mit einer dünnen, allmählich dicker werdenden Knochentapete ausgekleidet; die oben erwähnten, zackigen Blätter verkalkter Knorpelgrundsubstanz sind rings von jungem Knochen umgeben. So wird nach und nach das früher solide

Knorpelstück in spongiösen Knochen umgewandelt, dessen Bälkchen noch Reste verkalkter Knorpelgrundsubstanz enthalten (Fig. 116).

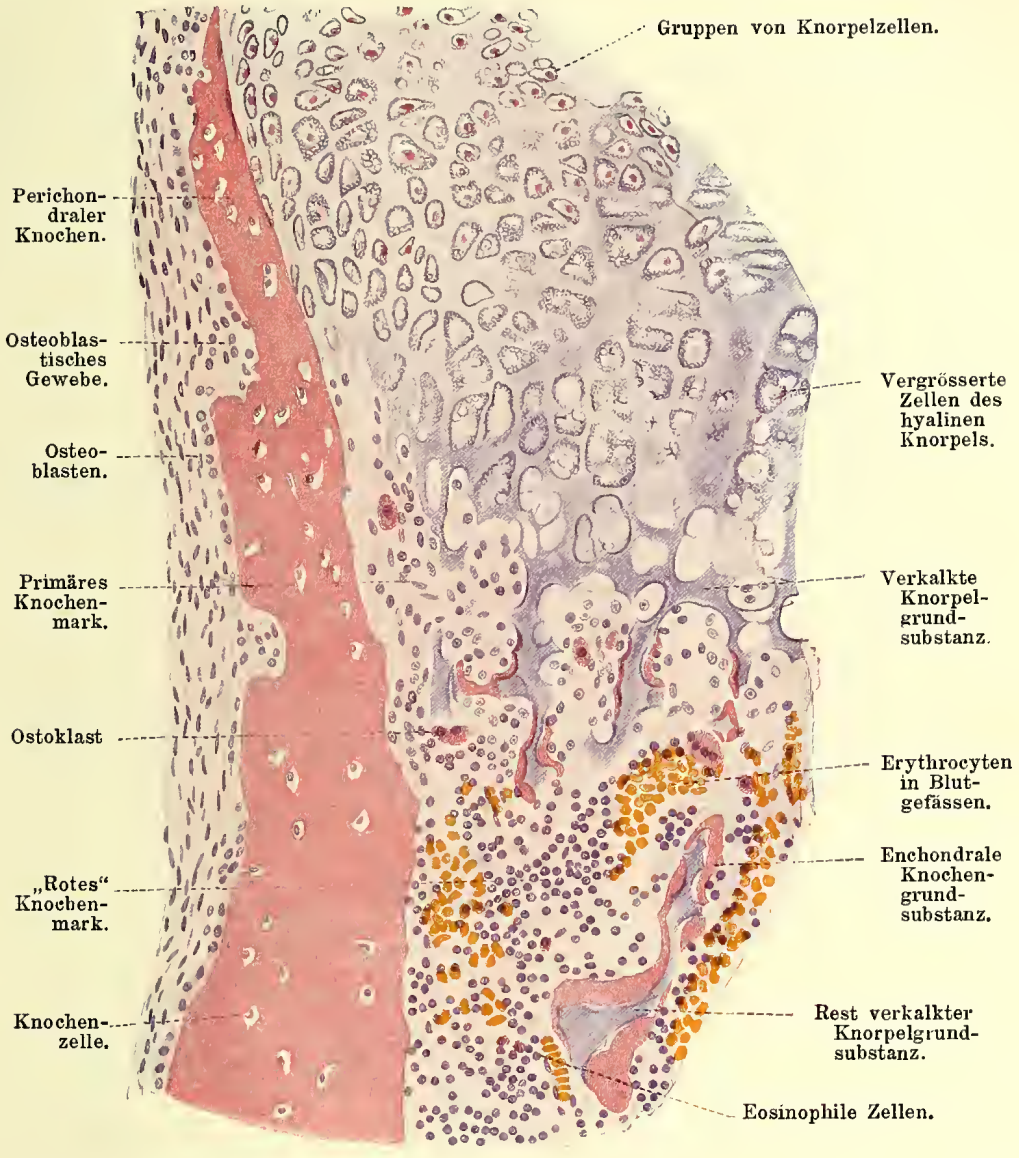

Fig. 115.

Stück eines dorsopalmaren Längsschnittes der zweiten Fingerphalanx eines 4 monatlichen menschlichen Fetus. 230mal vergr. Im enchondralen Knochen fehlen noch Knochenhöhlen mit Knochenzellen. Technik Nr. 71, pag. 165.

2. Perichondrale Ossifikation. Sie erfolgt ebenfalls durch Osteoblasten, welche aus dem oben erwähnten, an der Oberfläche des Verkalkungspunktes befindlichen osteoblastischen Gewebe hervorgegangen sind (Fig. 113). Unter dem Einfluss der Osteoblasten [1]) werden periodisch Schichten von grob-

[1]) In den inneren Schichten der perichondralen Knochenrinde fehlen die Osteoblasten fast völlig; auch im Bereich der enchondralen Knochenbälkchen ist die Menge des Osteoblasten eine geringere, was vermutlich mit deren bevorstehender Resorption zusammenhängt.

faseriger (pag. 81, Anm. 1) Knochensubstanz auch auf der Oberfäche des Knorpels gebildet (Fig. 114); diese Knochenmassen unterscheiden sich besonders dadurch von dem enchondral gebildeten Knochen, dass sie keine Reste verkalkter Knorpelgrundsubstanz enthalten, da ja die Knochenbildung hier nur im Umkreise, nicht im Innern des Knorpels erfolgt[1]).

Enchondraler und perichondraler Knochen sind durch eine gewöhnlich unvollständige Schicht verkalkter Knorpelgrundsubstanz geschieden, die auf dem Querschnitt als „enchondrale Grenzlinie" sichtbar ist (Fig. 116).

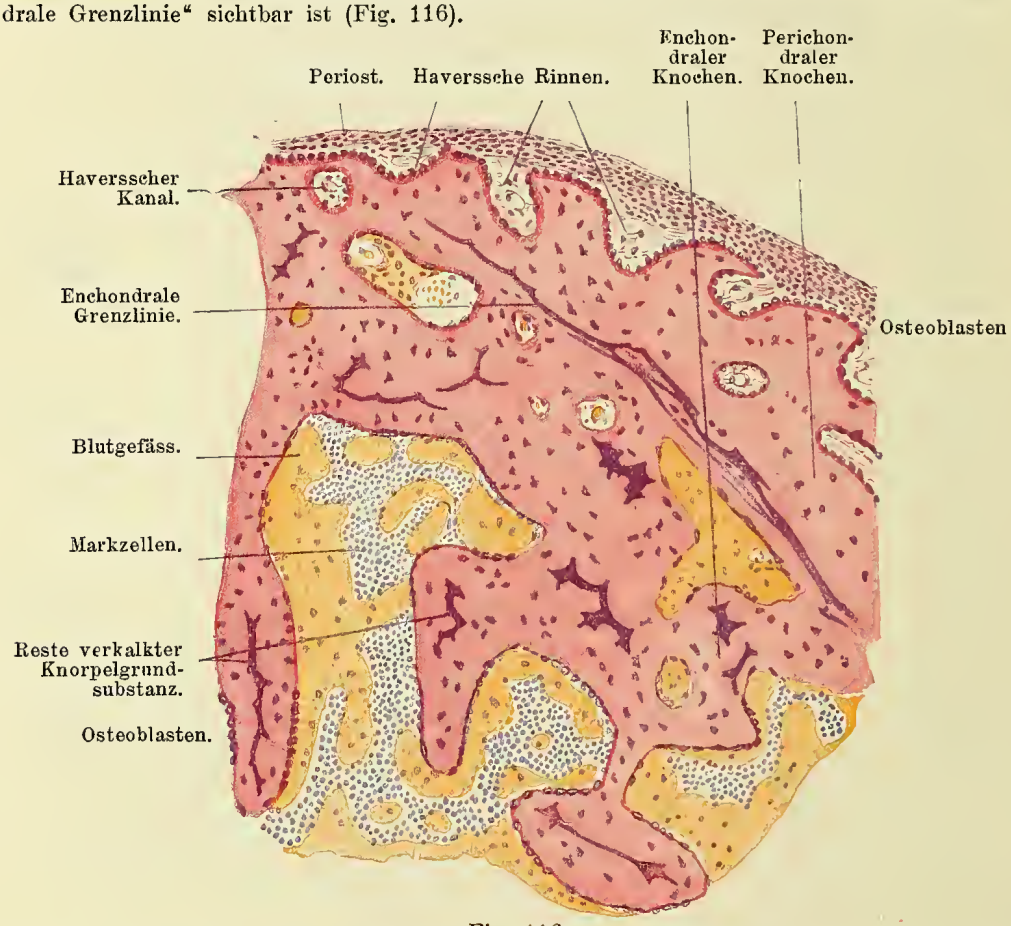

Fig. 116.

Stück eines Querschnittes der Humerusdiaphyse eines 4monatlichen menschlichen Fetus. 80 mal vergrössert. Technik Nr. 71, pag. 165. (Die dunkelroten Linien unter den Osteoblasten sind unverkalkte Knochengrundsubstanz.)

Am perichondralen Knochen lässt sich auch die Bildung der ersten Haversschen Kanälchen verfolgen (Fig. 116). Die perichondrale Knochenrinde entsteht nämlich nicht in fortlaufender, gleichmässig dicker Schicht sondern man bemerkt an vielen Stellen Vertiefungen der Knochenrinde, in denen Blutgefässe, umgeben von Osteoblasten, liegen; anfangs sind die Vertiefungen nur gegen die Peripherie offene Rinnen; mit immer vorschreitender Verdickung der perichondralen Knochenschichten werden die Rinnen von

[1]) Oft findet man zwischen den perichondralen Knochenbalken ein dichtes Geflecht grober Bindegewebsbündel, den sog. „Wurzelstock", von welchem zahlreiche Sharpeysche Fasern in die Balken einstrahlen.

aussen geschlossen, und stellen nun gefässhaltige Kanäle, Haverssche Kanäle dar. Durch die Tätigkeit der in die Haversschen Kanäle eingeschlossenen Osteoblasten (Fig. 119) werden neue Knochenschichten (die späteren Haversschen Lamellen) gebildet.

Aus dem Knorpelstücke ist durch Auflösung des Knorpels und durch Ersatz desselben durch Knochen (enchondrale Ossifikation), sowie durch Auflagerung neuer Knochenmassen von aussen (perichondrale Ossifikation), ein Knochen geworden.

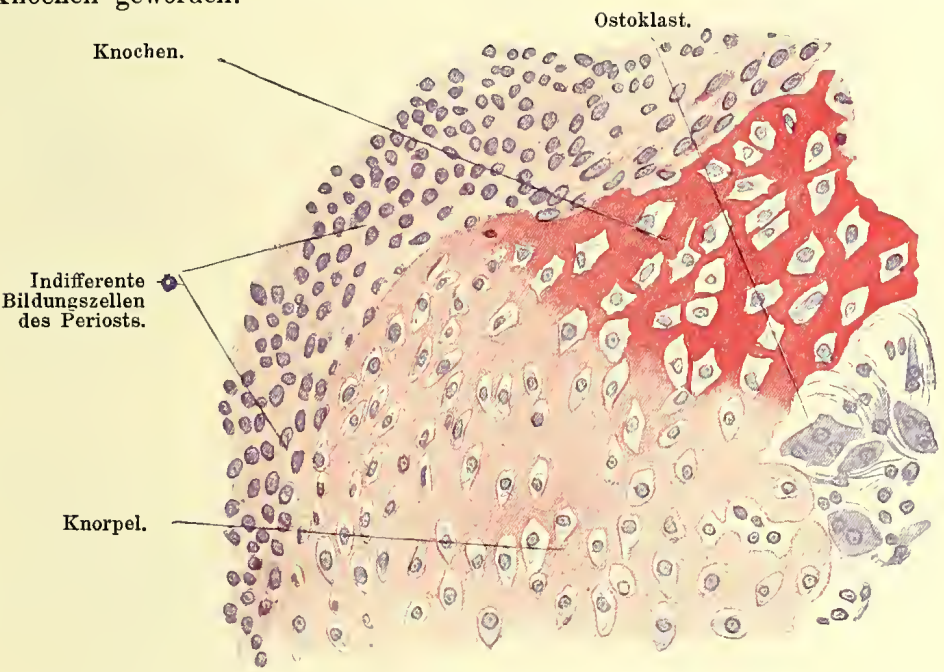

Fig. 117.

Stück eines Schnittes durch den harten Gaumen einer neugeborenen Katze. 240 mal vergrössert. Technik Nr. 71, pag. 165.

Das Wesen der vorstehend beschriebenen Prozesse besteht in einer Auflösung des ursprünglichen Skeletstückes und in einer Neubildung desselben durch Entwicklung von Knochensubstanz. Man nennt diesen Modus der Knochenbildung den neoplastischen Typus. An der Gelenkgrube des Schläfenbeins, an der Gaumennaht, am Unterkiefer, an der Tuberositas radii, der Spina scapulae und an den Spitzen der Endphalangen findet man Stellen, an denen Knorpelgewebe in Knochengewebe direkt überzugehen scheint (Fig. 117). Man hat daraus den Schluss gezogen, dass hier eine direkte Umwandlung von Knorpelgrundsubstanz in Knochengrundsubstanz, von Knorpelzellen in Knochenzellen stattfindet und hat diesen Prozess den metaplastischen Typus genannt. Der Schluss ist unberechtigt, es handelt sich hier nicht um Umwandlung einer ausgebildeten Knorpelzelle in eine Knochenzelle, sondern um Leistungen indifferenter Bildungen des Periosts, die zeitweise Knorpel, zeitweise Knochen liefern (s. auch pag. 82, Anm. 3). Knochen, die einen metaplastischen Typus zeigen, sind in ihrer ersten Anlage entweder perichondrale oder Bindegewebsknochen.

b) Entwicklung der Bindegewebsknochen.

Hier ist die Grundlage, auf welcher die Knochenbildung erfolgt, nicht Knorpel, sondern Bindegewebe. Einzelne Bindegewebsbündel verkalken; an

diese legen sich aus embryonalen Zellen hervorgegangene Osteoblasten (Fig. 118) und werden auf die oben (pag. 82) beschriebene Weise zu Knochenzellen. Es gehört zum Begriff „Bindegewebsknochen", dass derselbe allseitig von Bindegewebe umgeben ist; berührt Knochengewebe auf

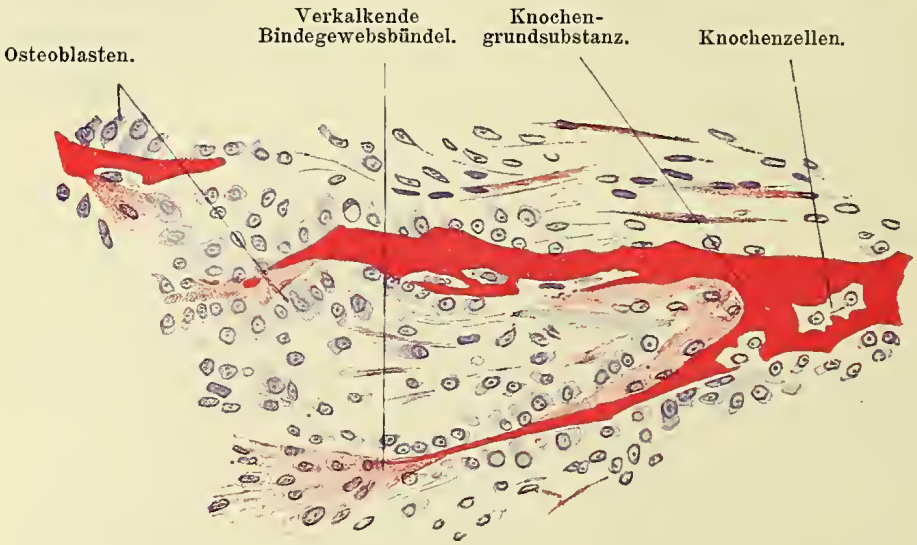

Fig. 118.

Aus einem Schnitt durch den Unterkiefer eines 4monatlichen menschlichen Fetus. 240mal vergr. Technik Nr 71, pag. 165.

einer Seite direkt ohne Zwischenlagerung von Bindegewebe Knorpelgewebe, so hat man keinen Bindegewebsknochen, sondern perichondralen Knochen vor sich.

II. Weiteres Wachstum der Knochen.

1. Knorpelig vorgebildete Knochen.

a) Röhrenknochen. Viel später als die Verknöcherung der Diaphyse beginnt diejenige der Epiphysen[1]); Blutgefässe wachsen in den verkalkenden Knorpel, welcher anfangs nur auf dem Wege der enchondralen, später auch der perichondralen Ossifikation zu Knochen umgewandelt wird. Knorpelig bleiben nur 1. immer, die Oberfläche als Gelenkknorpel. 2. vorübergehend, bis zu vollendetem Wachstum eine zwischen Diaphyse und Epiphyse bestehende Zone, die Epiphysenfuge; hier findet ein lebhaftes Wachstum des Knorpels statt, der durch Ausdehnung der primordialen Markräume der Diaphyse und der Epiphysen fortwährend in Knochen umgewandelt wird. Auf diese Weise wächst der Knochen in die Länge. Das Dickenwachstum geschieht durch Auflagerung, „Apposition", immer neuer periostaler Knochenschichten[2]).

[1]) So entsteht im Humerus der Ossifikationspunkt in der Diaphyse in der 8. Fetalwoche, in den Epiphysen im ersten Lebensjahre.

[2]) Ein „interstitielles", durch Vermehrung der zwischen den Knochenhöhlen befindlichen Grundsubstanz bedingtes Wachstum kommt nur in ganz geringem Grade bei jüngster Knochensubstanz vor. Hier liegen die Knochenzellen viel dichter als in späteren Stadien.

b) Kurze Knochen ossifizieren wie die Epiphysen anfangs nur enchondral; erst nach Auflösung der letzten oberflächlichen Reste von Knorpelsubstanz wird eine perichondrale Knochenrinde gebildet.

c) Bei platten Knochen beginnt die Verknöcherung erst perichondral, dann enchondral.

2. Bindegewebsknochen.

Diese wachsen durch Bildung immer neuer Knochenmassen an den Rändern (flächenhaftes Wachstum) und an den Oberflächen (Dickenwachstum); die Folge reichlicher Knochenablagerung an den Oberflächen ist, dass aussen und innen kompakte Lagen und dazwischen spongiöse Knochensubstanz (hier Diploë genannt) sich findet. Die Knochenmassen bestehen anfangs aus grobfaseriger, später (etwa vom ersten Lebensjahre ab) aus feinfaseriger Knochengrundsubstanz (pag. 81).

III. Resorption der Knochen.

Sofort mit der ersten Anlage von Knochengewebe macht sich ein entgegengesetzter Vorgang, die Resorption, bemerkbar, durch welche die ver-

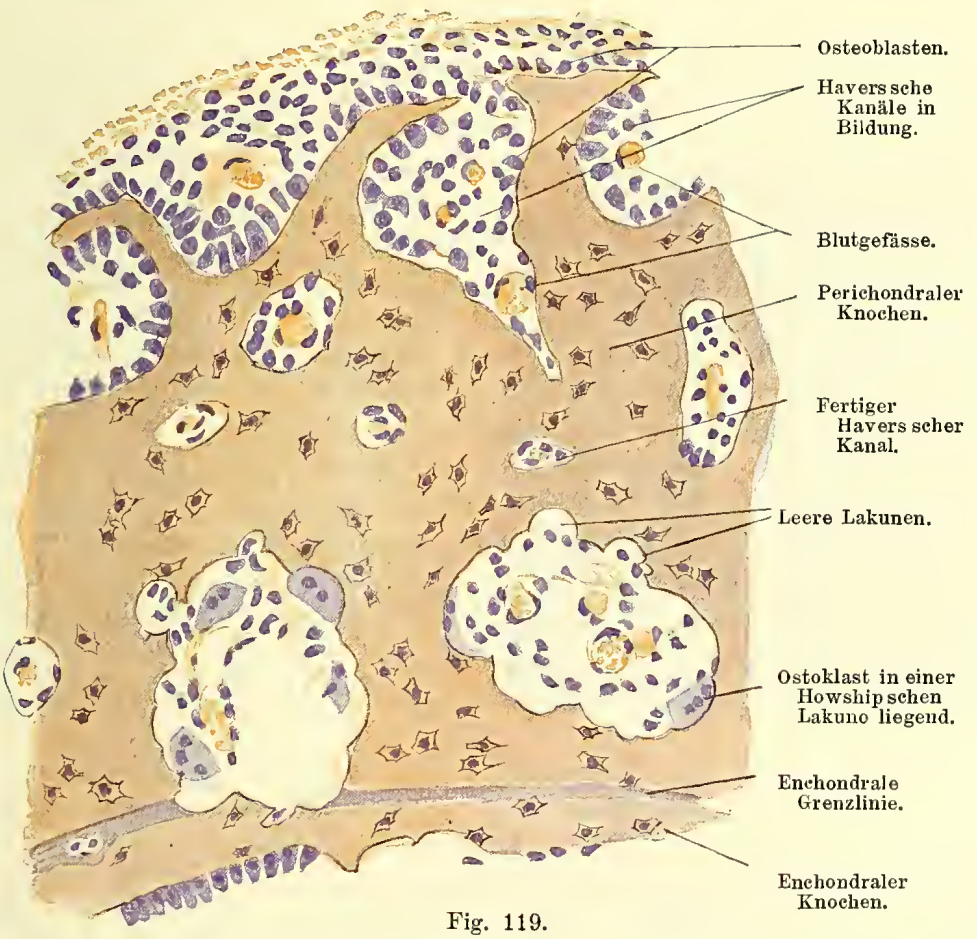

Fig. 119.

Stück eines Querschnittes durch einen Röhrenknochen einer neugeborenen Katze. Die zwei grossen Hohlräume unten sind Havers sche Räume. 240mal vergr. Technik 71, pag. 165.

kalkte Knorpelgrundsubstanz, sowie viele Teile des eben erst angelegten Knochens wieder aufgelöst werden. Resorption findet in geringerem Grade in platten und kurzen Knochen und an der Oberfläche aller Knochen bis zur Ausbildung ihrer typischen Gestalt, im ausgedehntesten Masse aber in Röhrenknochen bei der Bildung der Markhöhle [1]) statt. Dabei gehen nicht nur die ganzen enchondralen Knochenmassen [2]), sondern auch ansehnliche Mengen des perichondralen Knochens verloren, Verluste, die immer durch Ablagerung neuer perichondraler Knochenschichten von aussen her gedeckt werden. Auch im Innern der Substantia compacta sieht man unregelmässige, durch Auflösung der inneren Haversschen Lamellen entstandene Hohlräume, die sogenannten Haversschen Räume (Fig. 119), welche indessen durch Ablagerung neuer Knochenmassen zum Teil wieder ausgefüllt werden können [3]). Die Substantia spongiosa des Knochens Erwachsener ist durch Resorption von der Markhöhle und von der Innenfläche der Haversschen Kanäle aus entstanden, die allmählich zur Reduktion des Knochens auf schmale Streifen, die Bälkchen und Blätter der spongiösen Substanz, führt.

Fast überall, wo eine Resorption von Knochensubstanz stattfindet, sieht

---

[1]) Ein Femur eines dreijährigen Kindes enthält z. B. fast nichts mehr von dem Knochengewebe des Femur eines Neugeborenen.

[2]) Eine Ausnahme hiervon macht das knöcherne Gehörlabyrinth, das auch noch im spätesten Lebensalter verkalkte Knorpelreste enthält.

[3]) Derartig ausgefüllte Stellen grenzen sich durch eine breitere Kittlinie („Resorptionslinie") von der Umgebung ab; was innerhalb dieser Linie liegt, ist neugebildetes Knochengewebe. Viele Schaltlamellen sind nichts als Reste von Haversschen Lamellen, die zum grössten Teile resorbiert und durch neue, von der Innenfläche benachbarter Haversscher Räume aus entstandene Haverssche Lamellen begrenzt werden. Andere Schaltlamellen sind tangentiale Schnitte von Haversschen Lamellen, die erst auf Nachbarserienschnitten als solche zu erkennen waren.

Verschiedene Generationen von Grundlamellen.

Fig. 120.

Stück eines Schnittes durch eine Finger-Phalanx eines Erwachsenen. Färbung der Fibrillen nach pag. 27, 11. 80mal vergr. Nur die Fibrillen haben sich geschwärzt, die fibrillenfreie Kittsubstanz erscheint, da wo sie in grösseren Mengen vorliegt, als weisse „Kittlinie". Auch die an das Lumen der Haversschen Kanäle grenzende Knochengrundsubstanz ist hier frei von Fibrillen. Die Fibrillenbündel selbst sind bei dieser schwachen Vergrösserung nicht sichtbar (vergl. dagegen Fig. 51).

man die Ostoklasten (Knochenbrecher) (pag. 149) in grubigen Vertiefungen („Howshipschen Lakunen“) des Knochens gelegen[1]).

Auch am völlig ausgebildeten Skelet gehen noch an einzelnen Stellen die Prozesse der Apposition und der Resorption fort.

TECHNIK.

Nr. 65. Knochenschliffe. Die zu Schliffen zu verwendenden Knochen dürfen nicht vor der Mazeration getrocknet sein, sondern müssen frisch auf mehrere Monate in Wasser, das mehrmals gewechselt wird, eingelegt werden. Dann werden sie getrocknet[2]), ein Stück wird zwischen zwei Korkstücke oder zwischen Tuch in einen Schraubstock geklemmt und mit einer Laubsäge ein 1—2 mm dickes Blatt der Quere resp. der Länge nach abgeschnitten. Das Blatt wird mit Siegellack auf die Unterfläche eines Korkstöpsels fest angeklebt (der Siegellack muss das Blatt rings umgeben), das Ganze einen Moment in Wasser getaucht und dann zuerst mit einer flachen, groben und nachher mit einer feinen Feile ganz eben gefeilt; dabei muss die Feile öfter in Wasser getaucht werden, um die ihr anhängenden Teile abzuspülen und um die Erwärmung des Siegellackes durch die Reibung zu verhindern. Dann löst man durch Erwärmen des Siegellackes das Knochenblatt ab und klebt es mit der anderen, geebneten Seite auf den Stöpsel. Jetzt wird das Blatt mit der Feile so lange bearbeitet, bis es so dünn geworden ist, dass der Siegellack durchscheint. Alsdann bringt man das Ganze in 90%igen Alkohol, wo sich binnen weniger Minuten das Knochenblatt leicht ablösen lässt. Nun nimmt man einen groben Schleifstein, befeuchtet ihn mit Wasser, stellt durch Reiben mit einem zweiten Schleifstein etwas Schmirgel her, legt das Knochenblatt hinein und schleift es auf beiden Seiten in kreisförmiger Bewegung, indem man einen glatten (keine Risse tragenden) Korkstöpsel einfach auf das Knochenblatt aufsetzt; ein Ankleben des Blattes ist nicht nötig. Hat der Schliff die nötige Dünne erreicht — man überzeuge sich davon, indem man ihn zwischen Filtrierpapier abtrocknet und dann bei schwacher Vergrösserung betrachtet, der Schliff muss durchsichtig sein —, so glättet man ihn auf einem feinen Schleifsteine (die Manier ist dieselbe wie das Schleifen auf dem groben Steine) auf beiden Seiten, trocknet ihn dann mit Filtrierpapier ab und poliert ihn. Zu letzterem Zwecke nagele man ein Stückchen Rehleder (Waschleder) glatt auf ein Brett, bestreiche das Leder mit Kreide und reibe den mit etwas Speichel an die Fingerspitze geklebten Schliff auf und ab. Der bisher matte Schliff wird dadurch eine glänzende Oberfläche erhalten. Zuletzt entferne man die anhaftende Kreide durch Streichen auf reinem Waschleder. Der fertige Schliff wird trocken unter ein Deckglas gebracht, welches man mit Kitt (pag. 33) umrahmt.

---

[1]) Bei der Resorption der Zahnalveolen sollen statt der Ostoklasten nur rundliche, einkernige Zellen in den Lakunen liegen.

[2]) Die Knochen müssen dann rein weiss sein; zeigen sich dagegen noch gelbliche, durchsichtige Stellen — das Zeichen unvollkommener Entfettung — so müssen die zu schleifenden Stückchen in Xylol im Warmen entfettet werden. Vergl. auch Schaffer „Methodik der histolog. Unters. d. Knochengewebes“. Zeitschr. f. wissensch. Mikroskopie, Bd. X.

Betrachten zuerst mit schwachen, dann mit starken [1]) Vergrösserungen. Die Knochenhöhlen und Knochenkanälchen sind mit Luft erfüllt, welche bei der üblichen Beleuchtung der Objekte von unten her schwarz erscheint (Fig. 54, pag. 82).

Nr. 66. Für Haverssche Kanälchen und Knochenlamellen mache man Längs- und Querschnitte durch Knochen, welche man, nach vorhergegangener vierwöchentlicher Fixierung mit Müllerscher Flüssigkeit und Härtung mit Alkohol (s. pag. 17), in 3%iger Salpetersäure entkalkt (pag. 18) und dann wieder gehärtet hat. Man wähle dazu einen Metakarpalknochen eines völlig erwachsenen Individuums; kompakte Stücke grösserer Knochen (z. B. des Femur) erfordern zu lange Zeit (mehrere Wochen) zur Entkalkung. Das Periost lasse man am Knochen sitzen. Für Längsschnitte der Haversschen Kanäle müssen sehr dicke (0,5 mm und mehr) Schnitte angefertigt werden; Konservieren in Xylolbalsam (nach § 10, 3 pag. 33) und Betrachten bei schiefer Beleuchtung (pag. 38) liefert instruktive Bilder (Fig. 106). Für Querschnitte und Lamellensysteme braucht man ebenfalls keine sehr dünnen Schnitte; die Lamellen sieht man am besten, wenn man den Schnitt in einigen Tropfen destillierten Wassers betrachtet und den Spiegel so dreht, dass das Objekt nur halb beleuchtet ist; dann sieht man auch die von den Knochenkanälchen herrührenden feinen Streifen, die senkrecht zu den Lamellen verlaufen. Man konserviere in verdünntem Glyzerin, das indessen die Lamellensysteme teilweise undeutlich macht. Nicht jede Stelle des Knochens zeigt sämtliche Lamellensysteme; so fehlen häufig die äusseren und auch die inneren Grundlamellen; macht man Schnitte nahe den Epiphysen, so sieht man, wie sich die kompakte Substanz in die Bälkchen der Substantia spongiosa fortsetzt. Die Knochenhöhlen und Knochenkanälchen sind an feuchten Präparaten viel weniger deutlich als an trockenen Schliffen, weil die Konservierungsflüssigkeit die in ihnen enthaltene Luft herausgedrängt hat. Vergl. Fig. 54 und 55 (pag. 82, 83) miteinander.

Nr. 67. Knochenfibrillen, Kittlinien und Sharpeys-Fasern werden am Knochen des Schädeldaches nach der Modifikation Studničkas (pag. 27) dargestellt.

Nr. 68. Rotes Knochenmark. a) Man quetsche einen aus dem Schlachthaus bezogenen halbierten Wirbel oder eine Rippe eines Kalbes [2]) in einen Schraubstock oder mit einer Zange, sauge von der an der Schnittfläche herausgepressten Flüssigkeitsmenge mit einer Pipette einen kleinen Tropfen ab, der auf den Objektträger gebracht, ohne Zusatz mit einem kleinen Deckglase oder besser mit einem Bruchstückchen eines solchen bedeckt wird. Untersucht man dann mit starker Vergrösserung, so sieht man rote Blutzellen, Erythroblasten, Markzellen in verschiedener Grösse und Riesenzellen, aber nicht immer deren Kerne. Nun lässt man einen Tropfen Pikrokarmin zufliessen (pag. 36); die Kerne werden schon nach 1—2 Minuten rot, sind aber noch blass. Ersetzt man das Pikrokarmin erst durch Kochsalzlösung, und dann durch verdünntes, angesäuertes Glyzerin (pag. 36), so werden die Kerne dunkel, scharf konturiert. Zuweilen sucht man vergeblich nach Riesenzellen.

---

[1]) Ist der Schliff zu dick, so ist oft die Betrachtung mit starken Vergrösserungen unmöglich, da das Objektiv nicht nahe genug auf das Präparat gebracht werden kann.

[2]) Auch menschliche Rippen sind oft noch zu gebrauchen.

b) Für Dauerpräparate kann man mit einem dünnen Deckglase einen Tropfen des aus einer Rippe ausgepressten Markes abheben und in der gleichen Weise wie Nr. 48 (pag. 140) behandeln, besser aber ist Fixation eines aus Femur oder Tibia herausgeschnittenen kleinen Markstückchens in Müllerformol usw. (pag. 16). Handelt es sich um Untersuchung der Granulationen, dann sind sehr feine 2—4 μ dicke Mikrotomschnitte des in Paraffin eingebetteten Objektes nötig. Die Entkalkungsprozedur, die nach der Fixierung eventuell vorgenommen wird, schädigt die Granula[1]). Färbung entweder nach der für das Blut vorgeschriebenen Methode (Nr. 48) oder mit Hämatoxylin und Eosin. Anwendung starker Vergrösserung (Immersion) ist unentbehrlich; Schnitte haben vor Strichpräparaten den grossen Vorzug der Erhaltung der topographischen Verhältnisse.

Nr. 69. Zu Schnitten des Gelenkknorpels wähle man Metakarpalköpfchen erwachsener Individuen, die nach der Nr. 66 angegebenen Methode behandelt werden. Man fertige Längsschnitte an, welche in verdünntem Glyzerin konserviert werden (Fig. 111). Die im hyalinen Knorpel oft vorhandenen parallelen Streifen rühren vom Messer her. Die Körnchen des verkalkten Knorpels sind durch die Entkalkung verschwunden.

Nr. 70. Synovialzotten. Man schneide von einer möglichst frischen Leiche am Rande der Kniescheibe ein Stückchen Gelenkkapsel von ca. 4 cm Seite aus, trage von der rötlich glänzenden, samtartigen Innenfläche desselben mit der Schere einen 2—3 mm breiten Streifen ab, den man, mit einem Tropfen Kochsalzlösung befeuchtet, ohne Deckglas mit schwacher Vergrösserung betrachtet. Am Rande des Streifens bemerkt man die Zotten, deren Blutgefässe oft noch Blutzellen enthalten; die glänzenden Kerne der Epithelzellen liegen dicht beieinander (Fig. 112). Will man das Präparat konservieren, so färbe man unter dem Deckglase mit Pikrokarmin und konserviere mit verdünntem Glyzerin (pag. 7), doch geht viel von der ursprünglichen Schönheit verloren.

Nr. 71. Zu Präparaten über Knochenentwicklung sind menschliche Embryonen aus dem 4.—6. Monat und tierische Embryonen, Schaf, Schwein oder Rind von 10—14 cm Länge[2]) geeignet. Letztere sind leicht aus Schlachthäusern zu beschaffen. Man bestelle sich die ganzen Uteri („Tragsäcke"). Man lege von menschlichen Embryonen einzelne Stücke, von Tieren die ganzen Embryonen (2—3 Stück in 1 Liter) in Zenkersche Flüssigkeit auf 48 Stunden. Dann lege man dieselben ebensolange in (womöglich fliessendes) Wasser und härte sie in 200—400 ccm allmählich verstärktem Alkohol (pag. 17). Nachdem die Embryonen 1 Woche oder länger in 90 %igem Alkohol gelegen haben, schneide man den Kopf, die Extremitäten dicht am Rumpfe[3]) ab und entkalke sie (pag. 18). Nach 2—5 Tagen, während welcher man die Entkalkungsflüssigkeit etwa 3 mal gewechselt hat, werden die Extremitäten herausgenommen (der Kopf wird noch nicht ganz entkalkt sein und muss noch einige Tage in der Salpetersäure liegen bleiben), und nach § 6 (pag. 18) weiter behandelt.

Zu Präparaten über die ersten Vorgänge der Knochenentwicklung (Fig. 113—115) mache man von der Beugeseite zur Streckseite gerichtete

---

[1]) Die Entkalkung ist unnötig, da kleine Knochenbälkchen aus dem angeschnittenen Paraffinblock leicht mit einem kleinen Messer herausgeschnitten werden können.

[2]) Von der Schnauzenspitze bis zur Schwanzwurzel gemessen.

[3]) Stücke der Wirbelsäule, Rippen, geben ebenfalls instruktive Bilder.

(sagittale) Längsschnitte durch die in Leber eingeklemmten Phalangen und die (bei den genannten Tieren sehr langen) Metakarpen; gute Schnitte müssen die Achse der Extremitäten treffen, Randschnitte geben unklare Bilder.

Für vorgeschrittene Stadien mache man vorzugsweise Querschnitte durch Humerus und Femur. Schnitte durch die Diaphyse liefern mehr perichondralen, Schnitte durch die Epiphysen mehr enchondralen Knochen.

Die schönsten Osteoblasten erhält man an Unterkieferquerschnitten, die auch zu Präparaten über Zahnentwicklung zu verwerten sind.

Für noch spätere Stadien sind Skeletstücke neugeborener Tiere zu verwenden, deren Phalangen zum Teil noch ziemlich frühe Vorgänge erkennen lassen [1]). Die Entkalkung nimmt hier etwas mehr Zeit (bis 8 Tage) in Anspruch.

Für Bindegewebsknochen mache man Flachschnitte durch Scheitel- und Stirnbein der Embryonen.

Sämtliche Schnitte werden vom Sublimat befreit durch Jodalkohol (pag. 16), auf 2—10 Minuten in ca. 4 ccm Hansensches Hämatoxylin (pag. 21) eingelegt, auf 10 Minuten in ca. 10 ccm destilliertes Wasser übertragen, dann 1 Minute lang in ca. 4 ccm Eosin (pag. 29, 14 [dort steht fälschlich 13]) gefärbt, auf 2 Minuten in ca. 5 ccm destilliertes Wasser gebracht und in Xylolbalsam (pag. 33) konserviert.

Ist die Färbung gelungen, so sind Knorpel (besonders die verkalkten Partien) blau [2]), Knochen rot. Zuweilen färbt sich der Knorpel nicht lebhaft blau, alsdann lege man die Schnitte anstatt in die gewöhnliche Hämatoxylinlösung in 5 ccm destill. Wasser + 5 Tropfen der filtrierten Hämatoxylinlösung. Nach 6—14 Stunden wird der Knorpel blau sein. Die Eosinfärbung des Knochens ist oft nicht gleichmässig, die jüngsten, unverkalkten Knochenpartien, z. B. die Ränder der Knochenbälkchen, sind in bald hellerem, bald dunklerem Tone gefärbt.

III. Organe des Muskelsystems.

Das Muskelsystem setzt sich zusammen aus einer grossen Anzahl kontraktiler Organe, aus den Muskeln, welche, aus quergestreiftem Muskelgewebe bestehend, meist durch Vermittlung besonderer bindegewebiger Formationen, der Sehnen, mit dem Skelet, mit der Haut, mit den Eingeweiden etc. in Verbindung treten. Dazu kommen noch gleichfalls bindegewebige Hilfsapparate, wie die Faszien, Sehnenscheiden und Schleimbeutel.

Muskeln. Jeder Muskel besteht aus quergestreiften Muskelfasern (pag. 90), die in der Regel derart miteinander verbunden sind, dass sie sich der Länge nach neben- und hintereinander legen und durch lockeres Bindegewebe, das Perimysium, zusammengehalten werden; quere Durchflechtungen kommen nur selten (z. B. in der Zunge) vor. Niemals berühren sich benachbarte Muskelfasern mit ihrem Sarkolemm direkt, sondern jede einzelne

[1]) Die Karpalknochen zeigen noch die ersten Anfänge.

[2]) Die im Knorpel befindliche, mit Hämatoxylin (und auch mit basischen Anilinfarbstoffen) wie Schleim (pag. 23) sich färbende Substanz wird Chondromukoid genannt.

Muskelfaser ist von einer zarten bindegewebigen Hülle, dem Perimysium der einzelnen Muskelfaser (Fig. 122) umgeben, welches mit den Nachbarhüllen zusammenhängt.

Indem eine sehr verschieden grosse Anzahl von Fasern durch eine etwas dickere Bindegewebshülle (Perimysium intern.) umfasst wird, kommt es zur Bildung eines Muskelbündels (Fig. 121). Eine Summe von Muskelbündeln [1]) bildet alsdann einen Muskel, der an seiner Oberfläche von einer noch dickeren Bindegewebshülle, dem Perimysium externum umgeben wird. Sämtliche Perimysien hängen unter sich zusammen.

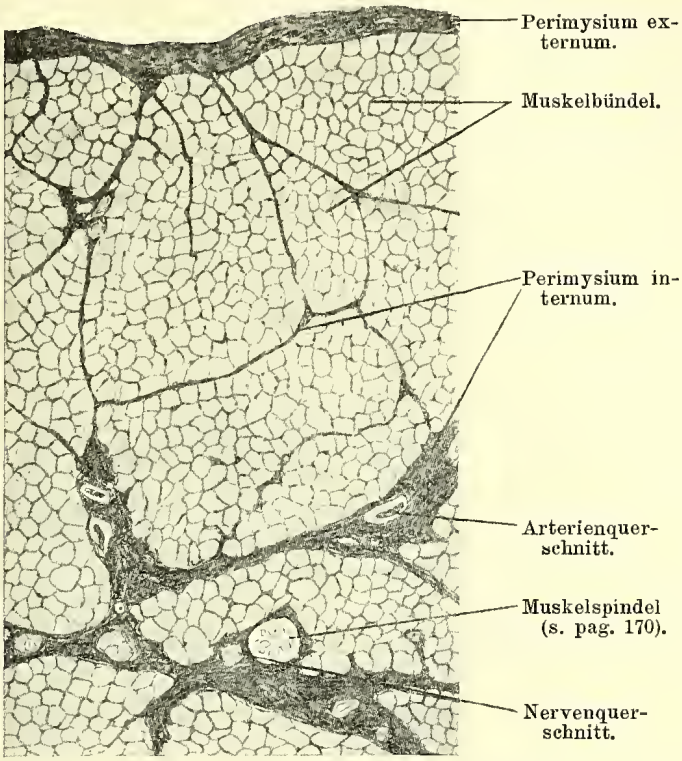

Fig. 121.

Stück eines Querschnittes des M. omohyoideus des Menschen. 60 mal vergr. Technik Nr. 72, pag. 170.

Das Perimysium besteht aus fibrillärem Bindegewebe, feinen, hauptsächlich längsverlaufenden elastischen Fasern [2]), enthält zuweilen Fettzellen und ist der Träger der Nerven-, Blut- und Lymphgefässe. Im Perimysium der einzelnen Muskelfasern sind nur Kapillaren und die Endäste der Nerven enthalten.

Das postembryonale Dickenwachstum der Muskeln wird weniger durch Teilung als vielmehr durch Dickenzunahme der schon vorhan-

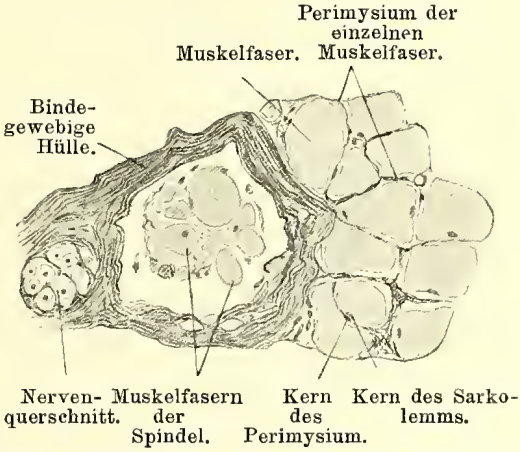

Fig. 122.

Stück des Schnittes der Fig. 121. 240 mal vergr.

[1]) Die Einteilung in sekundäre Bündel, die in einer gewissen Anzahl tertiäre Bündel bilden, aus deren Vereinigung endlich ein Muskel sich aufbauen soll, ist eine durchaus willkürliche und lässt sich an vielen Präparaten gar nicht erkennen.

[2]) Im Perimysium externum sind sie besonders reichlich vorhanden; die Extremitätenmuskeln sind arm, das Zwerchfell ist reich an elastischen Fasern.

denen Muskelfasern herbeigeführt, indem neue Fibrillen gebildet werden und vorhandene sich spalten.

Die Sehnen sind durch den parallelen Verlauf ihrer Fasern, durch ihre feste Vereinigung, sowie durch die Armut an elastischen Fasern charakterisiert. Sie bestehen aus straffaserigen Bindegewebsbündeln, den „Sehnenbündeln", welche von lockerem Bindegewebe zusammengehalten werden. Jedes dieser (sogen. sekundären) Sehnenbündel besteht aus einer Anzahl ganz gerade verlaufender Fibrillen, die durch eine geringe Menge von Kittsubstanz zu kleineren (sogen. primären) Bündeln vereinigt werden. Zwischen den primären Bündeln sind die zelligen Elemente der Sehnen gelegen; das sind bald spindel- oder sternförmige, bald vierseitige, platte, reihenweise hintereinander gestellte

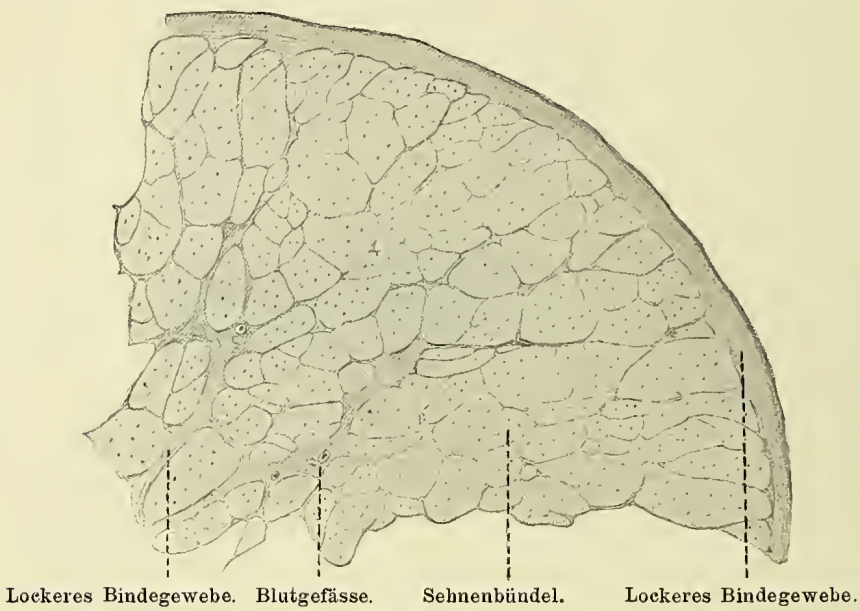

Fig. 123.

Stück eines Querschnittes einer Sehne eines erwachsenen Menschen. 40mal vergröss. Die dunklen Punkte in den Sehnenbündeln sind Bindegewebszellen. Technik Nr. 73, pag. 170.

Bindegewebszellen, welche hohlziegelartig gekrümmt, die primären Bündel unvollkommen umfassen und sich durch Ausläufer mit Nachbarzellen verbinden. Elastische Fasern sind nur im lockeren Bindegewebe in grösserer Menge vorhanden, in den straffen Sehnenbündeln selbst sind sie nur sehr spärlich in Form feiner, weitmaschiger Netze zu finden.

Die Verbindung der Muskeln mit Sehnen und fibrösen Häuten (Periost, Faszien) erfolgt so, dass das Perimysium der einzelnen Muskelfaser in das Gewebe der Sehne (resp. des Periostes etc.) übergeht; das Sarkolemm hat dabei keinen Anteil, sondern endet, der Muskelfaser eng anliegend, als ein geschlossener, schräg abgestutzter (Fig. 125) oder zugespitzter Schlauch. Beim Ausstrahlen quergestreifter Muskelfasern in Haut oder Schleimhaut stehen diese durch zugespitzte oder geteilte Enden mit Sehnen in Verbindung, die

entweder ganz oder teilweise aus elastischen Fasern bestehen. Solche elastische Sehnen üben im Bindegewebe ausstrahlend eine schwache aber gleichmässige Wirkung auf die Bewegung der Oberfläche aus.

Die Faszien zeigen zum Teil den gleichen Bau wie die Sehnen, zum Teil sind sie mit elastischen Fasern reichlich versehene bindegewebige Häute; letzteres ist der Fall da, wo die Faszien nur Hüllen um die Muskeln, nicht aber Ansatzflächen für Muskelfasern bilden.

Die Sehnenscheiden und die Schleimbeutel bestehen aus einer verschieden dicken Lage von Bindegewebe mit elastischen Fasern, dessen

Fig. 124.

Sehnenbündel mit Sehnenzellen des Menschen. 560mal vergrössert. Technik Nr. 75, pag. 171.

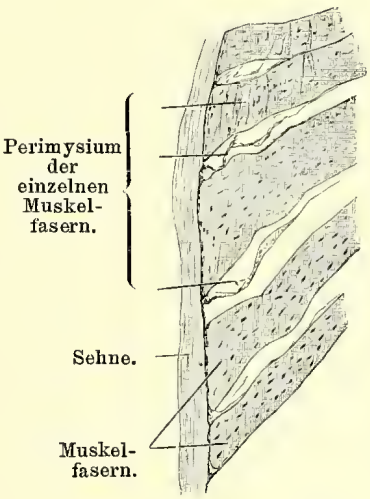

Fig. 125.

Stück eines sagittalen Längsschnittes des Musc. gastrocnemius des Frosches. 50mal vergrössert. Der oberste Strich deutet auf Perimysium von der Fläche (als quere Linien) gesehen. Technik Nr. 76. pag. 171.

Innenfläche stellenweise von einem meist einfachen Plattenepithel („Endothel") überkleidet wird. Wo das Endothel fehlt, ist das Bindegewebe derb und reich an rundlichen, den Knorpelzellen ähnlichen Elementen. In den meisten Sehnenscheiden kommen kleine, den Synovialzotten vollkommen gleichende, blutgefässführende Fortsätze vor.

Die Blutgefässe der quergestreiften Muskeln sind sehr zahlreich und gleichmässig verteilt, die Kapillaren gehören zu den feinsten des menschlichen Körpers und bilden ein den Muskelfasern dicht anliegendes Netz langgestreckt rechteckiger Maschen; die Venen sind bis in die feinsten

Ästchen mit Klappen versehen. Die spärlichen Lymphgefässe verlaufen mit den Verästlungen der kleinen Blutgefässe.

Über die teils sensiblen, teils motorischen Nerven der quergestreiften Muskeln sowie über die Muskelspindeln s. bei Nervenendigungen.

Die Blutgefässe der Sehnen und der schwächeren Faszien sind sehr spärlich und nur in dem lockeren, die Sehnenbündel umhüllenden Bindegewebe enthalten; die Sehnenscheiden dagegen und die Schleimbeutel sind reich an Blutgefässen. Lymphgefässe finden sich nur an der Oberfläche der Sehnen.

Die markhaltigen Nerven der Sehnen laufen zum Teil in ein dichtes Netz markloser Nervenfasern aus, zum Teil aber gehen sie meist in spindelförmige Auftreibungen der Sehnen, in die sog. „Sehnenspindeln“ über (siehe pag. 208). Auch Endkolben und Lamellen-Körperchen (s. pag. 206) finden sich in Perimysien, Sehnen, Faszien und Sehnenscheiden.

TECHNIK.

Nr. 72. Bündel quergestreifter Muskeln. Man mache mit einem scharfen Rasiermesser in einen parallelfaserigen Muskel (z. B. in einen Adduktor des Kaninchens) einen tiefen, quer zum Faserverlauf gerichteten Einschnitt und 2—3 cm abwärts von diesem einen zweiten Schnitt, verbinde beide durch Längsschnitte und präpariere, ohne zu zerren, das so umschriebene Stück vorsichtig heraus. Fixieren in 100 ccm Kalibichromat-Essigsäure (siehe weiter pag. 15, 4). Querschnitte ungefärbt in verdünntem Glyzerin betrachten. Man sieht sehr verschieden dicke Muskelfasern; die ganz dünnen sind querdurchschnittene Enden. Obwohl die Muskelfasern zylindrisch sind, also im Durchschnitte rund sein sollen, erscheinen sie hier durch gegenseitigen Druck unregelmässig polygonal. Das Perimysium der einzelnen Muskelfasern ist besser bei starken Vergrösserungen (240 mal) und Färbung nach van Gieson (pag. 30, 18), die Cohnheimschen Felder (Fig. 66, pag. 91) nur an dünnen Mikrotomquerschnitten zu sehen. Muskelspindeln lassen sich leicht an den Querschnitten des menschlichen M. omohyoideus finden (Fig. 121).

Nr. 73. Sehnen. Man schneide ein 5—10 cm langes Stück einer Sehne aus und lasse dasselbe an der Luft (nicht an der Sonne) trocknen. Dünne Sehnen (z. B. die des M. flexor. digit. pedis) sind bei Zimmertemperatur schon nach 24 Stunden hinreichend trocken, dickere bedürfen mehrerer Tage. Dann stelle man mit dem Skalpell (nicht mit dem Rasiermesser) eine glatte Querschnittfläche dar, und schnitzle feine Späne von der Sehne, indem man den Daumen der rechten Hand an die eine Seite, das von den übrigen Fingern gehaltene Skalpell an die andere Seite der Sehne ansetzt. Die meist sehr kleinen Späne werden in ein Schälchen mit destilliertem Wasser geworfen und nach 2 Minuten in einem Tropfen destillierten Wassers betrachtet (Fig. 123); will man konservieren, so färbe man in 3 ccm Pikrokarmin (5 Minuten lang) und schliesse in verdünntem Glyzerin (pag. 7) ein. Sehr häufig sieht man auf dem Querschnitte eine das ganze Präparat durchziehende Streifung, welche durch die Messerführung entstanden ist.

Einen zweiten Schnitt bringe man ungefärbt in einem Tropfen Wasser auf einen Objektträger und lasse dann unter dem Deckglase einen Tropfen

Essigsäure zufliessen. Die Randpartien des Querschnittes werden alsbald zu gewundenen Bändern aufquellen (Essigsäure-Reaktion des Bindegewebes pag. 72).

Nr. 74. Zum Studium des feineren Baues der Sehne, der Zellen und ihrer Ausläufer lege man möglichst frische, dünne Sehnen, z. B. die des M. palmar. long. in ca. 3 cm langen Stücken in 100 ccm Müllersche Flüssigkeit (Weiterbehandl. s. 6 pag. 15). Die Querschnitte sind mit sehr scharfem Messer anzufertigen, denn oft sind die Sehnen noch sehr spröde und blättern beim Schneiden. Die Schnitte selbst brauchen nicht sehr dünn zu sein. Man konserviere sie ungefärbt in verdünntem Glyzerin. Schon schwache Vergrösserung ergibt zierliche Bilder, die bei auffallendem Lichte (bei verhülltem Spiegel) viel schöner sind, als die nach Nr. 73 hergestellten.

Nr. 75. Sehnenzellen. Feine Längsschnitte (Freihand) einer nach Nr. 74 fixierten und gehärteten menschlichen Sehne werden $^1/_2$ Stunde in Hansens Hämatoxylin gelegt, dann direkt aus der Farbe auf einen Objektträger gebracht. Nun bringe man ein paar grosse Tropfen Eisessig auf den Schnitt, der dadurch ganz rot wird, und lege ein Deckglas auf (bei dickeren Schnitten unter etwas Druck). Schon bei schwachen Vergrösserungen sieht man die langen Kerne der Sehnenbündel. Sobald die Kerne sichtbar sind, wird der Schnitt in eine Schale mit ca. 30 ccm Aqua destillata gebracht, woselbst die blaue Farbe des Schnittes wiederkehrt. Dann Konservieren in Xylolbalsam nach § 10, 3 (pag. 33). Häufig sieht man nur die Kerne, an günstigen Stellen auch das Protoplasma der Sehnenzellen (Fig. 124).

Nr. 76. Muskel und Sehne. Man präpariere einem soeben getöteten Frosch die Haut des Unterschenkels ab, schneide mit einer Schere das Bein über dem Kniegelenke (dem Ursprung des M. gastrocnemius) ab und fixiere Unterschenkel und Fuss in 50 ccm Zenkerscher Flüssigkeit (pag. 16). Nach vollendeter Härtung (pag. 17) in allmählich verstärktem Alkohol, schneide man den M. gastrocnemius mit einem Stücke der Achillessehne ab und bringe ihn zum Durchfärben in Boraxkarmin (pag. 22); dann abermaliges Härten mit 90 %igem Alkohol. Beim Schneiden (sagittale, dicke Längsschnitte) setze man das Rasiermesser zuerst an die auf der Hinterfläche des Muskels befindliche Sehne. Konservieren in Xylolbalsam nach § 10, 3 (pag. 33).

IV. Organe des Nervensystems.

1. Zentrales Nervensystem [1]).

Rückenmark.

A. Topographie. Das Rückenmark besteht aus zwei, schon mit unbewaffnetem Auge unterscheidbaren Substanzen, einer weissen und einer

[1]) Ich beschränke mich hier nur auf eine kurze Topographie, sowie auf die Histologie des Rückenmarks und des Gehirnes. Von einer eingehenden Darstellung des gesamten Baues des Zentralnervensystemes, des Faserverlaufs und der durch die „Kerne" der Hirnnerven bedingten komplizierten Gestaltungen im verlängerten Mark etc. muss hier deswegen Abstand genommen werden, weil damit der Umfang dieser „Histologie" über Gebühr ausgedehnt würde. Derartige Darstellungen sind längst das Objekt spezieller Lehrbücher geworden.

grauen, deren Lagerungsbeziehungen am besten an Querschnitten des Rückenmarks erkannt werden können.

Die weisse Substanz schliesst die graue Substanz rings ein und wird durch einen tiefen vorderen Längsspalt, die Fissura mediana anterior, und ein hinteres „Septum (früher Fiss.) med. post.“ unvollständig

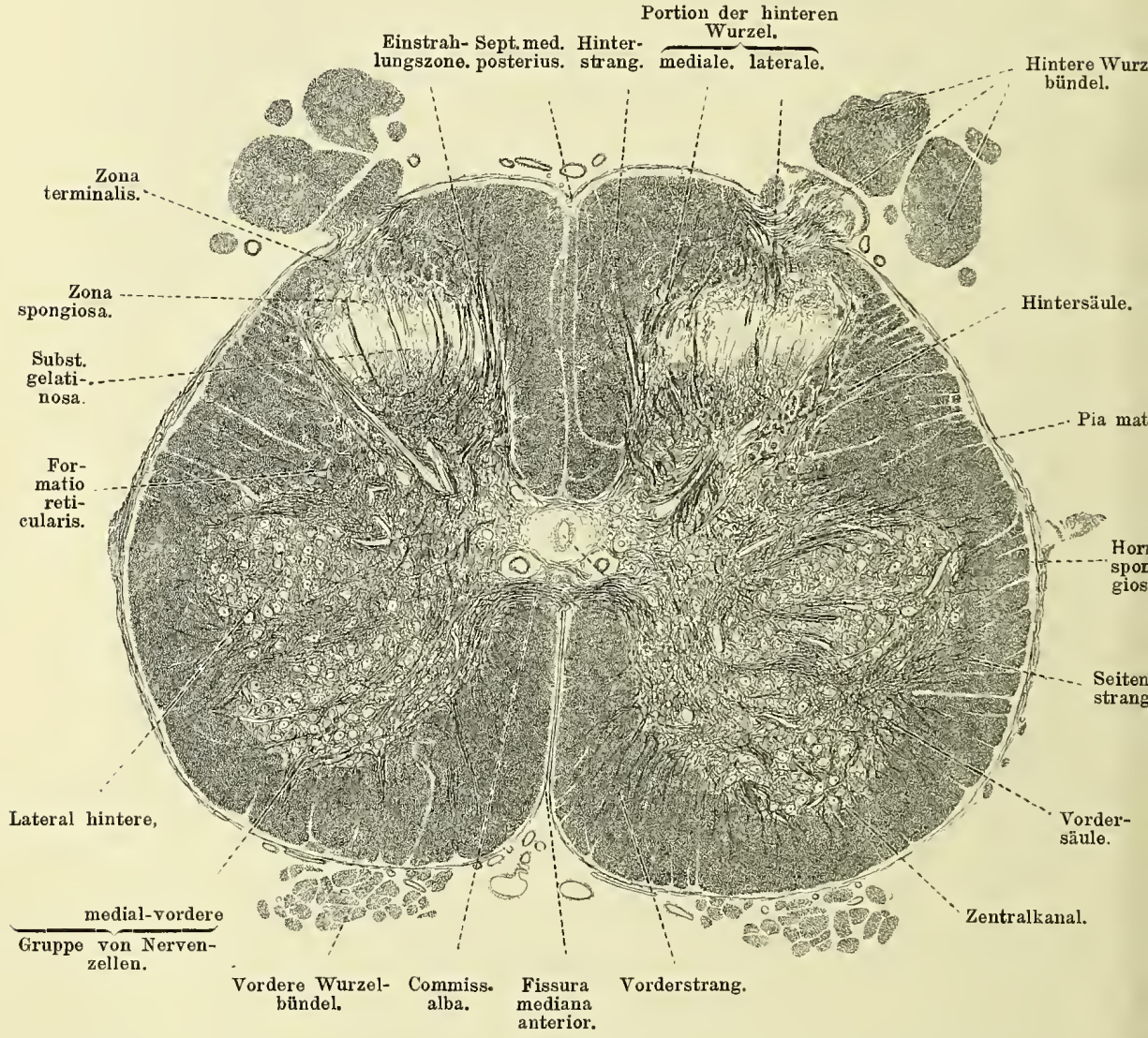

Fig. 126.

Querschnitt der Lendenanschwellung des menschlichen Rückenmarks. 11 mal vergr. Technik Nr. 78, pag. 211.

in eine rechte und linke Hälfte getrennt. Jede Hälfte zerfällt durch die Austrittsstellen der vorderen und hinteren Nervenwurzeln in einen grossen Seitenstrang, in einen Vorder- und einen Hinterstrang. Im unteren Hals- und oberen Brustteile des Rückenmarkes lässt jeder Hinterstrang zwei Abteilungen unterscheiden, von denen die mediale Fasciculus gracilis (Goll), die laterale Fasciculus cuneatus (Burdach) heisst. Die Vorder-

stränge hängen im Grunde des vorderen Längsspaltes durch die weisse Kommissur miteinander zusammen.

Die graue Substanz erscheint auf dem Querschnitte in Form eines H, besteht also im ganzen aus zwei seitlichen Säulen, welche durch ein frontal gestelltes Blatt, die graue Kommissur, miteinander verbunden werden. An jeder Säule unterscheiden wir eine dickere Vordersäule (-horn) und eine schlankere Hintersäule (-horn). Am lateralen Teile der Vordersäule in gleicher Frontalebene mit dem Zentralkanale findet sich die besonders im oberen Teile des Brustmarkes deutlich ausgeprägte Seitensäule (-horn). Vom vorderen Umfange der Vordersäule entspringen in mehreren Bündeln die vorderen Wurzeln, während an der hinteren und medialen Seite der Hintersäule die hinteren Wurzeln der Spinalnerven eintreten. An der lateralen Seite der Hintersäulenbasis findet sich eine aus netzartig verbundenen Balken grauer Substanz gefügte Masse, die Formatio reticularis; an der medialen Seite der Hintersäule, nahe der grauen Kommissur liegt der Dorsalkern (Clarke), der in der ganzen Länge des Brustmarkes und im oberen Teil des Lendenmarkes als gut abgegrenzte Gruppe von Ganglienzellen sichtbar ist, aber auch in den übrigen Partien des Rückenmarkes nicht ganz fehlt. An der Spitze der Hintersäule unterscheidet man eine, besonders makroskopisch gut wahrnehmbare gallertig scheinende Masse, die Substantia gelatinosa (Rolando), dorsalwärts von dieser die schmale Zona spongiosa, an deren dorsalem Rande endlich die Randzone (Zona terminalis), ein Feld quer durchschnittener feiner Nervenfasern, sich befindet. In der grauen Kommissur liegt der Querschnitt des das ganze Rückenmark durchziehenden Zentralkanales, welcher von der kaudalwärts an Masse abnehmenden Substantia grisea centralis umgeben ist. Der Zentralkanal ist 0,5—1 mm weit und nicht selten obliteriert. Der vor dem Zentralkanale liegende Abschnitt der grauen Kommissur wird vordere, der hinter dem Kanale befindliche (beim Menschen schmälere) Abschnitt hintere graue Kommissur genannt. Von der ganzen Peripherie der grauen Substanz strahlen gröbere oder feinere Fortsätze, die Septula medullaria, in die weisse Substanz. Die graue Substanz ist im Hals- und Lendenteile des Rückenmarkes mächtiger als im Brustteile entwickelt; dem entsprechen Formvariationen der H-Figur. Das Ende des Conus medullaris besteht fast nur aus grauer Substanz.

B. Feinerer Bau. Wir beginnen hier mit der grauen Substanz, von deren Kenntnis das Verständnis der weissen Substanz abhängt. Die graue Substanz besteht aus multipolaren Nerven-(Ganglien-)zellen, die mit ihren Dendriten und Nervenfortsätzen ein dichtes Gewirr, den Nervenfilz (Neuropilem) bilden. In diesen Filz treten noch Nervenfasern, die zum Teil von den weissen Strängen, zum Teil von den Hinterwurzeln herkommen; ein Stützgerüst, die Neuroglia, trägt das Ganze.

Wir haben also zuerst die Nervenzellen, dann die Nervenfasern zu be-

trachten; die Neuroglia, welche auch in der weissen Substanz vorkommt, soll am Schlusse der ganzen Darstellung geschildert werden.

1. Die Nervenzellen werden nach dem Verhalten ihres Nervenfortsatzes eingeteilt in:

a) die motorischen Nervenzellen, welche in Gruppen[1]) in der Vordersäule liegen. Sie besitzen einen grossen (67—135 μ) Zellkörper und ausgedehnte, weit bis in die Hintersäulen und in die Vorder- oder Seitenstränge reichende Dendriten; ihr Nervenfortsatz tritt, meist nach Abgabe unbedeutender Seitenzweige („Kollateralen"), gewöhnlich aber ohne solche, an der Spitze der Vordersäule in die weisse Substanz, durchsetzt diese in schräg

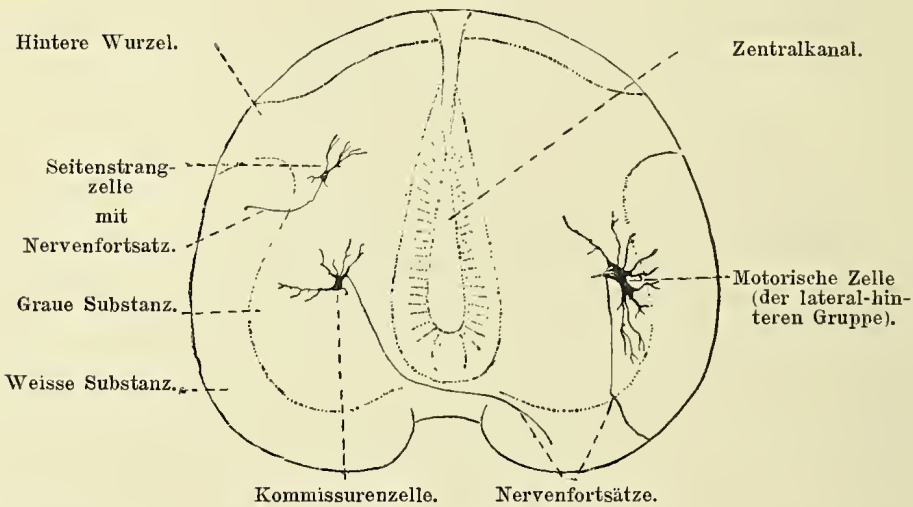

Fig. 127.

Querschnitt durch das Rückenmark eines 7 Tage bebrüteten Hühnerembryo. 80 mal vergrössert. Die weisse Substanz ist noch wenig entwickelt, der Zentralkanal noch sehr gross. Technik Nr. 80, pag. 212

absteigendem Verlaufe und wird dabei, indem er eine Markscheide erhält, zum Achsenzylinder einer markhaltigen Nervenfaser. Er verlässt als Bestandteil eines vorderen (ventralen) Wurzelfaserbündels das Rückenmark. Alle (nach anderen Autoren nur die Mehrzahl) vorderen Wurzelfasern entspringen aus den motorischen Vordersäulenzellen und zwar aus denen derselben, nicht der entgegengesetzten Seite (Fig. 127).

b) die Strangzellen (Fig. 127) bilden die Hauptmasse der Nervenzellen der grauen Substanz und liegen in dieser überall (mit Ausnahme der von den motorischen Nervenzellen eingenommenen Stellen) teils zerstreut, teils in Gruppen (in der Seitensäule und im Dorsalkern). Sie sind meist kleiner,

[1]) Man sieht an der Hals- und Lendenanschwellung zwei Gruppen, eine medial-vordere und eine lateral-hintere (vergl. Fig. 126), sie sind im obersten Halsmark und im Brustmark zu einer Kolonie vereint; minder scharf lässt sich noch eine medial-hintere und eine lateral-vordere Gruppe unterscheiden, die beide gleichfalls motorische Zellen enthalten. Auf Längsschnitten (besonders gut bei Amphibien) zeigt sich, dass die Zellgruppen den Ursprungsgebieten der einzelnen Wurzeln entsprechend segmental angeordnet sind.

wie die motorischen Nervenzellen und besitzen wenige, schwach verästelte, aber weit ausgestreckte Dendriten. Ihr Nervenfortsatz tritt, nachdem er noch in der grauen Substanz viele Kollateralen abgegeben hat, in die weisse Substanz (in den Vorder- oder Seitenstrang, sehr selten in den Hinterstrang) und zwar entweder derselben („homolaterale Zellen") oder der entgegengesetzten Seite („kontralaterale Zellen"). Zellen der letzteren Art hat man auch Kommissurenzellen[1]) genannt, weil ihr Nervenfortsatz die vordere graue Kommissur durchsetzt, ehe er in die weisse Substanz eintritt. In der weissen Substanz angelangt, teilt sich der Nervenfortsatz der meisten Strangzellen[2]) in eine vertikal auf- und absteigende „Stammfaser", die während ihres parallel der Rückenmarkslängsachse gerichteten Verlaufes Seitenäste (Kollateralen) abgibt, welche wieder in die graue Substanz einbiegen und hier frei verästelt enden; auch die Stammfasern selbst enden schliesslich wie eine

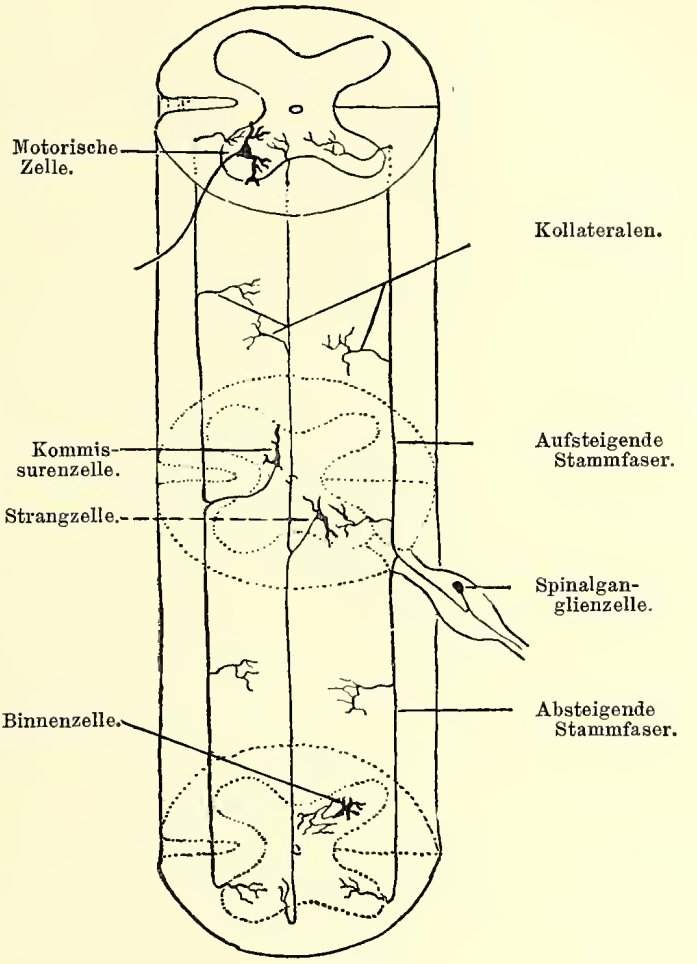

Fig. 128.

Schema der Lage und Verästelung der Nervenzellen, sowie der hinteren Wurzeln des Rückenmarks.

[1]) Die Kommissurenzellen nehmen ein Feld ein, welches den Zentralkanal von der ventralen Seite her bogenförmig umfasst; dort sind sie von besonderer, den motorischen Vordersäulenzellen nahekommender Grösse. Auch weiter hinten, im mittleren Abschnitt der grauen Substanz finden sich noch zerstreute Kommissurenzellen, dagegen fehlen sie in der Hintersäule.

[2]) Ausgenommen sind die aus dem Dorsalkern kommenden Nervenfortsätze, welche kranialwärts umbiegend zum Kleinhirn ziehen. Es gibt auch noch andere Strangzellen, deren Nervenfortsatz in die weisse Substanz tritt und dort ohne Teilung auf- oder abwärts umbiegt. Unter dem Namen „plurifunikuläre Zellen" sind Strangzellen beschrieben worden, deren Nervenfortsatz in der grauen Substanz sich in 2 oder 3 Äste teilt, die sich in ebensoviele Fasern verschiedener Stränge fortsetzen.

Kollaterale. Die vom Vorderstrang eintretenden Kollateralen dringen einzeln oder bündelweise in die Vordersäule, wo sie die grossen motorischen Zellen umspinnen, besonders zahlreich sind sie im lateral-vorderen Bezirk der Vordersäule; nicht weniger zahlreich sind die vom Seitenstrang herkommenden Kollateralen. Zu den Strangzellen gehören auch die in der Zona spongiosa (pag. 173) liegenden spindelförmigen „Marginalzellen". Beim Erwachsenen sind die Nervenfortsätze aller Strangzellen mit einer Markscheide umgeben.

Die bisher geschilderten Zellen gehörten dem (Deiterschen) Typus mit langem Nervenfortsatz (pag. 100) an, es gibt aber auch noch eine durch Übergänge vermittelte Zellenart, deren Nervenfortsatz sich rasch verästelt, also dem Golgischen Typus angehört. Man hat solche Zellen

c) Binnenzellen genannt, weil sie die graue Substanz nicht überschreiten; sie kommen in den Hintersäulen vor (Fig. 128), wo ihre Endverästelung sich entweder auf derselben oder auf der entgegengesetzten Rückenmarkshälfte ausbreitet.

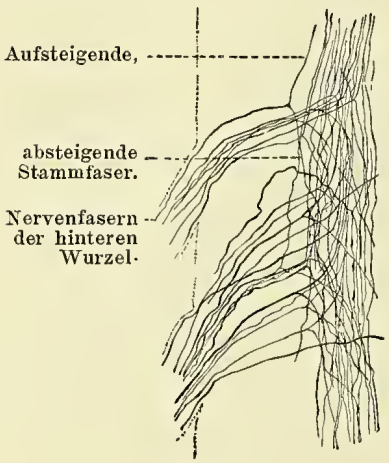

Fig. 129.

Stück eines Längsschnittes des Rückenmarkes einer neugeborenen Ratte. 110-mal vergr. Der Schnitt hat zwei hintere Wurzeln getroffen. Kollateralen sind nicht zu sehen Technik Nr. 80, pag. 212.

2. Die Nervenfasern stammen, soweit sie aus den Vorder- und Seitensträngen hereintreten, zu einem Teil von den markhaltigen Kollateralen und Enden der Strangzellen-Nervenfortsätze, zum anderen Teil von (ebenfalls eine Markscheide besitzenden) Nervenfortsätzen, die vom Gehirn kommen[1]). Dazu kommen noch die markhaltigen Nervenfasern der hinteren (dorsalen) Wurzeln, welche von den zentripetalen Fortsätzen der Spinalganglienzellen (pag. 198) abstammen. Diese hinteren Wurzelfasern treten in das Rückenmark in zwei Gruppen ein, eine laterale — sie verläuft in der Randzone — und eine stärkere, mediale, welche im Hinterstrang verläuft. Jede dieser Fasern senkt sich von da nicht direkt in die graue Substanz, sondern teilt sich zuerst y-förmig in eine längere aufsteigende und eine kürzere absteigende Stammfaser (Fig. 129), von welchen unter rechtem Winkel viele Kollateralen entspringen (Fig. 128). Erst diese treten in die graue Substanz ein[2]) und verteilen sich mit ihren Endverästelungen fast über alle Punkte der grauen Substanz. Von der lateralen Wurzelfasergruppe endet ein Teil in der Hintersäulenspitze und bildet dort einen sehr feinfaserigen, dichten Plexus; ein zweiter Teil liegt in der Substantia gelatinosa

[1]) Bezüglich des genaueren Verlaufs dieser Partie sei auf die speziellen Lehrbücher verwiesen.

[2]) Ausgenommen sind einzelne Faserbündel, welche direkt in die gelatinöse Substanz eintreten und sich teils in dieser selbst oder ventral davon (im Bereich der Hintersäule) in auf- und absteigende Stammfasern teilen.

(Fig. 130 *c*); von der medialen Gruppe endet ein Teil im Dorsalkern (Fig. 130 *a*) [1]), ein anderer Teil, welcher den medialen Abschnitt der Substantia gelatinosa durchsetzend ventralwärts bis in die Vordersäule zieht, umspinnt dort fächerförmig ausstrahlend die motorischen Vordersäulenzellen (Fig. 130 *b*); diese letzteren, sehr kräftigen Kollateralen („Reflexkollateralen") entspringen von dem gleich an die Teilungsstellen grenzenden Abschnitt der Stammfasern und bilden das Reflexbündel [2]). Ein weiterer kleiner Teil

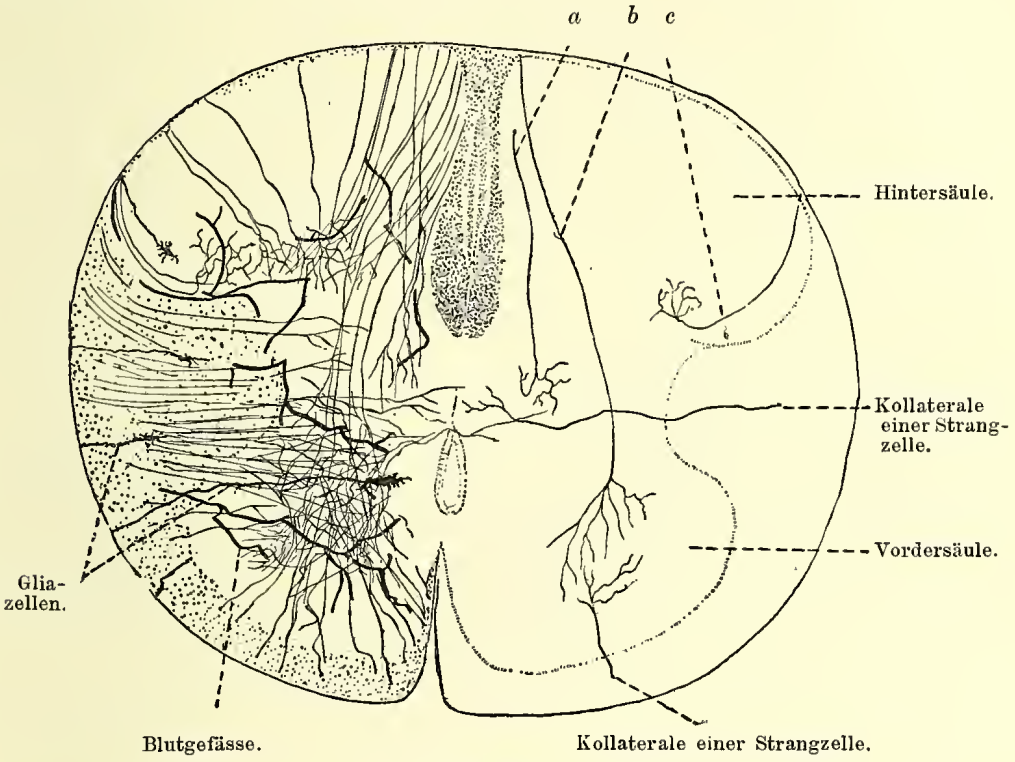

Fig. 130.

Querschnitt durch das Rückenmark einer neugeborenen Ratte, Kollateralen. 75mal vergr. Auf der rechten Hälfte ist nur je ein Repräsentant jeder Art eingezeichnet. Technik Nr. 80, pag. 212.

endlich tritt durch die hintere graue Kommissur in die Hintersäule der anderen Seite. Ein letzter, ebenfalls kleiner Teil geht quer durch die Hintersäulenbasis zum Seitenstrang derselben Seite. Wie die Kollateralen verhalten sich auch die Enden der Stammfasern, die wahrscheinlich erst nach langem, unter Umständen bis in die Medulla oblongata hineinreichendem Verlaufe in die graue Substanz umbiegend endigen.

---

[1]) Hier reichen die Markscheiden weiter als sonst, d. h. bis zu den letzten Endverästlungen.

[2]) Reflexbündel und Dorsalkernkollateralen senken sich in lateralwärts konkavem Bogen in die graue Substanz und sind in ihrer ansehnlichen Masse leicht wahrzunehmen (Fig. 126). Man hat ihre Einsenkungsstelle „Einstrahlungszone", „Wurzeleintrittszone", genannt.

Die Eigentümlichkeiten der Subst. grisea centralis und Subst. gelatinosa, welche auch zur grauen Substanz gehören, werden durch die Menge der Neuroglia bedingt und sollen mit dieser beschrieben werden.

Was den feineren Bau der weissen Substanz betrifft, so besteht dieselbe nur aus Nervenfasern, markhaltigen (pag. 101), bei denen das Neurilemm jedoch nicht vorhanden ist, und marklosen. Die Dicke der Fasern ist sehr verschieden; die dicksten Fasern finden sich in den Vordersträngen und an den lateralen Teilen der Hinterstränge, die feinsten in den medialen Teilen der Hinterstränge und in den Seitensträngen da, wo die weisse Substanz an die graue stösst. In den übrigen Partien sind dicke und dünne Fasern gemischt vorhanden. Die meisten Nervenfasern verlaufen der Längsachse des Rückenmarkes parallel, sind also in dessen Querschnitte quer getroffen. Ausserdem kommen schräg verlaufende Fasern vor. Solche liegen in grösserer Anzahl vor der grauen Kommissur und bilden, sich kreuzend, die weisse Kommissur (Fig. 126).

Versuchen wir eine Einteilung der Fasern nach ihrer Herkunft, so gibt es: 1. Fasern, welche Fortsetzungen der hinteren Wurzeln sind; die ganzen Hinterstränge bestehen aus hinteren Wurzelfasern, da die im Bereich des Lendenmarks eingetretenen Wurzelfasern (resp. deren Stammfasern) von den weiter oben eintretenden Fasern gegen die Mittellinie gedrängt werden. 2. Fortsetzungen der Strangzellen (Fig. 128 u. 130). 3. Fasern, die Fortsetzungen der Nervenzellen des Gehirns sind. Die beiden letzteren nehmen die Vorder- und Seitenstränge ein und verlaufen keineswegs regellos durcheinander, sondern sind vielmehr zu kompakten Strängen vereint.

Das Stützgerüst des Rückenmarkes wird durch zwei genetisch scharf getrennte Bildungen hergestellt: 1. durch Fortsetzungen der bindegewebigen Pia mater, welche als Hüllen von Gefässen in die weisse Substanz eindringen. Dieses bindegewebige Stützgerüst wird gegen die graue Substanz zu immer dünner und erstreckt sich nicht in diese hinein. 2. Durch die Neuroglia (Nervenkitt), welche aus der gleichen embryonalen Anlage wie das Zentralnervensystem stammt. Die Neuroglia besteht hauptsächlich aus kernhaltigen Zellen, den Gliazellen (Fig. 131) und (vielleicht) aus einer geringen Menge einer gleichartigen Grundsubstanz. Es gibt zwei Arten von Gliazellen: 1. Die Ependymzellen, welche in einfacher Lage das Lumen des Zentralkanals auskleiden. Ihre freie Oberfläche ist in der Jugend mit Haaren besetzt, ihr zylindrischer Körper läuft in einen langen Fortsatz aus (Fig. 131), der in embryonaler Zeit bis zur Oberfläche des Rückenmarks reicht und dort einfach oder mehrfach geteilt endet. Die Ependymzellen sind die phylogenetisch ältesten Zellen; sie entstehen auch ontogenetisch zuerst, bilden sich aber im weiteren Verlaufe der Entwicklung wieder in verschiedenem Grade zurück; besonders trifft das die langen Fortsätze, welche ihre ursprüngliche Ausdehnung bis zur Rückenmarksoberfläche nur im Bereich des

Septum medianum posterius[1]) und gegenüber, bis zum Grunde der Fissura mediana anterior, behalten. Ein Teil der Ependymzellen wandert im Verlaufe der Entwicklung peripheriewärts und wird zu Astrocyten. Nicht selten kommt es zu einer völligen Obliteration des Zentralkanals. 2. Die Astrocyten (Deitersschen Zellen) liegen im Beginn ihrer Entwicklung alle in der grauen Substanz, später rücken sie auch in die weisse Substanz und sind dann sehr verschieden gestaltet. Von den zahlreichen Fortsätzen der Astrocyten

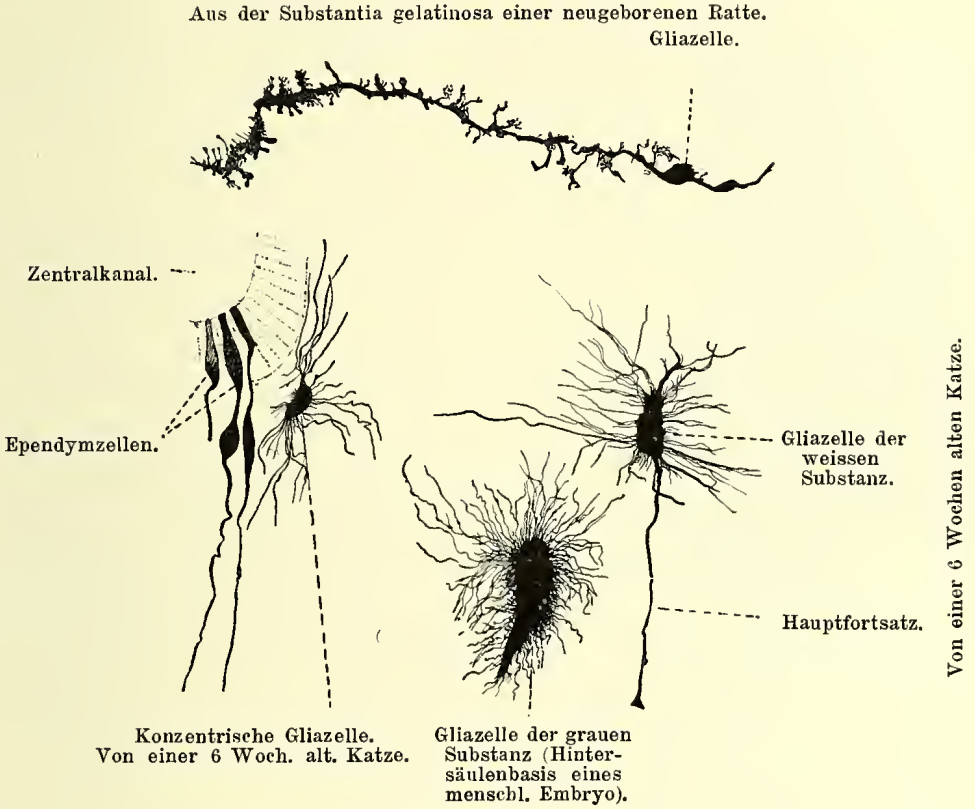

Fig. 131

Gliazellen aus dem Rückenmark. 280 mal vergrössert. Technik Nr. 80, pag. 212.

entsteht häufig einer, der „Hauptfortsatz", zuerst (Fig. 131), die anderen teils feineren teils gröberen „sekundären" Fortsätze erst später. Viele dieser Zellen reichen mit mehrfach geteilten Fortsätzen bis zur Rückenmarksoberfläche, wo sie mit verbreitertem Fusse enden[2]) und so einen ansehnlichen Teil der an der Oberfläche befindlichen Gliaschicht („gelatinöse Rindenschicht", „Hornspongiosa") darstellen. Die Form der ausgebildeten Astrocyten lässt

[1]) Das Sept. median. post. besteht zum grössten Teil aus Fortsätzen der Ependymzellen.

[2]) Diese Füsse bilden, indem sie sich dicht aneinander fügen, eine „Membrana limitans meningea", die ebensowenig eine selbständige Haut ist wie die Membr. limitans interna der Retina (siehe Kap. Sehorgan).

zwei durch Übergänge verbundene Varietäten unterscheiden: a) Kurzstrahler mit kürzeren stark verästelten Fortsätzen, die sich nicht selten an Blutgefässe ansetzen; sie kommen vorzugsweise in der grauen Substanz vor; b) Langstrahler, die häufigere Form, von deren kleinem Zellenkörper ausser kurzen auch viele längere, starre, wenig verästelte Fortsätze ausgehen. (Wie Fig. 135.) Sie finden sich hauptsächlich in der weissen Substanz und sind nicht leicht mit Ganglienzellen zu verwechseln. Indem ihre vielen feinen Fortsätze zwischen jene benachbarter Gliazellen eingreifen (nicht anastomosieren) wird ein dichtes, jede einzelne Nervenfaser umspinnendes Flechtwerk hergestellt [1]).

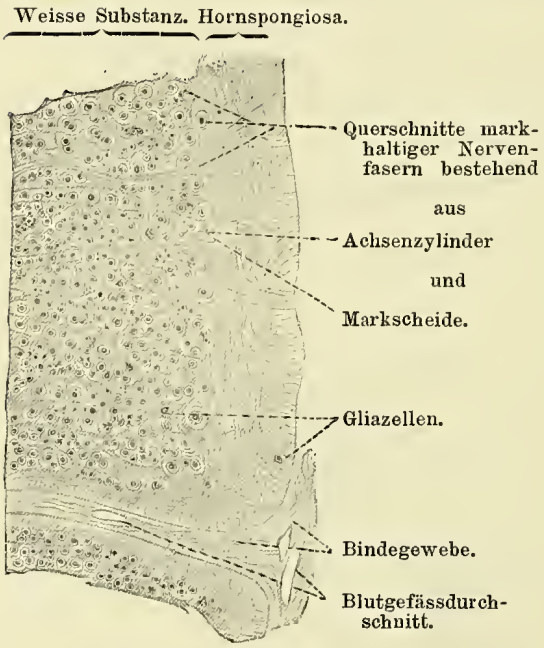

Fig. 132.

Stück eines Querschnittes des menschlichen Rückenmarkes (Seitenstranggegeud). 180 mal vergrössert. Technik Nr. 79, pag. 212.

Ganz besonders gestaltet sich die Neuroglia in der Substantia grisea centralis und der Subst. gelatinosa. In ersterer bilden die Astrocyten mit ihren dort sehr langen, steifen und ungeteilten Fortsätzen einen dichten, konzentrisch angeordneten Faserkranz (Fig. 131). Dieser und die Ependymzellen werden zusammen auch „zentraler Ependymfaden“ genannt. Die Substantia gelatinosa (Rolando) besteht aus einer geringen (nach anderen Autoren grossen?) Anzahl sehr kleiner Ganglienzellen, deren Nervenfortsätze zum Teil in die Zona terminalis umbiegen, aus einem Geflecht feiner Nervenfibrillen und aus durchtretenden Nervenfasern (Kollateralen); dazu kommt eine körnige Substanz, welche aus einer Umwandlung von zahlreichen und sehr zarten Fortsätzen der dort befindlichen spärlichen Astrocyten (Fig. 131) hervorgegangen ist.

Gehirn.

Das Gehirn besteht wie das Rückenmark aus weisser und grauer Substanz, welche hinsichtlich ihres feineren Baues im ganzen mit jener des Rücken-

[1]) Nach dieser Darstellung besteht die Neuroglia nur aus Zellen und deren Fortsätzen; dass auch freie Fasern, die sich vom Zellkörper abgelöst haben, vorkommen, ist wohl möglich, aber noch nicht mit Sicherheit entschieden. Die Tatsache, dass ein Teil der feinen Fortsätze (Fasern) sich durch ihre chemische Beschaffenheit von den gewöhnlichen Zellfortsätzen unterscheiden, beweist noch nicht, dass Fasern und Zellen völlig voneinander getrennte Gebilde sind.

markes übereinstimmt. Die Verteilung der beiden Substanzen aber ist im Gehirn eine viel mannigfaltigere als im Rückenmark.

Die graue Substanz kommt im Gehirn in vier Anhäufungen vor:

a) Als eine die gesamte Oberfläche der Grosshirnhemisphären überziehende Ausbreitung, die Grosshirnrinde,

b) in Form diskreter Herde, welche in den Grosshirnganglien (Streifenhügel, Sehhügel und Vierhügel) ihren Sitz haben,

c) als Auskleidung der Hirnhöhlen: Grau der zentralen Höhlen („zentrales Höhlengrau"); dasselbe ist die direkte Fortsetzung der grauen Substanz des Rückenmarkes,

d) als eine die Kleinhirnoberfläche überziehende Ausbreitung, die Kleinhirnrinde.

Auch im Innern des Kleinhirns finden sich diskrete Herde.

Alle diese Anhäufungen stehen durch Faserzüge weisser Substanz miteinander in vielfacher Verbindung.

ad a) Grosshirnrinde.

Auf senkrechten Durchschnitten unterscheidet man vier, nicht scharf voneinander abgrenzbare Schichten.

1. Die Molekularschicht (Neurogliaschicht), die oberflächlichste, erscheint an gewöhnlichen Präparaten sehr fein punktiert oder retikuliert und enthält ausser vielen Gliazellen (Fig. 135) ein Geflecht horizontal verlaufender, markhaltiger Nervenfasern, die Tangentialfasern (Fig. 133). Mit Hilfe der Golgischen Methode ergibt sich, dass das Retikulum gebildet wird zum Teil durch die Dendriten der Pyramidenzellen (siehe sub 2 und 3), zum Teil durch die Fortsätze von Gliazellen.

Bei Säugetieren finden sich hier noch in geringer Zahl die Cajalschen Zellen, die mit ihren feinen Ausläufern parallel der Hirnoberfläche liegen; ihre nervöse Natur ist unsicher. Beim Menschen finden sich an deren Stelle die Retziusschen Zellen, deren unregelmässig gestalteter Körper parallel der Oberfläche lange Fortsätze aussendet, von denen kurze Seitenzweige senkrecht in die Höhe steigen; andere Fortsätze gehen in die Tiefe (Fig. 135). Sie gehören wahrscheinlich zu den Gliazellen.

2. Die Schicht der kleinen Pyramidenzellen (Figg. 134, 135); sie ist charakterisiert durch 10—12 μ grosse Ganglienzellen von pyramidenförmiger Gestalt; die Spitze der Pyramidenzelle läuft in einen langen Protoplasmafortsatz (Dendriten)[1]) aus, der nach Abgabe kleiner Seitenzweige in die Molekularschicht tritt, wo er in viele (oft mit feinen Zacken besetzte) Äste zerfällt (Fig. 135, 1); von den Seitenflächen und von der Grundfläche der Pyramidenzelle entspringen nur kleinere Dendriten. Der Nervenfortsatz

[1]) Deswegen ist auch die Grösse der Pyramidenzellen schwer zu bestimmen; die bedeutenden Differenzen in den Grössenangaben sind auf diesen allmählichen Übergang des Zellkörpers in den Fortsatz zurückzuführen.

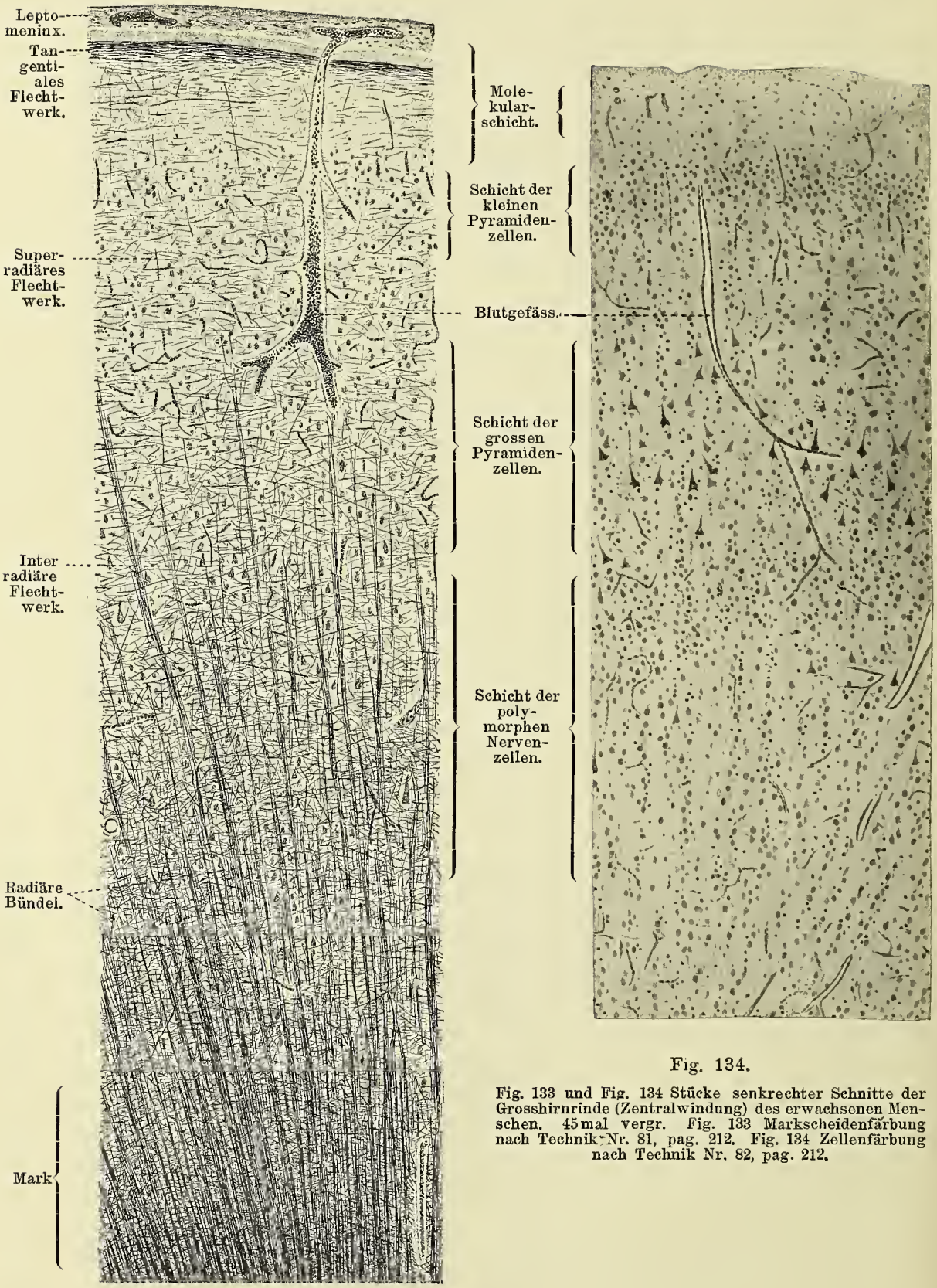

Fig. 133.

Fig. 134.

Fig. 133 und Fig. 134 Stücke senkrechter Schnitte der Grosshirnrinde (Zentralwindung) des erwachsenen Menschen. 45mal vergr. Fig. 133 Markscheidenfärbung nach Technik Nr. 81, pag. 212. Fig. 134 Zellenfärbung nach Technik Nr. 82, pag. 212.

entspringt stets von der Grundfläche und zieht nach Abgabe verzweigter Seitenäste („Kollateralen“) in der Regel der weissen Substanz (dem Marke) zu,

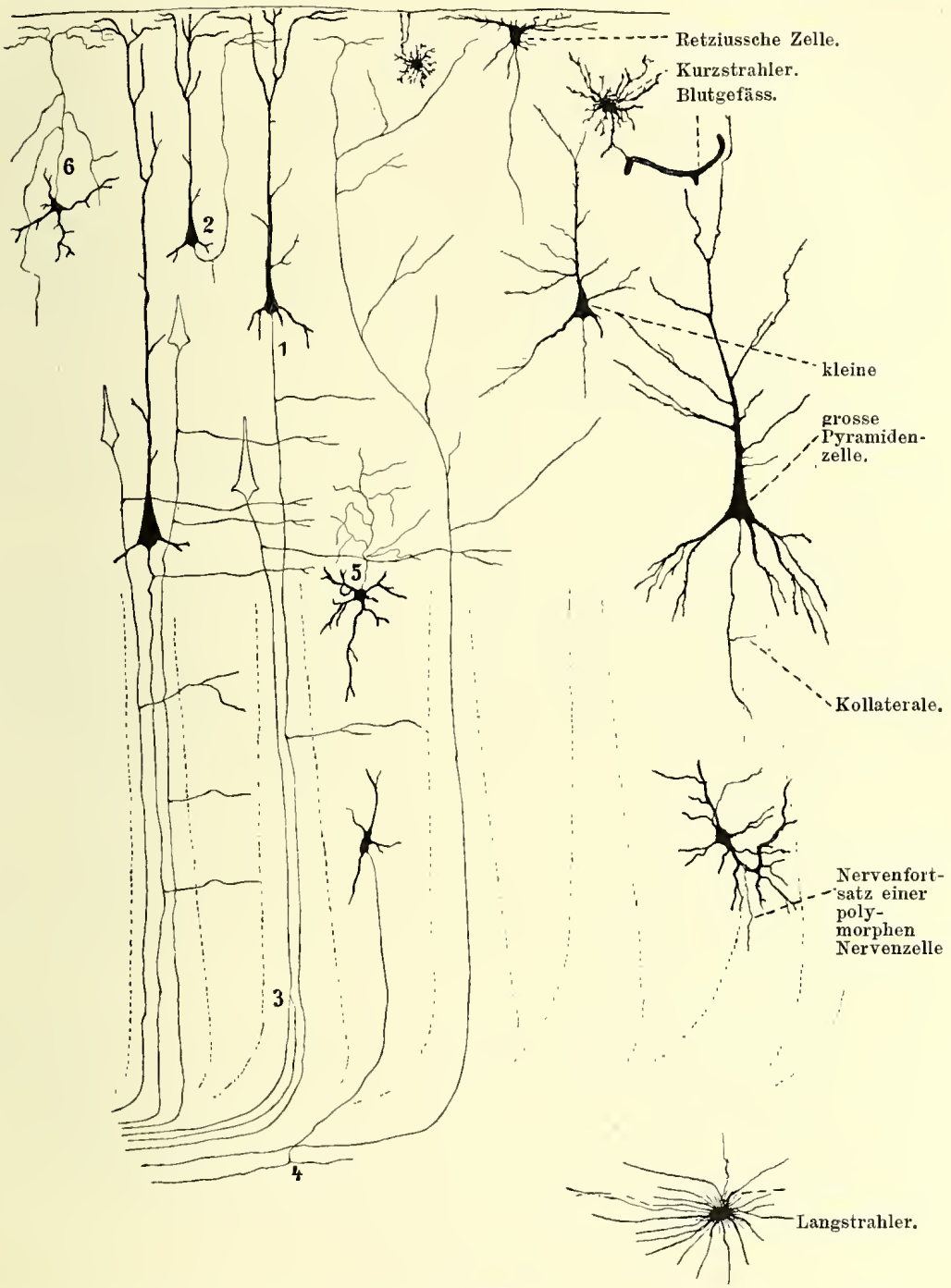

Fig. 135.

Schema der Grosshirnrinde. Die Zellen rechts sind nach einem Präparate vom erwachsenen Menschen gezeichnet. 120mal vergr. Technik Nr. 83b, pag. 213. Die radiären Bündel sind durch punktierte Linien angedeutet. Die Dicke der Hirnrinde ist im Schema auf die Hälfte reduziert, also nur 60mal vergrössert.

um dort in eine oder sich teilend in zwei Nervenfasern (Fig. 135, 3) überzugehen; zuweilen aber verläuft er umbiegend in die Molekularschicht, wo

er sich teilend in das Geflecht der Tangentialfasern tritt (Fig. 135, 2). Nervenfortsatz wie Kollateralen sind von einer Markscheide umhüllt.

3. Die Schicht der grossen Pyramidenzellen (Fig. 134, 135) ist durch die bedeutendere Grösse der Nervenzellen, 20—30 μ (die sog. Riesenpyramidenzellen in der vorderen Zentralwindung messen sogar 80 μ), von der vorhergehenden Schicht unterschieden; der sehr starke Nervenfortsatz läuft stets dem Marke zu, nachdem er noch in der grauen Rinde mehrere Kollateralen abgegeben hat.

4. Die Schicht der polymorphen Nervenzellen; die meisten Zellen sind oval oder vieleckig, ein gegen die Oberfläche strebender Dendrit fehlt, der feine Nervenfortsatz tritt nach Abgabe einiger Kollateralen in die weisse Substanz (Fig. 135, 4), wo er in eine oder, T-förmig sich teilend, in zwei markhaltige Nervenfasern übergeht.

In den drei letztgenannten Schichten finden sich noch Ganglienzellen vom Golgischen Typus (pag. 100). Ihr verästelter Nervenfortsatz ist bald nur auf die Umgebung der Zelle beschränkt (Fig. 135, 5), bald reicht er bis in die Molekularschicht, wo er reich verästelt endet (Fig. 135, 6).

Die Schichten 3 und 4 enthalten zahlreiche markhaltige Nervenfasern. Dieselben sind zu dicken „radiären" Bündeln geordnet, welche erst gegen die Schicht der kleinen Pyramidenzellen sich in einzelne Fasern (Fig. 133) auflösen. Diese Bündel werden gebildet 1. durch die mit einer Markscheide umhüllten absteigenden Nervenfortsätze der kleinen und grossen Pyramiden- und der polymorphen Zellen; durch dicke markhaltige Nervenfasern aus sensiblen Bahnen, die aus der weissen Substanz gegen die Hirnrinde emporsteigen (Fig. 135); dort teilen sie sich wiederholt und bilden das superradiäre und das tangentiale Flechtwerk (Fig. 133) und enden zuletzt verästelt. Ein anderer Teil der markhaltigen Nervenfasern verläuft senkrecht zu den radiären Bündeln und bildet das „interradiäre" Flechtwerk, welches von den mit einer Markscheide umhüllten Kollateralen der Pyramiden-Nervenfortsätze hergestellt wird [1]).

Der Bau der Grosshirnrinde erfährt an bestimmten Stellen gewisse Modifikationen. So sind am Gyrus hippocampi und G. uncinatus die Tangentialfasern in grösserer Menge vorhanden und bilden eine netzförmig ausgebreitete weisse Lage (Substantia reticularis alba). Ausserdem finden sich an vielen Stellen geringere oder bedeutendere [2]) Abweichungen, welche eine Einteilung nach der oben gegebenen Schilderung sehr erschweren können.

---

[1]) Das interradiäre Flechtwerk ist an der Grenze gegen das superradiäre Flechtwerk verdichtet und stellt so den nur an dicken Schnitten sichtbaren Gennarischen (= Baillargerschen) Streifen dar, welcher in der Umgebung der Fissura calcarina so stark entwickelt ist, dass er schon mit unbewaffnetem Auge wahrzunehmen ist. Er ist hier als „Vicq d'Azyrs Streifen" seit langem bekannt.

[2]) Bezüglich des feineren Baues der Ammonshornrinde und des Bulbus olfactorius muss auf die speziellen Lehrbücher verwiesen werden.

Endlich beteiligen sich an dem Aufbau der Grosshirnrinde noch die von der Pia her eindringenden, Blutgefässe führenden bindegewebigen Fortsetzungen sowie die

Neuroglia; diese besteht, ähnlich jener des Rückenmarkes, aus Ependymzellen und aus Astrocyten. Erstere reichen in embryonaler Zeit mit ihren peripherischen Fortsätzen bis zur freien Oberfläche. Letztere lassen hinsichtlich ihrer Form zwei Arten unterscheiden. Die einen sind durch ihren kleinen Zellkörper, ihre langen, starren, feinen, wenig verästelten Fortsätze charakterisiert, von denen die feinsten wie ein kurzer Rasen dem Zellkörper aufsitzen, sie heissen Langstrahler (Fig. 135) und finden sich vorzugsweise in der weissen Substanz. Die anderen haben knorrige, reich verästelte Fortsätze, sie heissen Kurzstrahler (Fig. 135) und kommen hauptsächlich in der grauen Substanz vor; dort stehen sie in innigen Beziehungen zu den Blutgefässen, an deren Wandung sie oft mit einem stärkeren Fortsatze haften[1]). An der Oberfläche der Hirnrinde wird durch die dahin strebenden Enden der Gliazellenfortsätze eine gliareiche Zone hergestellt.

ad b) Grosshirnganglien.

Die graue Substanz der Grosshirnganglien besteht aus Ganglienzellen von verschiedener Grösse, markhaltigen Nervenfasern und Neuroglia. Die makroskopisch zutage tretenden Farbenunterschiede beruhen auf verschiedenen Mischungsverhältnissen von multipolaren Ganglienzellen und Nervenfasern; Reichtum an Ganglienzellen macht sich durch eine dunkle rotbraune, Reichtum an Nervenfasern durch eine helle, gelbgraue Farbe bemerklich.

ad c) Grau der zentralen Höhlen.

Dasselbe erstreckt sich vom Boden der Rautengrube durch den Aquaeductus cerebri bis in die mittlere Gehirnkammer und bis zu dem Tuber cinereum und dem Infundibulum. Das Grau ist als die Ursprungsstätte der Hirnnerven besonders bemerkenswert. Es besteht aus Neuroglia, Nervenfasern und Ganglienzellen, die meist multipolar sind, an einzelnen Stellen aber durch ihre Grösse (z. B. im Hypoglossuskerne) oder durch ihre eigenartige Gestalt (kugelige Ganglienzellen im oberen Vierhügelpaare) ausgezeichnet sind.

Wie der Zentralkanal des Rückenmarkes von Neuroglia und Zylinderzellen ausgekleidet wird, so wird auch die Fortsetzung desselben (Boden der Rautengrube, Aquaeductus cerebri (Sylvii), innere Oberfläche der mittleren und der seitlichen Gehirnkammern) von dem ebenso zusammengesetzten Epen-

[1]) Dieses Verhältnis wird als Beweis dafür angesehen, dass die Neuroglia nicht nur eine mechanische Rolle als Stützapparat, sondern auch eine nutritive Rolle als Übertragungsapparat der Ernährungsflüssigkeit spiele. Die Gliazellen sollen auch die Wege bilden, auf denen das durch die Blutgefässe gelieferte Myelin zu den Nervenfortsätzen des Zentralnervensystems gelangt (vergl. auch pag. 95, Anm. 3).

dym der Ventrikel ausgekleidet, dessen zylindrische oder kubische Zellen bei Neugeborenen, und zum Teil auch noch bei Erwachsenen, Haare tragen.

ad d) Kleinhirnrinde.

Sie besteht aus drei gut getrennten Schichten, von denen die äussere und die innere schon makroskopisch, die mittlere dagegen nur mikroskopisch erkennbar ist.

1. Die innere „granulierte" Schicht (rostfarbene Sch.) besteht aus vielen Lagen kleiner Zellen, die bei den gewöhnlichen Methoden einen verhältnismässig grossen Kern und ein sehr gering entwickeltes Protoplasma erkennen lassen.

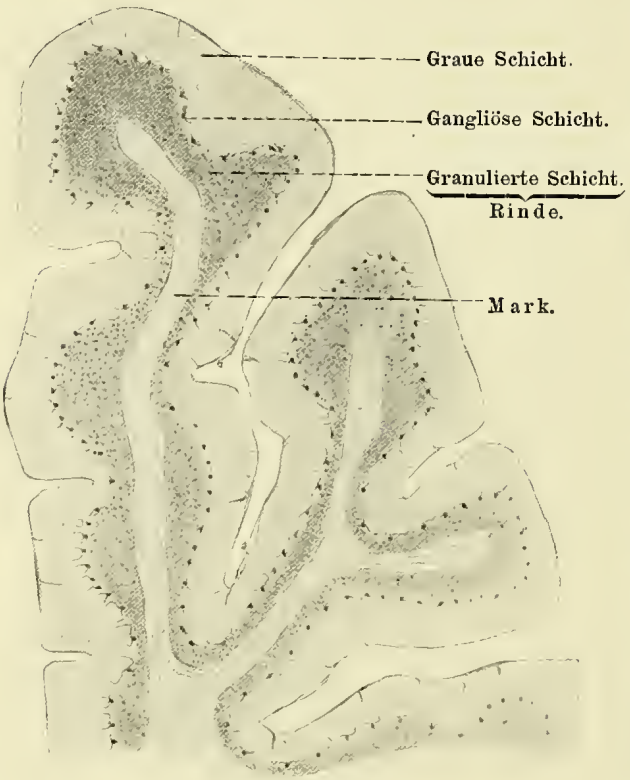

Fig. 136.

Stück eines senkrechten Schnittes durch das Kleinhirn des erwachsenen Menschen. 12mal vergr. Technik Nr. 82, pag. 212.

Mit Hilfe der Golgischen Methode zeigt sich aber, dass hier, abgesehen von Gliazellen, zwei Arten von Ganglienzellen vorliegen: a) die kleinen Körnerzellen (Fig. 137), multipolare Ganglienzellen mit kurzen, krallenförmig endenden Dendriten und einem feinen, von keiner Markscheide umhüllten Nervenfortsatz, der senkrecht in die äusserste Schicht zieht und dort T-förmig in zwei Äste sich teilt, welche längs der Windungen, parallel der Oberfläche derselben verlaufen und unverästelt frei enden. Die kleinen Körnerzellen bilden die Hauptmasse der zelligen Elemente der granulierten Schicht. Spärlicher sind b) die grossen Körnerzellen (Fig. 137), mehr als doppelt so grosse multipolare Ganglienzellen, deren verästelte Dendriten bis in die graue Schicht hineinreichen, deren in umgekehrter Richtung verlaufender Nervenfortsatz sich rasch in ein sehr reiches, die granulierte Schicht durchsetzendes Astwerk auflöst.

In der granulierten Schicht findet sich ein dichtes Geflecht markhaltiger Nervenfasern (Fig. 138), die zum grössten Teil[1]) aus der weissen Substanz

[1]) Ein geringerer Teil des Geflechtes wird durch die mit einer Markscheide umhüllten Nervenfortsätze der Purkinjeschen Zellen geliefert.

des Kleinhirns stammen. Ein Teil dieser Fasern endet in der granulierten Schicht und zwar in den „Eosin-Körpern", Anhäufungen färbbarer Körnchen,

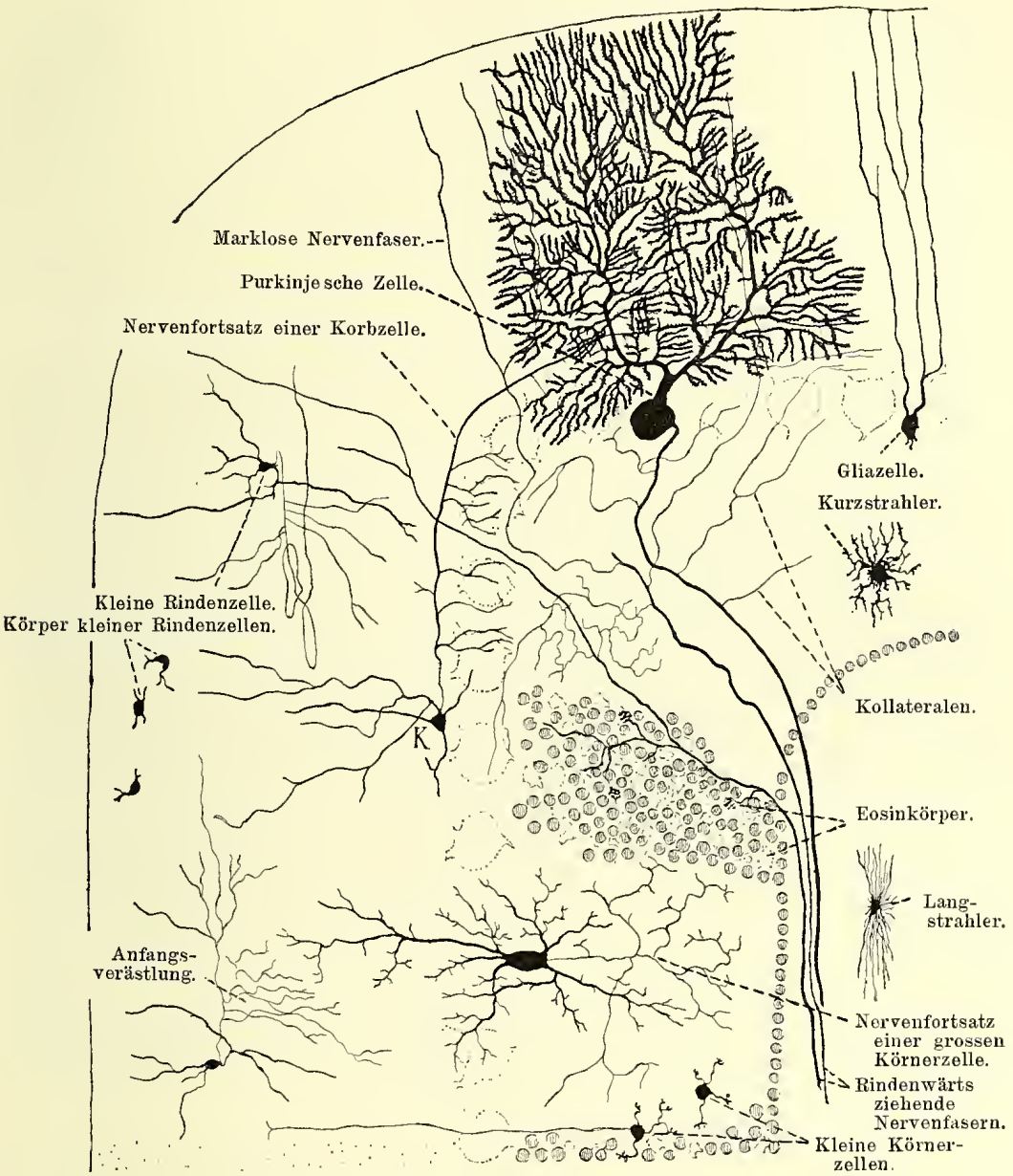

Fig. 137.

Schema der Kleinhirnrinde. Alle Elemente sind nach Präparaten vom erwachsenen Menschen[1]) (120 mal vergr.) gezeichnet. Technik Nr. 84, pag. 213. *K* Korbzelle.

die zwischen den kleinen Körnerzellen gelegen sind (Fig. 138). Ein anderer Teil bildet an der Grenze zwischen granulierter und gangliöser Schicht eine

[2]) Nur die grosse Körnerzelle ist nach einem Präparate von einer jungen Katze gezeichnet.

Lage horizontal, quer zur Längsrichtung der Windungen verlaufender Bündel, von denen Fasern in die graue Schicht aufsteigen (Fig. 137).

2. Die mittlere „gangliöse Schicht", besteht nur aus einer einfachen Lage sehr grosser multipolarer Ganglienzellen, der „Purkinjeschen Zellen". Ihr etwa birnförmiger Körper schickt zwei starke Dendriten in die graue Schicht, welche sich dortselbst in ein ungemein reiches Astwerk auflösen und bis zur freien Oberfläche reichen (Fig. 75 pag. 99 und Fig. 137). Die Ausbreitung des Astwerkes ist eine Spalierbäumen ähnliche; sie erfolgt nur in Ebenen, die quer zur Längsrichtung der Windungen gestellt sind; die ganze Verästelung ist also nur auf Querschnitten der Windungen zu sehen. Von der der Oberfläche abgewendeten Seite entspringt der Nervenfortsatz, der alsbald von einer Markscheide umhüllt wird und durch die granulierte Schicht in die weisse Substanz des Kleinhirns tritt; noch innerhalb der granulierten Schicht entsendet der Nervenfortsatz Seitenäste, Kollateralen, die sich dort verästeln und zum Teil wieder zwischen die Purkinjeschen Zellen zurücklaufen (Fig. 137).

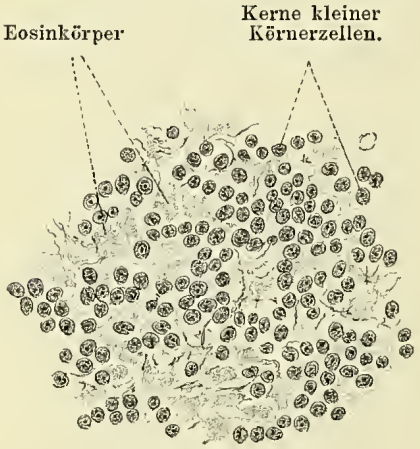

Fig. 138.

Aus einem feinen Schnitte durch die Kleinhirnrinde des erwachsenen Menschen. 400-mal vergr. Technik Nr. 82, pag. 212.

2. Die äussere graue Schicht ist durch ihre graue Farbe gekennzeichnet und enthält zwei Arten von Ganglienzellen:

a) Die Korbzellen (grosse Rindenzellen), multipolare Ganglienzellen, deren Dendriten hauptsächlich gegen die Oberfläche streben. Ihr langer, anfangs dünner, weiterhin dicker Nervenfortsatz verläuft horizontal in der Querrichtung der Windungen und schickt gegen die Oberfläche einzelne Kollateralen, in die Tiefe dagegen von Strecke zu Strecke feine Äste, die mit ihren Endverzweigungen den Körper der Purkinje-Zellen (Fig. 137), oft auch noch den Anfang ihres Nervenfortsatzes, korbartig umfassen.

b) Die kleinen Rindenzellen, welche sich von den Korbzellen dadurch unterscheiden, dass ihr Nervenfortsatz in keine Beziehungen zum Körper der Purkinje-Zellen tritt. Es lassen sich zwei, durch Übergänge verbundene Typen multipolarer Ganglienzellen unterscheiden. Der erste Typus zeigt einen Zellkörper von gleicher Grösse oder nur wenig kleiner, als denjenigen der Korbzellen, seine spärlichen (2—5) Dendriten liegen wie diejenigen der Purkinje-Zellen in den Transversalebenen der Windungen, sein dünner Nervenfortsatz ist sehr lang (1 mm und darüber), zeigt zuweilen Schlingenbildungen und ist durch eine sehr reichliche Anfangsverästelung charakterisiert (Fig. 137); die Endverästelung ist nur spärlich. Die Rinden-

zellen des zweiten Typus sind im allgemeinen etwas kleiner, ihr kurzer Nervenfortsatz verästelt sich in nächster Nähe.

Die Elemente des ersten Typus bilden die Hauptmasse der relativ zahlreichen kleinen Rindenzellen und finden sich in der ganzen Dicke der grauen Schicht, reichlicher in den oberflächlichen als in den tiefen Partien. Die Zellen des zweiten Typus kommen überall in der grauen Schicht vor.

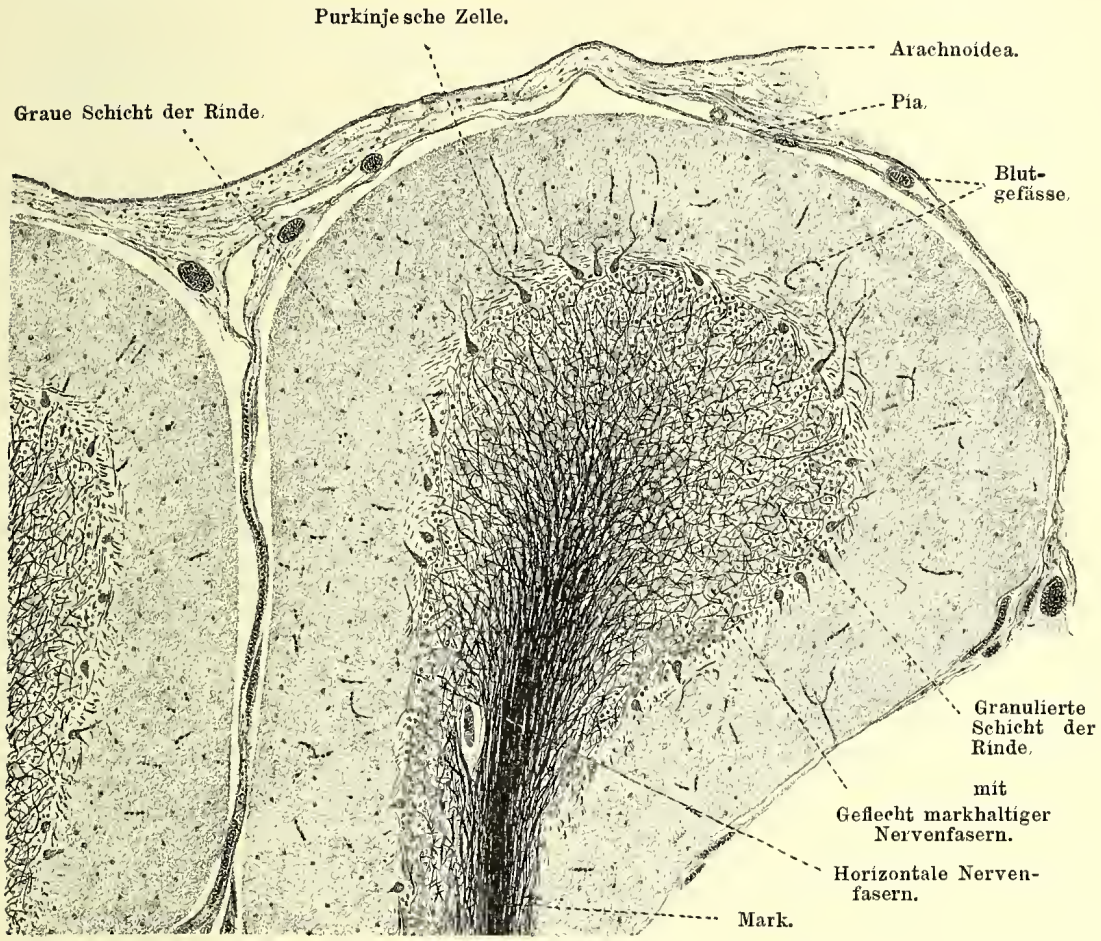

Fig. 139.

Stück eines Schnittes durch das Kleinhirn des erwachsenen Menschen, 45mal vergr. Technik Nr. 81, pag. 212.

Die in der grauen Schicht befindlichen markhaltigen Nervenfasern sind Fortsetzungen des Geflechtes der granulierten Schicht und ziehen teils gegen die Oberfläche, wo sie nach Verlust der Markscheiden zwischen den Protoplasmaverzweigungen der Purkinjeschen Zellen verästelt enden, teils verlaufen sie horizontal zwischen den Körpern der Purkinje-Zellen, längs der Windungen (Fig. 137).

Die Neuroglia der Kleinhirnrinde wird gebildet: 1. Durch Zellen, deren kleiner Körper an der Grenze der granulierten Schicht gelegen ist; er

schickt nur ganz vereinzelte kurze Fortsätze in die Tiefe, dagegen verlaufen viele lange Fortsätze in gerader Richtung gegen die freie Oberfläche (Fig. 137) und enden dort mit einer dreieckigen Verbreiterung; auf diese Weise wird eine relativ dicke peripherische Gliaschicht hergestellt. 2. Durch sternförmige, den Kurzstrahlern der Grosshirnrinde ähnelnde Zellen (Fig. 137); sie kommen in allen Schichten vor. In der weissen Substanz finden sich typische Langstrahler.

So lange die Kleinhirnrinde noch nicht völlig entwickelt ist, besteht eine Reihe von Eigentümlichkeiten, die dem Erwachsenen fehlt. So findet sich bei Embryonen und jungen Tieren über der noch wenig ausgebildeten grauen Schicht eine „oberflächliche Körnerschicht", Zellen, die später zu Nerven- und Gliazellen der Rinde werden; die unter dem Namen „Moosfasern" in der granulierten Schicht beschriebenen Bildungen sind Entwicklungsformen der markhaltigen Nerven; die gleiche Bedeutung haben die „kletternden Plexus", welche in der Umgebung der Purkinjeschen Dendriten gefunden werden.

Die weisse Substanz des Gross- wie des Kleinhirns, das „Mark", besteht, abgesehen von den Elementen des Stützgerüstes (Bindegewebe und Neuroglia), aus markhaltigen Nervenfasern, deren Dicke zwischen 2,5 und 7 μ schwankt und denen das Neurilemm fehlt.

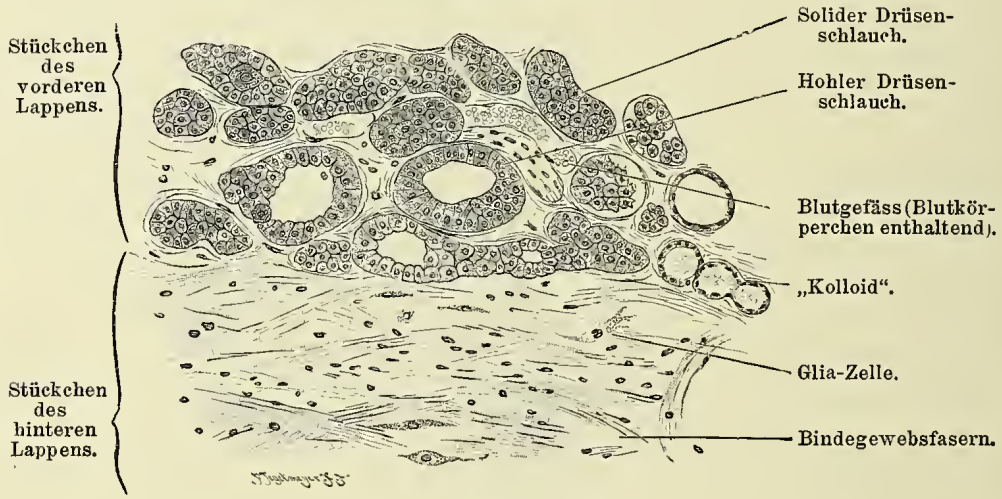

Fig. 140.

Stück eines Horizontalschnittes der Hypophysis cerebri des Menschen. 220mal vergrössert. Es ist die Grenze zwischen vorderem und hinterem Lappen getroffen. Links enthalten zwei Drüsenschläuche je eine dunklere Epithelzelle. Technik Nr. 85, pag. 213.

Die Hypophysis cerebri besteht aus zwei genetisch verschiedenen Teilen: 1. einem hinteren, kleineren Lappen („Neurohypophyse") — mit zunehmendem Alter reichlicher pigmentierten Zellen —, der dem Gehirn (Fortsetzung des Infundibulum) angehört; derselbe besteht aus Glia- (Ependym-) Zellen und Fasern, aus Bindegewebe und Blutgefässen; 2. einem vorderen grösseren Lappen, welcher einer Ausstülpung der embryonalen Mundbucht sein Dasein verdankt. Dieser Lappen enthält, eingebettet in lockeres, viele Blutgefässe und Nerven tragendes Bindegewebe, solide, verzweigte Epithelzellenstränge, die von sehr ungleichmässigem Kaliber sind und vielfach mit-

einander anastomosieren; nur wenige (an der Grenze gegen den hinteren Lappen befindliche) Stränge sind hohl (Fig. 140) und enthalten zuweilen eine dem Kolloid (siehe Schilddrüse) ähnliche Masse; diese ist nicht aus den Körnchen [1]) hervorgegangen, die in allen Epithelzellen in sehr wechselnder Menge zu sehen sind und diesen bald ein helleres, bald ein dunkleres Aussehen verleihen.

Zum Vorderlappen gehört wohl die sogen. Marksubstanz, eine an der Grenze zwischen beiden Lappen befindliche Gruppe hohler, Kolloid enthaltender Schläuche, deren Epithel zuweilen Haare trägt; bei Kindern findet sich an deren Stelle eine spaltförmige, Kolloid enthaltende Höhle. Eine kleine, wie der Vorderlappen gebaute „Hypophysis pharyngea" liegt konstant an der Aussenmündung des Can. cranio-pharyngeus resp. an der jener entsprechenden Stelle.

Die Zirbel (Corpus pineale, Epiphysis) ist aus einer Falte der primitiven Hirnwand hervorgegangen und besteht aus Neuroglia und runden oder polygonalen Epithelzellen; eine bindegewebige Hülle sendet Fortsetzungen ins Innere, welche Gruppen von Epithelzellen (Follikel) umfassen. In der Zirbel sowie in den Telae chorioideae finden wir fast regelmässig Hirnsand, Acervulus cerebri 5 μ bis 1 mm grosse, rundliche oder tropfsteinähnliche Konkretionen, die frisch eine unebene, maulbeerartige Oberfläche (Fig. 141) zeigen, während an in Glyzerin oder in Balsam konservierten Präparaten eine deutliche konzentrische Schichtung sichtbar wird. Sie bestehen aus einer organischen Grundlage und kohlensaurem Kalk nebst phosphorsaurer Magnesia und sind zuweilen von einer dicken bindegewebigen Hülle umgeben [2]).

Fig. 141.

Hirnsand aus der Zirbel einer 70jähr. Frau. 50mal vergr. Technik Nr. 86, pag. 213.

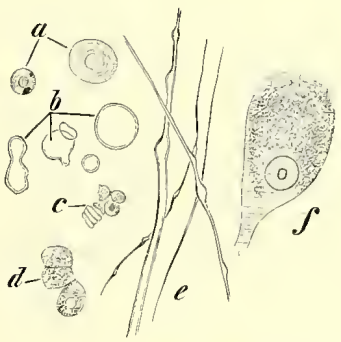

Fig. 142.

Aus einem Zupfpräparate der grauen Höhlenschicht des Menschen. 240mal vergrössert. *a* Corpuscula amylacea, *b* Myelintropfen, *c* rote Blutzellen, *d* Ependymzellen, *e* Markhaltige Nervenfaser, *f* Ganglienzelle. Technik Nr. 87, pag. 213.

Nicht selten (besonders im Alter) finden sich in der Hirnsubstanz runde oder biskuitförmige Körper (Fig. 142 *a*) mit deutlicher Schichtung, welche sich mit Jodtinktur und Schwefelsäure violett färben, also dem Amylum verwandt sind. Diese Corpuscula amylacea sind fast regelmässig in den Wänden der Hirnhöhlen, aber auch noch an vielen anderen Orten, sowohl in der grauen, wie in der weissen Substanz, auch im N. opticus, vorhanden, zeigen bei genauerer Untersuchung eine homogene, mit einzelnen Fortsätzen versehene Kapsel und sind durch Amyloidinfiltration umgebildete Gliazellen.

---

[1]) Ein Teil der Körnchen scheint Fett zu sein.

[2]) In der Zirbel des Rindes sind quergestreifte Muskelfasern gefunden worden.

Hüllen des Zentralnervensystems.

Zwei bindegewebige Häute umschliessen Hirn und Rückenmark: die harte und die weiche Hirn- (resp. Rückenmarks-) Haut.

Die harte Rückenmarkshaut (Dura mater spinalis) besteht aus straffaserigem Bindegewebe und vielen elastischen Fasern, dazu kommen platte Bindegewebs- und Plasmazellen (s. pag. 76). Ihre innere Oberfläche ist mit einer einfachen Lage platter Epithelzellen überzogen. Sie ist arm an Blutgefässen und Nerven.

Die harte Hirnhaut (Dura mater cerebralis) ist zugleich Periost der inneren Schädelfläche und besteht aus zwei Schichten: 1. aus einer inneren, welche der Dura mater spinalis entspricht und — abgesehen von einem grösseren Reichtum an elastischen Fasern — ebenso gebaut ist wie diese und 2. aus einer äusseren Schicht, welche dem Periost des Wirbelkanals entspricht. Sie besteht aus den gleichen Elementen wie die innere

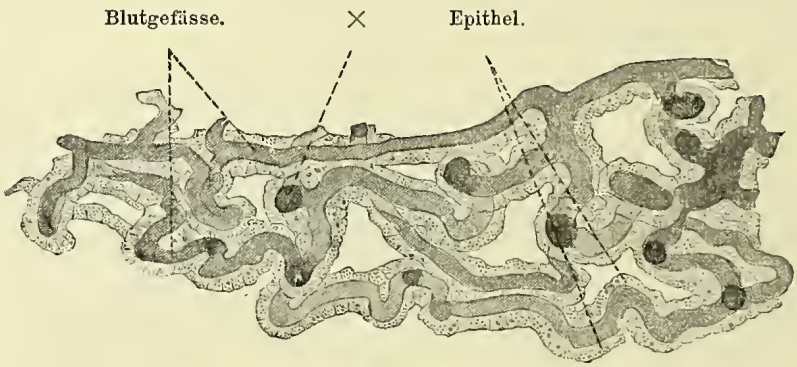

Fig. 143.

Stück des Plexus choriodeus des erwachsenen Menschen. 80mal vergr. × Blutgefäss im optischen Querschnitt. Die grossen Punkte im Epithel (rechts unten) sind nicht Kerne, sondern Pigment und Fettkörnchen. Technik Nr 88b, pag. 214.

Schicht, nur verlaufen die äusseren Fasern in einer anderen Richtung (von vorne und lateral nach hinten und medianwärts) wie die inneren Fasern, welche von vorne median nach hinten und lateralwärts ziehen. Die äussere Schicht ist reich an Blutgefässen, welche von da in die Schädelknochen eindringen. Die Dura mater ist reich an Nerven, von denen man zweierlei Arten, Gefässnerven und frei endende Nervi proprii, unterscheiden kann.

Die weiche Hirn- (resp. Rückenmarks-) Haut ist ein zweiblätteriger Sack. Das äussere Blatt („Arachnoidea“ der Autoren) ist an seiner freien Oberfläche mit einer einfachen Schicht platter Epithelzellen bekleidet und steht mit der Dura mater in keiner festen Verbindung. Das innere Blatt („Pia mater“) liegt der Hirn- (resp. Rückenmarks-) oberfläche fest auf und schickt in die Substanz derselben gefässhaltige Fortsätze. Arachnoidea und Pia sind durch zahlreiche von der Innenfläche der Arachnoidea zur Aussenfläche der Pia ziehende Bälkchen und Plättchen miteinander verbunden. Von der Aussenfläche der Arachnoidea erheben sich an bestimmten Stellen (zu Seiten des

Sinus sagittalis sup.) hernienartige Ausbuchtungen, welche die verdünnte Dura mater vor sich herstülpend in die venösen Sinus der Dura hineinragen. Das sind die Arachnoideal-Granulationen (Pacchioni), welche lange Zeit für pathologisch gehalten wurden. Die weiche Hirnhaut besteht aus feinen Bindegewebsbündeln und platten Zellen, welche die Innenfläche der Arachnoidea und die oben erwähnten Bälkchen überkleiden und ist die Trägerin zahlreicher Blutgefässe, die ebenfalls Nerven besitzen. Ob aber die im Gehirn und auch im Rückenmark befindlichen Gefässe von Nerven umsponnen werden, ist noch fraglich.

Die Telae chorioideae und Plexus chorioidei bestehen aus Bindegewebe und zahlreichen Blutgefässen, deren feine Verästelungen zu Läppchen vereint in die Hirnhöhlen hinabhängen. Sie sind von einer einfachen Lage kubischer, beim Neugeborenen flimmernder Epithelzellen überzogen, welche Pigmentkörnchen oder auch Fettropfen einschliessen.

Gefässe des Zentralnervensystems.

Die Blutgefässe des Zentralnervensystems bilden ein in der grauen Substanz engmaschiges, in der weissen Substanz weites Netz von Kapillaren, welche überall miteinander zusammenhängen. Die in der Hirnrinde befindlichen Kapillaren münden in Venen, die nicht in der Rinde selbst, sondern darunter, in der weissen Substanz ihren Anfang nehmen und von da die Rinde passierend zu den in der weichen Hirnhaut liegenden Venen verlaufen. Das in den Kapillaren befindliche Blut muss also die ganze Rinde passieren, ehe es sich in Venen ergiesst. Sämtliche Blutgefässe besitzen noch eine zweite, sog. adventitielle Scheide, welche oft nur aus einer einfachen Schicht platter Epithelzellen hergestellt wird (s. ferner unten). Die Wand der venösen Sinus durae matris wird nur durch eine aus platten Epithelzellen gebildete Haut hergestellt.

Lymphbahnen des Zentralnervensystems:

1. Der Subduralraum, ein zwischen Dura und Arachnoidea befindlicher kapillarer Spalt, welcher mit den tiefen Lymphgefässen und Lymphknoten des Halses (wenigstens bei Kaninchen und Hund), ferner mit den Lymphbahnen der peripherischen Nerven, mit den Lymphgefässen der Nasenschleimhaut, mit feinen Spalten (Saftbahnen) in der Dura und endlich, um die Arachnoidealgranulationen herum, mit den venösen Durasinus zusammenhängt. Die im Subduralraum befindliche Flüssigkeit ist eine sehr spärliche.

2. Der Subarachnoidealraum, das ist der von Balken und Blättchen durchzogene Raum zwischen beiden Blättern der weichen Hirnhaut. Er hängt zusammen mit den Lymph- (Saft-) bahnen der peripherischen Nerven, mit den Lymphgefässen der Nasenschleimhaut, mit dem Binnenraume der Hirnventrikel und des Zentralkanales. Die im Subarachnoidealraum befindliche Flüssigkeit ist eine sehr reichliche, sie heisst Liquor cerebrospinalis.

3. Vom Subarachnoidealraume aus lassen sich noch die innerhalb der adventitiellen Scheide der Blutgefässe befindlichen Räume injizieren. Sie heissen adventitielle Lymphräume.

Dem Lymphgefässsystem können nicht direkt zugezählt werden Räume welche nur durch Injektion in die Hirnsubstanz selbst gefüllt werden. Diese Räume finden sich 1. in der Umgebung der grösseren Ganglienzellen der Grosshirnrinde, sowie vieler Gliazellen, perizelluläre Räume, 2. ausserhalb der adventitiellen Blutgefässscheiden, perivaskuläre R., 3. zwischen Pia und Hirnsubstanz, epizerebrale R. Sie können als ein eigenes Saftbahnsystem bezeichnet werden.

2. Peripherisches Nervensystem.

Nerven.

Die zerebrospinalen Nerven bestehen zumeist aus markhaltigen Nervenfasern von verschiedener Dicke und nur vereinzelten marklosen Nervenfasern; sie erscheinen deshalb bei auffallendem Lichte weiss [1]). Die Art und Weise ihrer Vereinigung zeigt viele Übereinstimmung mit derjenigen der quer-

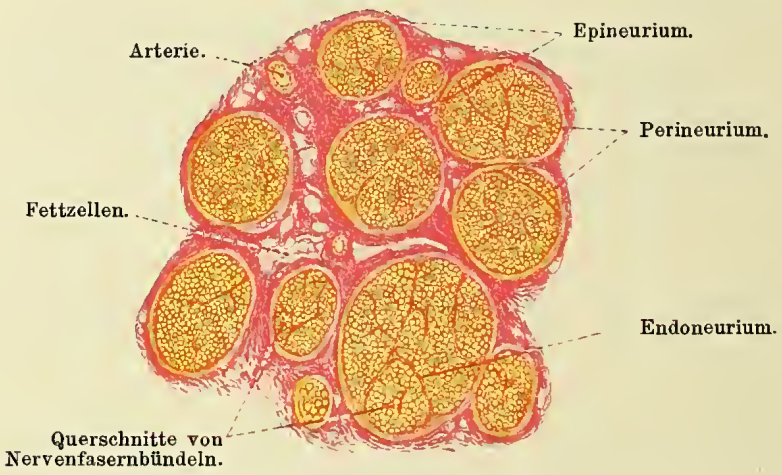

Fig. 144.

Stück eines Querschnittes des Nervus medianus des Menschen. 30mal vergr. Technik Nr. 89, pag. 214.

gestreiften Muskelfasern. Dementsprechend umgibt eine aus dicken Bindegewebsbündeln und zahlreichen elastischen Fasern gebildete, oft Fettzellengruppen enthaltende Hülle, das Epineurium (Fig. 144), den ganzen Nerven. Ins Innere der Nerven ziehende, bindegewebige Fortsetzungen des Epineurium umhüllen die (sog. sekundären) Nervenfaserbündel, deren jedes von dem Perineurium umfasst wird. Dieses besteht aus feineren, konzentrisch gekrümmten, längsverlaufenden Bindegewebslamellen, elastischen Fasern und

[1]) Ganglienzellen finden sich regelmässig im Verlauf einzelner Zerebrospinalnerven, z. B. im N. glossopharyngeus. Auch in vorderen (ventralen) Spinalnervenwurzeln sind solche Zellen gefunden worden.

Häutchen, die von zusammenhängenden Lagen platter Bindegewebszellen gebildet werden. Vom Perineurium ausgehende Septa dringen ins Innere des (sekundären) Nervenfaserbündels: man hat sie Endoneurium (Endoneurallamellen der Nervenbündel) genannt; sie bestehen vorzugsweise aus Bindegewebsbündeln, elastischen Fasern und nur da und dort vorkommenden Häutchen platter Zellen. Vom Endoneurium endlich zweigen sich von diesen wiederum feine Blätter, die „Fibrillenscheiden“ (= Endoneuralscheiden

Fig. 145.

Stück eines Querschnittes des Nervus medianus des Menschen. 300 mal vergr. Technik Nr. 89, pag. 214.

der Nervenfasern) ab, welche ähnlich dem Perimysium der einzelnen Muskelfaser) jede einzelne Nervenfaser umgeben [1]). Sie bestehen im wesentlichen aus längs verlaufenden Bindegewebsbündeln. Die genannten Hüllen stehen mit Fortsetzungen der harten und weichen Hirnhaut in direkter Verbindung.

Teilungen (d. h. Kollateralen) der peripherischen Nervenfasern kommen während des Verlaufes nicht vor (erst gegen das Ende); dagegen zweigt sich

[1]) Die „Henlesche Scheide“ entspricht nicht der Endoneuralscheide, sondern der Perineuralscheide und zwar nur jener der feinsten peripherischen Nervenäste. Der Name ist überflüssig.

nicht selten eine verschieden grosse Anzahl von Nervenfasern von einem Nervenfaserbündel ab, um sich einem anderen Nervenfaserbündel anzuschliessen. Daraus resultiert ein spitzwinkeliges Geflecht von Faserbündeln.

Die sympathischen Nerven sind teils von mehr weisser, teils von mehr grauer Farbe, welche von der mehr oder weniger grossen Anzahl feiner markhaltiger Nervenfasern herrührt, so enthalten z. B. die Nn. splanchnici viele markhaltige Nervenfasern; in den grauen Sympathikusnerven, z. B. in den Zweigen der Bauch- und Beckengeflechte sind sehr wenige, feinste markhaltige, dagegen viele marklose Nervenfasern vorhanden. Ein Teil der markhaltigen Nervenfasern sind Fortsetzungen von Spinalnerven, ein anderer Teil sind Nervenfortsätze sympathischer Nervenzellen; auch lang ausgezogene Dendriten sympathischer Nervenzellen finden sich zuweilen im Verlaufe sympathischer Nerven (s. auch pag. 201). Ihre Vereinigung geschieht durch Bindegewebe, durch welches sie zu Bündeln zusammengehalten werden.

Die grösseren Blutgefässe verlaufen innerhalb des Epineurium in longitudinaler Richtung und bilden langgestreckte Kapillarnetze, deren Träger das Peri- und Endoneurium sind.

Die Lymphbahnen finden sich in den kapillaren Spalten zwischen den Lamellen des Perineurium und zwischen den einzelnen Nervenfasern, so dass jede Nervenfaser von Lymphe umspült ist. Sie stehen nur in Zusammenhang mit dem Subdural- und Subarachnoidealraum; gegen die die Nerven umgebenden Lymphgefässe sind sie geschlossen.

Ganglien.

Unter Ganglien verstehen wir im Verlaufe der peripherischen Nerven eingeschaltete Ganglienzellengruppen, die meist makroskopisch sichtbar sind. Alle Ganglien bestehen aus Nervenfasern, die zu kleinen Bündeln vereint sind und zwischen sich die teils in Längsreihen, teils in rundlichen Gruppen gelagerten Ganglienzellen fassen. Eine bindegewebige Hülle, die Fortsetzung des Perineurium, umgibt die äussere Oberfläche des Ganglion und sendet Nerven- und Ganglienzellen umfassende Fortsetzungen ins Innere des Ganglion [1]). Die Ganglien sind sehr reich an Blutgefässen, deren Kapillaren die einzelnen Zellen umspinnen. Hinsichtlich des feineren Baues bestehen Unterschiede zwischen den Spinalganglien und den sympathischen Ganglien.

Die Spinalganglien besitzen grosse, runde, meist pigmentierte Ganglienzellen, die konstant den Apparato reticulare (pag. 46, Anm. 2) und einen bläschenförmigen, mit einem grossen Kernkörperchen versehenen Kern einschliessen. Jede Zelle ist von einer „kernhaltigen Hülle“ umgeben, welche

[1]) Zwischen den „Hüllen“ (pag. 196) der Ganglienzellen des Gangl. semilunare Gasseri finden sich regelmässig Plasmazellen, die den Spinalganglienzellen zu fehlen scheinen. Auch Lymphocyten und Bindegewebsmastzellen (diese zwischen den Nervenfaserzügen) sind in den Ganglien vorhanden.

aus platten, zuweilen sternförmigen, konzentrisch geschichteten Bindegewebszellen besteht und als Fibrillenscheide auf den Fortsatz der Ganglienzelle

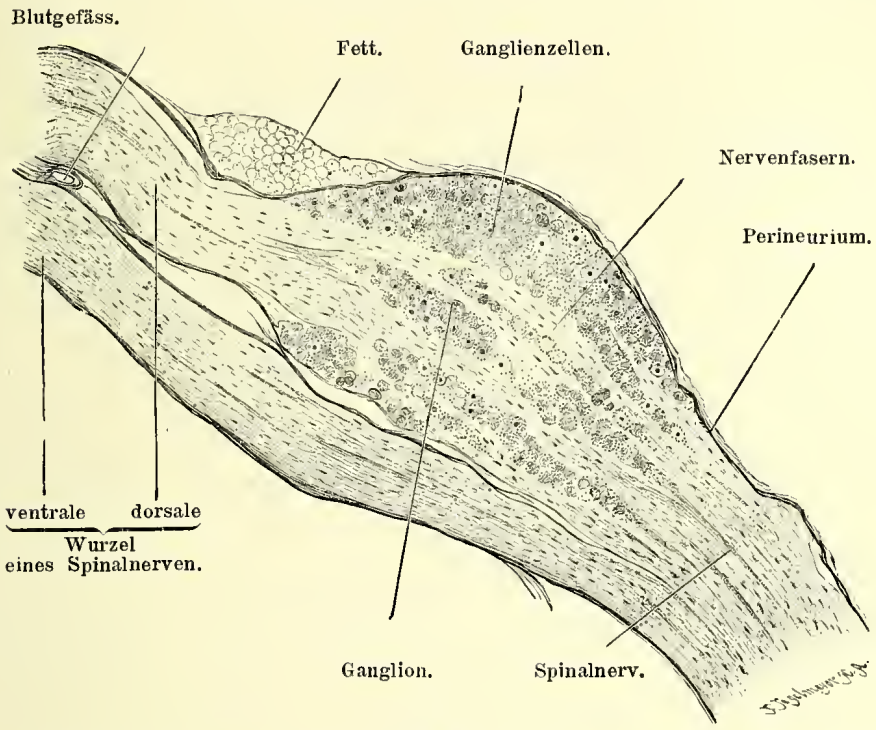

Fig. 146.

Längsschnitt durch ein Spinalganglion einer Katze. 18mal vergrössert. Technik Nr. 90, pag. 215.

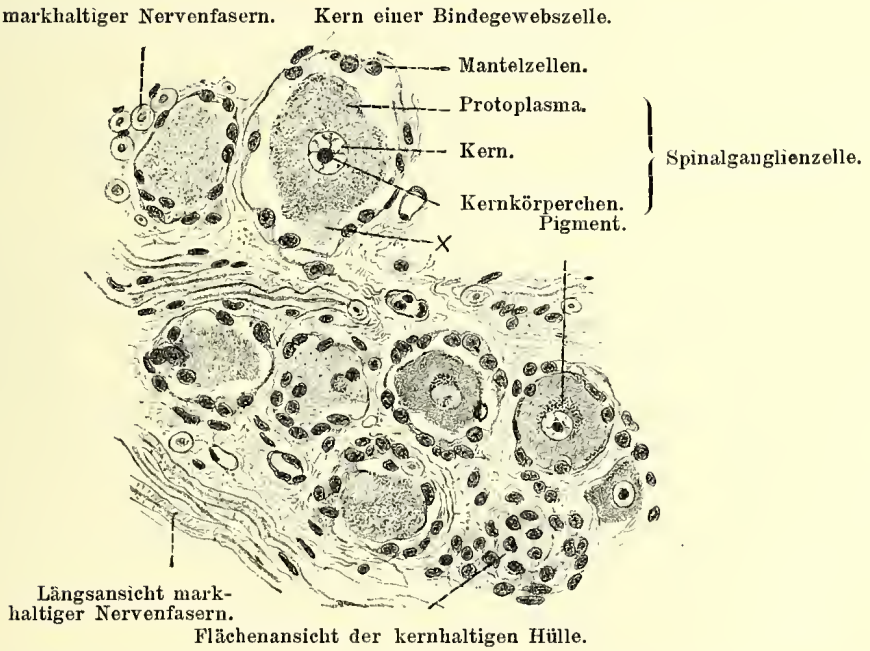

Fig. 147.

Stück eines Querschnittes des Ganglion Gasseri des Menschen. 330mal vergrössert. Fortsätze sind an solchen Schnitten nicht zu sehen. Bei × sieht man den Tigroid (pag. 98) -freien Teil der Zelle, von welchem der Nervenfortsatz ausgeht. Technik Nr. 90, pag. 215.

übergeht. Nach innen von dieser Hülle liegt eine homogene Membran, „Kapsel", deren Innenseite mit einer meist einfachen Schicht von Zellen „Mantelzellen" (Fig. 147) bekleidet ist. Es sind Fortsetzungen der Schwann-schen Zellen des Neurilemm (pag. 103) und wie diese ektodermaler Natur. Fast alle Nervenzellen der Spinalganglien sind in embryonaler Zeit bipolar, die Fortsätze entspringen an den entgegengesetzten Polen der Zelle. Im Verlaufe der Entwickelung verdünnt sich der Zellkörperabschnitt, von dem die beiden Fortsätze ausgehen zu einem Stiel (Fig. 70), der somit die zellulipetale und die zellulifugale Bahn der ursprünglichen beiden Fortsätze enthält; so wird die Zelle unipolar, zu einer Cellule en T. Ausser dieser unipolaren Zellform enthalten die Spinalganglien noch andere, scheinbar multipolare Zellen.

1. Unipolare Zellen.

a) grosse runde Zellen; ihr von einer kegelförmigen Protoplasma-Erhebung entspringender Nervenfortsatz ist spiralig oder knäuelförmig gewunden, zieht dabei bogenförmig um die Zelle und erhält bald nach seinem Austritt aus der Kapsel Markscheide und Neurilemm; nach Abgabe einiger feiner Kollateralen[1]) (Fig. 148, 2 C) teilt er sich regelmässig nach kürzerem oder längerem Verlaufe im Niveau eines Schnürringes T- oder Y-förmig in zwei (Fig. 148, 1) oder drei (Fig. 148, 2) Äste[2]). Der eine derselben kommt als Achsenzylinder einer sensitiven Faser aus der Peripherie des Körpers, der andere gewöhnlich schwächere Ast ist der wahre Nervenfortsatz (pag. 99 Anm.) und verläuft als Bestandteil einer dorsalen Rückenmarkswurzel zum Rückenmark, in dessen grauer Substanz er verästelt endet (pag. 176). Diese Zellen stellen die Hauptmasse der Spinalganglienzellen, ca. 70%, dar.

Zu dieser Kategorie gehören die nicht sehr häufigen, aber im menschlichen Vagusganglion ständigen grossen Nervenzellen, die von gleicher Grösse wie die sub a) geschilderten sich von diesen unterscheiden durch den Mangel spiraliger oder knäuelförmiger Windungen des Nervenfortsatzes, der direkt aus der Kapsel hervortritt und sich bald darauf in seine beiden Äste teilt.

b) kleine birnförmige Zellen ohne Spirale oder Knäuel des Nervenfortsatzes, der sich in einen dünneren zellulifugalen (zentripetalen) und einen dickeren zellulipetalen Ast teilt und im ganzen Verlauf keine Markscheide

---

[1]) Solche spitzwinkelig entspringende Kollateralen können sich vielfach windend Knäuel bilden (Fig. 148, 3 Kn), von welchen dann in kugelige Verdickungen (siehe unten pag. 200) endigende Fäden ausgehen können. Aus diesem Grunde und weil sie bei jungen Menschen völlig fehlen, ist man geneigt, sie als eine Varietät der sub 2a beschriebenen Zellen mit Regenerationserscheinungen anzusehen. Andererseits werden sie als gleichwertig den bei Tieren beschriebenen interstitiellen Glomeruli als im Bindegewebe frei auslaufende Nervenendverästlungen betrachtet. Auch andere, vielleicht von Zerebrospinalnerven kommende ähnliche Endapparate sind beschrieben worden.

[2]) Jeder der beiden Äste kann sich noch einmal teilen; von den daraus hervorgehenden Zweigen des peripherischen Astes verläuft dann der eine im ventralen, der andere im dorsalen Ramus des Spinalnerven (Fig. 147, 3).

besitzt (Fig. 148, 4). Sie sind besonders häufig in den (pag. 201) aufgezählten Ganglien der Gehirnnerven.

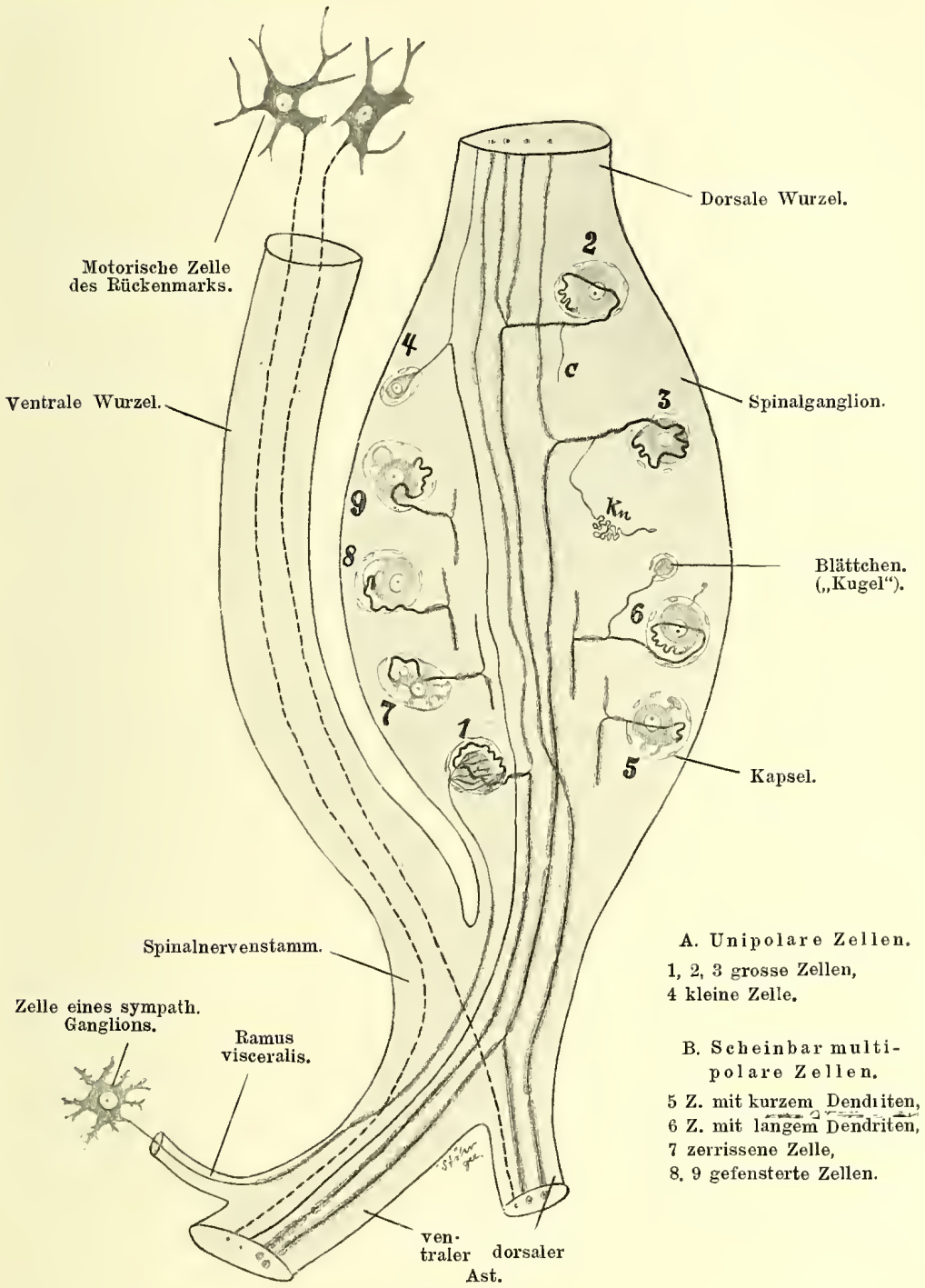

Fig. 148.
Schema der nervösen Teile eines Spinalganglion des Menschen.

Als Entwicklungsformen der unipolaren Zellen sind endlich zu betrachten: bipolare, in ihrer Form den Fig. 70, 1 abgebildeten Elementen gleichende Ganglienzellen mit feinerem zellulifugalen Fortsatz. Sie kommen beim erwachsenen Menschen nur im Vagus vor.

2. Scheinbar multipolare Zellen.

a) mit kurzen „Dendriten", die innerhalb der Hülle (s. oben) verdickt endigen [1]) (Fig. 148, 5). Sie sind durch Übergänge verbunden mit Ganglienzellen, von deren Körper [2]) oder von deren Nervenfortsatz in sehr verschiedener Entfernung vom Zellkörper feine Fortsätze entspringen, die dicker werdend in eine sehr verschieden grosse Kugel auslaufen, (Fig. 148, 6), die zuweilen sogar in einer „Kapsel" (pag. 198) eingeschlossen ist. Diese Zellen kommen ganz normal nur beim erwachsenen Menschen, besonders bei Greisen, vor und sind auch im Ganglion nodosum des Vagus sehr zahlreich vorhanden, finden sich ferner im Sympathikus, wie im zentralen Nervensystem. Da sie auch an den zentralen Enden durchschnittener Nerven vorkommen, werden sie als Zellen mit sich regenerierendem Nervenfortsatz betrachtet, aber nicht in dem Sinne, dass diese Anläufe zur Bildung eines Nervenfortsatzes wirklich zu einem solchen führen, sondern — besonders wenn der vorherbestehende Nervenfortsatz nicht zugrunde geht — wieder abortiv werden.

b) sog. „zerrissene" Zellen. Es handelt sich hier um Elemente, die von einer verdickten Hülle umschlossen sind, innerhalb deren viele, kurze sehr verschieden gestaltete „Dendriten" (Fig. 148, 7) liegen. Diese sind wahrscheinlich durch Arrosion von der Peripherie her entstanden, zugrunde gehende vom Rande aus angenagte (pag. 54) Zellen, wofür auch der Umstand spricht, dass sie nur bei alten, über 65 Jahre zählenden Menschen und auch da nicht konstant vorkommen [3]). Sie sind am häufigsten im Ganglion nodosum vagi.

Multipolaren Zellen bei oberflächlicher Betrachtung ähnlich sind endlich die sogen. „gefensterten" Zellen. Es handelt sich um Ganglienzellen, von deren Protoplasma feinere oder dickere Fortsätze entspringen, die wieder ins Protoplasma zurücklaufen können (Fig. 148, 9): in der Regel aber treten sie in den Nervenfortsatz (Fig. 148, 8) und erwecken so den Anschein, als wenn dieser mit mehreren Wurzeln aus der Zelle entspränge. Eine wirkliche Fensterung kommt beim Menschen seltener zum Vorschein, weil diese Fortsätze oft fein sind; dagegen sind bei anderen Vertebraten z. B. beim Hund die Fortsätze so dick, dass die Zelle wie gefenstert erscheinen kann. Daher der Name.

Diese Zellenform kommt beim erwachsenen Menschen fast ausschliesslich im Ganglion nodosum vor und wird mit zunehmendem Alter häufiger. Ihr häufiges Vorkommen bei gesunden und bei jungen Tieren spricht gegen die Deutung, dass hier pathologische Elemente vorliegen.

Zu den gefensterten Zellen gehören wohl auch jene unipolaren Zellen, deren Nervenfortsatz sich alsbald spitzwinkelig in mehrere Äste teilt, die dann wieder zu einem Strange zusammenfliessen.

---

[1]) Ob diese Zellen den bei anderen Wirbeltieren beobachteten „multipolaren Zellen" gleichwertig sind, ist um so fraglicher, als letztere ausserhalb der Hülle endigende, fein auslaufende Dendriten besitzen.

[2]) Unter Durchbohrung der Hülle.

[3]) Gegen diese Auffassung spricht nur, dass selbst an den kleinsten, am meisten reduziert aussehenden Zellen Kern und Fibrillen unverändert sind.

Die Spinalganglienzellen sind zuweilen von feinen Fasernetzen umsponnen (Fig. 148, 1), welche wahrscheinlich die marklosen Endigungen markhaltiger, von wenigen sympathischen Nervenzellen (aus den sympathischen Ganglien) kommender Nervenfasern sind; Äste dieser Fasern treten auch zu den Blutgefässen.

Die durch sorgfältige Zählungen ermittelte Tatsache, dass in einem Spinalganglion viel mehr Ganglienzellen sind, als sich Querschnitte markhaltiger Nervenfasern in der dorsalen Wurzel finden, liess schon früher vermuten, dass im Spinalganglion noch weitere Komplikationen stecken. Diese Vermutung erweist sich als richtig durch den Befund, dass die Nervenfortsätze der kleinen unipolaren Ganglienzellen meist marklos sind (Fig. 148, 4). Ob es auch Nervenfasern gibt, welche das Spinalganglion durchsetzen, ohne mit dessen Zellen in Beziehung zu treten, ist unsicher. Bei jungen Hühnerembryonen sind solche von Vordersäulenzellen kommende Fasern nachgewiesen worden; sie konnten aber bei keinem Säugetier wiedergefunden werden.

Den gleichen Bau wie die Spinalganglien besitzen: Das Gangl. Gasseri, Gangl. jugulare und nodosum n. vagi, Gangl. petros. n. glossopharyngei, und das Gangl. geniculi n. facialis[1]). Die Ganglien des N. acusticus (G. nervi cochleae et nervi vestibuli) dagegen enthalten bipolare Ganglienzellen, die keine Mantelzellen (pag. 198) haben.

Die sympathischen Ganglien bestehen aus kleineren, oft pigmentierten, ein- oder zweikernigen Ganglienzellen, aus Nervenfasern und Bindegewebe.

Die Ganglienzellen sind multipolar[1]) und zerfallen in drei Typen:

I. Typus (Fig. 149, 1). Rundlich ovale, zuweilen platte Zellen mit vielen kurzen, oft flach gedrückten Dendriten, deren mit stachelartigen Auswüchsen besetzte Verästelungen den Zellen ein ganz charakteristisches Aussehen verleihen. Ihr mit ganz feinen Kollateralen versehener Nervenfortsatz tritt aus dem Ganglion als marklose Nervenfaser in ein Nervenstämmchen und endet schliesslich an glatten Muskelfasern (siehe auch pag. 211). Die überwiegende Mehrzahl der sympathischen Ganglienzellen wird von diesen motorischen Elementen gebildet.

II. Typus (Fig. 149, 2). Rundlich eckige Zellen, deren Dendriten nicht wie diejenigen des I. und III. Typus auf ihr Ganglion beschränkt bleiben, sondern stets als sehr langgestreckte, Nervenfortsätzen sehr ähnliche Fasern in Nervenstämmchen eingeschlossen bis in benachbarte Ganglien sich hineinerstrecken[2]). Ihr Nervenfortsatz tritt mit den Dendriten in ein Nerven-

---

[1]) Es gibt beim II. Typus Zellen, bei denen alle Fortsätze von einem Pole — oder von beiden Polen in Form eines resp. zweier Büschel entspringen; solche Zellen sind nicht ganz zutreffend uni- resp. bipolare Zellen genannt worden. Die sympathischen Ganglienzellen der Fische dagegen sind wirklich bipolar; bei den Amphibien finden sich Ganglienzellen, deren einziger, weiterhin T-förmig geteilter Fortsatz von einer „Spiralfaser" umfasst wird, die, sich frei verästelnd, die Ganglienzelle in ähnlicher Weise, wie bei den Spinalganglienzellen, umspinnt.

[2]) Siehe auch Kap. Nerven des Magens und Darmes (Meissners Plexus).

stämmchen entweder als marklose oder als markhaltige Nervenfaser[1]), deren Endigungsweise noch nicht sichergestellt ist. Die Zellen des zweiten Typus werden für sensitive Elemente gehalten.

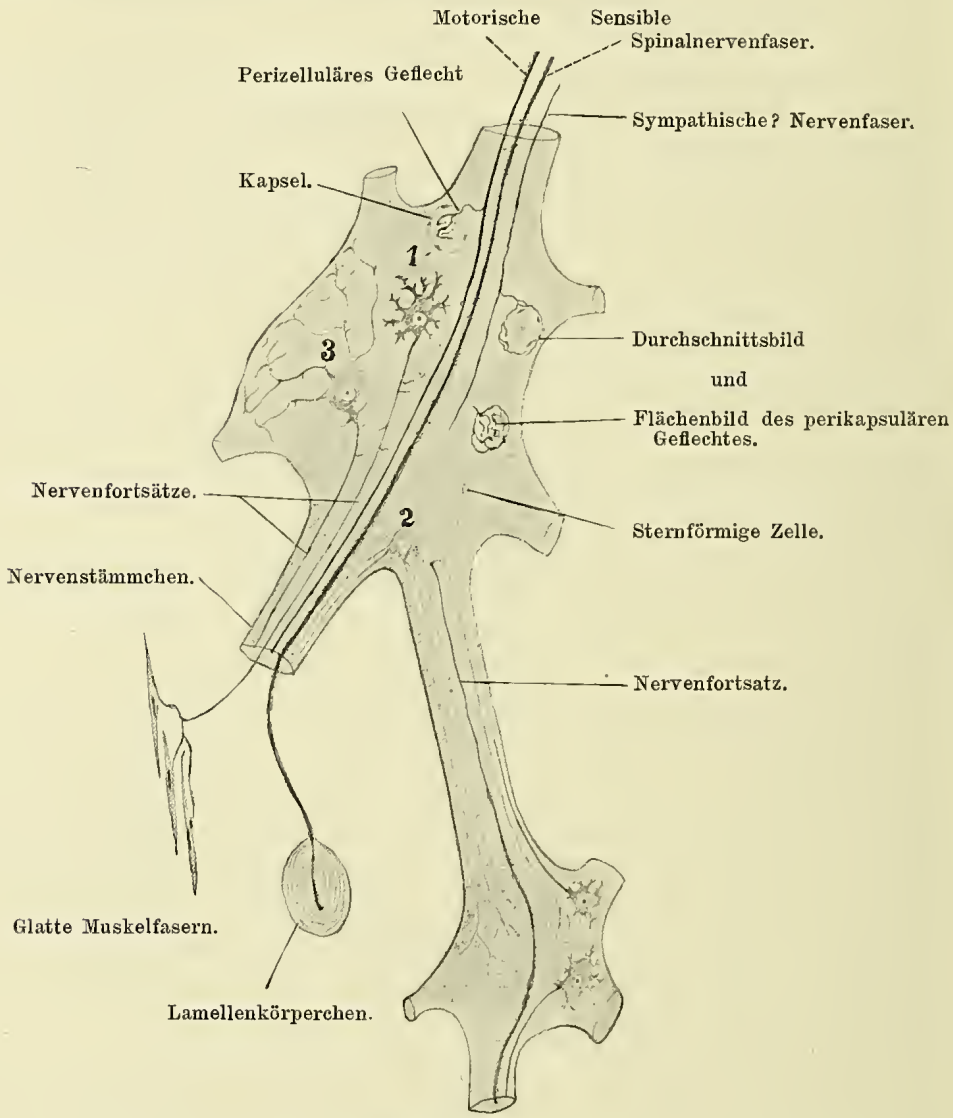

Fig. 149.

Schema der Elemente zweier sympathischer Ganglien; nach Präparaten, die mit Methylenblau (7, pag. 24) hergestellt sind. 1, 2, 3 Zellen des ersten, zweiten, dritten Typus.

III. Typus (Fig. 149, 3). Zellen ähnlich denen des II. Typus; ihre langen verästelten Dendriten drängen sich zwischen den benachbarten Nervenzellen durch bis zur Peripherie des Ganglions, wo sie ein Geflecht bilden. Ihr Nervenfortsatz tritt als marklose Nervenfaser in ein Nervenstämmchen;

[1]) Die Markscheide tritt erst jenseits des Ganglion, oft in recht grosser Entfernung von der Zelle auf: das wurde von manchen Forschern übersehen; die von ihnen proklamierte Lehre, dass alle von sympathischen Zellen entspringenden Nervenfasern marklos seien, ist somit irrig.

die Endigung ist unbekannt. Die Zahl der Zellen des III. Typus ist gering; sie fehlen in kleineren Ganglien gänzlich.

Endlich finden sich hier auch jene mit kugelförmigen Anhängen versehene Nervenzellen, die schon in den Spinalganglien beschrieben worden sind (pag. 200 sub a).

Die sympathischen Ganglien enthalten ausser diesen nervösen Zellen noch chromaffine Zellen (s. unten) und viele sternförmige, mit langen Ausläufern verschene Zellen (Fig. 149), die meist an die Wand der Blut- und Lymphgefässe angeschmiegt sind; solche Zellen finden sich auch an vielen anderen Stellen des Körpers, z. B. in Darmzotten, Drüsen, in der Zunge und sind wahrscheinlich bindegewebiger Natur.

Fig. 150.

Fig. 151.

Aus einem Schnitt durch das Ganglion ciliare und des Ganglion cervicale supremum des erwachsenen Menschen. 465 mal vergr. Nach Präparaten von L. R. Müller (Augsburg) nach Technik 9, pag. 26. Links sind die Kerne der Ganglienzellen unsichtbar.

Die Nervenfasern der sympathischen Ganglien sind:

a) Spinale Nervenfasern, markhaltige, die einfach das Ganglion passieren oder nach Verlust ihrer Markscheide mit relativ grober Endverästlung ein perizelluläres Geflecht um die Zellen (wahrscheinlich des I. Typus) bilden. Ebenso verhalten sich Kollateralen solcher Nerven (Fig. 149). Auch sensible, von Endapparaten (Lamellenkörperchen pag. 207) herkommende Nervenfasern ziehen durch die Ganglien (Fig. 149).

b) Marklose Nervenfasern, die mit ihren feinen, varikösen Endverästlungen ein perikapsuläres Geflecht bilden. Es wird vermutet, dass diese Fasern sympathischer Natur sind.

Zu den sympathischen Ganglien gehört auch das Ganglion ciliare und submaxillare, ferner die vermutlich in Rückbildung begriffenen Gg. sphenopalatinum, oticum des Menschen.

Im Anschluss an die Ganglien sind die Paragauglien zu betrachten, Ballen oder Stränge von Zellen, die aus embryonalen Anlagen der sympathischen Ganglien stammen und sich dadurch auszeichnen, dass sie bei Fixierung mit Chromsäure- oder Chromsalz-Lösungen sich gelbbraun färben. Die Zellen werden deshalb auch chromaffine Zellen genannt. Die Paraganglien finden sich in engerem oder loserem Zusammenhang mit dem Sympathikus und liegen in letzterem Falle an den grossen Gefässen, bei Feten zwischen den Ästen der Vasa spermatica, am Paroophoron und an der Paradidymis; auch die von

Zuckerkandl entdeckten, makroskopisch darstellbaren sympathischen Nebenorgane am Ursprung der A. mesenterica inferior gehören hierher. Einzelne chromaffine Zellen oder kleinere Gruppen solcher finden sich auch als diffuse Einlagerungen mitten in sympathischen Ganglien und Nerven. Endlich besteht die ganze Marksubstanz der Nebenniere der höheren Wirbeltiere aus chromaffinen Zellen. Da bei intravenösen Injektionen von Extrakten chromaffinen Gewebes eine starke Erhöhung des Blutdruckes erfolgt, so glaubt man, dass die chromaffinen Zellen spezifische Stoffe an den Kreislauf abgeben, welche den Gefässtonus auf normaler Höhe zu erhalten bestimmt sind.

Peripherische Nervenendigungen.

Endigungen der sensitiven Nerven.

Die peripherischen Endäste der sensitiven Nerven laufen entweder nackt aus — freie Nervenendigungen — oder sie werden von Epithel- oder Bindegewebszellen umfasst, die mit der Nervenendigung zusammen das Terminalkörperchen bilden [1]).

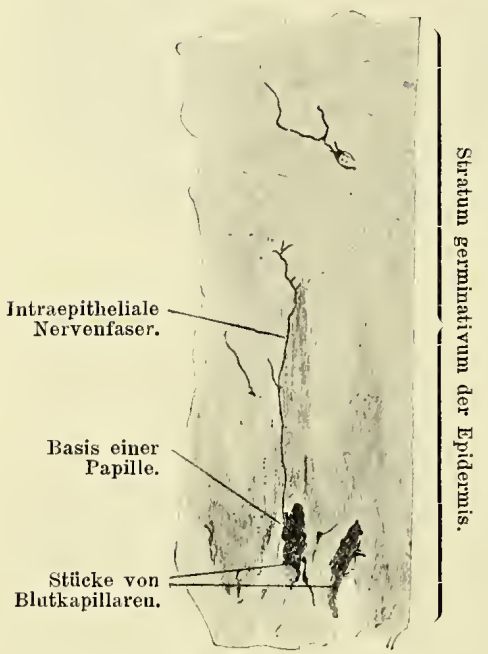

Fig. 152.

Stücke eines senkrechten Schnittes durch die Haut der grossen Zehe eines 25jähr. Mannes. 360mal vergrössert. Technik Nr. 92, pag. 215. Die Papillen sind nur an ihrer Basis angeschnitten, das ihnen aufsitzende Epithel ist schräg getroffen und darum wenig deutlich.

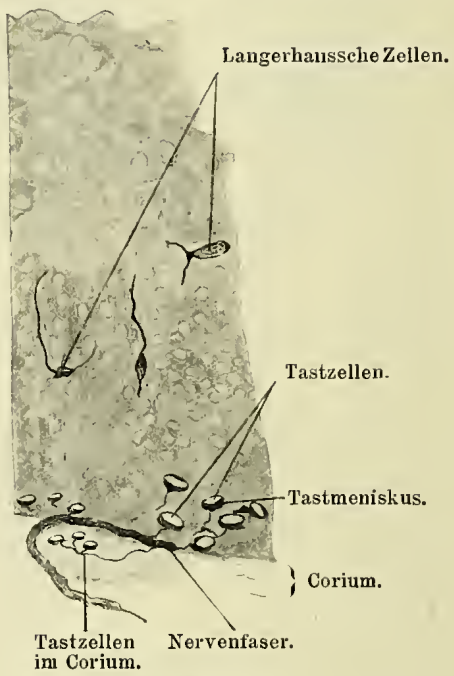

Fig. 153.

Stück eines senkrechten Schnittes durch die Haut der grossen Zehe eines 25jährigen Mannes. 360mal vergr. Technik Nr. 92, pag. 215.

Die freien Nervenendigungen finden sich im Bindegewebe, im Epithel und in den Muskeln.

Im Bindegewebe erscheinen sie als büschelige, oft langgestreckte Geflechte und Knäuel, die durch wiederholte Teilung einer marklos werdenden Nervenfaser entstanden sind. Derartige Bildungen kommen in der äusseren Haut, allein oder neben Terminalkörperchen vor [2]).

---

[1]) Über Nervenendigungen an Sinneszellen siehe bei den Sinnesorganen.

[2]) In die gleiche Kategorie gehören auch die pag. 110 beschriebenen Endnetze.

Die im Epithel frei endenden Nervenfasern teilen sich nach Verlust ihrer Markscheide vor dem Eintritt ins Epithel wiederholt und laufen, ein Geflecht bildend, als nackte Achsenzylinder in feine Spitzen aus oder enden mit einer knopfförmigen Anschwellung[1]). Derartige Endigungen kommen vorzugsweise im geschichteten Epithel vor. Sie sind mit Sicherheit im Hornhautepithel (s. Kap. Sehorgan) gefunden worden, ferner in der Schleimhaut der Mundhöhle (siehe Kap. Geschmacksorgan) und im Stratum germinativum der Epidermis. In letzterem sieht man auch mit langen, verästelten Ausläufern versehene Zellen, die Langerhansschen Zellen (Fig. 153); dieselben wurden früher für aus dem Corium eingedrungene Wanderzellen (pag. 75) gehalten und es ist möglich, dass einzelne derselben wirklich einen derartigen Ursprung haben; die Mehrzahl aber sind Umbildungen untergehender gewöhnlicher Epithelzellen, denn man findet alle Übergangsformen von typischen Epithelzellen zu jenen Sternformen.

Die in den Muskeln frei endenden sensiblen Nerven gehen baumförmig sich verästelnd in viele marklose, mit einem Neurilemm versehene Fasern über und enden fein langgestreckt zwischen den Muskelfasern frei aus (Fig. 159).

Die Terminalkörperchen zerfallen in zwei Hauptarten, in Tastzellen und Endkolben. Bei den Tastzellen findet die Nervenendigung an einer oder zwischen zwei Zellen statt, bei den Endkolben dagegen im Innern eines feinkörnigen Körpers, des sog. Innenkolbens.

1. Tastzellen.

Wir unterscheiden: a) einfache Tastzellen, das sind ovale, kernhaltige, 6—12 μ grosse Zellen (Fig. 153), welche entweder in den tiefsten Schichten der Epidermis und der äusseren Wurzelscheide der Haare oder in den angrenzenden Partien des Corium gelegen sind. Marklose Nervenfasern legen sich mit einer schalenförmigen Verbreiterung, dem Tastmeniskus (Tastscheibe), an die Oberfläche der Tastzellen, welche von anderen Nervenfasern mit einem feinen, perizellulären Netze umsponnen werden. Die Tastmenisken selbst enthalten ein dichtes Netz feiner Nervenfibrillen.

b) Zusammengesetzte Tastzellen (Grandrysche, Merkelsche Körperchen); sie bestehen aus zwei oder mehreren kuchenförmigen Zellen, deren jede, grösser wie die einfachen Tastzellen, 15 μ hoch und 50 μ breit ist und einen bläschenförmigen Kern enthält. Eine markhaltige Nervenfaser tritt zwischen zwei gegeneinander abgeplattete Tastzellen, verliert an der Eintrittsstelle die Markscheide, während die Fibrillenscheide sich in die bindegewebige Umhüllung der zusammengesetzten Tastzelle fortsetzt.

Der Achsenzylinder selbst umfasst mit gablig geteilten Ästen eine flache, zwischen den Tastzellen gelegene Masse, die Tastscheibe, und bildet mit seinen auseinander fahrenden Fibrillen ein geschlossenes Netz. Ein Zusammen-

[1]) Hier sind schleifenförmige Umbiegungen und Netze der Fibrillen der Achsenzylinder (pag. 102) beobachtet worden.

hang zwischen Tastzellen und Tastscheiben, ein Übergang von Nervenfasern in das Protoplasma der Tastzellen wird in Abrede gestellt.

Die aus zwei Tastzellen bestehenden Gebilde heissen Zwillingstastzellen, die aus mehreren, drei oder vier Tastzellen aufgebauten wurden „einfache Tastkörperchen“ genannt.

Die zusammengesetzten Tastzellen sind bis jetzt nur in der Haut des Schnabels, sowie in der Zunge der Vögel, besonders der Schwimmvögel, gefunden worden; sie haben ihren Sitz fast ausschliesslich in den höchsten Schichten des Corium.

c) Die Tastkörperchen (Wagnersche, Meissnersche Körperchen) sind elliptische, 40—100 μ lange, 30—60 μ breite Gebilde, welche durch eine quere Streifung charakterisiert sind. Diese wird bedingt durch quergestellte abgeplattete Zellen, welche von einer bindegewebigen Hülle umfasst werden. An jedes Tastkörperchen treten eine bis fünf markhaltige Nervenfasern, welche in quergestellten Touren den unteren Pol des Tastkörperchens umkreisen, dann ihre Fibrillenscheide und ihr Neurilemm an die Hülle abgeben, ihr Mark verlieren und als nackte, vielfach geteilte Achsenzylinder sich an die Tastzellen mit Verbreiterungen anlegen, in denen Netze von Neurofibrillen bemerkbar sind. Wie bei den Lamellenkörperchen (siehe unten) finden sich auch hier feine Endverästelungen eines zweiten dünnen Achsenzylinders. Die Tastkörperchen liegen in den Coriumpapillen und werden vorzugsweise an der Hohlhand (23 auf 1 qmm), an den Fingerspitzen und an der Fussohle gefunden.

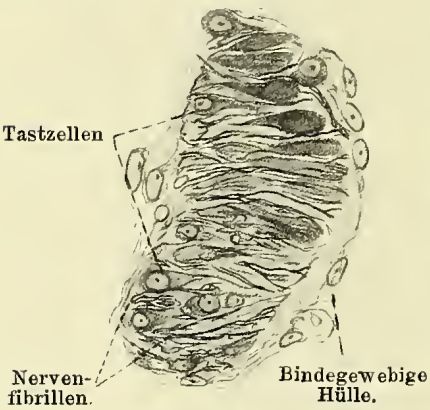

Fig. 154.

Tastkörperchen aus einem Schnitt der menschlichen Fingerhaut. Technik nach Bielschowsky (siehe 9, pag. 26). 560mal vergr. Präp. von van der Velde.

Ähnlich gebaut sind die in der Papillenbasis der menschlichen Haut vorkommenden, langzylindrischen „Dogielschen Körperchen“.

2. Endkolben.

Die Endkolben sind rundliche oder ovale Körper, in deren Inneres sich Nervenfasern einsenken und dort bald einfach, bald verästelt enden. Es gibt verschiedene Formen von Endkolben:

a) die sog. zylindrischen Endkolben, die einfachste Form, bestehen zum grossen Teil aus einer modifizierten Fortsetzung der eintretenden Nervenfaser: 1. aus einer durch platte Bindegewebszellen hergestellten Hülle, der Fortsetzung der Fibrillenscheide (pag. 195); 2. aus dem Innenkolben, einer feinkörnigen Masse, welche konzentrische Schichtung zeigt und an der Peripherie spärliche Kerne aufweist; 3. aus dem Achsenzylinder; die Nervenfaser verliert beim Eintritt in den Innenkolben ihr Mark, ihr Achsenzylinder steigt jedoch als ein plattes Band in demselben in die Höhe und endet ähnlich jenem der Lamellenkörperchen. Die zylindrischen Endkolben

finden sich in der Tunica propria von Schleimhäuten, z. B. in der Conjunctiva bulbi von Säugetieren, in der Schleimhaut der Mundhöhle und im parietalen Bauchfell des Menschen.

b) die Lamellen-Körperchen (Vater, Pacini); das sind meist elliptische 0,5—4,5 mm lange, 1—2 mm dicke, durchscheinende Gebilde und bestehen wie die zylindrischen Endkolben aus Hülle, Innenkolben und Achsenzylinder. Die Hülle besteht hier aus einer grossen Anzahl ineinander geschachtelter Kapseln, deren jede von ihrer Nachbarin durch eine einfache Lage platter Bindegewebszellen geschieden ist. Jede Kapsel enthält Flüssigkeit und teils längs-, teils querverlaufende Bindegewebsfasern. Wie die Hülle des zylindrischen Endkolbens, so gehen auch die Kapseln aus der Bindegewebsscheide der eintretenden dicken Nervenfaser hervor. Die Kapseln sind um so schmäler, je näher sie dem Innenkolben liegen. An dem dem Nerveneintritte entgegengesetzten Pole hängen sie nicht selten durch einen in der Richtung des Innenkolbens verlaufenden Strang, das Ligamentum interlamellare zusammen. Der in den kernlosen Innenkolben eintretende dicke Achsenzylinder erscheint an frischen Präparaten als ein bald einfacher, bald am Ende gablich geteilter Strang, gibt aber, wie gelungene Methylenblaufärbungen zeigen, eine Masse feiner, zu einem langgestreckten Knäuel verbundener Ästchen ab[1]), die den Binnenraum des Innenkolbens fast ganz ausfüllen und von feinen Verästelungen eines zweiten dünnen Achsenzylinders umsponnen werden. Mit der Nervenfaser, in deren Bindegewebsscheide eingeschlossen, tritt auch eine kleine Arterie in das Lamellen-Körperchen, welche sich in ein zwischen den Kapseln gelegenes Kapillarnetz auflöst.

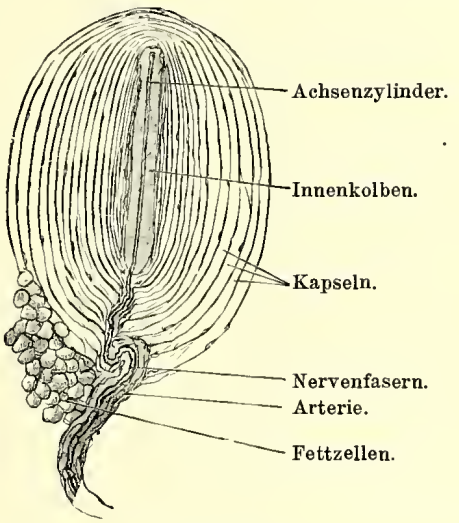

Fig. 155.

Kleines Lamellen-Körperchen aus dem Mesenterium einer Katze. 50 mal vergr. Die zwischen den Kapseln gelegenen Zellen sind an ihren dunkelgezeichneten Kernen zu erkennen. Man sieht das Nervenmark bis zum Innenkolben reichen. Technik Nr. 93, pag. 216.

Die Lamellen-Körperchen finden sich teils oberflächlich (reichlich im subkutanen Bindegewebe der Vola manus und der Fussohle, spärlicher an anderen Hautstellen, an der Brustwarze, im Gebiet des Nervus pudendus) teils in der Tiefe (in der Umgebung der Gelenke, an den Periost- und Knochennerven, an Sehnen und deren Scheiden, an Faszien, endlich in der

[1]) Durch Bielschowskys Methode lassen sich im Innenkolben Netze von Nervenfibrillen, dagegen nicht die verknäuelten Ästchen nachweisen, was so gedeutet werden könnte, dass die Fibrillen gar nicht bis zu den letzten Endigungen der Nerven reichen. Damit würde die schon oben (pag. 102) bezweifelte Leitungsfähigkeit der Nervenfibrillen noch mehr verdächtigt.

Nachbarschaft des Pankreas, der Tubae uterinae, im Mesenterium, im parietalen Bauchfell und bei Säugetieren in verschiedenen Teilen der männlichen Geschlechtsorgane). Sie vermitteln einfache Druckempfindungen (?).

Die im Bauchfell, in der Haut der Geschlechtsorgane des Menschen und der Conjunctiva, sowie in verschiedenen Höhen des Corium anderer Orte, z. B. in den Papillen der Tastballen der Katze, vorkommenden Golgi-Mazzonischen Körperchen unterscheiden sich von den Lamellenkörperchen im wesentlichen durch ihre geringe Grösse und durch ihre schwächer entwickelte Hülle.

Die bei den Vögeln vorkommenden Key-Retziusschen und Herbstschen Körperchen sind ebenfalls Lamellen-Körperchen, die sich nur durch ihre viel geringere Grösse und durch eine dem Innenkolben entlang ziehende doppelte Kernreihe auszeichnen.

c) Die Genitalnervenkörperchen der Säugetiere und des Menschen sind ovale oder rundliche, 0,06—0,4 mm lange Gebilde und bestehen aus einem feinkörnigen, kernlosen Innenkolben, der von einer bindegewebigen, mit protoplasmareichen Zellen versehenen Kapsel umfasst wird. Die herantretenden markhaltigen Nervenfasern machen eine Anzahl Windungen um das Körperchen, verlieren, sich teilend, ihre Markscheide, während Fibrillenscheide und Neurilemm in die Kapsel übergehen; die nackten Achsenzylinder dringen an verschiedenen Punkten in den Innenkolben und bilden dort sich vielfach teilend ein dichtes Geflecht mit varikösen Anschwellungen [1]). Jedes Geflecht ist mit Geflechten benachbarter Körperchen durch feine Nervenfäden verbunden.

Die Genitalnervenkörperchen liegen in der Tiefe des Corium in verschiedener Entfernung von der Pars papillaris der Haut; in den Papillen selbst kommen nur kleinere, den „kugeligen Endkolben“ gleichende Endapparate vor. In grösster Anzahl (1—4 auf 1 qmm) finden sich die Genitalnervenkörperchen in der Glans penis und in der Clitoris. Einen ähnlichen Bau haben die sog. „kugligen“ (in Wirklichkeit teils runden, teils ovalen) Endkolben, welche in der Conjunctiva und den angrenzenden Teilen der Hornhaut des Menschen gelegen sind und einen grössten Durchmesser von 0,02—0,1 mm besitzen. Auch die Gelenknervenkörperchen gehören in die gleiche Kategorie.

Im Anschluss an die Endkolben sind noch die Sehnen- und Muskelspindeln, sowie die Terminalzylinder Ruffinis zu betrachten.

Die Sehnenspindeln sind meist spindelförmige Auftreibungen von Sehnenbündeln, die von einer gut entwickelten bindegewebigen Hülle umgeben werden. Das eine Ende der Spindel geht in Sehnenbündel über, das andere setzt sich in Muskelfasern fort (Fig. 156). Die an die Mitte herantretenden Nervenfasern teilen sich wiederholt, verlieren ihr Mark und gehen in ein reich entwickeltes Astwerk mit oft keulenförmig angeschwollenen Enden [2]) über (Fig. 157). Die Sehnenspindeln, die beim Menschen in allen Sehnen, aber in wechselnder Menge vorkommen, vermitteln das Gefühl der Dehnung und treten bei koordinierten Bewegungen in Tätigkeit.

[1]) Bei unvollkommenen Färbungen täuschen diese Anschwellungen Endknöpfchen vor.

[2]) Auch diese enthalten geschlossene Netze von Nervenfibrillen.

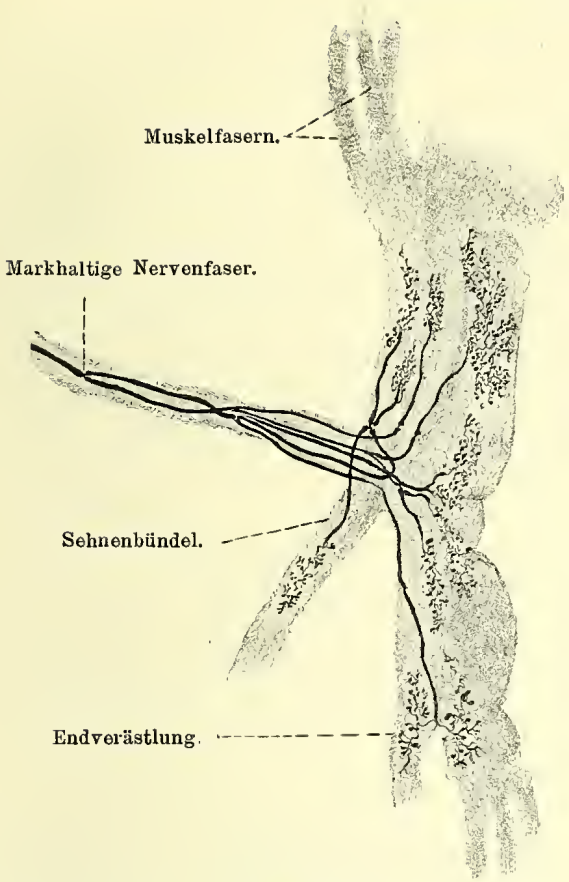

Fig. 156.

Sehnenspindel einer erwachsenen Katze. 80mal vergr. Nach einem Präparat Ruffinis gezeichnet. Technik wie Nr. 94, pag. 216.

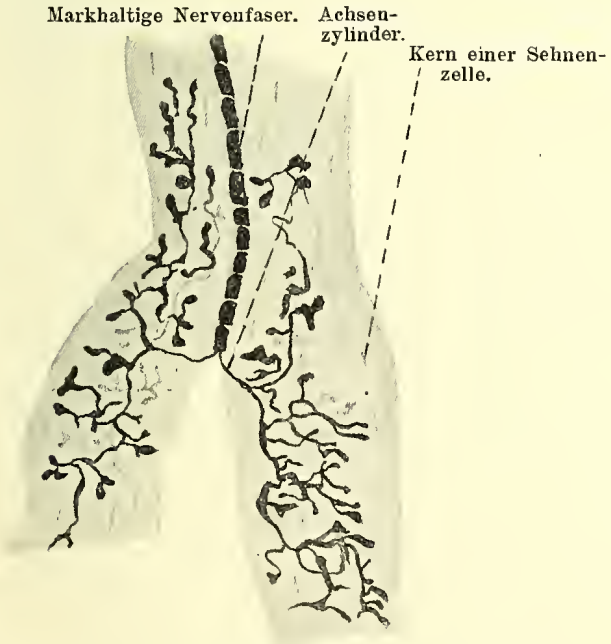

Fig. 157.

Stück des Präparates Nr. 156. 345mal vergrössert.

Fig. 158.

Muskelspindel einer erwachsenen Katze. 135mal vergrössert. Technik wie Nr. 94, pag. 216.

Die Muskelspindeln (Muskelknospen) sind Gruppen feiner Muskelfasern, die mit einer dicken Perimysiumhülle umgeben (Fig. 121 pag. 167) und mit vielen Kernen ausgestattet sind; die Endverästlungen der an sie herantretenden Nerven sind entweder in Form von Spiralen und Ringen (Fig. 158 oben) oder von blütenartigen Verzweigungen mit kolbigen Enden (Fig. 158 unten) angeordnet. Die Muskelspindeln liegen mehr im Bauch als in den Enden der Muskeln und fehlen den Muskeln des Auges, des Rachens, des Ösophagus, des Kehlkopfes, dem M. ischio- und bulbocavernosus, dem Zwerchfell und den mimischen Gesichtsmuskeln; sie sollen auf den Druck reagieren, der durch die Kontraktion der benachbarten Muskelfasern ausgeübt wird.

Die sowohl im Stratum subcutaneum in der Gegend der Knäueldrüsenkörper, als auch in der Lederhaut der Finger und Zehen vorkommenden Terminalzylinder ähneln in ihrer Endverästlung derjenigen der Sehnenspindeln.

Endigung der motorischen Nerven.

Die an die quergestreiften Muskeln herantretenden Nervenstämmchen zerfallen in Äste, diese wieder in Zweige, die miteinander anastomosierend ein Geflecht, den intermuskulären Nervenplexus, bilden. Im Bereich dieses Plexus

Fig. 159.

Motorische Nervenendigungen an Interkostalmuskelfasern eines Kaninchens. 150 mal vergrössert. Technik Nr. 94, pag. 216.

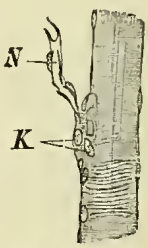

Fig. 160.

Motorische Nervenendigung an einer Augenmuskelfaser des Kaninchens. 240-mal vergrössert. *N* Markhaltige Nervenfaser. *K* Kerned. Scheibe. Die Querstreifung der Muskelfaser ist nur in der unteren Hälfte deutlich. Technik Nr. 95, pag. 217.

finden viele Teilungen der markhaltigen Nervenfasern statt, so dass die Summe der Nervenfasern hier beträchtlich vermehrt wird. Von den Zweigen (Nervenfaserbündeln) entspringen feine, aus einer Nervenfaser bestehende Ästchen, die sich endlich mit je einer Muskelfaser verbinden. Dies geschieht in der Weise, dass die bis dahin noch markhaltige Nervenfaser sich zuspitzt und unter Verlust ihrer Markscheide sich auf die Muskelfasern auflegt; dabei zer-

fällt der Achsenzylinder in leicht gewundene, kolbig angeschwollene Endästchen (Fig. 159), welche die sogen. motorische (End-) Platte bilden und auf einer rundlichen, feinkörnigen, zahlreiche bläschenförmige Kerne enthaltenden Scheibe gelegen sind. Jede Muskelfaser besitzt mindestens eine motorische Platte, die auf dem Sarkolemm liegt.

Die an die glatten Muskeln tretenden Nerven bilden ein Geflecht, aus dem marklose Nervenfaserbündel hervorgehen; letztere teilen sich wiederholt und bilden mehrfache Netze, aus denen endlich feinste Nervenfäserchen entspringen. Diese legen sich an die glatten Muskelfasern an, ohne in diese einzudringen, und sind dort oft mit einer kleinen Verdickung versehen; wahrscheinlich besitzt jede Muskelfaser eine solche Nervenendigung.

TECHNIK.

Nr. 77. Rückenmark. Zum Studium der Verteilung weisser und grauer Substanz fixiere man das Rückenmark eines Kindes in toto in etwa einem Liter Müllerscher Flüssigkeit, die öfters gewechselt werden muss. Nach 4—5 Monaten kann man ohne weitere Behandlung dicke Querschnitte von Hals-, Brust- und Lendenmark etc. anfertigen, die in verdünntem Glyzerin (pag. 7) oder auch nach der üblichen Vorbehandlung (pag. 33) in Xylolbalsam eingeschlossen werden.

Nr. 78. Rückenmark, Färbung der markhaltigen Fasern nach Weigert. Das Gelingen des Präparates hängt von dem Erhaltungszustande dieses Organs ganz besonders ab; je frischer dasselbe eingelegt wird, um so besser ist es. Das ganze Rückenmark wird in grosse Quanten Müllerscher Flüssigkeit gelegt, die häufig (in der ersten Woche täglich) gewechselt werden muss. Will man nur Teile des Rückenmarkes untersuchen, so legt man ca. 2 cm lange Stücke des frischen Rückenmarkes aus: 1. der unteren Halsgegend, 2. der mittleren Brustgegend, 3. der Lendengegend in 200 bis 500 ccm Müllerscher Flüssigkeit ein (noch besser ist Aufhängen). Nach 4 bis 6 Wochen, während welcher Zeit die Flüssigkeit mehrmals gewechselt werden muss, kommen die Stücke direkt, ohne vorher ausgewässert zu werden, in ca. 150 ccm 70%igen und am nächsten Tage in ebensoviel 90%igen Alkohol. Das Glas ist im Dunkeln zu halten (pag. 17), der Alkohol während der ersten 8 Tage mehrmals zu wechseln. Dann kann das Rückenmark geschnitten werden. Die (20—50 μ dicken) Schnitte kommen in eine Schale mit ca. 20 ccm 70%igen Alkohol, aus diesem möglichst bald in 20 ccm filtrierte Kupferlösung (pag. 8) + 20 ccm destilliertes Wasser und nach ca. 8—12 Stunden direkt in ca. 30 ccm Weigertsches Hämatoxylin [1]). Nach 12—40 Stunden wird die (unbrauchbar gewordene) Farbe abgegossen und durch zur Häfte mit destilliertem Wasser verdünnte Blutlaugensalz-Boraxlösung (pag. 8) ersetzt, die so oft gewechselt werden muss, als sie Farbe annimmt. Nach 20—60 Minuten (je nach Intensität der Färbung und Dicke des Schnittes) ist die Differenzierung vollendet (graue Substanz gelbbraun, weisse tiefblau [2]), die Schnitte kommen auf 12—24 Stunden in mehrfach

[1]) Zu besserer Färbung setze man zu 150 ccm dieses Hämatoxylins 1 ccm gesättigte, wässrige Lösung von Lithium carbonicum.

[2]) Oft sind auch die farbigen Blutzellen dunkel gefärbt, weil deren Membran Stoffe (Lecithin und Cholesterin) enthält, die auch im Myelin vorhanden sind.

zu wechselndes Brunnenwasser und werden dann in Xylolbalsam nach § 10.3 (pag. 33) konserviert. Gelingt die Färbung nicht, so führt oft Einlegen der ungefärbten Schnitte in Müllersche Flüssigkeit (24—40 Stunden), dann 1/2 Minute in Aq. dest. abspülen, dann kupfern usw., zum Ziele.

Nr. 79. Rückenmark, Färbung der Achsenzylinder und der Zellen. Stücke von höchstens 2 cm Länge werden in ca. 200 ccm Müllersche Flüssigkeit, die in den ersten 8 Tagen täglich, später wöchentlich einmal zu wechseln ist, fixiert. Nach 4 Wochen werden die Stücke direkt aus der Müllerschen Flüssigkeit in ca. 50 ccm karminsaures Natron (1%ige wässerige Lösung) auf 3 Tage übertragen. Während dieser Zeit muss das Glas mit den Stücken öfter geschüttelt werden. Die so gefärbten Stücke kommen in (womöglich fliessendes) Wasser 24 Stunden, dann in ca. 150 ccm 70%igen Alkohol 5 Stunden, dann in ebensoviel 96%igen Alkohol, dann ev. Celloidineinbettung (s. Anhang).

Die Querschnitte werden in Xylolbalsam (pag. 33) konserviert (Fig. 131).

Nr. 80. Rückenmark nach Golgi. Man präpariere bei neugeborenen Ratten oder Mäusen das Rückenmark mitsamt der noch knorpligen Wirbelsäule heraus und behandle sie nach der pag. 24 angegebenen Methode. Der Aufenthalt der Stückchen in der Golgischen Mischung (resp. Kalibichromat-Formol) beträgt

2—3 Tage, wenn man Neurogliazellen[1]),
3—5 Tage, wenn man Nervenzellen,
5—7 Tage, wenn man Nervenfasern (Kollateralen)

erhalten will[2]). Da die Stückchen nach dem Herausnehmen aus der Silberlösung sofort weiter verarbeitet werden müssen, bringe man immer nur je ein Stückchen in den absoluten Alkohol. Die Schnitte werden durch Rückenmark und Wirbelsäule geführt.

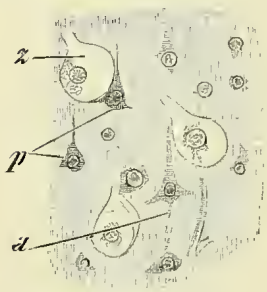

Fig. 161.

Stückchen eines Schnittes der menschlichen Grosshirnrinde. 240mal vergrössert. *p* kleine Pyramidenzellen, *a* Nervenfortsatz einer solchen, *z* blasige Räume (siehe Nr. 82).

Noch bessere Resultate liefert das Rückenmark von 3—7 Tage alten Hühnerembryonen, doch ist für die Herstellung solcher Präparate Einbetten in Celloidin (siehe Anhang „Mikrotomtechnik") notwendig. Auch das Rückenmark junger Katzen sowie dasjenige menschlicher Feten von 20—40 cm Länge gibt sehr brauchbare Bilder.

Nr. 81. Gehirn, Färbung der markhaltigen Nervenfasern. Man wende die Nr. 78 angegebene Methode an. Legt man ein ganzes Gehirn des Menschen ein, so müssen viele tiefe Einschnitte gemacht und entsprechend mehr (bis 3 Liter) Müllersche Flüssigkeit verwendet werden.

Nr. 82. Gehirn, Zellen. Man behandle Stücke (von 1—2 cm Seite) der Grosshirnrinde (Zentralwindung) und der Kleinhirnrinde wie Nr. 79. In der Grosshirnrinde findet

[1]) Die neuere von Rubaschkin (Arch. f. mikr. Anat. Bd. 64. pag. 577) angegebene Methode scheint bessere Resultate zu liefern, als die vielen bisherigen Gliafärbungsversuche, die oft zu wünschen übrig lassen. Das normale menschliche Hirn und Rückenmark ist damit noch nicht untersucht worden.

[2]) Lässt man die Mischung zu kurz einwirken, so erscheinen die Schnitte in ihren zentralen Teilen undurchsichtig und durchsetzt mit zahlreichen Niederschlägen; lässt man die Mischung zu lang wirken, so erfolgt keine genügende Schwärzung der Elemente.

man ausser den beschriebenen Zellformen auch blasige Hohlräume (Fig. 161 *z*) in sehr verschiedener Menge, welche Reste von Zellen (Protoplasma und Kern) enthalten: wahrscheinlich perizelluläre Lymphräume, welche durch postmortale Veränderung der Hirnsubstanz und die Einwirkung der Fixierungsflüssigkeit unnatürlich erweitert sind.

Die Schnitte durch die Kleinhirnrinde müssen senkrecht zur Längsrichtung der Windungen gemacht werden, da die Ausläufer der Purkinjeschen Zellen nur in den Querschnittsebenen der Windungen verlaufen. In den Tiefen der Windungen liegen nur wenige Purkinjeschen Zellen. Zur Darstellung der „Eosinkörper" (Fig. 137) sind dünne (7,5 μ) Schnitte der Kleinhirnrinde nötig, die mit Hansens Hämatoxylin und Eosin (langsam pag. 30) gefärbt werden.

Nr. 83. Grosshirn nach Golgi. a) Für topographische Übersicht behandle man das Gehirn neugeborener Ratten und Mäuse in der uneröffneten Schädelkapsel nach der Nr. 80 angegebenen Methode. Der Schädel kann mitgeschnitten werden.

b) Für Rindenstückchen sind am besten geeignet 8—30 Tage alte Mäuse (Einwirkungsdauer der Golgimischung 2—3 Tage) oder 1—15 Tage alte Kaninchen und junge, bis zu 6 Wochen alte Katzen (Einwirkungsdauer der Golgimischung 5 Tage). Gehirnstückchen Erwachsener müssen 8—15 Tage in der Golgimischung verweilen. Im übrigen wie Nr. 80.

Nr. 84. Kleinhirnrinde nach Golgi. Das aus dem Schädel genommene Kleinhirn neugeborener Meerschweinchen und junger bis 6 Wochen alter Katzen wird nach der in Nr. 80 angegebenen Weise behandelt. Die Färbung der Kleinhirnelemente erfolgt schwieriger als diejenige des Grosshirns und des Rückenmarks. Misserfolge sind hier häufiger. Die Schnitte sind hauptsächlich senkrecht zur Längsrichtung der Windungen zu führen. Für Einbettung siehe Anhang „Mikrotomtechnik".

Nr. 85. Hypophysis cerebri behandeln wie Nr. 90.

Nr. 86. Hirnsand. Man zerzupfe die Zirbel in einem Tropfen Kochsalzlösung. Ist viel Hirnsand vorhanden, so kann man beim Zupfen schon das Knirschen der Körnchen hören und die grössten auch mit unbewaffnetem Auge wahrnehmen. Betrachten mit schwacher Vergrösserung ohne Deckglas (Fig. 140); die Körnchen sind nicht immer rund, sondern oft länglich, zackig. Dann streife man die grössten Körnchen mit der Nadel zur Seite, bedecke einige kleine mit dem Deckglase und lasse 2—3 Tropfen Salzsäure zufliessen (pag. 36). Die scharfen Konturen der Körnchen verschwinden alsbald unter Entwicklung von Blasen.

Nr. 87. Corpuscula amylacea. Gehirn älterer Personen. Man streiche mit einem Skalpell über die mediale, dem 3. Ventrikel zugekehrte Fläche des Sehhügels und zerteile den so gewonnenen Brei mit der Nadel in einigen Tropfen Kochsalzlösung. Deckglas! Die Corpuscula sind, wenn vorhanden, leicht zu finden und durch ihre bläulich grüne Farbe und die Schichtung erkennbar (Fig. 141 *a*). Man verwechsle sie nicht mit Tropfen ausgetretenen Nervenmarkes (*b*), die stets hell und nur doppelt konturiert sind. Ausserdem finden sich in solchen Präparaten zahlreiche rote Blutzellen, Ependymzellen (*d*), markhaltige Nervenfasern von verschiedener Dicke (*e*) und Ganglienzellen; letztere sind oft sehr blass und nur durch ihre Pigmentierung aufzufinden (*f*). Selbst nicht mehr ganz frische menschliche Gehirne sind noch tauglich.

Nr. 88. a) Ein ca. 1 cm langes Stück des Plexus chorioideus wird in einem Tropfen Kochsalzlösung ausgebreitet, mit einem Deckglase bedeckt. Man sieht die gewundenen roten Blutgefässe und das Epithel des Plexus. Der Anfänger verwechsle nicht die dunklen Haufen von Fett- oder Pigmentkörnchen mit den hellen Kernen der Epithelzellen.

b) Sehr hübsche Dauerpräparate erhält man folgendermassen: Man breite ein Stückchen Plexus sorgfältig in Kochsalzlösung aus; sind gute Stellen bei schwacher Vergrösserung sichtbar, dann lasse man die Kochsalzlösung abfliessen und bringe ein paar Tropfen Zenkersche Flüssigkeit (pag. 5) darauf; dann wird ein Deckglas aufgelegt, an dessen Rand man noch etwas Zenker Fl. zusetzt. Nach 30 Min. verdränge man diese Flüssigkeit durch destill. Wasser (pag. 36), nach weiteren 30 Minuten das Wasser durch 50 %igen Alkohol, dem man ein paar Tropfen Jodtinktur zugesetzt hat. Nach 15 Min. nehme man das Deckglas ab und übertrage das nunmehr fixierte Präparat in eine Uhrschale mit neuem 50 %igem, weingelben Jod-Alkohol, dem Jodtinktur zugesetzt wird, falls der Alkohol rasch abblasst. Nach 15—30 Minuten wird das Objekt in reinen 70 %igen Alkohol übertragen und nach ca. 12 Stunden mit Hämatoxylin und Eosin (pag. 29) gefärbt und in Xylolbalsam (pag. 33) eingeschlossen.

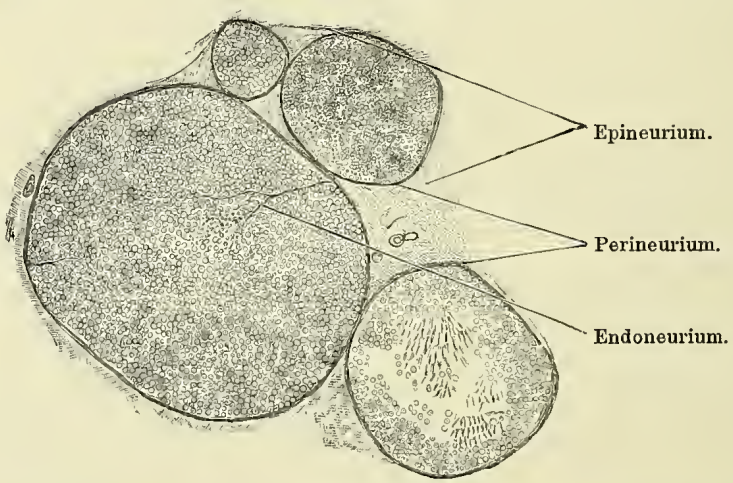

Fig. 162.

Stück eines Querschnittes eines peripherischen (Spinal-) Nerven des Kaninchens. 240mal vergr. Im rechten unteren Nervenfaserbündel sind die Nervenfaserquerschnitte teils herausgefallen, teils durch Druck auf die Seite gelegt. Das Kaninchen besitzt ein nur gering entwickeltes Endoneurium.

Nr. 89. Querschnitte der Nervenfaserbündel. Ein Stück eines Nerven, z. B. des N. ischiadicus, womöglich vom Menschen, der ein gut entwickeltes Endoneurium besitzt, wird nach der Nr. 37 (pag. 106) angegebenen Methode aufgebunden und in Müllerscher Flüssigkeit 4 Wochen fixiert (siehe weiter 6, pag. 15). Ist die Härtung vollendet, so fertige man mit **scharfem** Messer feine Querschnitte an [1]). Der Schnitt wird nach van Gieson gefärbt (18 pag. 30) und nach § 10, 3., pag. 33 in Xylolbalsam

[1]) Einbetten in Leber ist ratsam, noch besser aber ist Einbetten in Holundermark (oder in das Mark der Sonnenblume). Man bohrt zu diesem Zwecke in das trockene Holundermark mit der Nadel ein Loch und fügt den Nerven vorsichtig ein; legt man nun das Ganze ca. 1/2 Stunde in Wasser, so quillt das Holundermark und umschliesst fest den Nerven.

konserviert. Die Schnitte müssen sehr sorgfältig behandelt werden, besonders ist jeder Druck mit dem Deckglase zu vermeiden, denn sonst legen sich alle querdurchschnittenen Fasern, die ja keine Scheiben, sondern kurze Säulen sind, auf die Seite und man erblickt keinen einzigen Faserquerschnitt (vergl. Fig 162). Ist der Schnitt gelungen, so sieht man den meist etwas zackig geschrumpften Achsenzylinder, ähnlich einem gelb-roten Kern, umgeben von dem gelblichen Marke, das seinerseits wieder von einer dunkelroten Hülle (Neurilemm und Fibrillenscheide) umfasst wird. Die Querschnitte der Nervenfasern hat man „Sonnenbildchenfigur" genannt (Fig. 145).

Nr. 90. Spinalganglien sind schwer erreichbar; man schneide deshalb das lateral von der Spitze der Felsenbeinpyramide gelegene Ganglion Gasseri aus und fixiere es 24 Stunden in ca. 100 ccm Zenkerscher Flüssigkeit (Weiterbehandlung pag. 16). Möglichst feine Quer- und Längsschnitte färbe man in Hämatoxylin und in Eosin (pag. 29) und konserviere sie in Xylolbalsam. Zuweilen kontrahiert sich das Protoplasma der Ganglienzellen und erhält dadurch eine sternförmige Gestalt, die den Ungeübten leicht zu einer Verwechslung mit einer multipolaren Ganglienzelle veranlassen könnte.

Die T-förmige Teilung sieht man an Rückenmarkspräparaten, die nach Nr. 80 behandelt sind. Bei den jungen Embryonen sind die Spinalganglienzellen noch bipolar; unipolare Zellen findet man am besten bei ca. 17 Tage alten Hühnerembryonen. Übergänge bei 9—14 Tage alten Hühnerembryonen und bei Kaninchenembryonen von 5—12 cm Länge. Besonders zu empfehlen ist die Färbung mit Methylenblau (pag. 24).

Nr. 91. Sympathische Ganglien. Das grosse Gangl. cervicale supremum n. sympath. wird fixiert und gehärtet wie Nr. 90. Auch hier ist wegen des grossen Kernreichtums ein Kernfärbemittel nur bei sehr feinen Schnitten anwendbar. Schon bei schwacher Vergrösserung erkennt man als Charakteristikum die vielen Schräg- und Querschnitte markloser Nervenfaserbündel; die Ganglienzellen sind zwar deutlich zu sehen, ihre Fortsätze treten aber nur sehr ungenügend zutage: an vielen Ganglienzellen sucht man in den Schnitten vergeblich nach den Fortsätzen. Letztere werden besser nach Methode Nr. 80 dargestellt, man wähle als Objekt den Halsteil 10—15-tägiger Hühnerembryonen; noch bessere Resultate gibt die Färbung mit Methylenblau (pag. 24); auch Darmstücke neugeborener Kinder (Ganglien des Plexus myentericus) sind noch zu gebrauchen.

Nr. 92. Einfache Tastzellen, intraepitheliale Nervenfasern, Langerhanssche Zellen, Tastkörperchen. Man schneide von der Volarseite eines frisch amputierten Fingers (einer Zehe) mit scharfem Rasiermesser mehrere kleine ca. 5 mm lange und breite, höchstens 1 mm dicke Stückchen der Epidermis und der obersten Schichten des Corium ab (etwa anhaftendes Fett der unteren Coriumschichten muss sorgfältig entfernt werden) und lege sie in die vorher zubereitete Goldameisensäure (siehe weiter Nr. 10 pag. 27). Die gehärteten Stückchen werden in Leber eingeklemmt und geschnitten. Konservieren in Xylolbalsam (pag. 33). Die Epidermis ist rotviolett in verschiedenen Nuancen, die Kerne sind nur stellenweise deutlich, oft gar nicht wahrzunehmen; das Corium ist weiss, die Kapillaren, die Ausführungsgänge der Knäueldrüsen und die Nerven sind dunkelviolett bis schwarz. Für die einfachen Tastzellen sind möglichst feine Schnitte anzufertigen. Man findet sie oft in der Nähe der Knäueldrüsenausführungs-

gänge (Fig. 153). Man hüte sich vor Verwechslungen mit geschrumpften Epithelzellenkernen.

Die intraepithelialen Nervenfasern erscheinen als feine Fäden; ihr Zusammenhang mit den im Corium verlaufenden Nervenfasern ist nur schwer zu finden. Ausläufer von Langerhansschen Zellen können an feinen Schnitten zur Verwechslung mit intraepithelialen Nervenfasern führen (Fig. 153).

Langerhanssche Zellen und Tastkörperchen sind leicht zu sehen; an dicken Schnitten sind die Tastkörperchen tief schwarz, an dünnen Schnitten rotviolett.

Für die feineren Verhältnisse seien die Methoden der Methylenblaufärbung (pag. 24) und der Nervenfibrillenfärbung (pag. 26) empfohlen.

Für Sehnenspindeln sind die vorderen Hälften der geraden Augenmuskeln des Rindes sehr geeignet, die mit Methylenblau (pag. 24) gefärbt und nach § 10, 3 (pag. 33) in Xylolbalsam konserviert werden.

Nr. 93. Die Lamellen-Körperchen entnimmt man am besten dem Mesenterium einer frisch getöteten Katze. Sie sind dort mit unbewaffnetem Auge meist leicht als milchglasartig durchscheinende, ovale Flecke zu erkennen, die zwischen den Fettsträngen des Mesenterium liegen. Ihre Anzahl wechselt sehr, zuweilen sind sie nur spärlich vorhanden und von so geringer Grösse[1]), dass ihr Auffinden schon genaues Zusehen erfordert. Man schneide mit der Schere das das Körperchen enthaltende Stückchen Mesenterium heraus, breite es in einem Tropfen Kochsalzlösung auf dem Objektträger (schwarze Unterlage!) aus und suche es mit Nadeln von den anhaftenden Fettträubchen zu befreien. Man hüte sich, dabei das Körperchen selbst anzustechen. Bei schwacher Vergrösserung (ohne Deckglas) überzeuge man sich, ob das Körperchen hinreichend isoliert ist und bedecke es dann nochmals mit einem Tropfen Kochsalzlösung und einem Deckglase. Druck muss sorgfältig vermieden werden (Fig. 155).

Bei starken Vergrösserungen sieht man deutlich die Kerne der zwischen den Kapseln gelegenen Zellen. Will man konservieren, so lasse man 1 bis 2 Tropfen der 1%igen Osmiumsäure unter dem Deckglase zufliessen (pag. 36) und ersetze die Säure, nachdem das Nervenmark schwarz, der Innenkolben braun geworden ist, durch sehr verdünntes Glyzerin. Auch die pag. 24 angegebene Methylenblaufärbung ist (nur Geübten) zu empfehlen.

Nr. 94. Motorische Nervenendigungen, Endverästelungen. Man schneide 3—4 cm lange, 2—3 Interkostalräume umfassende Stücke der Thoraxwand eines Kaninchens aus und vergolde sie nach der Nr. 10 (pag. 27) angegebenen Weise. Nachdem die dunkelvioletten Stückchen 3—6 Tage in 70%igem Alkohol gelegen haben, breite man ca. 5 mm breite Bündel der Muskelfasern in einem Tropfen verdünntem Glyzerin aus, dem man einen ganz kleinen Tropfen Ameisensäure zugesetzt hat. Ein auf das Deckglas ausgeübter leichter Druck ist oft von Vorteil. Zum Aufsuchen der Endverästlungen verfolge man die schon bei schwacher Vergrösserung kenntlichen tiefschwarzen Nervenfasern (Fig. 159). Zusatz eines weiteren Tropfens Ameisen- oder Essigsäure macht das Bild oft deutlicher.

---

[1]) Dieser Fall lag bei der Anfertigung des Fig. 155 abgebildeten Präparats vor; das Körperchen ist sehr klein.

Nr. 95. Kerne der motorischen Platte. Man lege die vorderen Hälften der Augenmuskeln eines frisch getöteten Kaninchens in 97 ccm destill. Wasser + 3 ccm Essigsäure. Nach 6 Stunden übertrage man die Muskeln in destill. Wasser, schneide ein flaches Stückchen mit der Schere ab und breite es auf dem Objektträger aus. Schon mit unbewaffnetem Auge sieht man die Verästlungen der weiss aussehenden Nerven deutlich; bei schwachen Vergrösserungen (50 mal) erblickt man die Anastomosen der Nervenbündel, sowie die durch ihre quergestellten Kerne (der glatten Muskelfasern) leicht kenntlichen Blutgefässe. Das Auffinden der Endplatten ist wegen der grossen Anzahl der scharf konturierten Kerne, welche dem intermuskulären Bindegewebe etc. angehören, nicht leicht. Verfolgt man eine Nervenfaser, so sieht man bald, dass deren doppelt konturierte Markscheide plötzlich aufhört und sich in eine Gruppe von Kernen verliert. Das sind die Kerne der motorischen Platte, deren übrige Details nicht deutlich sichtbar sind. Die Querstreifung der Muskelfasern, die sehr blass sind, ist oft sehr wenig deutlich (Fig. 160).

V. Verdauungsorgane.

Schleimhaut.

Die innere Oberfläche des gesamten Darmtraktus, der Respirationsorgane sowie gewisser Bezirke des Urogenitalsystems und einzelner Sinnesorgane ist von einer weichen, feuchten Haut, der Schleimhaut, Membrana mucosa, überzogen. Dieselbe besteht aus einem weichen Epithel und aus Bindegewebe. Auf die dicht unter dem Epithel befindliche strukturlose Haut, die Membrana propria (pag. 76), folgt die Tunica propria (Stroma), welche allmählich in die locker gewebte Tela submucosa übergeht, die ihrerseits die Verbindung mit den unterliegenden Teilen, z. B. Muskeln oder Knochen, vermittelt. Aus dem Epithel der Schleimhaut sind die Drüsen hervorgegangen (s. pag. 65).

A. Kopfdarm.

I. Mundhöhle.

1. Die Schleimhaut der Mundhöhle.

Die Schleimhaut der Mundhöhle besteht 1. aus Epithel, 2. einer Tunica propria und 3. einer Submucosa (Fig. 163). Das Epithel ist typisches geschichtetes Pflasterepithel (s. pag. 59). Die Tunica propria wird von reichlich mit elastischen Fasern untermengten Bindegewebsbündeln gebildet, welche sich in den verschiedensten Richtungen durchflechten. Die Bündel der obersten Lagen sind sehr fein und bilden ein dichtes, fast homogen aussehendes Filzwerk. Auf der Oberfläche der Tunica propria stehen zahlreiche, meist einfache Papillen (Fig. 163), deren Höhe in den einzelnen Bezirken der Mundhöhle sehr verschieden ist. Die höchsten (0,5 mm hohen) Papillen

finden sich am inneren Lippenrande [1]) und am Zahnfleische. Die Tunica propria geht ohne scharfe Grenze in die Submucosa über, welche aus etwas breiteren Bindegewebsbündeln besteht; elastische Fasern sind hier spärlicher vertreten. Die Submucosa ist meist locker an die Wandungen der Mundhöhle angeheftet, nur am harten Gaumen und am Zahnfleische ist sie fester und hier innig mit dem Periost verbunden. Die Submucosa ist die Trägerin verästelter, alveolotubulöser Drüsen von 1—5 mm Grösse [2]). Ihr Hauptausführungsgang ist an seinem unteren Ende oft etwas erweitert und im grössten Teile seiner Länge mit geschichtetem Pflasterepithel ausgekleidet;

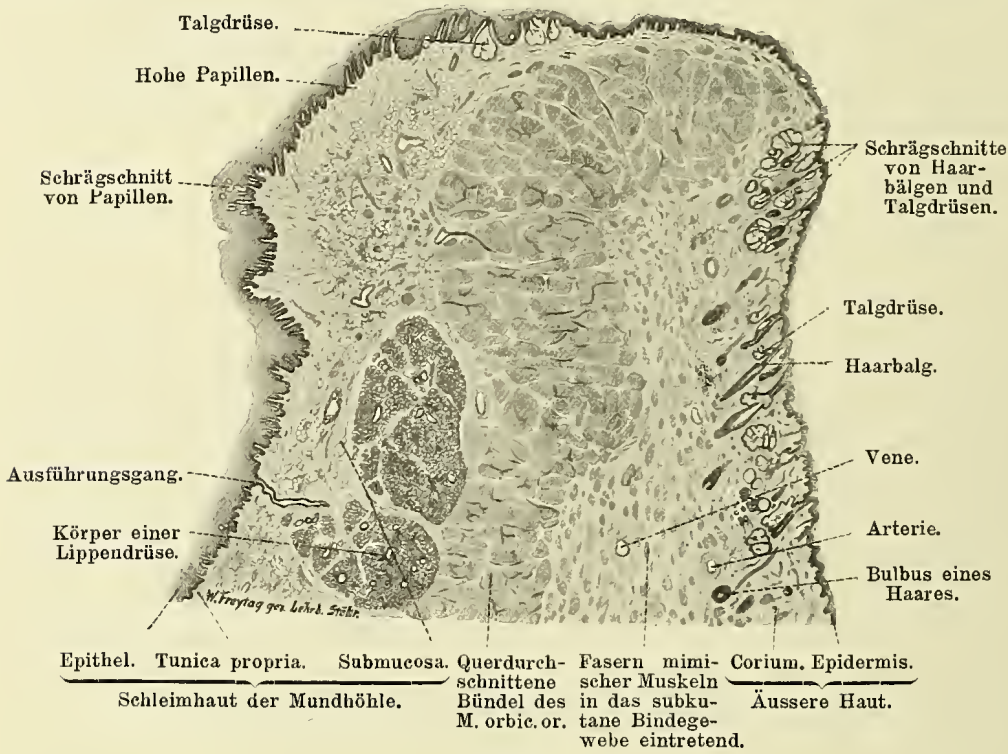

Fig. 163.

Senkrechter Schnitt durch die Unterlippe eines 19jährigen. 10mal vergr. Technik Nr. 98, pag. 280.

die aus ihm hervorgehenden Äste und Zweige tragen geschichtetes (die grösseren) oder einfaches Zylinderepithel (die kleineren Äste). Nicht selten nimmt der Hauptausführungsgang die Ausführungsgänge kleiner accessorischer Drüschen auf. (Über den feineren Bau der Endstücke siehe nächstes Kapitel.) Die reichlichen Blutgefässe der Mundschleimhaut sind in zwei flächenhaft ausgebreiteten Netzen angeordnet, von denen das eine, gröbere in der Submucosa, das andere, feinere in der Tunica propria liegt. Von letzterem steigen kapillare Schlingen in die Papillen. Die Lymphgefässe bilden

[1]) Sie bilden dort beim Neugeborenen förmliche Zotten.

[2]) Am Lippenrande und an der Wangeninnenfläche kommen auch Talgdrüsen (ohne Haare) (siehe Kapitel „Haut“) vor, die sich meist erst während der Pubertät entwickeln.

gleichfalls in die Submucosa eingebettete (weite) und in der Tunica propria gelegene (enge) Netze. Die markhaltigen Nerven bilden in der Submucosa ein weitmaschiges Netz, von dem aus viele, sich verästelnde Fasern in die Tunica propria emporsteigen. Hier enden dieselben entweder in Netzen, Geflechten, in Endkolben und Tastkörperchen (s. pag. 206) oder sie dringen unter Verlust ihrer Markscheide als marklose Fasern in das Epithel ein, wo sie nach wiederholten Teilungen frei aufhören.

2. Die Drüsen der Mundhöhle.

Die Drüsenzellen der Mundhöhle lassen zweierlei Arten unterscheiden: 1. Zellen, die ein eiweissreiches Sekret liefern, Eiweiss- oder seröse Zellen, 2. Zellen, deren Sekret aus Schleim besteht, Schleim- oder muköse Zellen.

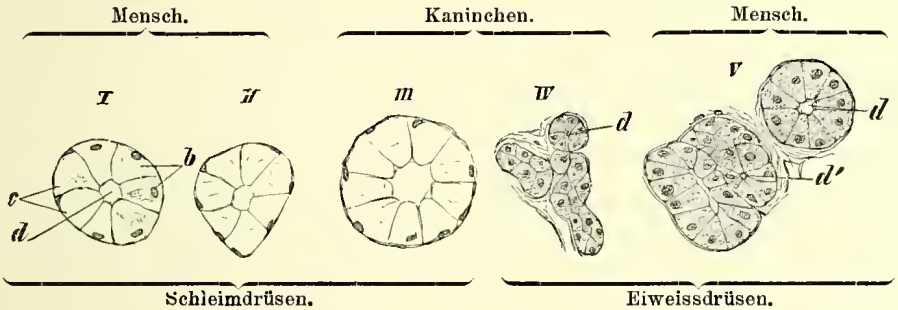

Fig. 164.

Aus Durchschnitten von Zungendrüsen. I Endstückquerschnitt mit *b* sekretleeren Drüsenzellen, *c* sekretgefüllten Drüsenzellen, *d* Lumen. II Endstückquerschnitt, nur sekretgefüllte Zellen enthaltend. III Querschnitt eines Schleimdrüsenendstückes. IV Mehrere Tubuli einer Eiweissdrüse, bei *d* das sehr kleine Lumen. V Tubuli mit grösserem (*d*) und kleinerem (*d'*) Lumen. Sämtliche Schnitte 240mal vergr. Technik Nr. 103, pag. 282.

Die serösen Zellen sind, frisch untersucht, durch viele, stark lichtbrechende Körnchen charakterisiert. An fixierten Präparaten erscheinen sie je nach dem Funktionszustande bald dunkler, von geringem Umfang („sekretleeres" Stadium), bald etwas heller und grösser („sekreterfüllt") (vergl. Fig. 24, pag. 63). Der kugelige Kern ist nicht ganz in der Zellmitte, meist näher der Zellbasis gelegen.

Die mukösen Zellen sind in frischem Zustande viel weniger lichtbrechend. An fixierten Präparaten erscheinen die „typischen Schleimzellen"[1])

[1]) Mit diesem Namen möchte ich diejenigen Schleimzellen bezeichnen, deren Zellkörper zum grössten Teil zur Sekretsammelstelle (pag. 63) geworden ist und in verschiedenen Funktionsstadien diese Stelle in ihrem Umfang im wesentlichen lange beibehält. Nicht alle Schleimzellen teilen diese Eigenschaft, so ist die Sammelstelle der menschlichen Glandulae olfactoriae ganz klein und scheint sich unter normalen Verhältnissen nicht viel zu vergrössern; an den Schleimzelleu des Magenepithels, ferner an denjenigen der Katzenlingualdrüsen schwankt der Umfang der Sammelstelle je nach dem Funktionsstadium ganz bedeutend.

hell, der Kern liegt bei sekretgefüllten Zellen abgeplattet an die Zellbasis gedrückt und wird bei Entleerung des Sekrets nur oval, ohne Lage und Stellung im wesentlichen zu verändern. Der gebildete Schleim lässt sich durch viele Anilinfarbstoffe, ferner durch Delafields Hämatoxylin und durch Mucikarmin färben (vergl. z. B. Fig. 26, pag. 64).

Nur wenige Mundhöhlendrüsen des Menschen enthalten ausschliesslich eine Zellenart; dazu gehört die Parotis, deren Endstücke lediglich von serösen Drüsenzellen gebildet werden, ferner die in der Gegend der Papilla foliata und der Papillae vallatae gelegenen „serösen Zungendrüsen". Ausschliesslich typische Schleimzellen enthalten die Drüsen der Vorderfläche des weichen und des harten Gaumens, ferner die „Schleimdrüsen" der menschlichen Zungenwurzel. Alle anderen Mundhöhlendrüsen sind „gemischte Drüsen", und zwar in der Weise, dass die einen Endstücke nur von serösen Zellen ausgekleidet werden, während andere Endstücke meist Schleimzellen enthalten, zwischen denen einzelne oder Gruppen von serösen Drüsenzellen gelegen sind. Diese letzteren erfahren da, wo sie mit ihren Seitenflächen Schleimzellen berühren, von diesen Eindrücke, ja sie können sogar scheinbar ganz [1]) von dem axialen Drüsenlumen abgedrängt werden und bilden so die „Halbmonde" Ebners.

Nicht alle Halbmonde bestehen aus serösen Zellen; sekretleere Schleimzellen, besonders solche mit wechselnd grosser Sammelstelle, können von sekretgefüllten Nachbarn vom Lumen abgedrängt und ebenfalls zu Halbmonden werden. Man hat vorgeschlagen, diese Art als Giannuzzische Halbmonde zu bezeichnen. Der Unterschied zwischen beiden Halbmondarten besteht vor allem darin, dass die Ebnerschen Halbmonde zwischenzellige Sekretkanälchen besitzen, die den Giannuzzischen H. fehlen. Schwieriger ist es, die Natur beider Arten aus der Beschaffenheit der Körnchen und aus den durch die verschiedenen Funktionszustände bedingten Bildern festzustellen [2]).

Demgemäss teilen wir die Mundhöhlendrüsen ein in rein seröse, in rein muköse und in gemischte Drüsen.

a) Rein seröse Mundhöhlendrüsen.

1. Die serösen Zungendrüsen (Ebnersche Dr.) sind tubulöse zusammengesetzte Drüsen, deren wässeriges („seröses") Sekret sich durch seinen hohen Eiweissgehalt auszeichnet, daher der Name „Eiweissdrüsen".

Diese Eiweissdrüsen sind nur auf die Gegend der Papillae vallatae und foliatae beschränkt; ihre in der Regel in die Furchen zwischen Papille und Wall einmündenden Ausführungsgänge (s. Fig. 191) sind mit einem ein- oder

---

[1]) In Wirklichkeit stehen sie durch ein Sekretkanälchen mit dem Lumen in Verbindung (siehe pag. 68).

[2]) Nicht mit diesen aus ganzen Zellen bestehenden Halbmonden sind die sogen. Pflügerschen Halbmonde zu verwechseln, welche durch die peripherischen protoplasmatischen Abschnitte nicht ganz gefüllter Schleimzellen gebildet werden. Sie finden sich besonders schön an den Lingualdrüsen der Katze. Auch Schrägschnitte durch die Membrana propria und die ihnen aufliegenden sternförmigen Zellen können den Halbmonden ähnliche Bilder vortäuschen.

mehrschichtigen (nicht selten flimmernden) Zylinderepithel ausgekleidet; die kleinen Tubuli bestehen aus einer zarten Membrana propria und kurzzylindrischen oder konischen, membranlosen Zellen, die bei Mensch und Schaf zwei Zonen, eine innere dunkle, mit feinen Körnchen besetzte und eine äussere helle, die den kugeligen Kern einschliesst, erkennen lassen[1]). Das axiale Lumen der Tubuli ist (besonders bei Tieren) sehr eng (Fig. 164 *d d'*) und nimmt noch engere zwischenzellige Sekretkanälchen auf (Fig. 165).

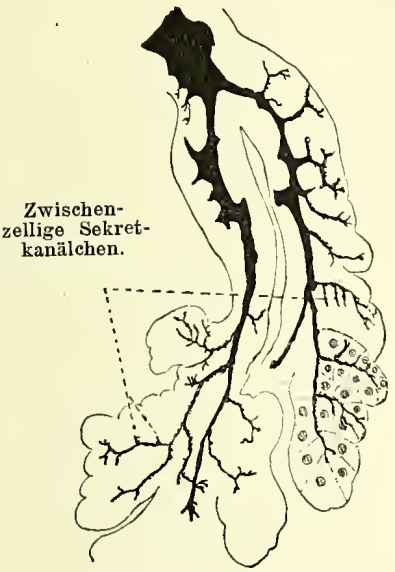

Fig. 165.

Aus einem Schnitt durch die Zungenwurzel der Maus. 240mal vergr. Seröse Drüse, deren Gangsystem durch die Golgische Reaktion geschwärzt ist; man erkennt deutlich den tubulösen Charakter. Die rechte untere Partie der Drüse ist durch Einzeichnen der Zellen schematisch ergänzt. Technik Nr. 127, pag. 290.

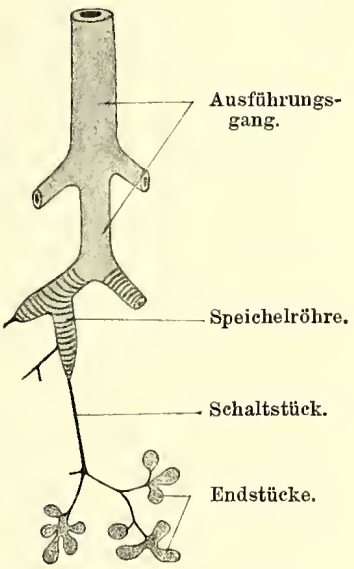

Fig. 166.

Schema der menschlichen Glandula parotis.

2. Die Ohrspeicheldrüse, Gl. parotis, ist eine vorwiegend (pag. 67) alveoläre zusammengesetzte Drüse und besitzt von allen Mundspeicheldrüsen das am weitesten differenzierte Kanalsystem; die Äste des Ausführungsganges gehen in gut ausgebildete Speichelröhren über, die sich in lange, enge Schaltstücke fortsetzen. Letztere führen in kurze, einfache oder geteilte Endstücke (Fig. 166). Der Ausführungsgang, Duct. parotideus (Stenoni), besteht aussen aus Bindegewebe, das nahe dem Epithel starke elastische Fasern enthält, ferner aus einem zweischichtigen (-reihigen?), hie und da mit Becherzellen untermischten Zylinderepithel, das in den feineren

[1]) Diese Differenzen sind nur bei besonderen Methoden und stärkeren Vergrösserungen zu konstatieren. Die Fig. 164 zeigt nichts davon. Bei Pferd, Schwein, Katze sind die beiden Zonen überhaupt undeutlich, beim Kaninchen gar nicht vorhanden. Gelegentlich finden sich zwischen den serösen Tubuli einzelne, teils Schleim-, teils seröse Zellen enthaltende Tubuli, bei der Katze sind auch die anderen Zungendrüsen gemischter Natur.

Ästen allmählich einschichtig wird. Die hohen zylindrischen Epithelzellen der Sekretröhren sind an den Basen deutlich längs gestreift (vergl. pag. 70), die Schaltstücke (Fig. 168) mit langausgezogenen, oft spindelförmigen Zellen ausgekleidet. Die Endstücke endlich bestehen aus einer zarten Membrana propria mit sternförmigen Zellen und aus kubischen Eiweissdrüsenzellen;

Fig. 167.

Stück eines Schnittes durch die Parotis eines 23jähr. Hingerichteten. 100mal vergrössert. Technik Nr. 119, pag. 287. Es sind Teile dreier Läppchen gezeichnet, die etwas auseinandergewichen sind; die nur von spärlichem Bindegewebe ausgefüllten Spalten sind dadurch unnatürlich verbreitert. Charakteristisch: Viele Sekretröhren, nur seröse Drüsenzellen.

diese sind im sekretleeren Zustande klein, trübkörnig, im sekretgefüllten Zustande grösser und etwas heller (vergl. pag. 62). Frei endende einfache Sekretkanälchen erstrecken sich vom axialen Lumen zwischen die Drüsenzellen, ohne die Membrana propria zu erreichen.

Das interalveoläre Bindegewebe enthält oft Fettzellengruppen (Fig. 167).

b) Rein muköse Mundhöhlendrüsen.

Die mukösen Drüsen sind verästelte alveo-tubulöse Einzeldrüsen, welche ein schleim-(mucin-)haltiges Sekret liefern. Diese reinen Schleimdrüsen finden sich beim Menschen nur an der Vorderfläche des weichen Gaumens, am harten Gaumen, entlang der Zungenränder und in grösserer Menge an der Zungenwurzel, wo ihre mit einem (zuweilen Flimmerhaare tragenden) Zylinderepithel ausgekleideten Ausführungsgänge nicht selten in

die Balghöhle (pag. 241) münden. Die Wandung der Tubuli besteht aus einer strukturlosen Membrana propria und zylindrischen Drüsenzellen, deren Aussehen nach ihrem jeweiligen Funktionszustande verschieden ist. Im sekretleeren Zustande ist die Zelle schmäler, der an der Basis befindliche Kern queroval (Fig. 164, I *b*); im sekretgefüllten Zustande ist die Zelle breiter, der Kern platt an die Wand gedrückt (Fig. 164 I *c*, II). Meist zeigt ein und dieselbe Schleimdrüse, ja oft ein und dasselbe Endstück Drüsenzellen in verschiedenen Sekretionsphasen (I), was besonders nach Anwendung von schleimfärbenden Flüssigkeiten deutlich wird[1]). Die rein mukösen Drüsen besitzen keine Sekretkanälchen.

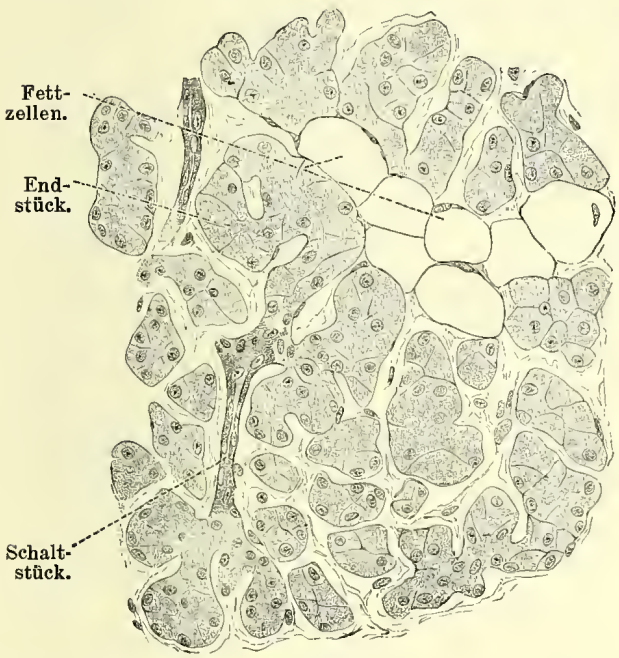

Fig. 168.

Schnitt durch die Parotis eines erwachsenen Menschen. 252 mal vergrössert. Die sehr engen Lumina sind an diesem Präparat gar nicht sichtbar. Technik Nr. 119, pag. 287.

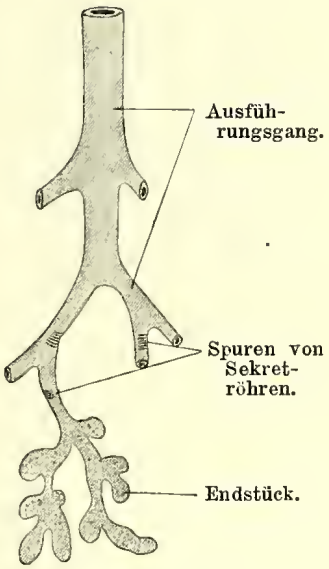

Fig. 169.

Schema der menschlichen Glandula sublingualis.

c) Gemischte Mundhöhlendrüsen.

1. Der grössere Abschnitt der Unterzungendrüse, die zuweilen fehlende Gl. sublingualis major („monostomatica"), ist eine alveolo-tubulöse zusammengesetzte Drüse; ihr Kanalsystem besteht aus einem Ausführungsgang, dessen Äste sich in ganz kurze Sekretröhren fortsetzen; diese gehen direkt in gewundene Endstücke über, welche durch ihr wechselndes Kaliber — sie sind oft ausgebuchtet — charakterisiert sind (Fig. 169). Schaltstücke fehlen (s. a. pag. 70). Der Ausführungsgang, Ductus sublingualis

[1]) Selten findet man in den menschlichen Zungenschleimdrüsen Zellformen, die den Fig. 25a—c, pag. 63, abgebildeten entsprechen.

Fig. 170.

Stück eines Schnittes durch die Gl. subling. major eines 23jährigen Hingerichteten. 100mal vergr. Technik Nr. 119, pag. 287. Charakteristisch: Wenig Sekretröhren, gleichmässige Mischung seröser und muköser Drüsenzellen.

Fig. 171.

Feiner Durchschnitt der Gl. sublingualis major des Menschen. 252mal vergrössert. Der obere Strich von „Lumina“ deutet auf einen Querschnitt durch einen grossen Halbmond und täuscht so das Bild eines serösen Endstückes vor. Technik Nr. 119, pag. 287.

(Bartholini), und seine gröberen Äste werden von zweischichtigem (zweireihigem?) Zylinderepithel und Bindegewebe mit reichlichen elastischen Fasern gebildet. Die feineren Zweige (von 0,05 mm Dicke an) besitzen nur ein einfaches Zylinderepithel; sie setzen sich fort in die Sekretröhren, deren niedrige, zylindrische Zellen nur an wenigen Stellen jene charakteristische Streifung zeigen. Die von einer Membrana propria und sternförmigen Zellen umhüllten Endstücke werden von mukösen und serösen Zellen ausgekleidet; die oft von vielen Zellen gebildeten, meist Ebnerschen „Halbmonde" (pag. 220) sind sehr gross (Fig. 171). Nur die serösen Drüsenzellen sind mit frei verästelten zwischenzelligen Sekretkanälchen ausgestattet. Das zwischen den Endstücken und Läppchen liegende Bindegewebe ist reich an Leukocyten.

Die Gl. sublingualis minor („polystomatica") besteht aus 5—20 alveolotubulösen Einzeldrüsen mit vielen Ausführungsgängen und enthält fast ausschliesslich muköse Drüsenzellen.

2. Die Unterkieferdrüse, Gl. submaxillaris, ist eine zum Teil vorwiegend (pag. 67) alveoläre, zum Teil alveolo-tubulöse zusammengesetzte Drüse. Ihr Kanalsystem ist weiter differenziert, als das der Gl. sublingualis insofern, als deutliche Sekretröhren und kurze Schaltstücke vorhanden sind. Die Endstücke lassen zwei Arten, alveoläre und alveolotubulöse unterscheiden (Fig. 172) Der Ausführungsgang, Duct. submaxillaris (Whartoni), hat ein dickes mehrschichtiges Cylinderepithel, das in den Ästen dünner wird; die Epithelzellen der Sekretröhren sind durch die charakteristische Streifung ihrer Basen ausgezeichnet und enthalten ein gelbes Pigment. Die Schaltstücke besitzen einfache kubische Zellen und führen in Endstücke, die entweder nur von serösen Drüsenzellen ausgekleidet sind — der grössere Teil der Submaxillaris besteht aus solchen Endstücken — oder seröse und muköse Drüsenzellen enthalten. Die nur von einer oder von wenigen Zellen gebildeten Halbmonde sind kleiner als in der Sublingualis. Zwischenzellige Sekretkanälchen vom Charakter derjenigen der Parotis finden sich überall in den rein serösen Endstücken; in den gemischten Endstücken finden sich nur Sekretkanälchen an den Ebnerschen Halbmonden; dieselben verlaufen zwischenzellig bis zu den Halbmonden, an deren Peripherie sie sich frei verästeln, ohne die Membrana propria zu erreichen (Fig. 175). Das interstitielle Bindegewebe der Gl. submaxillaris ist reich an elastischen Fasern.

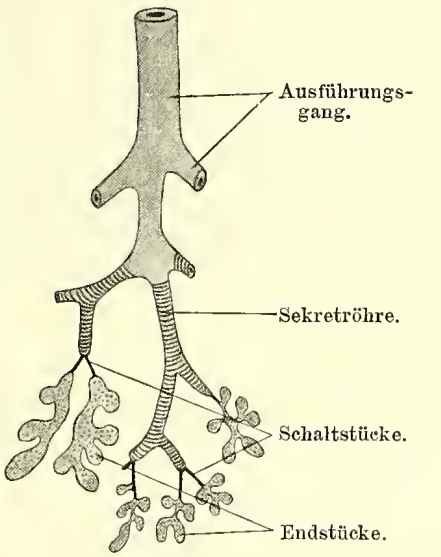

Fig. 172.
Schema der menschlichen Glandula submaxillaris.

3. Den gleichen Bau wie die Gl. submaxillaris zeigen die verästelten

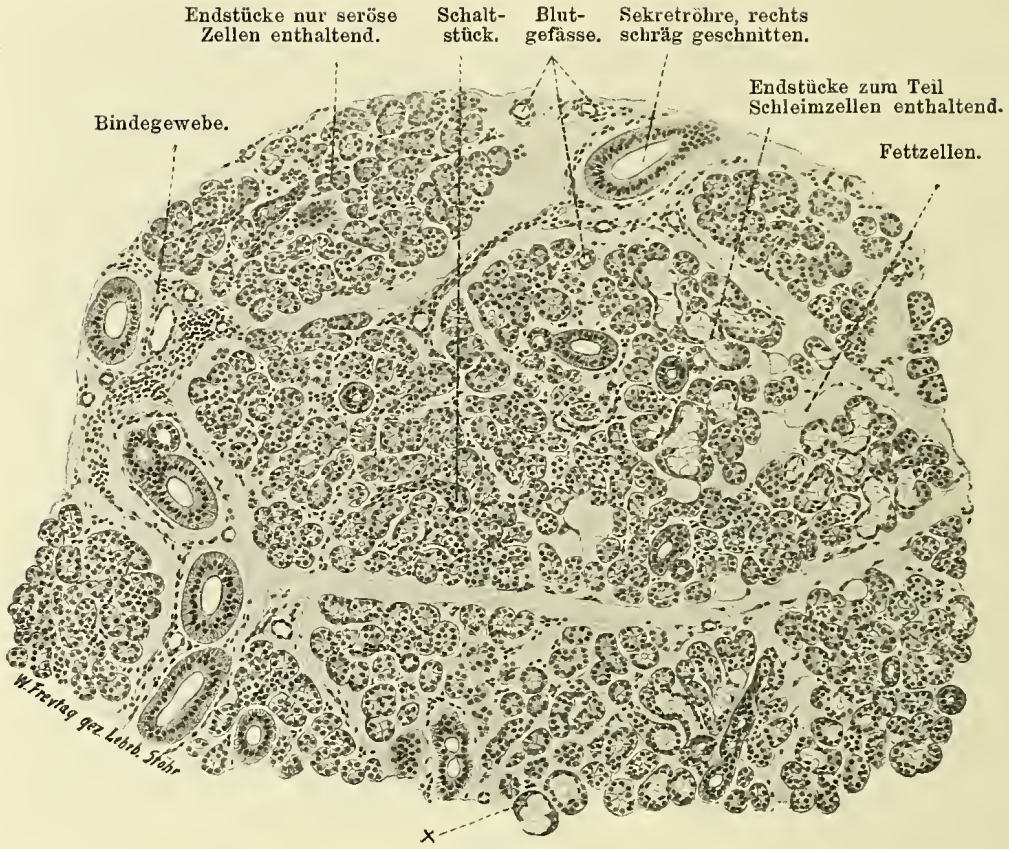

Fig. 173.

Stück eines Schnittes durch die Gl. submaxillaris eines 23jähr. Hingerichteten. 100mal vergrössert. Technik Nr. 119, pag. 287. Charakteristisch: Viele Sekretröhren, ungleiche Mischung seröser und muköser Drüsenzellen; letztere fehlen ganzen Läppchen völlig. × Ebners Halbmond.

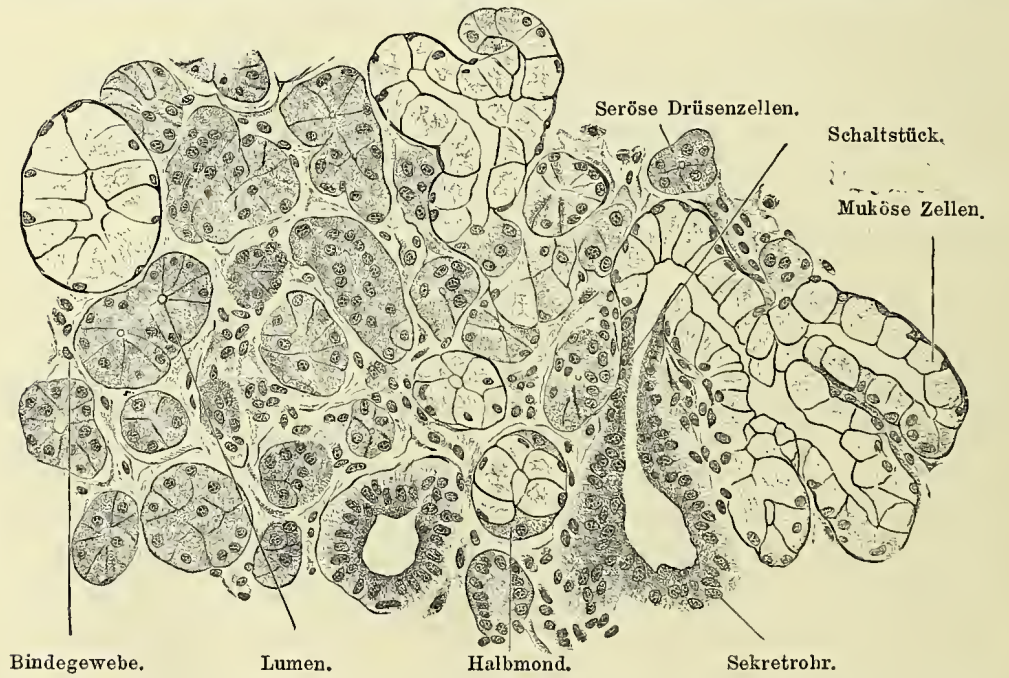

Fig. 174.

Schnitt durch die Glandula submaxillaris eines erwachsenen Menschen. 252mal vergrössert. Technik Nr. 119, pag. 287.

alveolo-tubulösen Lippendrüsen; auch die Gl. lingualis anterior (Nuhn) und die Gl., gl. buccales und molares sind mit Halbmonden ausgestattet.

In den Mundhöhlendrüsen findet man nicht selten zugrunde gehende Drüsenläppchen, deren durch ein weites Lumen und niedrige Drüsenzellen charakterisierte Endstücke von reichlichem Bindegewebe, zuweilen auch von vielen Leukocyten umgeben sind.

Vorstehende Beschreibung hat nur Gültigkeit für die Mundhöhlendrüsen des Menschen. Bei Säugetieren bestehen oft sehr weitgehende Unterschiede. Mit der Parotis des Menschen stimmen im Bau überein diejenigen von Kaninchen, Hund und Katze, ferner die Gl. submaxillaris des Kaninchens. Der menschlichen Gl. sublingualis und submaxillaris ähneln die gleichen Drüsen von Hund und Katze und auch die Gl. sublingualis des Kaninchens.

Die Blutgefässe der Mundhöhlendrüsen sind sehr ansehnlich entwickelt. Die arteriellen Stämmchen laufen in der Regel neben dem Hauptausführungsgange her und geben von da, sich teilend, zahlreiche Äste ab, welche, zwischen den Drüsenläppchen verlaufend, endlich in die Läppchen selbst eindringen und mit einem dichten Kapillarnetze die Endstücke umspinnen. Die Kapillaren liegen dicht an den Drüsenzellen und sind von ihnen nur durch die Membrana propria getrennt (s. auch pag. 68). Die grösseren Venen verlaufen mit den Arterien.

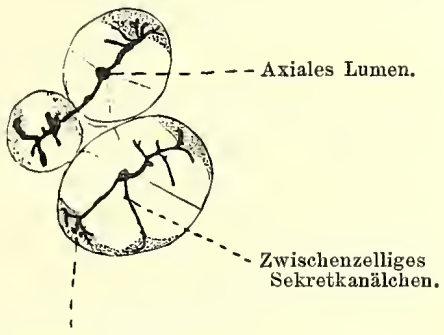

Fig. 175.

Aus einem Durchschnitt durch die Gl. submaxillaris eines Hundes. 320mal vergr. Technik Nr. 127, pag. 300.

Lymphgefässstämmchen verlaufen mit den gröberen Verästelungen der Ausführungsgänge ohne in die Drüsenläppchen einzudringen. Spalträume zwischen den Läppchen und den Endstücken sind als Lymphbahnen beschrieben worden.

Die Mundhöhlendrüsen sind reich an Geflechten markhaltiger und hauptsächlich markloser Nerven, welche in ihrem Verlaufe mikroskopische Gruppen von sympathischen Ganglienzellen (besonders in den Wänden der Ausführungsgänge) enthalten. Die feinen marklosen Nervenfasern verzweigen sich teils in den Wandungen der Blutgefässe, teils bilden sie ein der Membrana propria der Drüsenröhrchen unmittelbar anliegendes („epilemmales") Geflecht; aus diesen entspringen feine Fädchen, welche die Membrana propria durchbohren und als „hypolemmale" Fasern in kurze, variköse, einfache oder verästelte Enden auslaufen, welche den Drüsenzellen anliegen.

3. Die Zähne.

Die Zähne des Menschen und der höheren Tiere sind Hartgebilde, welche in ihrem Innern eine mit weicher Masse, der Zahnpulpa, gefüllte Höhle, die Pulpahöhle, einschliessen. Der in der Alveole steckende

Zahnabschnitt heisst Wurzel, der freiliegende Teil Krone; da, wo Wurzel und Krone aneinander grenzen, befindet sich der Hals des Zahnes, der noch vom Zahnfleische bedeckt wird. Die Hartgebilde bestehen aus drei verschiedenen Teilen: 1. dem Zahnbeine, 2. dem Schmelze mit der Cuticula dentis, 3. dem Zement. Die Anordnung dieser Teile ist folgende:

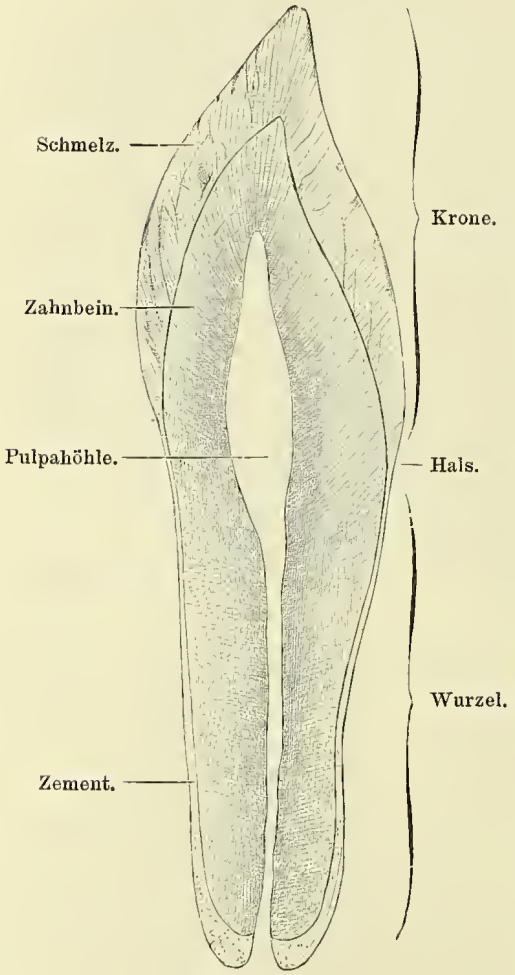

Fig. 176.

Längsschliff eines menschlichen Schneidezahnes. 4mal vergrössert. Technik Nr. 99, pag. 280.

Das Zahnbein, welches die Hauptmasse jedes Zahnes bildet und dessen Form bestimmt, umschliesst allein die Pulpahöhle, bis auf das Ende eines feinen, an der Wurzel befindlichen Kanales, durch welchen Nerven und Gefässe zur Pulpa treten. Das Zahnbein wird an der Krone vom Schmelz, an der Wurzel von Zement überzogen, so dass seine Oberfläche nirgends frei zutage liegt (Fig. 176).

ad 1. Das Zahnbein (Substantia eburnea, Dentin) ist eine weisse, undurchsichtige Masse, härter als Knochen. Es besteht aus einer Grundsubstanz, die „tangentiale", d. i. von der Wurzel zur Krone verlaufende, sich dabei überkreuzende Bündel feiner, leimgebender Fibrillen enthält und von zahlreichen Kanälchen, den Zahnkanälchen, durchzogen wird (Fig. 177). Dieselben beginnen mit einer Weite von 2—4 μ an der der Pulpahöhle zugewendeten Fläche des Zahnbeines, und ziehen in schlank S-förmiger Krümmung immer mehr an Kaliber abnehmend, leicht geschlängelt in radiärer Richtung gegen die Zahnbeinoberfläche; dort enden sie entweder fein auslaufend an der Schmelzgrenze oder biegen schlingenförmig in Nachbarkanälchen um. Während ihres ganzen Verlaufes geben sie zahlreiche Seitenäste ab, welche Verbindungen mit Nachbarkanälchen herstellen. Die an die Pulpahöhle und an die Zahnkanälchen stossende, innerste, jüngste Schicht der Grundsubstanz ist besonders widerstandsfähig gegen Kalilauge und lässt sich als ein zusammenhängendes Häutchen, festes Prädentin (pag. 235) isolieren [1]). In den peripherischen Gegenden des Zahn-

[1]) Die die Zahnkanälchen begrenzenden Teile des Häutchens sind als „Zahnscheiden" beschrieben worden.

beines liegen die Interglobularräume (Fig. 177 und 178), sehr verschieden grosse, unverkalkt gebliebene Dentinpartien, gegen welche das verkalkte Dentin in Form meist halbkugeliger Vorragungen, die „Zahnbeinkugeln" heissen, vorspringt. Am Hals und an der Wurzel des Zahnes sind die Interglobularräume sehr zahlreich, sehr klein und bilden die dicht unter dem Zement liegende sogen. Körnerschicht.

ad 2. Der Schmelz (Substantia adamantina, Email) ist noch härter als das Zahnbein; er besteht durchaus aus langen, 3—6 μ dicken, homogenen[1]) Fasern (Fig. 179), den Schmelzprismen (besser -fasern), welche entweder sechsseitig sind oder die Form halbrunder Rinnen oder Säulen mit einseitigen Kannelierungen (Fig. 180 oben) haben und durch eine spärliche

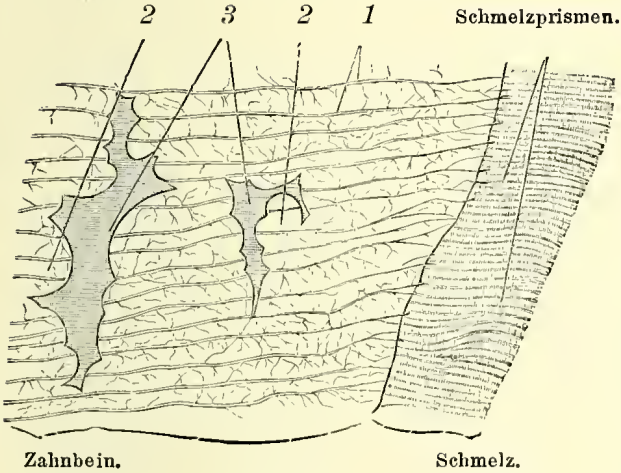

Fig. 177.

Aus einem Längsschliffe des Seitenteiles der Krone eines menschlichen Backzahnes. 240mal vergrössert. 1. Zahnkanälchen, teilweise bis in den Schmelz hineinlaufend, 2. Zahnbeinkugeln gegen 3. die Interglobularräume vorspringend. Technik Nr. 99, pag. 280.

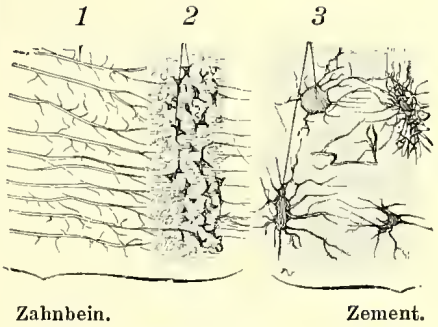

Fig. 178

Aus einem Längsschliffe der Wurzel eines menschlichen Backzahnes. 240mal vergr. 1. Zahnkanälchen unterbrochen durch 2. eine körnige Schicht mit vielen kleinen Interglobularräumen, 3. Knochenhöhlen mit vielen Ausläufern. Technik Nr. 99, pag. 280.

teils verkalkte, teils wasserreiche Kittsubstanz fest miteinander verbunden sind. Die Prismen bestehen durch und durch aus einer gleichmässigen, doppelbrechenden Substanz und verlaufen unter mehrfachen Biegungen radiär von der Zahnbeinoberfläche bis zur freien Schmelzfläche; diese wird von einem sehr dünnen (ca. 1 μ), aber sehr widerstandsfähigen, strukturlosen Häutchen, der Cuticula dentis, bedeckt.

ad 3. Das Zement (Subst. ossea) stimmt in seinem Baue mit dem des Knochens überein; es enthält viele Sharpeysche Fasern. Haverssche Kanälchen kommen nur im Zement älterer Individuen vor; Schichtung in Lamellen ist selten ausgeprägt.

In der Nähe des Halses fehlen die Knochenhöhlen; die Fibrillenbündel (pag. 81) der Grundsubstanz stehen dort ausnahmsweise senkrecht zur Oberfläche.

[1]) Erst nach Behandlung mit Reagentien erscheinen sie quergebändert.

Zu den Weichteilen des Zahnes gehören 1. die Pulpa, 2. die Wurzelhaut, 3. das Zahnfleich.

Die Zahnpulpa wird durch ein weiches, feinfaseriges, nicht zu Bündeln vereintes, von elastischen Fasern freies Bindegewebe hergestellt, dessen viele teils rundliche, teils sternförmige Zellen an der Oberfläche zu einer Schicht länglicher Zellen, „Odontoblasten", ausgebildet sind; dieselben schicken ausser kleinen Fortsätzen, Pulpafortsätzen (Fig. 181*p*), die mit anderen Elementen der Pulpa in Verbindung stehen, lange Ausläufer in die Zahnkanälchen hinein, die oben genannten Zahnfasern (Fig. 181*f*).

Schmelzfasern isoliert.

Fig. 179.

Vom Neugeborenen. 240mal vergröss. Technik Nr. 101, pag. 281.

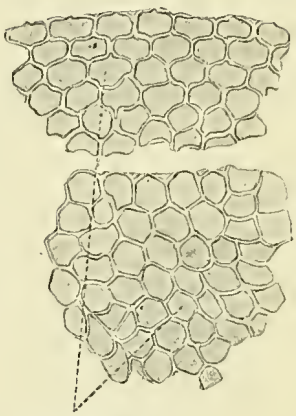

Querschliffe von Schmelzfasern.

Fig. 180.

Aus einem Querschliff des Zahnschmelzes eines erwachsenen Menschen. 600mal vergr. Technik Nr. 101, pag. 281.

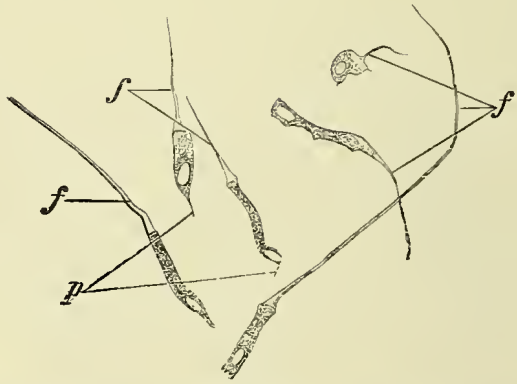

Fig. 181.

Sechs Odontoblasten in Zahnfasern *f* auslaufend; *p* Pulpafortsätze. 240mal vergrössert. Aus der Pulpa eines neugeborenen Knaben. Technik Nr. 100, pag. 281.

Die Wurzelhaut (Alveolarperiost) ist die derbe, an elastischen Fasern arme Bindegewebshaut, welche den Raum zwischen Zahnwurzel und Alveole ausfüllt. Sie ist reich an Nerven und wird durchsetzt von Sharpeyschen Fasern, die aus dem Knochen der Alveole in das Zement eindringen und so beide verbinden. Ihr oberster Teil heisst Ligamentum circulare dentis. Das Zahnfleisch (Gingiva) ist der den Alveolarrändern, zunächst dem Zahnhals gelegene Teil der Mundschleimhaut, der dort nicht, wie sonst auf den Proc. alveolares, vom Periost dieser deutlich getrennt ist[1]), sondern mit den derben Bindegewebsbündeln des Lig. circul. dentis sich eng verbindet. Die Zahnfleischpapillen sind relativ hoch (7 mm) und reich an Blutgefässen; die Lymphgefässe bilden feinmaschige, zarte Netze.

Drüsen fehlen dem Zahnfleisch (s. auch pag. 236, Anm. 2). Nächst dem Zahnhalse ist das Bindegewebe nicht selten mit Lymphocyten infiltriert.

Blut-, Lymphgefässe und Nerven des Zahnes sind nur auf die Pulpa beschränkt.

---

[1]) Das Zahnfleisch ist auch arm an elastischen Fasern.

Im Zahnbein selbst sind bis jetzt keine Nerven gefunden worden, die Empfindlichkeit des Zahnbeines erklärt sich vielleicht durch die Tatsache, dass die Nervenenden bis zu den Odontoblasten reichen, deren Zahnfortsätze ja in den Zahnbeinkanälchen liegen.

Entwicklung der Zähne.

Die Entwicklung der Zähne hebt beim Menschen sehr frühzeitig, schon gegen Ende [1]) des zweiten Fetalmonates an, und äussert sich zuerst durch eine Wucherung des Epithels der Kieferränder, welches auch in Form eines fortlaufenden Streifens schräg in das unterliegende Bindegewebe hineinwächst. Dieser Streifen, die Zahnleiste („Schmelzkeim") (Fig. 182 *A*), treibt an seiner lateralen (labialen) Fläche eine der Zahl der Milchzähne entsprechende Anzahl kolbiger Verdickungen (Fig. 182 *B*), während in der Tunica propria ebensoviele Haufen von dicht gedrängten Bindegewebszellen, die jungen Zahnpapillen (Fig. 182 *B*) entstehen (10. Woche). Letztere dringen schräg

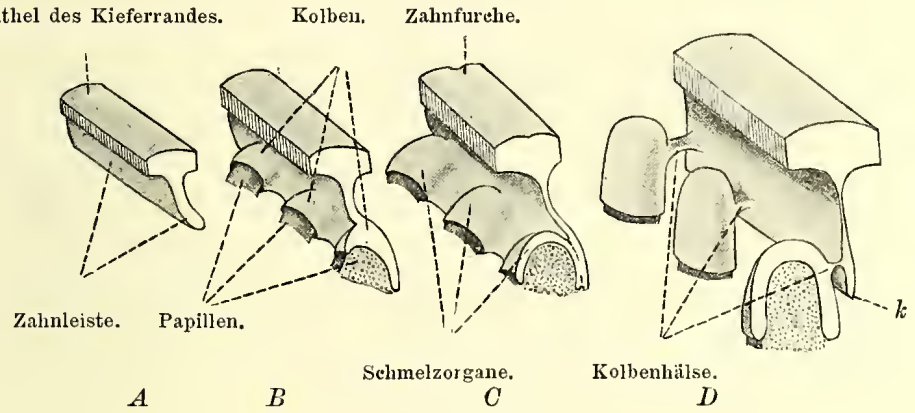

Fig. 182.

Schematische Darstellung der ersten Vorgänge der Zahnentwicklung, die Bildung dreier Zähne darstellend; jede vorderste (im Bilde rechte) Zahnanlage ist durchschnitten — die Schnittfläche der Papillen punktiert — gezeichnet. *k* freie Kante der Zahnleiste.

von der Aussenseite (d. i. labial) aus der Tiefe nach innen (d. i. lingual) gegen die Oberfläche gerichtet vor und werden von den Kolben derart umfasst, dass diese wie Hüte auf den Papillen aufsitzen. So wird jeder Kolben zu einem „Schmelzorgan". Dabei hat die Zahnleiste eine mehr senkrechte Stellung eingenommen (Fig. 182 *C*). Um diese Zeit ist auch auf den Kieferrändern eine der Länge nach verlaufende Rinne, die Zahnfurche, sichtbar, welche äusserlich die Stelle andeutet, an welcher sich die Zahnleiste in die Tiefe gesenkt hat [2]). Sie verschwindet später wieder. Die anfangs breite Verbindung zwischen Zahnleiste und Schmelzorgan wird durch

[1]) Was in früherer Zeit, bei 40 Tage alten Embryonen als erste Zahnanlage beschrieben worden ist, ist nicht diese allein, sondern die mit ihr verbundene Lippenfurchenanlage.

[2]) Die Zeit des Auftretens der Zahnfurche variiert, oft ist sie schon in den ersten Anfangsstadien vorhanden (vergl. Fig. 182 C).

teilweise Abschnürung (im Schema *C* durch eine gestrichelte Linie angedeutet) schmäler und ist schliesslich nur mehr auf einen dünnen Strang,

Fig. 183.

Frontalschnitt des Kopfes eines 4 cm langen Schafembryo. 15 mal vergrössert. Technik Nr. 102, pag. 281.

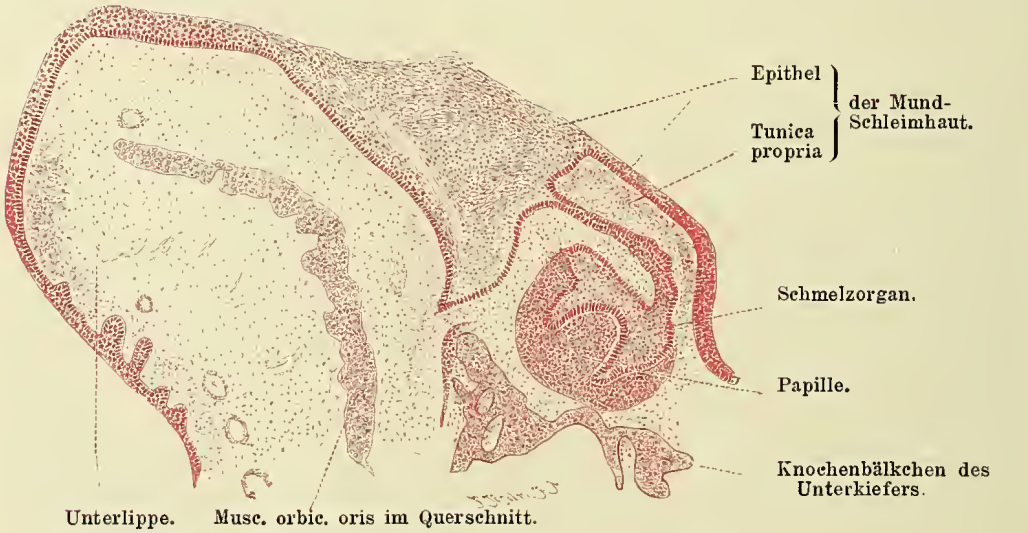

Fig. 184.

Querschnitt des Unterkiefers eines 4 monatl. menschl. Fetus. 42 mal vergr. Technik Nr. 102, pag. 281.

den Kolbenhals, reduziert. Währenddessen wachsen Schmelzorgan und Papille weiter in die Tiefe, so dass die freie Kante der Zahnleiste nicht einmal mehr bis zur Hälfte des Schmelzorgans herabreicht (Fig. 182 *D*).

Unterdessen erfahren die Elemente des Schmelzorganes weitere Ausbildung und zwar werden die der Papille aufsitzenden inneren Zellen hohe Zylinder; sie heissen innere Schmelzzellen (Fig. 185), ihre innere Oberfläche ist mit einem Kutikularsaum versehen; die peripherischen Zellen (Fig. 185) werden dagegen immer niedriger (Fig. 188) und gestalten sich schliesslich zu abgeplatteten Elementen: äussere Schmelzzellen; die zwischen beiden liegenden Zellen werden durch reichliche Vermehrung der

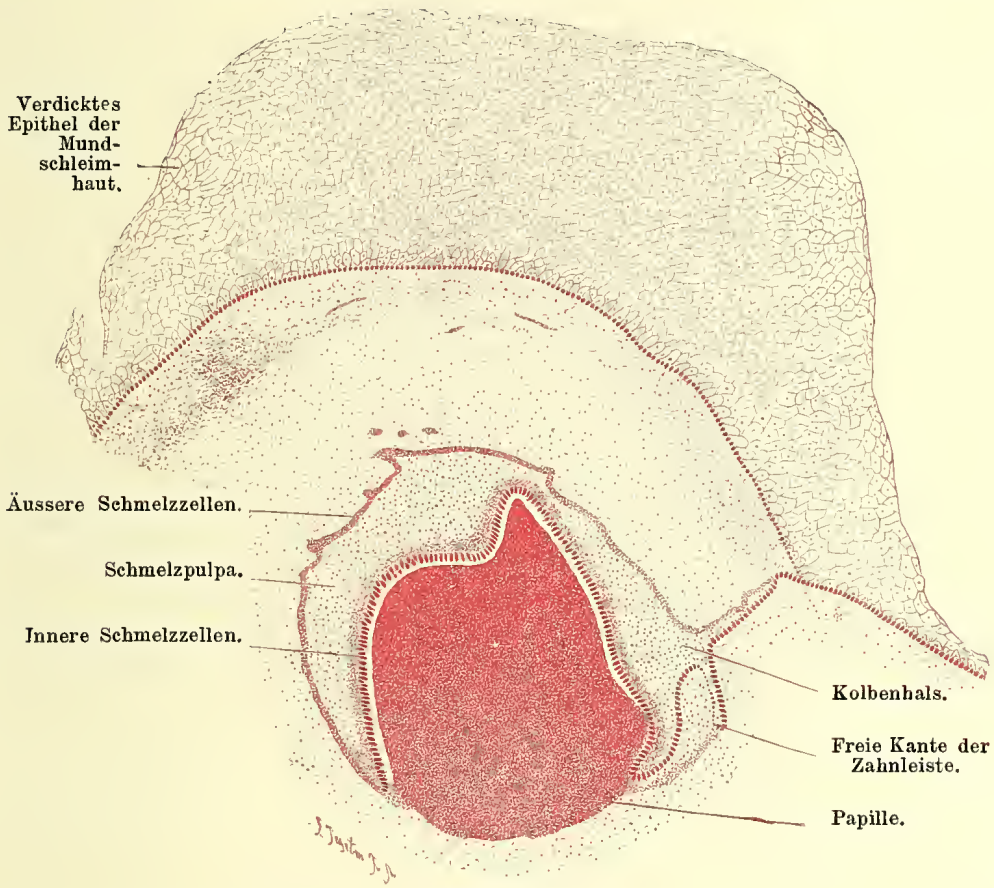

Fig. 185.

Stück eines Querschnittes des Oberkiefers eines 5monatlichen menschlichen Fetus. 42mal vergrössert. Der zwischen den inneren Schmelzzellen und der Papillenoberfläche gelegene helle Streifen ist das Prädentin (pag. 235). Technik Nr. 102, pag. 281.

Interzellularsubstanz zu sternförmigen, miteinander anastomosierenden Zellen und bilden die Schmelzpulpa (Fig. 188). Vom Umschlagsrande des Schmelzorgans, d. h. von der Stelle, an welcher die innere Schmelzzellenlage in die äussere umbiegt, findet ein weiter in die Tiefe schreitendes Wachstum statt, bis der Umschlagsrand das untere Ende der Zahnanlage erreicht hat. Das Schmelzorgan bildet gewissermassen die Gussform, die Matrize, in der sich der Zahn entwickelt; die Formbestimmung des späteren Zahnes ist die erste Funktion des Schmelzorganes, die zweite ist die Schmelzbildung.

Schmelzbildner ist nur die Schmelzmembran, d. i. die obere, die Zahnkrone umhüllende Partie der inneren Schmelzzellen; nur diese oberen Zellen heissen „Ameloblasten“. Jeder derselben liefert eine nachträglich (zuerst von der Zahnbeinseite her) verkalkende Substanz, welche zu je einem Schmelzprisma wird, das mit seinem Nachbarn durch eine anfangs sehr reichlich vorhandene Kittsubstanz verbunden ist. Im weiteren Verlauf der Entwicklung verdicken sich die Schmelzprismen auf Kosten der Kittsubstanz.

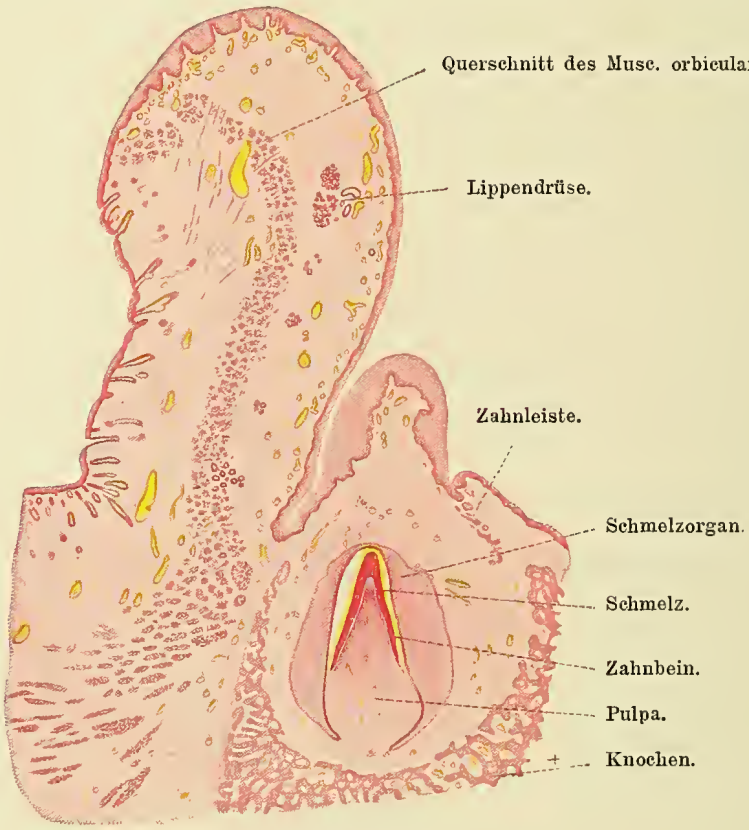

Fig. 186.

Senkrechter Schnitt durch Lippe und Kiefer eines $6^1/_2$ monatl. menschlichen Fetus. 9mal vergrössert. Technik Nr. 102, pag. 281.

Die untere, die Zahnwurzel umfassende Partie der inneren Schmelzzellen hat nichts mit der Schmelzbildung zu tun; diese Zellen werden niedriger und legen sich, da auch dort die Schmelzpulpa bald fehlt, direkt an die äusseren Schmelzzellen an. Die beiden Lagen heisst man hier Epithelscheide der Zahnwurzel (Fig. 187).

Kurz bevor die Bildung des Schmelzes begonnen hat, am Ende des 4. Fetalmonates, wachsen die oberflächlichen Zellen der Zahnpapille zu langen Gebilden, den Odontoblasten[1]) heran, die eine chemisch dem Kollagen

[1]) Nur so weit die inneren Schmelzzellen reichen, kommt es zur Bildung von Odontoblasten.

nahestehende Grundsubstanz das „Prädentin“ (Fig. 185) liefern, welches von nicht leimgebenden Fibrillen [1]), Fortsätzen der Odontoblasten und der Pulpa-

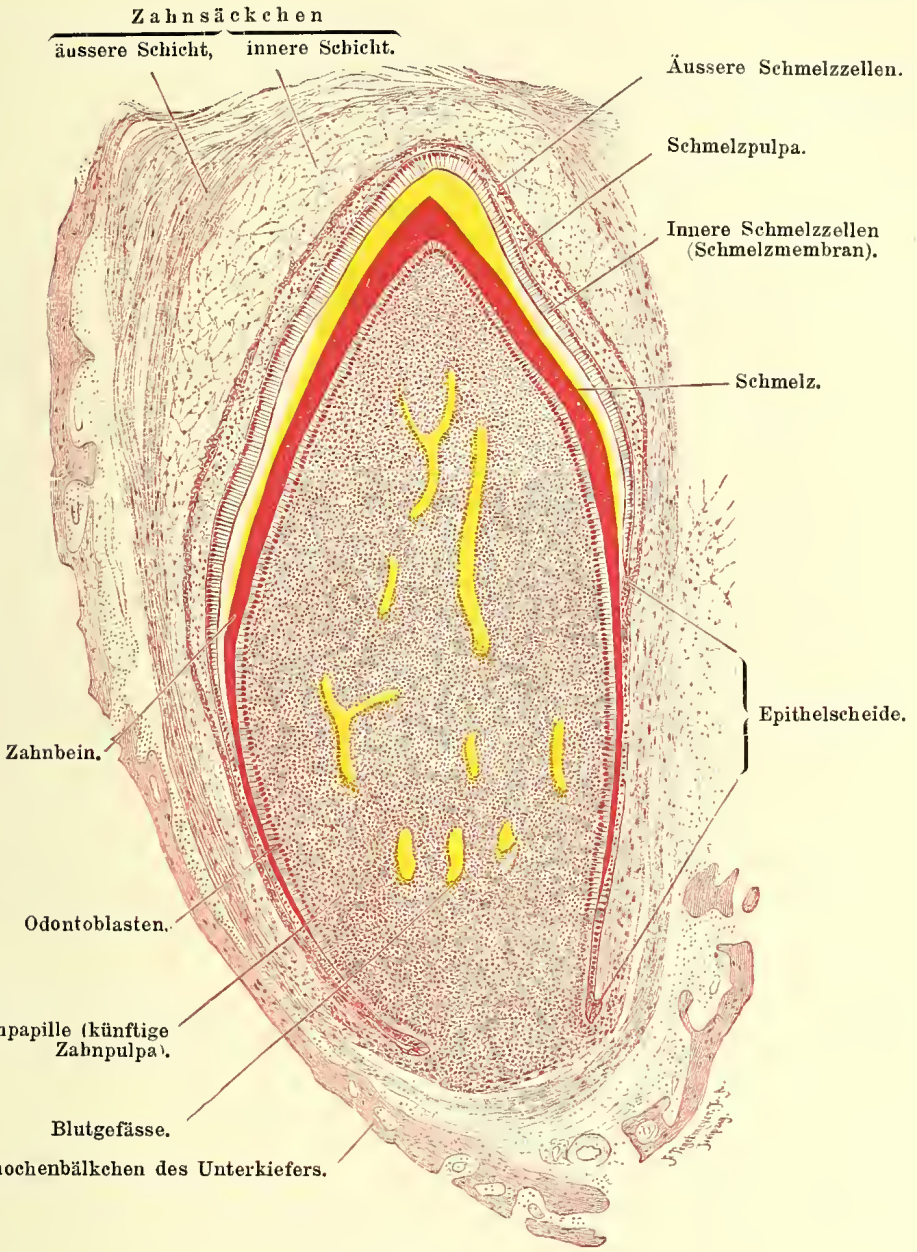

Fig. 187.

Längsschnitt durch einen jungen Milchzahn eines neugeborenen Hundes. 42 mal vergrössert. Technik Nr. 102, pag. 281.

zellen durchsetzt wird. In diesem bald körnig werdendem Prädentin entwickeln sich reichliche, leimgebende tangential verlaufende (pag. 228) Fibrillen; beide zusammen bilden das Zahnbein, das anfangs unverkalkt ist, später ver-

[1]) Diese „v. Korffsche Fasern“ sind gut entwickelt nur in den ersten Stadien der Zahnbeinbildung zu sehen.

kalkt und die Zahnfasern (pag. 230) einschliesst (Fig. 188). Das weitere Wachstum des Zahnbeines erfolgt durch Bildung neuer Schichten von der Innenfläche her.

Sobald das erste Zahnbein gebildet ist, erfolgt eine Rückbildung der Epithelscheide, indem Bindegewebe des Zahnsäckchens (siehe unten) zwischen die Epithelzellen eindringt. Diese Rückbildung beginnt zuerst an der unteren

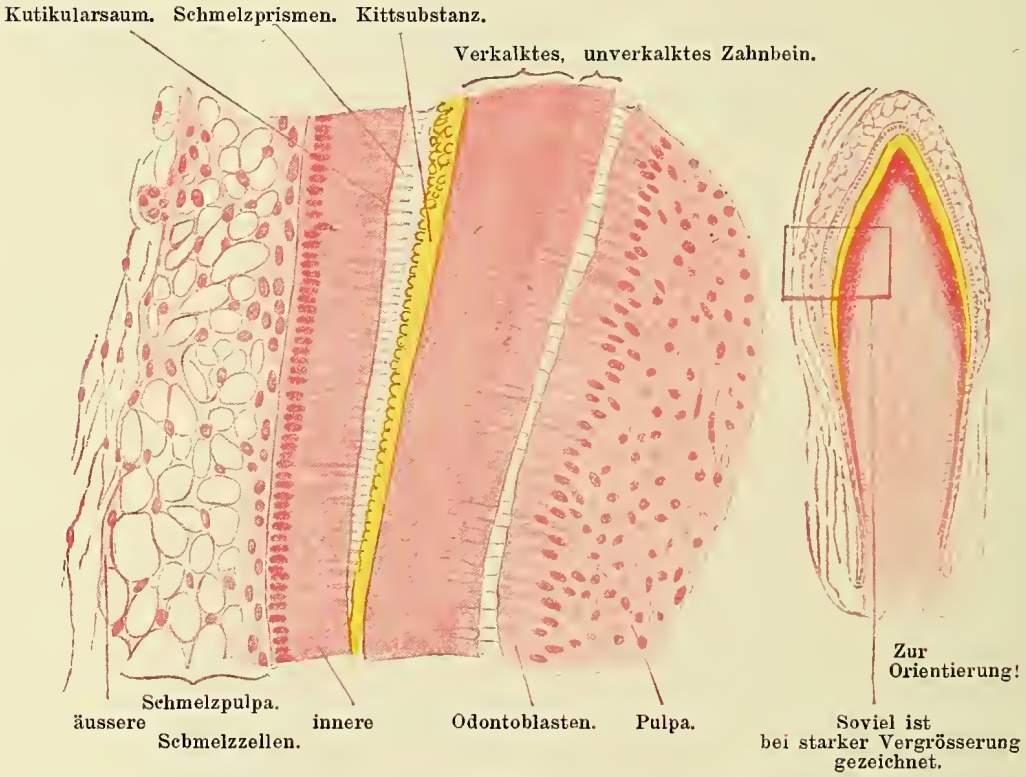

Fig. 188.

Stück eines Längsschnittes eines Schneidezahnes einer neugeborenen Katze. 300 mal vergrössert. Technik Nr. 102, pag. 281.
Die jungen Schmelzprismen haben sich am Schnitt aus den Fächern der Kittsubstanz herausgezogen und erscheinen als „Tomes'sche Fortsätze"[1]) der inneren Schmelzzellen.

Schmelzgrenze, so dass der tiefste Teil der Epithelscheide seinen Zusammenhang mit dem Schmelzorgan verliert. Mit vollendetem Wachstum des Zahnes ist auch der letzte Rest der Epithelscheide verschwunden.

Schon vor der Bildung von Schmelz und Zahnbein hat sich die Verbindung der Zahnleiste mit der Oberfläche gelöst[2]) (im Schema Fig. 182 *D* angedeutet); das in der Umgebung der ganzen Zahnanlage befindliche Binde-

[1]) Dieser Name dürfte um so mehr vermieden werden, als die „Zahnfasern" = Fortsätze der Odontoblasten „Tomes'sche Fasern" genannt werden.

[2]) Die Zahnleiste ist schon vorher zu einer vielfach durchlöcherten Platte geworden, von der nach allen Seiten kurze zackige Auswüchse entstehen. Reste der Zahnleiste sind noch im Zahnfleisch neugeborener Kinder zu finden und irrtümlicherweise für Drüsen („Glandulae tartaricae") gehalten worden.

gewebe ordnet sich (etwa in der 20. Woche) zu einer dichteren Haut, dem Zahnsäckchen, an dem man späterhin eine innere, mehr lockere und eine äussere, dickere Lage unterscheiden kann (Fig. 187). Cuticula dentis und Zement entstehen erst nach der Geburt, kurz vor Durchbruch des Zahnes; die Cuticula dadurch, dass die Kutikularsäume der inneren Schmelzzellen zu einer festen, homogenen Haut zusammenfliessen; das Zement ist ein Produkt des Zahnsäckchens, das zum Teil als Wurzelhaut, zum Teil (weiter peripherisch) als Alveolarperiost fortbesteht. Beim Durchbruch gehen die Schmelzzellen und die Pulpa spurlos zugrunde.

Der fertige Zahn ist somit teils epithelialer Herkunft (Schmelz), teils stammt er von der bindegewebigen Zahnpapille (Zahnbein), die einer Schleimhautpapille vergleichbar ist; ihr Rest besteht als Zahnpulpa beim Erwachsenen fort. Das Zement ist gewissermassen eine akzessorische, von Nachbargeweben gelieferte Bildung.

In gleicher Weise wie die Milchzähne entwickeln sich die bleibenden Zähne, indem in der 24. Fetal-Woche an der Kante der weiter in die Tiefe wachsenden Zahnleiste neue Kolben entstehen, welche von der Seite her eindringende Papillen umwachsen [1]). Die Anlage des bleibenden Zahnes liegt anfangs in der gleichen Alveole mit der Milchzahnanlage und wird erst später von einer eigenen Alveole umgeben. Beim Zahnwechsel wird die Scheidewand zwischen den beiden Alveolen wieder resorbiert, ebenso verfallen Zahnbein und Zement der Milchzahnwurzel der Resorption; diese wird in gleicher Weise wie bei derjenigen der Knochen durch Ostoklasten vermittelt, die zuerst aus Elementen des Zahnsäckchens, dann aus solchen der Wurzelhaut und zuletzt auch aus der Pulpa des Milchzahnes hervorgegangen sind. Das Schmelzorgan der Ersatzzähne geht nicht zu Beginn der Resorption der Milchzahnwurzel, sondern erst später zugrunde.

4. Die Zunge.

Die Zunge wird in ihrer Hauptmasse von quergestreiften Muskeln gebildet, die, in Bündel und Fasern aufgelöst, sich vielfach durchflechten und am grössten Teil ihres Umfanges von einer Fortsetzung der Mundschleimhaut überzogen werden. Die Verlaufsrichtung der Muskeln ist teils eine senkrecht aufsteigende (Mm. geniogloss., lingual. und hyogloss.), teils eine transversale (M. transversus linguae), teils eine longitudinale (M. lingual. und styloglossus). Indem die Muskelbündel sich (meist rechtwinklig) durchkreuzen, entsteht ein zierliches, auf Durchschnitten sichtbares Flechtwerk. Eine mediale Scheidewand, das Septum linguae, trennt die Muskelmassen der Zunge in eine rechte und eine linke Hälfte. Das Septum beginnt niedrig am Zungenbeinkörper, erreicht seine grösste Höhe in der Mitte der Zunge und verliert sich nach vorn, allmählich wieder niedriger werdend; es durchsetzt nicht die ganze Höhe der Zunge, sondern hört ca. 3 mm vom Zungenrücken entfernt auf. Das Septum besteht aus derben Bindegewebsfasern.

Die Schleimhaut der Zunge besteht, wie diejenige der Mundhöhle,

[1]) Die Anlagen der bleibenden Mahlzähne entstehen aus einer Verlängerung des hinteren Endes der Zahnleiste, die in der Tiefe der Schleimhaut nach rückwärts gegen den Unterkieferwinkel zu wächst.

aus Epithel, Tunica propria und Submucosa, ist aber durch ansehnliche Entwicklung und komplizierte Gestaltung der Papillen ausgezeichnet. Man unterscheidet drei Hauptformen von Papillen: 1. P. filiformes (conicae), 2. P. fungiformes (clavatae), 3. P. vallatae (circumvallatae). Die Papillae filiformes (Fig. 189) sind zylindrische oder konische Erhebungen der Tunica propria, deren oberes Ende 5—28 kleine sekundäre Papillen trägt. Sie bestehen aus deutlich faserigem Bindegewebe, sowie aus zahlreichen elastischen Fasern und werden von einer mächtigen Lage geschichteten Plattenepithels überzogen, das nicht selten über den sekundären Papillen eine Anzahl fadenförmiger, verhornter Fortsätze bildet[1]). Die P. filiformes sind in grosser Menge über die ganze Zungenoberfläche verbreitet; ihre Länge schwankt zwischen 0,7—3,0 mm. Die Papillae fungiformes (Fig. 190) sind kugelige, mit etwas eingeschnürtem Stiele der Tunica propria aufsitzende Gebilde, deren ganze Oberfläche mit sekundären Papillen besetzt ist. Sie bestehen aus einem deutlichen Flechtwerke von Bindegewebsbündeln, die nur wenige elastische Fasern enthalten. Das sie überziehende Epithel ist etwas dünner und an der Oberfläche nicht verhornt. Die P. fungiformes sind, nicht so zahlreich wie die P. filiformes, über die ganze Zungenoberfläche verbreitet und am Lebenden wegen ihrer roten Farbe, die von den durch das dünne Epithel durchschimmernden Blutgefässen herrührt, meist leicht sichtbar. Ihre Höhe schwankt zwischen 0,5—1,5 mm[2]). Die oft sehr unregelmässig ausgebildeten Papillae vallatae (Fig. 191) gleichen breiten, plattgedrückten P. fungiformes und sind durch eine verschieden tiefe, kreisförmige Furche von der übrigen Schleimhaut abgesetzt; den jenseits der Furche liegenden Schleimhautteil bezeichnet man als Wall. Die Papille besteht aus demselben Bindegewebe wie die P. fungiformes, enthält aber beim Menschen nicht selten längs oder schräg verlaufende glatte Muskelfasern, die übrigens auch im Wall, hier zirkulär angeordnet, gefunden werden. Die Papillae vallatae besitzen nur auf der oberen, nicht an der seitlichen Fläche,

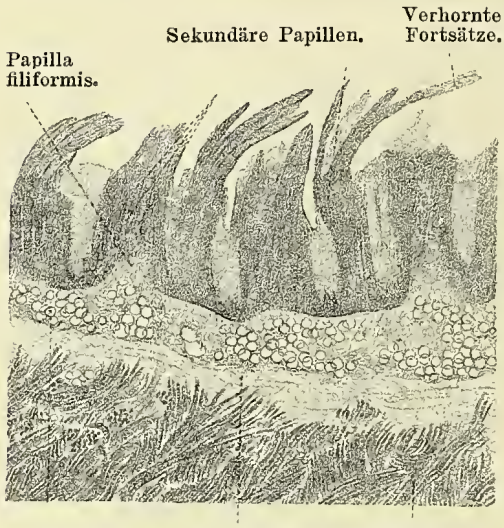

Fig. 189.

Längsschnitt der Schleimhaut des menschlichen Zungenrückens. 12 mal vergrössert. Technik Nr. 103, pag. 282.

[1]) Dabei nehmen die einzelnen Epithelzellen die Form spitzer, aufeinander getürmter Hüte an.

[2]) Beim Neugeborenen reichlicher vorhanden bilden sich viele später zurück, wobei auch ihre Geschmacksknospen (s. Geschmacksorgan) schwinden.

sekundäre Papillen[1]). Im Epithel der Seitenflächen der Papillae vallatae und zuweilen auch des Walles liegen die Endapparate der Geschmacksnerven, die Geschmacksknospen (s. Geschmacksorgane); im Wall finden sich zuweilen Solitärknötchen (pag. 131). Die P. vallatae finden sich in beschränkter Zahl (8—15) nur am hinteren Ende des Zungenrückens. Ihre Höhe beträgt 1—1,5 mm bei 1—3 mm Breite.

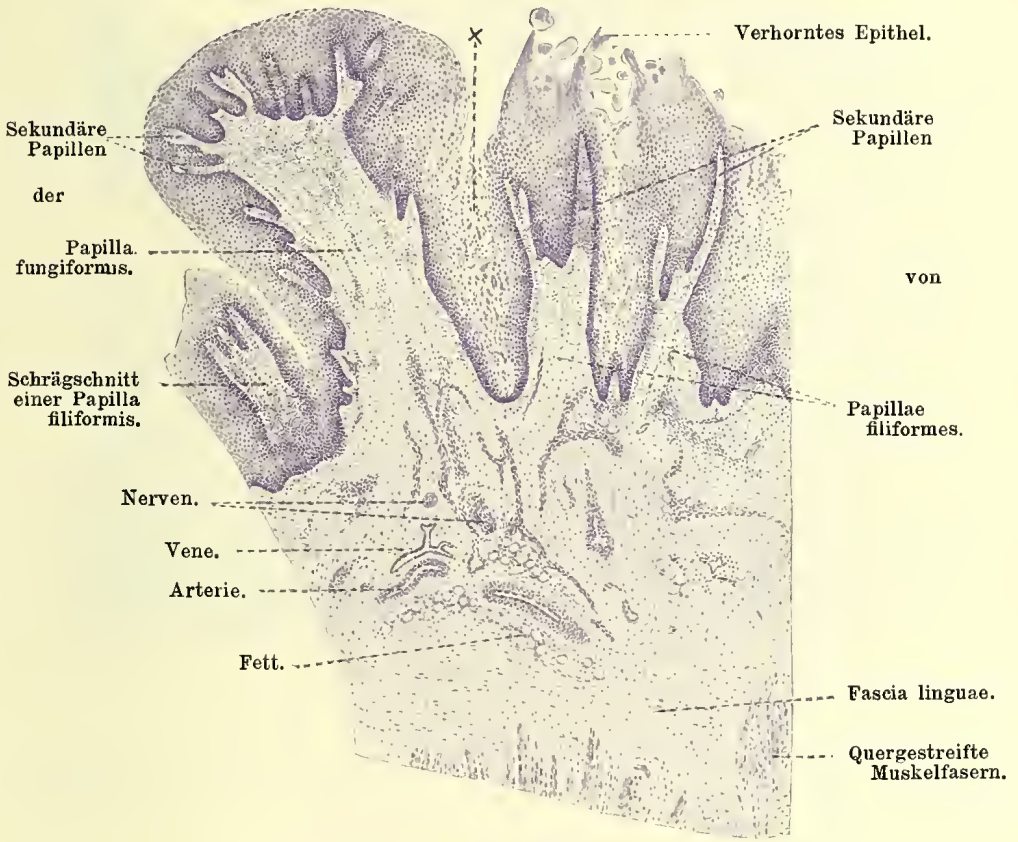

Fig. 190.

Längsschnitt der Zungenschleimhaut des Menschen. 25mal vergrössert. × Maceriertes Epithel (Leichenerscheinung). Technik Nr. 103, pag. 282.

Papilla folliata wird eine jederseits am hinteren Seitenrande der Zunge gelegene Gruppe von querparallelen Schleimhautfalten genannt, die durch mehr oder weniger tiefe Gräben voneinander getrennt und durch ihren Reichtum an Geschmacksknospen ausgezeichnet sind. Die P. foliata ist besonders beim Kaninchen entwickelt, beim Menschen aber verschiedentlich (von vorne anfangend) zurückgebildet, wobei die serösen Drüsen schwinden und dafür Fett und nicht selten adenoides Gewebe auftritt. Am lateralen Rande der Zungenwurzel finden sich die Papillae lenticulares, den Pap. fungiformes ähnelnde, aber mehr abgeplattete Gebilde, deren Tunica propria viele weisse Blutzellen enthält.

[1]) Nicht selten finden sich an den Papillae vallatae weit verzweigte Epithelwucherungen in Form tiefreichender Zapfen, die zum Teil sogar vom Oberflächenepithel abgeschnürt sind und dann konzentrisch geschichtete Körper „Epithelperlen" darstellen. Ausnahmsweise findet man an geschützten Stellen in der Umgebung der Pap. vallatae schmale Streifen mehrreihigen Flimmerepithels.

Die Submucosa ist an der Spitze und an dem Rücken der Zunge fest und derb („Fascia linguae“) und innig mit den unterliegenden Teilen verbunden.

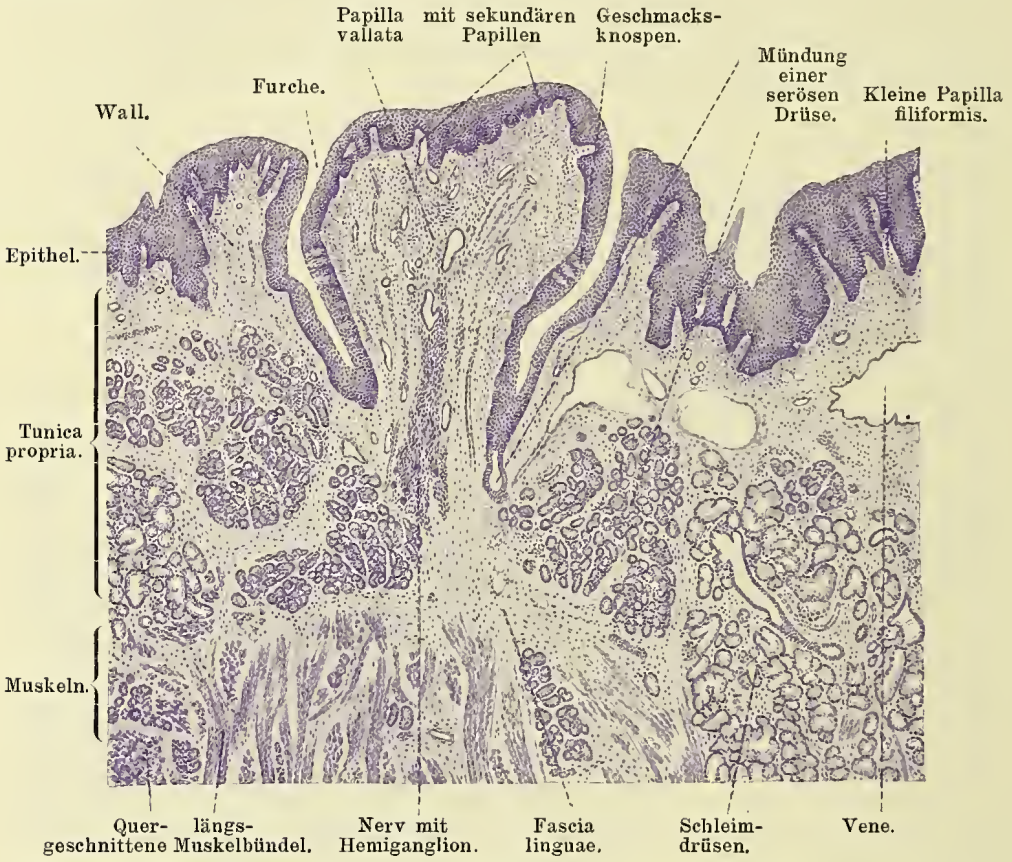

Fig. 191.

Senkrechter Schnitt durch eine Papilla vallata des Menschen. 25 mal vergr. Technik Nr. 103, pag. 282.

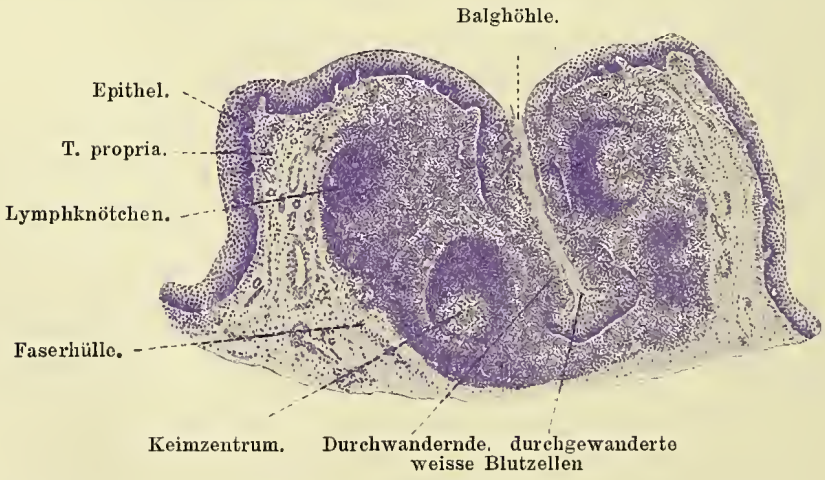

Fig. 192.

Senkrechter Schnitt durch die Mitte eines Zungenbalges des erwachsenen Menschen. 25 mal vergr. Technik Nr. 103, pag. 282.

Zungenbälge (Folliculi linguales). Eine besondere Beschaffenheit gewinnt die Schleimhaut der Zungenwurzel von den P. vallatae an bis zum Kehldeckel durch die Entwicklung der Zungenbälge. Das sind kugelige, 1—4 mm grosse Anhäufungen adenoiden Gewebes, die, in der obersten Schichte der T. propria gelegen, makroskopisch leicht wahrnehmbare Erhabenheiten bilden. In der Mitte derselben sieht man eine punktförmige Öffnung[1]),

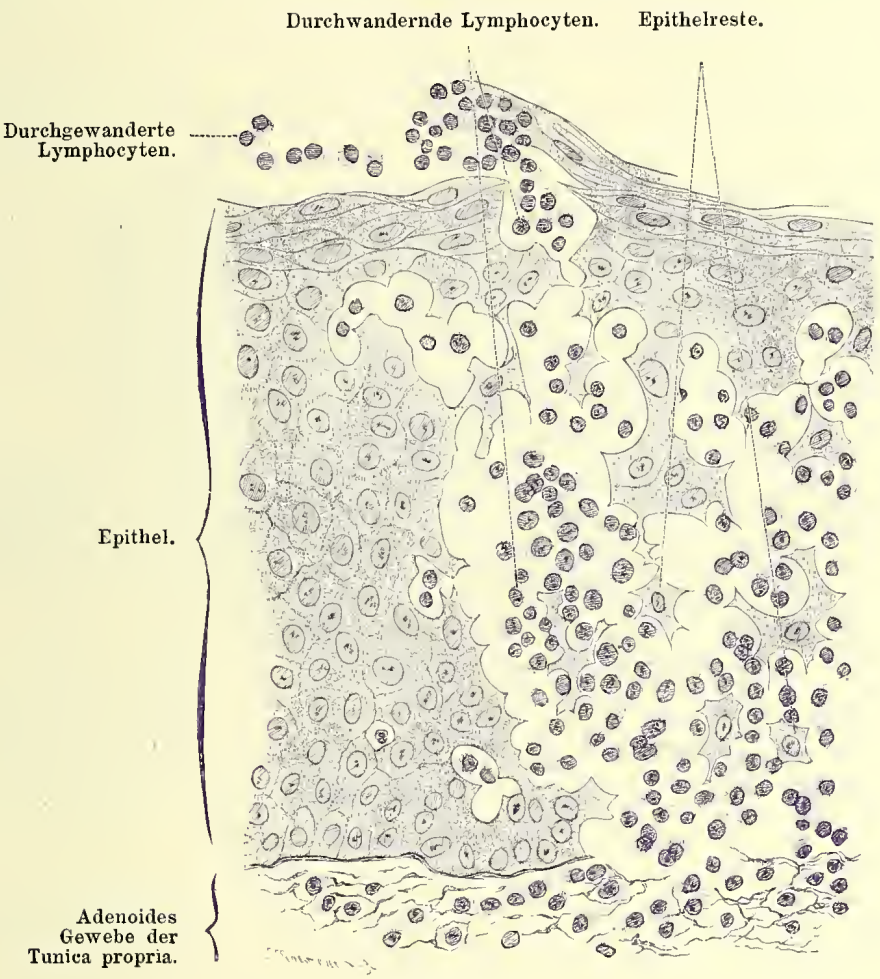

Fig. 193.

Aus einem feinen Schnitt durch einen Zungenbalg des erwachsenen Menschen. 420mal vergrössert. Links ist das Epithel frei von Lymphocyten, rechts wandern viele Lymphocyten durch. Dadurch wird das Epithel gesprengt, man sieht grössere und kleinere Reste von Epithel zwischen den breiten durch die Lymphocyten gebahnten Strassen. Technik Nr. 103, pag. 282.

den Eingang in die enge, tiefe Balghöhle, welche von einer Fortsetzung des geschichteten Epithels der Mundschleimhaut ausgekleidet wird. Rings um dieses Epithel liegt adenoides Gewebe, welches eine verschieden grosse Anzahl von Knötchen mit Keimzentren (pag. 131) enthält und scharf gegen das fibrilläre Bindegewebe der Tunica propria abgegrenzt ist; dieses ordnet

[1]) Dieselbe wurde früher für den Ausführungsgang des Zungenbalges, dieser selbst für eine Drüse gehalten, daher der noch gebräuchliche Name „Balgdrüse".

sich bei gut ausgeprägten Bälgen in kreisförmigen Faserzügen um das adenoide Gewebe und bildet so die Faserhülle (Fig. 192). Unter normalen Verhältnissen wandern fortwährend zahlreiche weisse Blutzellen des adenoiden Gewebes durch das Epithel in die Balghöhle[1]) und gelangen von da in die Mundhöhle, in deren Sekret sie als „Schleim- und Speichel-Körperchen" leicht gefunden werden. Das Epithel wird dabei oft in grosser Ausdehnung zerrissen[2]) (Fig. 193) oder ist derart mit Lymphocyten infiltriert, dass seine Grenze gegen die Tunica propria nicht mehr mit Sicherheit nachgewiesen werden kann.

Drüsen. Drei Arten offener Drüsen (pag. 65) sind in der Zungenschleimhaut und in den oberflächlichen Schichten der Zungenmuskulatur gelegen. Die serösen Drüsen finden sich nur in der Gegend der Papillae vallatae und foliatae, die Schleimdrüsen in der Zungenwurzel, entlang der Zungenränder und in einem Felde vor der medianen Pap. vallata, die gemischte Glandula lingualis anterior (Nuhn) in der Zungenspitze, an deren Unterfläche sie mit mehreren Ausführungsgängen mündet. (Bezügl. des feineren Baues dieser Drüsen vergl. Kap. Drüsen der Mundhöhle.) .

Die Blutgefässe der Zungenschleimhaut bilden der Fläche nach ausgebreitete Netze, von welchen Zweige in sämtliche Papillen bis in die sekundären Papillen hinein sich erstrecken. An der Zungenwurzel durchbohren kleine Arterien die Faserhülle der Zungenbälge und lösen sich in Kapillaren auf, welche bis ins Innere der Knötchen hineinreichen. Die Blutgefässe der Drüsen bilden ein die Endstücke umspinnendes Kapillarnetz.

Die Lymphgefässe der Zunge sind in zwei Netzen angeordnet: ein tieferes, aus gröberen Gefässen bestehendes, und ein oberflächliches Netzwerk, welch letzteres Lymphgefässe der Papillen aufnimmt. Sehr reichlich sind die Lymphgefässe der Zungenwurzel entwickelt, welche an den Zungenbälgen ein die Knötchen umspinnendes Netz bilden.

Die Nerven der Zungenschleimhaut (N. glossopharyngeus und N. lingualis) enthalten Ganglienzellen, die sich vereinzelt in den Papillae vallatae und im Wall, in Gruppen (sogen. Remaksches Hemiganglion) fast unter jeder umwallten Papille finden (Fig. 191); die Nervenenden verhalten sich teils wie die der übrigen Mundschleimhaut, teils treten sie zu den Geschmacksknospen in enge Beziehung (s. Geschmacksorgan).

II. Weicher Gaumen und Pharynx.

Der weiche Gaumen ist auf der Vorderfläche mit einem geschichteten Pflasterepithel überzogen; die mit hohen Papillen ausgestattete Tunica propria ist durch eine zusammenhängende Lage dicker elastischer Fasern von der

[1]) Über die Rolle der durchwandernden Lymphocyten siehe pag. 120, Anm. 4.

[2]) Die dadurch entstandenen Lücken schliessen sich, sobald die Lymphocyten durchgewandert sind.

Submucosa getrennt. In letzterer befinden sich Fettgewebe, die quergestreiften Muskeln und eine mächtige, vielfach geschlossene Lage von Schleimdrüsen, deren Körper oft tief in die Muskeln hineinreichen und deren lange Ausführungsgänge schräg abwärts gerichtet sind. Ihr feinerer Bau stimmt mit den Schleimdrüsen der Zungenschleimhaut überein. Die Rückfläche des weichen Gaumens ist eine Strecke weit vom freien Rande nach aufwärts von fettloser, sonst aber gleich beschaffener Schleimhaut überzogen; diese geht aber dann — in individuell wechselnder Höhe — in typische respiratorische Nasenschleimhaut mit gemischten Drüsen (siehe Geruchsorgan) über; letztere können zuweilen bis zur Uvula herab verfolgt werden.

Fig. 194.

Querschnitt der Tonsilla palatina eines 23jährigen. Bei ×, × geht der Schnitt schräg durch die Schleimhaut, so dass die Knötchen in mehreren Schichten unter dem Epithel zu liegen scheinen. 4mal vergrössert. Technik Nr. 104, pag. 282.

Die Wand des Pharynx besteht aus drei Häuten: Schleimhaut, Muskelhaut und Faserhaut. Die aus geschichtetem Pflasterepithel und einer papillentragenden Tunica propria bestehende Schleimhaut ist von der Muskelhaut durch eine starke Lage längsverlaufender elastischer Fasern scharf abgegrenzt; diese „elastische Grenzschicht" sendet die einzelne Muskelfasern umfassenden Fortsetzungen in die Muskelhaut und verliert sich nach abwärts gegen den Anfang des Ösophagus; auch nach oben nimmt die Grenzschicht an Stärke ab, bildet aber da, wo die Muskulatur fehlt, eine die bindegewebige Schleimhaut in Tunica propria und Submucosa[1]) trennende Lage. Zahlreiche alveolotubulöse verästelte Einzeldrüsen, Schleimdrüsen vom Bau der Zungenschleimdrüsen, liegen unterhalb der elastischen Grenzschicht; ihre Ausführungsgänge sind oft von Leukocytenhaufen umgeben. Auch im Pharynx findet man zu-

[1]) Diese gewinnt nach oben eine bedeutende Stärke und heftet sich als Fascia pharyngobasilaris der Schädelbasis an.

grunde gehende Schleimdrüsen. In der Pars nasalis des Pharynx geht das Epithel in mehrreihiges flimmerndes Zylinderepithel über, dessen untere Grenze ziemlichen Schwankungen unterliegt; die hier befindlichen Drüsen liegen über der Grenzschicht und stimmen im Bau mit den gemischten Drüsen der respiratorischen Nasenschleimhaut überein.

Sehr reichlich ist die Entwicklung des adenoiden Gewebes. Dasselbe bildet zwischen beiden Gaumenbögen jederseits eine unter dem Namen Tonsilla palatina bekannte, ansehnliche Anhäufung, die hinsichtlich ihres Baues beim Menschen und bei vielen Tieren einer Summe grosser Zungenbälge entspricht (s. pag. 241); hier wandern so zahlreiche Lymphocyten durch das Epithel in die Balghöhlen, dass die Tonsillen als die ausgiebigste Quelle der Speichelkörperchen zu betrachten sind. In der Nachbarschaft der Tonsille sind viele Schleimdrüsen gelegen. Auch in der Pars nasalis pharyngis ist das adenoide Gewebe stark vertreten; es bildet am Dache des Schlundkopfes eine ansehnliche, als „Pharynxtonsille“ bekannte Masse, die hinsichtlich ihres Baues mit dem der Gaumentonsillen übereinstimmt, nur ist das adenoide Gewebe weniger scharf von der übrigen Tunica propria abgegrenzt. Auch hier wandern viele Lymphocyten durch das Epithel. Die Entwicklung des gesamten adenoiden Gewebes der Mundhöhle und des Pharynx ist bedeutenden Schwankungen unterworfen.

Die Muskelhaut (Mm. constrictores pharyngis) besteht aus quergestreiften Fasern, deren Anordnung in das Gebiet der makroskopischen Anatomie gehört. Die Faserhaut ist ein derbfaseriges, mit zahlreichen elastischen Fasern durchsetztes Bindegewebe. Blut-, Lymphgefässe und Nerven verhalten sich wie die der Mundhöhle.

B. Rumpfdarm.

I. Vorderdarm.

1. Die Speiseröhre.

Die Wandung der Speiseröhre setzt sich aus Schleimhaut, Muskelhaut und Faserhaut zusammen. Die Schleimhaut besteht aus geschichtetem Pflasterepithel (Fig. 195), einer papillentragenden Tunica propria, welcher eine Schichte längs verlaufender glatter Muskelfasern, die Muscularis mucosae, folgt; unter dieser ist die aus lockeren Bindegewebsbündeln gewebte Submucosa gelegen, welche kleine Schleimdrüsen vom Bau der Zungenschleimdrüsen enthält. Ihr meist schräg kardiawärts verlaufender Ausführungsgang ist vor dem Durchtritt durch die Muscularis mucosae oft ampullenartig erweitert; ihm angelagert ist im Bereich der Tunica propria oft ein Lymphknötchen. Die Zahl dieser Drüsen schwankt individuell sehr; in der oberen Ösophagushälfte sind sie in der Regel in grösserer Menge vorhanden. Auch diese Drüsen zeigen nicht selten Erscheinungen des Untergangs (pag. 227).

Ausser diesen in der Submucosa gelegenen Drüsen finden sich in der Tunica propria des untersten Endes der Speiseröhre, in einer 1—4 mm breiten Zone, verästelte tubulöse Einzeldrüsen mit oft ampullenförmig erweitertem Ausführungsgang, der im Gegensatz zu demjenigen der submukösen Drüsen stets von der Spitze einer Papille ins Epithel tritt. Diese „Kardiadrüsen", welche auch im anstossenden Bereich der Magenschleimhaut vorkommen, gleichen in ihrem feineren Bau meist den Pylorusdrüsen (pag. 249) und unterscheiden sich von diesen nur durch ihre reichlichere Verästelung; dazwischen finden sich auch Magensaftdrüsen (pag. 248). Gruppen ebensolcher Drüsen liegen seitlich im

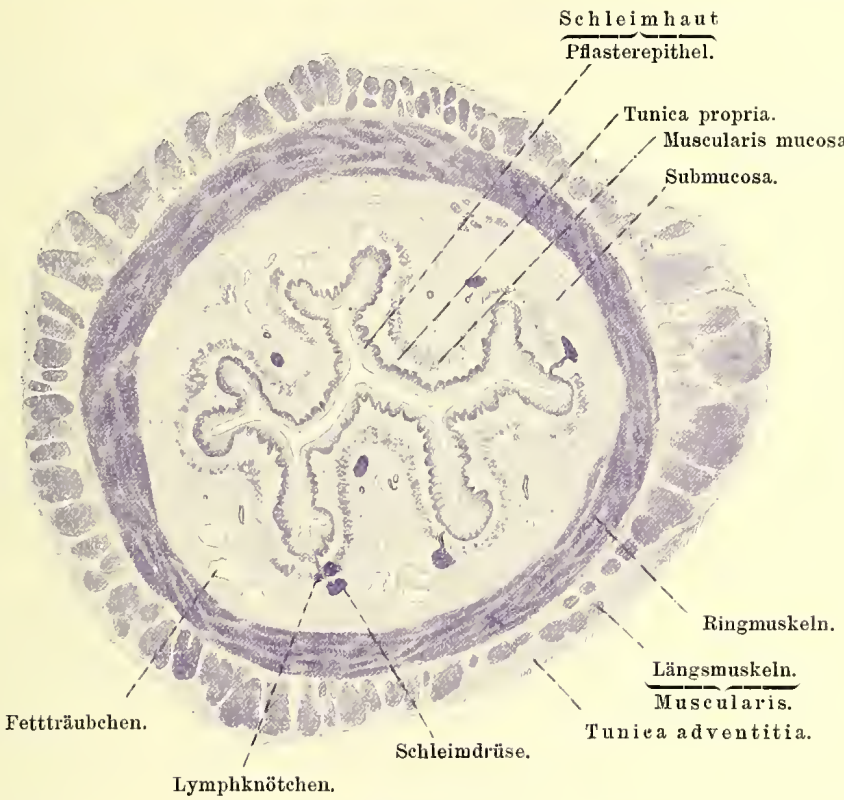

Fig. 195.

Querschnitt der menschlichen Speiseröhre oberhalb der Mitte. 5mal vergrössert. Technik Nr. 105, pag. 282.

Anfangsteil der Speiseröhre in der Höhe zwischen Ringknorpelplatte und fünftem Trachealring, zuweilen auch weiter unten; ihre Menge ist wie diejenige der Kardiadrüsen grossen individuellen Schwankungen unterworfen, in etwa 30% der untersuchten Fälle fehlen sie gänzlich [1]).

Die Muskelhaut besteht im Halsteile der Speiseröhre aus quergestreiften Muskelfasern, an deren Stelle weiter unten glatte Muskelfasern treten. Sie sind hier in zwei Lagen, einer inneren, nicht überall genau quer verlaufenden Ring- und einer dickeren äusseren, nicht kontinuierlichen Längs-

[1]) Solche Gruppen können bei Betrachtung mit unbewaffnetem Auge wie Erosionen aussehen, dann nämlich, wenn an solchen Stellen das Oberflächenepithel kein geschichtetes Pflasterepithel, sondern Magenepithel (pag. 246) ist. Möglicherweise geben die Ampullen Veranlassung zur Entstehung von Cysten.

faserlage geordnet. Die Faserhaut (Tunica adventitia) besteht aus derbem, mit zahlreichen elastischen Elementen untermischtem Bindegewebe. Die Blutgefässe verhalten sich wie die des Pharynx. Die aus der tieferen Schleimhautschicht entspringenden Lymphgefässe stehen mit den Lymphgefässen der Muskelhaut nicht in direkter Verbindung. Die Nervenstämmchen, denen kleine Gruppen von Ganglienzellen beigegeben sind, bilden zwischen Ring- und Längsmuskellage ein netzförmiges Geflecht (siehe Plexus myentericus pag. 263).

2. Der Magen.

Die 2—3 mm dicke Wand des Magens setzt sich aus drei Häuten zusammen: 1. der Schleimhaut, 2. der Muskelhaut und 3. der Serosa.

ad. 1. Die Schleimhaut ist durch ihre rötlichgraue Farbe von der weissen Speiseröhrenschleimhaut scharf abgesetzt und zeigt auch am nicht kontrahierten Magen (hauptsächlich am Pylorus) feine Furchen, in welche Magengrübchen (pag. 248), die keine oder nur kurze Drüsen aufnehmen, münden. Die Schleimhaut besteht aus Epithel, einer Tunica propria, einer Muscularis mucosae und einer Submucosa (Fig. 196).

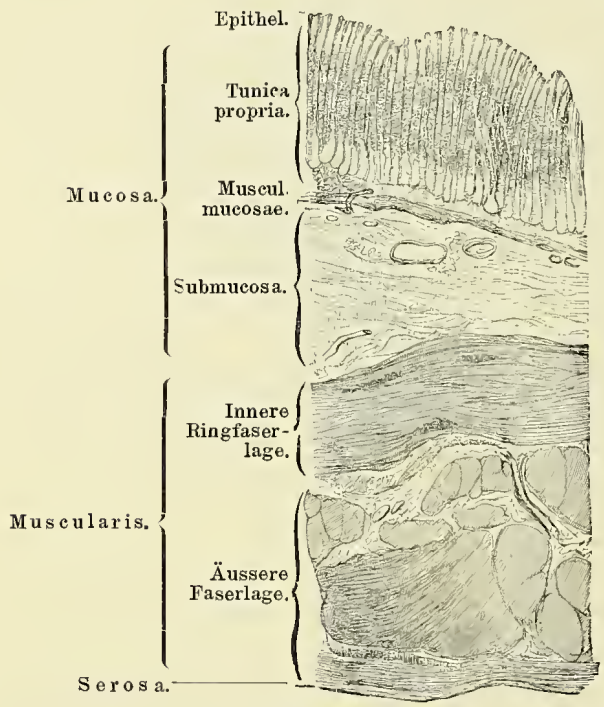

Fig. 196.

Senkrechter Schnitt quer durch die Magenwand des Menschen. 15mal vergrössert. Die T. propria enthält so dicht nebeneinander stehende Drüsen, dass ihr Gewebe nur am Grunde der Drüsen gegen die Muscularis mucosae sichtbar ist. Technik Nr. 106, pag. 283.

Das Epithel ist einfaches Zylinderepithel, dessen Elemente Schleim produzieren. Man kann an ihnen meist zwei Abschnitte unterscheiden, einen oberen, hauptsächlich schleimigen (Fig. 25 *c*), den Zentralkörper einschliessenden und einen unteren, protoplasmatischen (*p*) Abschnitt, welch letzterer den ovalen oder runden oder selbst platten Kern enthält. Die Ausdehnung des schleimigen Abschnittes (= der Sekretsammelstelle) ist je nach dem Funktionsstadium eine sehr verschiedene (vergl. Fig. 25). Die Magen-Epithelzellen sehen oft Becherzellen (pag. 64) sehr ähnlich.

Die Tunica propria besteht aus einer Mischung von fibrillärem und retikulärem Bindegewebe, elastischen Fasern und aus einer sehr wechselnden Menge von weissen Blutzellen, die, zuweilen in dichten Haufen beisammenliegend,

Solitärknötchen bilden. Die T. propria enthält so zahlreiche Drüsen, dass ihr Gewebe nur auf schmale Scheidewände zwischen und eine dünne Schichte unter den Drüsen beschränkt ist. Im Pylorusteile stehen die Drüsen weiter

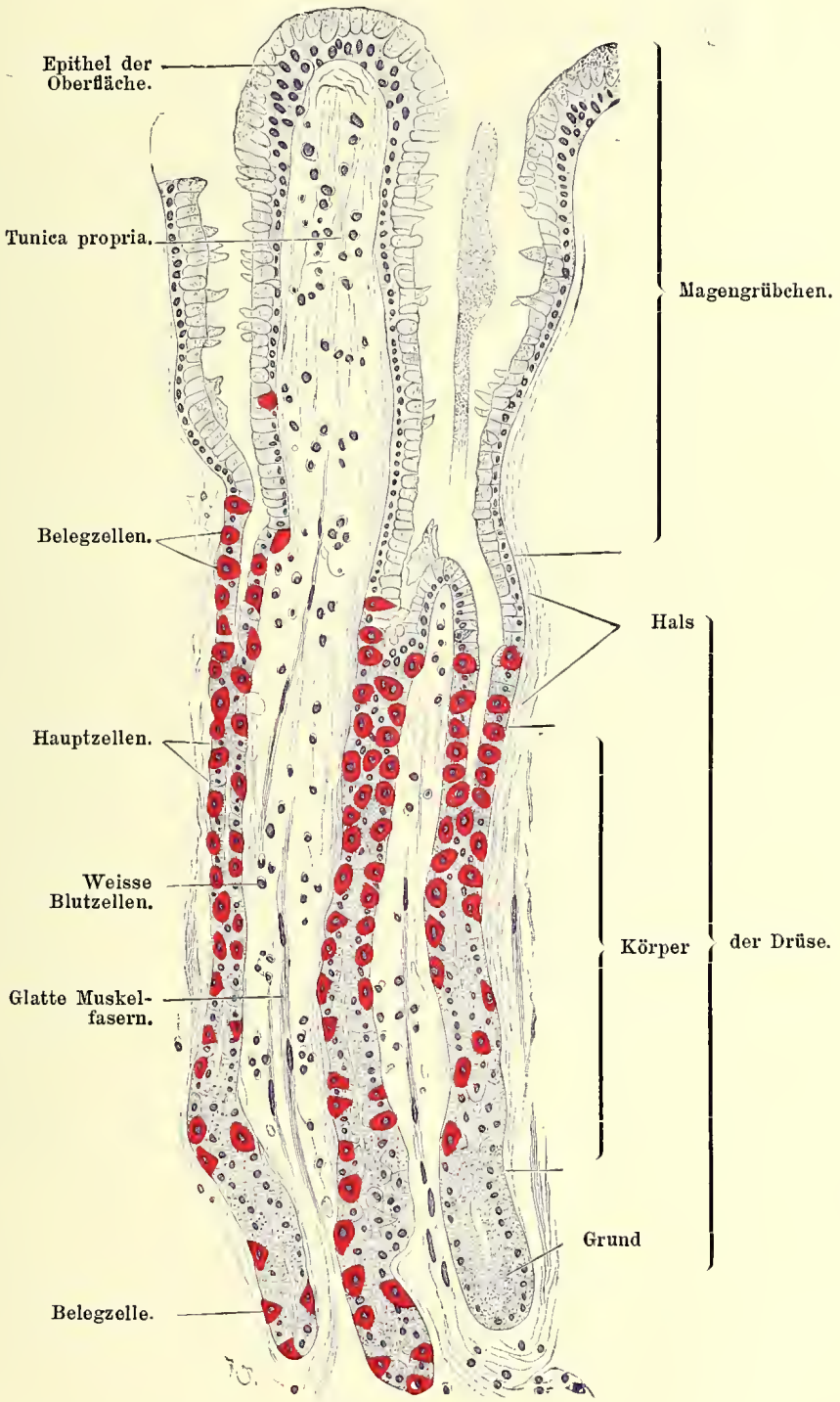

Fig. 197.

Senkrechter Schnitt durch die Magenschleimhaut des Menschen. Fundusgegend. 220mal vergrössert. Technik Nr. 109, pag. 283.

auseinander; die dort ansehnlich entwickelte Tunica propria erhebt sich nicht selten zu faden- oder blattförmigen Zotten.

Fig. 198.
Querschnitt einer Fundusdrüse des Menschen. 240mal vergr. Technik Nr. 109, pag. 283.

Fig. 199.
Stück eines Schnittes durch die Fundusschleimhaut eines Hingerichteten. 230mal vergrössert. 3 Stücke von Fundusdrüsen mit geschwärzten Sekretgängen. Technik Nr. 127, pag. 290.

Man unterscheidet zwei Arten von Magendrüsen; die eine Art ist vorzugsweise im Körper und im Fundus des Magens gelegen, man nennt sie Glandulae gastricae propriae (Magensaftdrüsen, Fundusdrüsen)[1]), die andere Art ist nur auf die schmale Regio pylorica beschränkt, diese Drüsen heissen Pylorusdrüsen. Beide sind einfache oder mehrfach (besonders die Pylorusdrüsen) geteilte Einzeldrüsen (s. pag. 66, 67), welche allein oder zu mehreren in grubige Vertiefungen der Schleimhautoberfläche, in die Magengrübchen (Foveolae gastricae) münden; der in diese sich einsenkende Teil der Drüse wird Hals, der darauffolgende Teil Körper, das blinde Ende Grund genannt (Fig. 197)[2]). Jede Drüse besteht aus einer Membrana propria und aus Drüsenzellen.

Die Fundusdrüsen, einfache oder verästelte tubulöse Einzeldrüsen, haben zweierlei Zellen: Hauptzellen und Belegzellen. Die Hauptzellen sind hellere, kubische oder kurzzylindrische Zellen, deren körniges Protoplasma einen kugeligen Kern umgibt; sie sind sehr zart und vergänglich[3]). Die Belegzellen sind meist bedeutend grösser, dunkler, von rundlich eckiger Gestalt; ihr feinkörniges Protoplasma umgibt einen etwas grösseren rund-

[1]) In den älteren Lehrbüchern heissen diese Drüsen Labdrüsen oder Pepsindrüsen, ein Name, der sich auf eine jetzt in Frage gezogene Funktion dieser Drüsen gründet.

[2]) Als „Schaltstück" bezeichneten einzelne Autoren den an den Hals anschliessenden Abschnitt des Drüsenkörpers; dort befindliche, Schleim produzierende Zellen sind überflüssigerweise als „Halshauptzellen" unterschieden worden. Ich halte sie für verlagerte Magenepithelzellen. Solche Verlagerungen sind überhaupt nicht selten, findet man doch auch Belegzellen zuweilen in den Magengrübchen (Fig. 197 links).

[3]) Die Hauptzellen sollen das Pepsin, die Belegzellen die Salzsäure liefern.

lichen, oft doppelten Kern. Die Belegzellen sind besonders durch die Fähigkeit, sich mit Anilinfarben intensiv zu färben, ausgezeichnet. Die Verteilung beider Zellenarten ist keine gleichmässige; die Hauptzellen bilden die Hauptmasse der Drüsenschläuche, die Belegzellen sind unregelmässig verteilt; in besonders reichlicher Menge finden sie sich in Hals und Körper. Hier liegen sie in einer Reihe mit den Hauptzellen; gegen den Drüsengrund zu jedoch sind die Belegzellen aus der Reihe der Hauptzellen gegen die Peripherie gedrängt, ohne indessen vom Lumen ganz abgerückt zu sein, denn ein kurzer einfacher oder mehrfacher vom Lumen ausgehender Seitenkanal (ein zwischenzelliges Sekretkanälchen) reicht zwischen den Hauptzellen bis zur Belegzelle (Fig. 198). Mit Hilfe der Reaktion Golgis, welche auch Sekrete schwärzt, erkennt man am leichtesten, dass die Seitenkanälchen mit einem Büschel oder mit einem korbartigen Netzwerk binnenzelliger Sekretkanälchen zusammenhängen, das in jeder Belegzelle sich ausbreitet (Fig. 36 und Fig. 199). Den Hauptzellen fehlen binnenzellige Sekretkanälchen, dagegen finden sich hier kurze zwischenzellige Sekretkanälchen.

Die in oft tiefe Magengrübchen mündenden Pylorusdrüsen (Fig. 200) sind verästelte, alveolotubulöse Einzeldrüsen; sie haben fast durchaus[1]) zylindrische, mit rundlichem, der Zellbasis nahegerücktem Kern versehene Zellen, welche in der intermediären Zone (d. i. die Grenzzone zwischen Pylorus- und Fundusschleimhaut) so sehr den Hauptzellen gleichen, dass sie mit diesen verglichen worden sind. Es lässt sich indessen an mit Müllerformol fixierten und mit polychromem Methylenblau gefärbten Präparaten nachweisen, dass beide Zellarten verschieden sind. In den Pylorusdrüsen finden sich nur kurze zwischenzellige Sekretkanälchen.

Die Entwicklung des Sekrets ist sowohl bei Haupt- wie bei Belegzellen auch an Bildung von Granula geknüpft (pag. 62). Im Zustande der Verdauung sind die Hauptzellen sowohl wie Pylorusdrüsenzellen dunkler, der Kern letzterer ist mehr in die Mitte der Zelle gerückt; die Sekretkanälchen der Belegzellen sind praller gefüllt, breiter; letztere zeigen nach reichlichen Mahlzeiten häufig Vakuolen, welche durch rasche, reichliche Bildung des Sekretes, das nicht schnell genug durch die gewöhnlichen Sekretkanälchen abfliessen kann, entstanden sind. Nach 24stündigem Hungern fand man bei Hunden und Katzen einen Teil der Belegzellen ohne binnenzellige Sekretkanälchen, was für ihre Unbeständigkeit spricht. Im Bereich der Kardia wie des Pylorus finden sich kleine Schleimhautinseln, die in ihrem feineren Bau oder wenigstens in ihrem Epithel vollkommen demjenigen des Dünndarmes gleichen.

Die Muscularis mucosae besteht aus zwei oder drei in verschiedener Richtung sich deckenden Lagen glatter Muskelfasern, von denen einzelne Züge in wechselnder Menge sich abzweigen, um in senkrechter oder schräger Richtung zwischen den Drüsenschläuchen emporzusteigen[2]) (Fig. 197).

[1]) Beim Menschen finden sich auch hier vereinzelte Belegzellen, bei Tieren, z. B. beim Hunde, einzelne dunklere, kegelförmige Zellen, die ihr Aussehen einer durch Nachbarzellen bewirkten Kompression verdanken.

[2]) Ihre Kontraktion soll zu dem als „État mamellonné“ bekannten Zustand führen, der nichts mit den oben (pag. 246) beschriebenen Furchen der Schleimhaut zu tun hat.

Diese Muskelzüge nehmen gegen den Pylorus an Mächtigkeit zu und bilden an der Pylorusgrenzzone förmliche Gitter. Zahlreiche, feine elastische Fasern liegen zwischen den Muskelfasern.

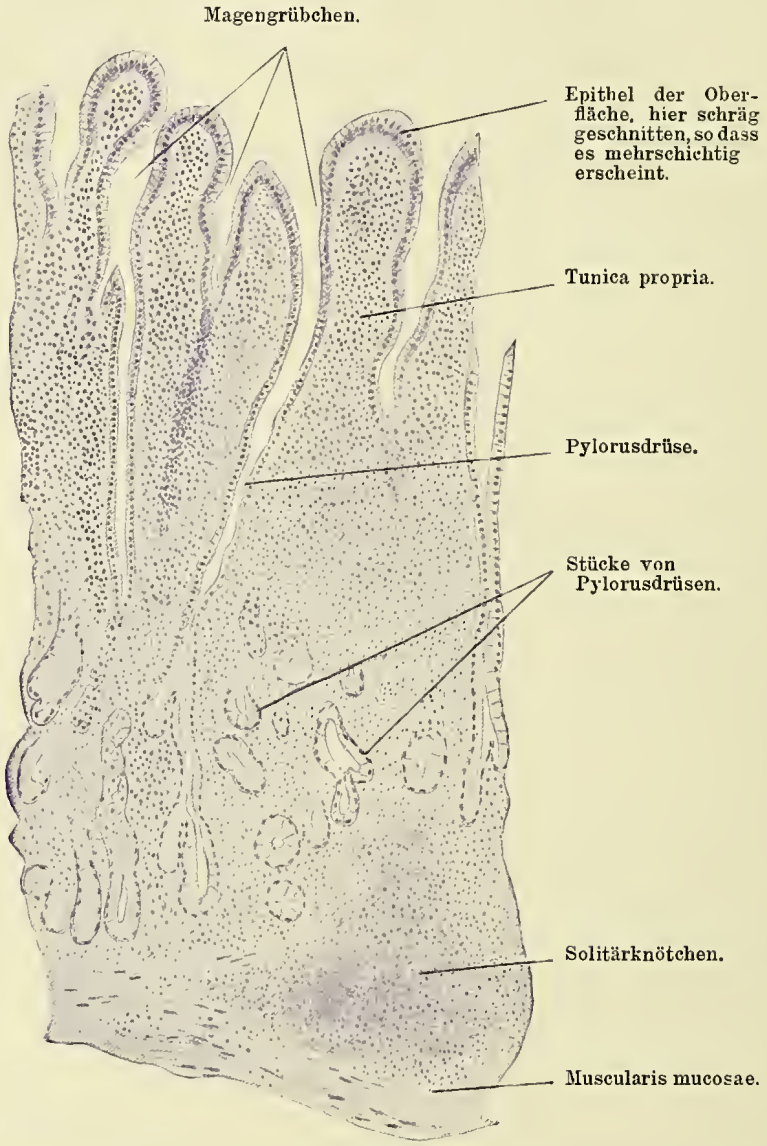

Fig. 200.

Senkrechter Schnitt durch die menschliche Pylorus-Schleimhaut. 70 mal vergr. Technik Nr. 109 b, pag. 284.

Die Submucosa besteht aus lockeren Bindegewebsbündeln, (zuweilen) kleinen Anhäufungen von Fettzellen und elastischen Fasern, die an Kardia und Fundus spärlich, im Pylorus dagegen reichlich sind.

ad 2. Muskelhaut. Nur am Pylorusteile lassen sich zwei deutlich gesonderte Schichten, eine starke innere Ringschicht und eine schwächere äussere Längsschicht glatter Muskelfasern, unterscheiden; in den anderen Regionen des Magens wird der Verlauf durch Übertreten der Muskelschichten

des Ösophagus auf den Magen, sowie durch die im Verlaufe der Entwicklung erfolgende Drehung des Magens sehr kompliziert; Durchschnitte ergeben dann in allen möglichen Richtungen getroffene Faserbündel (Fig. 196). (Siehe weiter in den Lehrbüchern der makrosk. Anatomie.)

Die elastischen Fasern sind in der Muskelhaut reichlich entwickelt in der Kardia, wo sie wohl in Ermanglung eines eigenen Sphinkter den Tonus der Muskulatur wesentlich unterstützen; spärlich dagegen im Pylorus.

ad 3. Serosa siehe Bauchfell (pag. 279).

Gefässe und Nerven siehe pag. 261 und ff.

II. Mitteldarm.

Duodenum und Dünndarm.

Die Mitteldarmwand wird, wie die des Magens, aus 1. Schleimhaut, 2. Muskelhaut und 3. Serosa gebildet.

ad. 1. Die Schleimhaut ist bekanntlich in zirkuläre Falten (Kerkring) gelegt, die besonders im oberen Abschnitt des Dünndarmes gut ausgebildet sind; abgesehen von diesen ohne weiteres wahrnehmbaren Gebilden, welche die Oberflächenvergrösserung der Schleimhaut bezwecken, sind noch andere, den gleichen Zwecken dienende Einrichtungen vorhanden, die an der Grenze des makroskopisch Wahrnehmbaren stehen. Es sind die Erhebungen und Vertiefungen der Schleimhaut; erstere, die Zotten, sind nur im Mitteldarm vorhanden, während sie im Enddarm des Menschen fehlen; sie sind ca. 1 mm hoch und im Duodenum von blattförmiger, im übrigen Dünndarm von zylindrischer Gestalt[1]). Die Vertiefungen sind vom Pylorus abwärts in der ganzen Länge des Darmes zu finden. In der ursprünglichsten Form bestehen sie noch bei Fischen, wo sie dadurch zustande kommen, dass der Länge des Darmes parallel verlaufende Schleimhautfalten durch kleine Querfalten miteinander verbunden werden. Senkrechte Durchschnitte dieser seichten Vertiefungen geben das Bild eines kurzen, weiten Schlauches, den wir „Krypte“ nennen. Bei den Säugetieren sind die Krypten tiefer, ihr Lumen ist enger; dicht nebeneinander gereiht erscheinen sie unter dem Bilde einfacher tubulöser Drüsen. Als solche könnten sie aber nur betrachtet werden, wenn ihre epitheliale Auskleidung ein spezifisches Sekret lieferte, was nie durchweg der Fall ist[2]). Trotzdem ist der Name Darmdrüsen

[1]) Gegen das untere Dünndarmende zu nehmen die Zotten an Höhe und Häufigkeit allmählich ab, am Ende des Ileum sind sie niedrig, stehen in grösseren Abständen und verschwinden schliesslich gänzlich auf der dem Dickdarm zugewendeten Fläche der Valvula coli.

[2]) Beim Menschen und bei Nagern finden sich im Grunde der Krypten kleine Gruppen körnchenhaltiger Zellen (Panethsche Zellen), die als spezifische Epithelzellen aufzufassen sind (Fig. 203). Daraus ergibt sich jedoch keineswegs die Berechtigung, alle Darmkrypten als Drüsen zu betrachten, denn die Panethschen Zellen fehlen nicht nur den Fleischfressern gänzlich, sondern sie sind selbst beim Menschen nur im Ileum aus-

(Lieberkühn) beibehalten worden. Diese Drüsen, besser Krypten, des Mitteldarmes, sind 0,1 bis 0,3 mm lang. Ihr blindes Ende reicht bis zur Muscularis mucosae [1]).

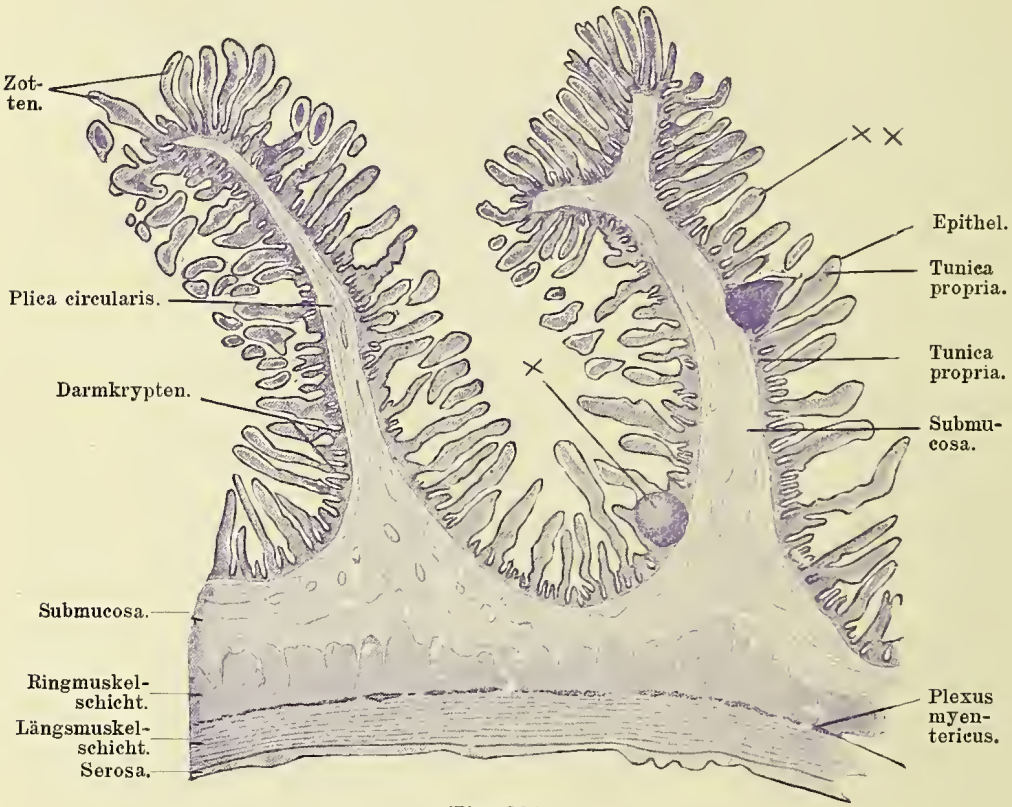

Fig. 201.

Senkrechter Längsschnitt durch das Jejunum des erwachsenen Menschen. 16mal vergrössert. Die rechte Falte trägt zwei kleine, nicht in die Submucosa herabreichende Solitärknötchen, von denen das linke ein Keimzentrum × zeigt. An vielen Zotten hat sich das Epithel vom bindegewebigen Zottenkörper etwas abgehoben, so dass ein heller Raum zwischen beiden besteht ××. Die einzelnen, mit den Zotten nicht zusammenhängenden Körper (besonders zahlreich links neben „Plica circularis") sind Stücke von Zotten, die gebogen waren und deshalb nicht in ihrer ganzen Länge durchschnitten sind. Technik Nr. 112, pag. 285.

Die Schleimhaut besteht aus Epithel, einer Tunica propria, einer Muscularis mucosae und einer Submucosa. Das Epithel, welches die ganze freie Oberfläche der Schleimhaut überzieht, die Zotten umhüllt und sich auch in die Tiefe der „Drüse" einsenkt, ist ein einfaches Zylinderepithel

---

nahmslos zu finden, fehlen dagegen in den Krypten des Duodenum wie des Processus vermiformis vielfach und in denen des Dickdarms des Erwachsenen völlig. Aber selbst die Anwesenheit der Panethschen Zellen in den Ileumkrypten gibt uns kein Recht, die ganze Krypte als Drüse zu bezeichnen; nur ihr blindes Ende ist einer Drüse vergleichbar, der ganze grosse, darüber gelegene Abschnitt ist dasselbe, was im Bereich des Magens das Magengrübchen ist.

[1]) In vereinzelten Fällen erstrecken sie sich bis in die Submucosa hinein; sie liegen dann stets in einem Lymphknötchen. Derartige tiefe Krypten sind besonders bei der Katze zu sehen.

(Fig. 17), dessen Elemente in ausgebildetem Zustande bestehen aus: a) einem körnigen Protoplasma, das bei Fettresorption zahlreiche Fettpartikelchen enthält, b) einem meist ovalen Kern und c) einer Membran (?). Die freie Oberfläche trägt einen für die Darmepithelzelle charakteristischen, bald homogenen, bald feinstreifigen Kutikularsaum [1]).

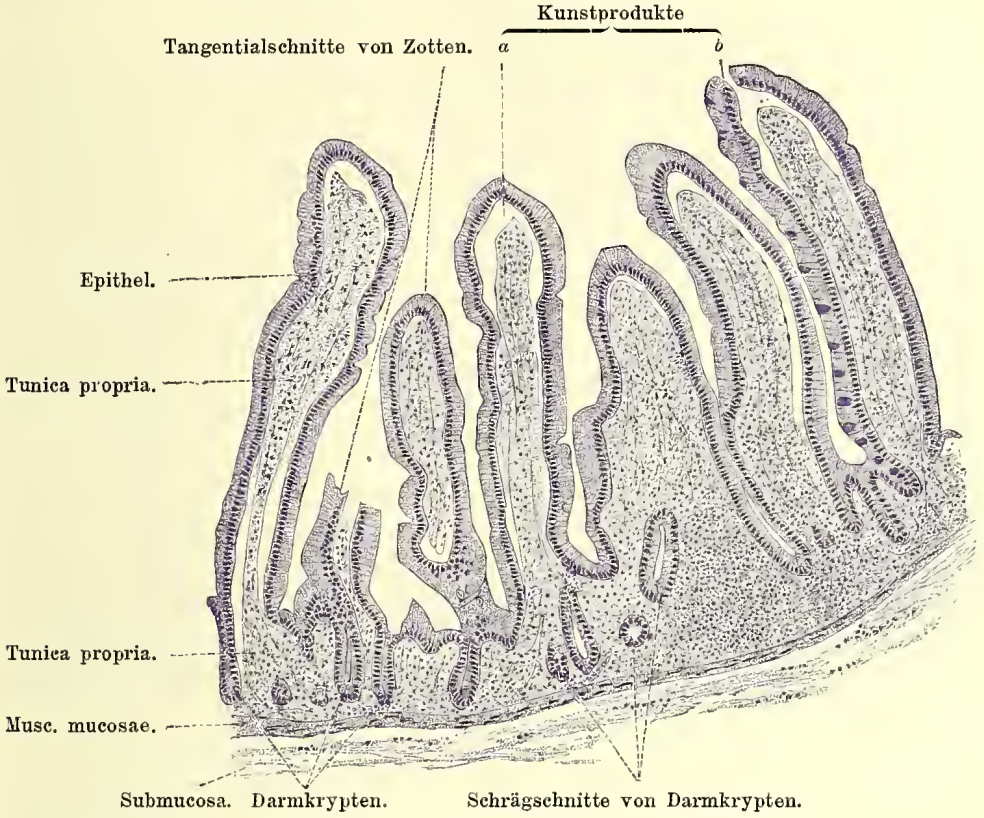

Fig. 202.

Senkrechter Schnitt durch die Schleimhaut des Jejunum eines erwachsenen Menschen. 80mal vergr. Durch die Fixierung ist die Tunica propria der Zotten geschrumpft und hat sich vom Epithel zurückgezogen; es ist dadurch ein Hohlraum (*a*) entstanden, in dem nicht selten aus der Tunica propria herausgepresste Zellen liegen [2]). Oft reisst bei der Retraktion der Tunica das Epithel (*b*), so dass es aussieht, als hätte die Spitze der Zotte eine Öffnung. An der einen Seite der rechten Zotte sind die Becherzellen als dunkle Flecke eingezeichnet. Technik Nr. 113, pag. 285.

Die Regeneration des Epithels findet nur in den Darmdrüsen statt, wo (durch mitotische Teilung) fortwährend neue Zellen gebildet werden, welche zum Ersatz der auf der freien Schleimhautoberfläche zugrunde gehenden Epithelzellen allmählich in die Höhe rücken. Es finden sich somit die jüngsten Generationen von Epithelzellen in den Drüsen [3]), die ältesten auf

[1]) Vergl. pag. 58.

[2]) Dieser „Grünhagensche Raum", von der Mehrzahl der Autoren als ein Kunstprodukt angesehen, wird neuerdings wieder als eine normale Bildung betrachtet, die dadurch zustande kommen soll, dass die Epithelzellen die aus der Darmhöhle aufgenommenen Nahrungsstoffe gegen das Zottenbindegewebe wieder ausscheiden (?).

[3]) Deswegen fehlt auch im Drüsengrund der Kutikularsaum.

der freien Schleimhautfläche, im Dünndarm auf den Zottenspitzen. Im Darmepithel finden sich in sehr wechselnden Mengen Becherzellen; dieselben haben eine rundlich ovale, nicht selten kelchglasähnliche Form, ihr oberer, der Darmoberfläche zugekehrter Teil wird in verschieden grosser Ausdehnung von dem zu Schleim umgewandelten Protoplasma eingenommen, der Kern mit dem übrigen Protoplasma liegt an der Basis der Zelle; ein Kutikularsaum fehlt den Becherzellen; an dessen Stelle befindet sich eine scharfbegrenzte, kreisförmige Öffnung (Fig. 204 *A*), durch welche der Schleim auf die Darmoberfläche sich ergiesst. Die Becherzellen sind aus gewöhnlichen Darmepithelzellen hervorgegangen; unter geeigneten Umständen kann jede junge Darmepithelzelle zu einer Becherzelle werden, indem sie Schleim produziert [1]).

Fig. 203.

Drei Darmkrypten aus Schnitten des Ileum, die beiden grossen vom Menschen, die kleine von der Maus. 390 mal vergrössert. Die linke Krypte aus einem mit Zenker scher Flüssigkeit fixierten Präparat, die beiden rechten nach Technik Nr. 121, pag. 248.

Die Becherzellen sind aus gewöhnlichen Darmepithelzellen hervorgegangen; unter geeigneten Umständen kann jede junge Darmepithelzelle zu einer Becherzelle werden, indem sie Schleim produziert [1]).

Die einzelnen Stadien der Sekretion liegen in gesetzmässiger Reihenfolge und zwar so, dass die älteren Stadien stets höher, den Zottenspitzen näher (Fig. 205) gelegen sind, als die jüngsten Stadien, die in den Darmdrüsen gefunden werden.

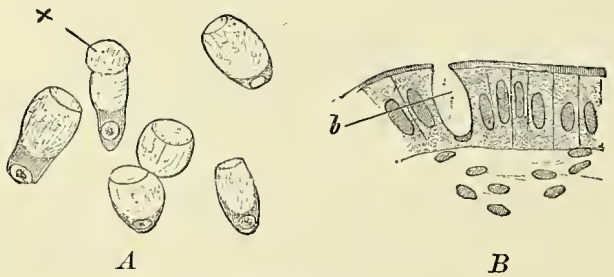

Fig. 204.

Darmepithel. 560 mal vergrössert. *A* Becherzellen des Kaninchens, isoliert nach Technik Nr. 111 b, pag. 285. × Hervorquellender Schleim. *B* aus einem Schnitte der Dünndarmschleimhaut des Menschen; nach Technik Nr. 112, pag. 285. *b* eine Becherzelle zwischen Zylinderzellen.

Zwischen den Epithelzellen findet man in verschiedenen Mengen einwandernde H. Leuko- und Lymphocyten, welche aus der unterliegenden Tunica propria stammen.

Die Tunica propria bildet die Körper der Zotten und füllt die Räume zwischen den Darmdrüsen aus, an deren blindem Ende sie sich in dünner Lage sammelt. Sie besteht vorwiegend aus reti-

[1]) Über den Modus der Sekretbildung bei den Becherzellen siehe pag. 64.

kulärem und fibrillärem, mit elastischen Fasern untermischtem Bindegewebe, das sehr wechselnde Menge von weissen Blutzellen enthält (s. pag. 131) und gegen das Epithel durch eine feine homogene Haut abgegrenzt wird.

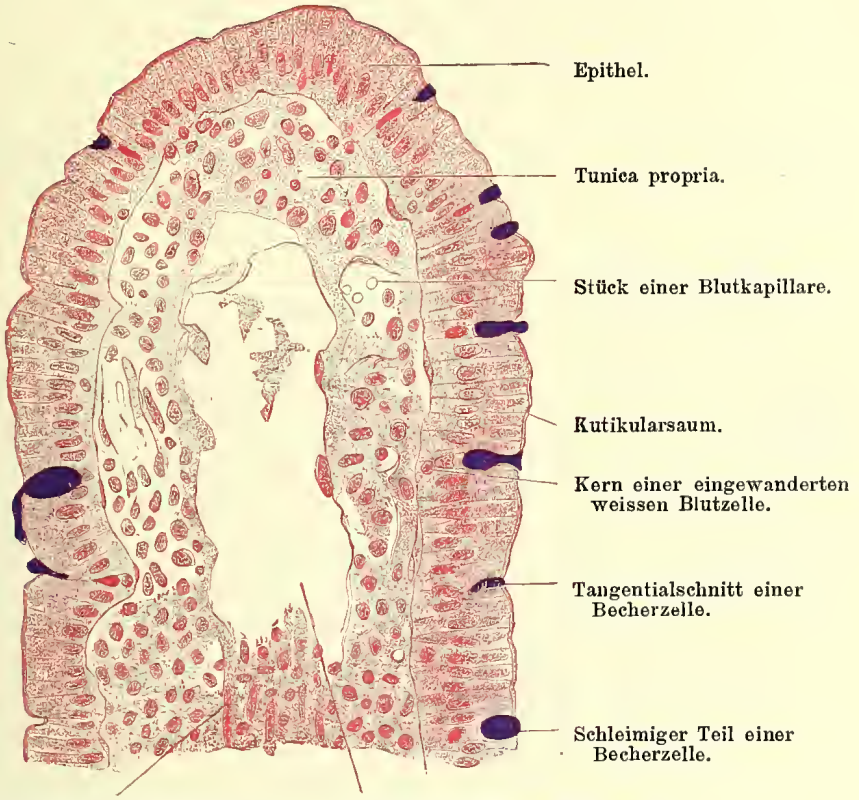

Fig. 205.

Längsschnitt durch die Zottenspitze eines jungen Hundes, 360mal vergrössert. Die Becherzellen enthalten um so weniger Schleim (blau gefärbt), je näher sie der Zottenspitze liegen. Das Lumen des zentralen Zottenraumes ist nur oben an seinem blinden Ende vom Schnitt getroffen, unten ist nur dessen Wand, welcher glatte Muskelfasern anliegen, angeschnitten. Technik Nr. 113, pag. 285.

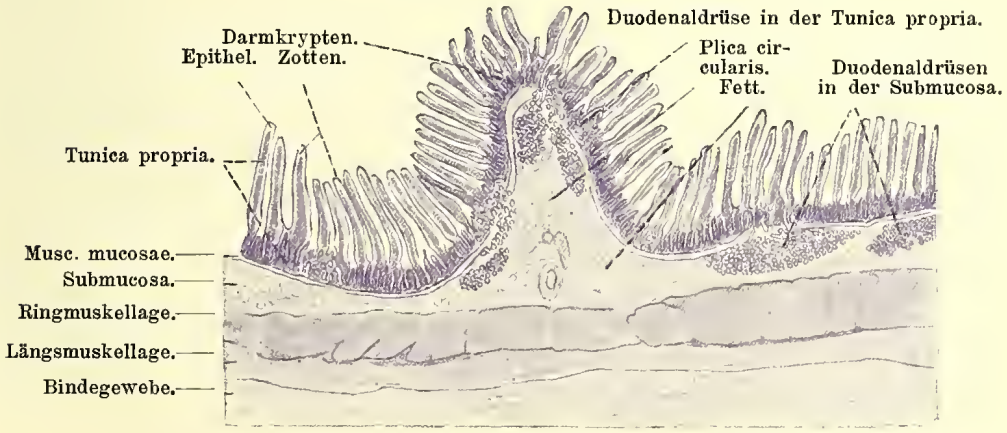

Fig. 206.

Senkrechter Längsschnitt des Duodenum eines Hingerichteten. 16mal vergr. Technik Nr. 110, pag. 284.

Die Muscularis mucosae besteht aus einer inneren, zirkulären und einer äusseren, longitudinalen Lage glatter Muskelfasern. Senkrecht von ihr aufsteigende Fasern reichen bis nahe zur Spitze der Zotte; ihre Kontraktion bewirkt eine Verkürzung der Zotte [1]). Die elastischen Fasern nehmen von der Mitte des Duodenum gegen das Ileum zu an Menge ab und verhalten sich im übrigen wie in der Muskelhaut (s. unten).

Fig. 207.

Aus einem Durchschnitt durch das Duodenum eines Hingerichteten. 240mal vergrössert. Es ist nur die untere Hälfte der Tun. propria und die obere Hälfte der Submucosa gezeichnet. Ein grosser Teil der Duodenaldrüsen liegt hier über der Musc. mucosae. Technik Nr. 110, pag. 284.

Die Submucosa besteht aus lockerem fibrillärem Bindegewebe mit spärlicheren elastischen Fasern; sie enthält im Gebiete des Duodenum alveolotubulöse zusammengesetzte, 0,2—3,4 mm grosse Drüsen, die Duodenal-Drüsen (Brunner)[2]). Dieselben liegen beim Menschen dichtgedrängt am Sphincter pylori, nehmen aber nach abwärts an Menge ab. Reichlicher finden sie sich wieder in der Nähe der Gallengangmündung; gegen das Ende des Duodenum sind sie völlig verschwunden. Ihr mit einfachem Zylinderepithel ausgekleideter Ausführungsgang durchbricht die Muscularis mucosae und mündet entweder in den Grund von Darmkrypten oder parallel mit letzteren in der Tunica propria verlaufend an der Darminnenfläche. Zylindrische, den Pylorusdrüsenzellen ähnelnde, von diesen aber besonders bei Neugeborenen zu unterscheidende Drüsenzellen und eine strukturlose Membrana propria bilden die Wandung der Alveolo-tubuli [3]).

ad 2. Die Muskelhaut des Darmes besteht aus einer inneren, stärkeren, zirkulären und einer äusseren, schwächeren, longitudinalen Schicht glatter Muskelfasern. Zahlreiche elastische Fasern liegen nicht nur an der äusseren und inneren Oberfläche beider Muskelschichten, sondern auch in

[1]) Vergl. Technik Nr. 110, pag. 284.

[2]) Nicht alle Duodenaldrüsenkörper liegen ausschliesslich in der Submucosa, man findet nicht selten Teile, gegen das Ende des Duodenum sogar ganze Duodenaldrüsenkörper im Bereich der Tunica propria. Bei der Katze findet man häufig sich rückbildende Duodenaldrüsen.

[3]) Zuweilen findet man beim Menschen einzelne in ihrer groben Körnung den Panethschen Zellen (pag. 251) gleichende Drüsenzellen.

den Schichten selbst. Ihre Menge steht in direktem Verhältnis zur Dicke der Muskulatur.

ad 3. Serosa siehe Bauchfell (pag. 279).

III. Enddarm.

1. Dickdarm.

Die Wand des Dickdarmes besteht ebenfalls aus Schleimhaut, Muskelhaut und Serosa.

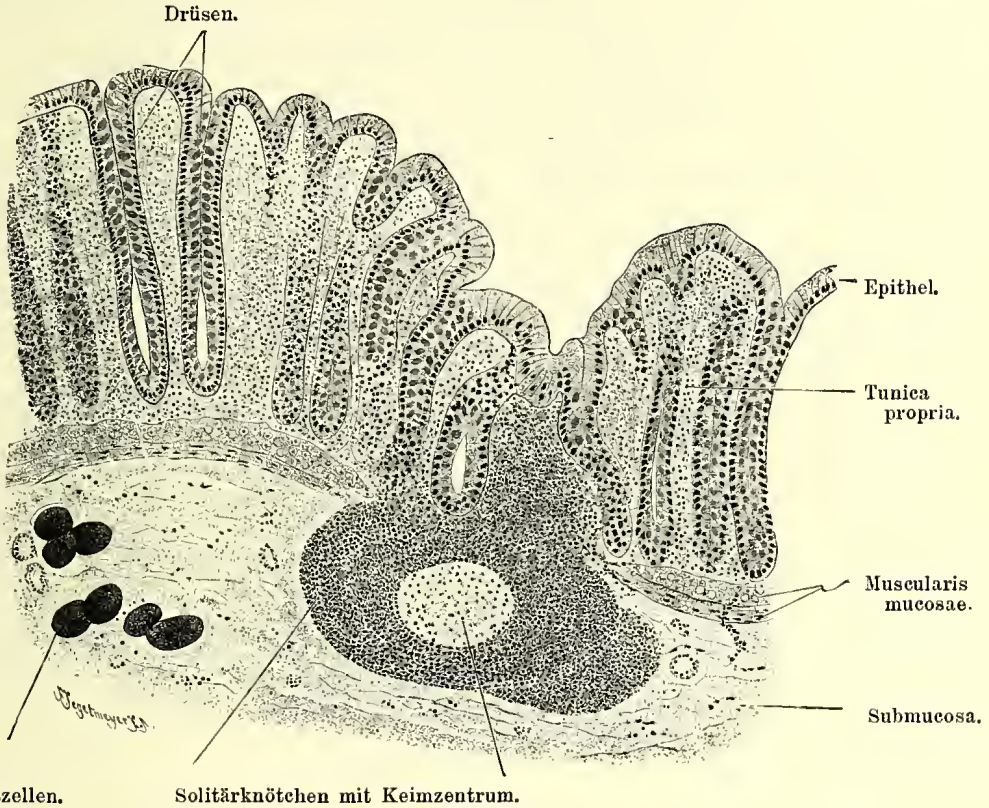

Fig. 208.

Senkrechter Schnitt durch die Schleimhaut des Colon descendens des erwachsenen Menschen. 80mal vergrössert. Man vergleiche die Länge der Drüsen mit jener des Dünndarmes (Fig. 202), die (von demselben Individium) bei gleicher Vergrösserung gezeichnet sind. Technik Nr. 113, pag. 285.

Die Schleimhaut ist glatt, Zotten fehlen, die Krypten („Drüsen“) sind bis um das Doppelte länger (0,4—0,6 mm). (Fig. 208.) Epithel, Tunica propria, Muscularis mucosae sind dieselben, wie diejenigen des Dünndarmes, mit dem sie auch hinsichtlich ihres feineren Baues (auch der Regeneration ihres Epithels) übereinstimmen. Die Drüsen enthalten eine relativ grosse Anzahl von Becherzellen [1]).

[1]) Der Grund liegt darin, dass die in den Dünndarmdrüsen entstandenen jungen Epithelzellen rascher gegen die Oberfläche rücken; denn die durch die Zotten bedeutend

Die Muskelhaut des Dickdarmes besteht neben elastischen Fasern aus einer inneren Ring- und äusseren Längsmuskellage; letztere ist nur im Bereich der Taenien eine stärker entwickelte, dazwischen aber äusserst dünn. Die Serosa stimmt in ihrem feineren Bau mit jener des Dünndarmes überein.

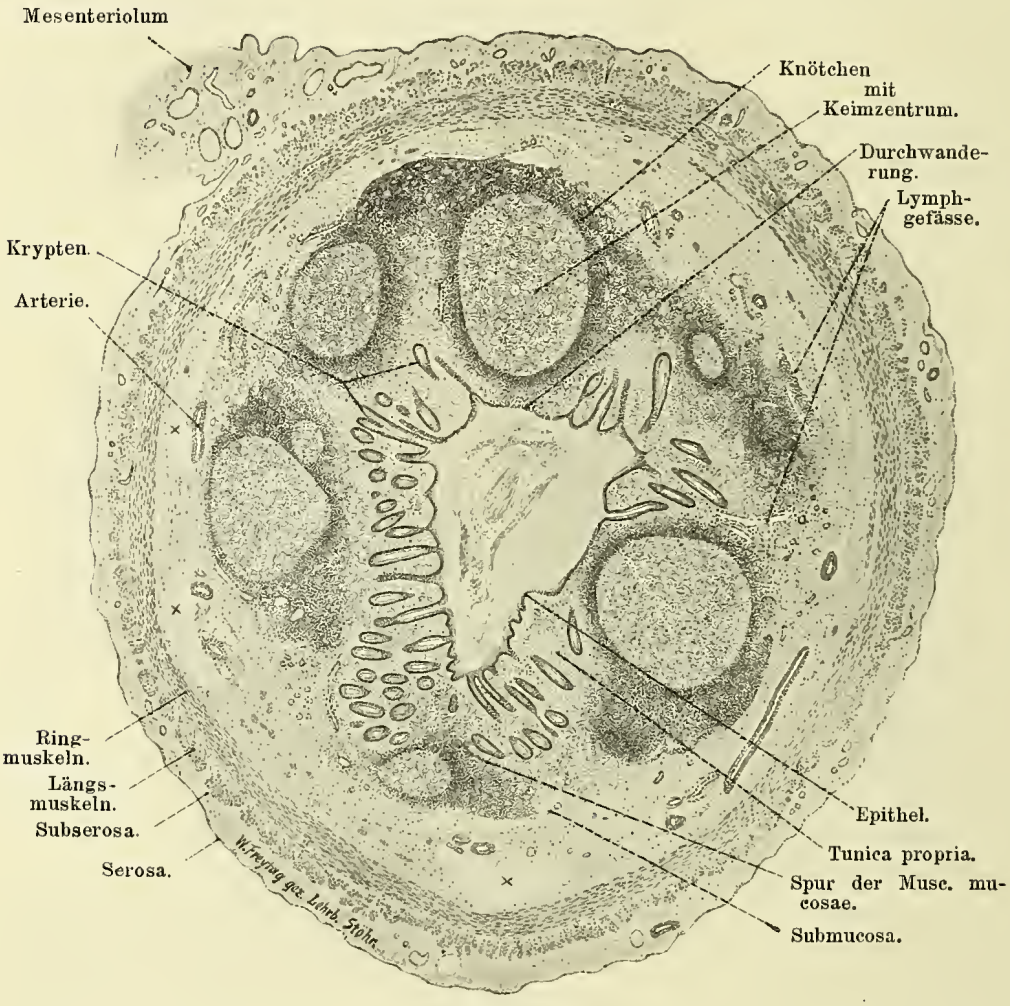

Fig. 209.

Querschnitt des Process. vermiformis eines 21jährigen Hingerichteten. 20mal vergrössert. Technik Nr. 112, pag. 285.

× × × Kunstprodukte, Risse beim Schneiden entstanden.

Der Processus vermiformis ist beim Menschen so häufig der Sitz pathologischer Veränderungen, dass am Ende des vierten Jahrzehntes

---

vergrösserte Dünndarmoberfläche bedarf eines grossen Ersatzmaterials für die dort zugrunde gehenden Epithelzellen; die Schleimbildung erfolgt also oft nicht mehr im Bereich der Drüsen, sondern erst an den Zotten. Im Dickdarm, wo die Zotten fehlen, geht der Schub gegen die Oberfläche langsam vor sich, die Zellen haben Zeit, Schleim noch während ihrer Lage in den Drüsen zu bilden. Daraus entstand die irrtümliche Vorstellung, dass die Dünndarmdrüsen seröse Flüssigkeit („Darmsaftdrüsen"), die Dickdarmdrüsen Schleim („Darmschleimdrüsen") liefern.

kaum die Hälfte der Menschen einen völlig normalen Processus besitzt. Die normale Schleimhaut desselben ist bei leerem Zustand in Falten gelegt, zwischen denen tiefe Buchten sich befinden. Der Bau ist der gleiche wie jener der Dickdarmschleimhaut, nur befindet sich daselbst eine Menge von Lymphocyten, die vielfach zu runden oder platten Lymphknötchen (siehe unten) mit Keimzentrum zusammengeballt sind.

Die Kuppen der Knötchen sind von einem öfter zu platten Zellen umgestalteten einfachen Zylinderepithel überzogen, das arm an Becherzellen (vgl. pag. 254) ist; dagegen finden sich solche reichlich in den Krypten. Rückbildung von Darmkrypten kommt nur in embryonaler Zeit (im 5.—6. Fetalmonat) vor.

2. Der Mastdarm.

Der Mastdarm stimmt im allgemeinen in Zusammensetzung und Bau mit dem Dickdarm überein, ist aber durch noch längere Drüsen (0,7 mm) und durch eine dicke Längsmuskellage ausgezeichnet. Am oberen Ende der Columnae rectales beginnt der Übergang der Schleimhaut in die äussere Haut; statt des einfachen Zylinderepithels tritt ein mächtiges, geschichtetes Plattenepithel auf, welches Blutgefässe enthaltende Papillen der Tunica propria überzieht. Die Darmdrüsen lassen sich noch eine kurze Strecke in das Gebiet des geschichteten Plattenepithels verfolgen, fehlen aber dann weiter unten völlig. In den Columnae rectales sind glatte Muskelfasern enthalten.

Die Lymphknötchen des Magens und des Darmes.

Es ist oben (pag. 131) schon erwähnt worden, dass die Tunica propria der Schleimhäute wechselnde Mengen von H. Leuko- und Lymphocyten enthält, die entweder diffus verteilt oder zu umschriebenen Massen zusammengeballt sind. In letzterem Falle bilden sie 0,1 bis 2,5 mm grosse Knötchen, welche entweder einzeln stehen, „Solitärknötchen“, oder zu Gruppen, „gehäufte Knötchen“, vereint sind.

Die Solitärknötchen („Solitäre Follikel“) finden sich in sehr wechselnder Menge in der Magenschleimhaut, in noch grösserer Anzahl im Dünn- und Dickdarme. Sie haben meist eine länglich runde Form und liegen zu Beginn ihrer Entwicklung stets in der Tunica propria [1]); ihre Kuppe reicht bis dicht unter das Epithel, die Basis ist gegen die Muscularis mucosae gerichtet. Mit vorschreitendem Wachstume (bei Katzen schon um die Zeit der Geburt) durchbrechen sie die Muscularis mucosae und breiten sich in der Submucosa aus, deren lockeres Gewebe ihnen wenig Widerstand entgegensetzt.

[1]) Das ist auch ihr gewöhnlicher Sitz im menschlichen Dünndarm, während sie im Dickdarm auch in die Submucosa hinabreichen (vgl. Fig. 201 und Fig. 208). In Rückbildung begriffene Reste von Knötchen liegen stets in der Tunica propria, dicht auf der Muscularis mucosae.

Der in der Submucosa gelegene Teil des Knötchens hat eine kugelige Gestalt und wird bald bedeutend grösser als der in der Tunica propria gelegene Abschnitt, reicht aber nie bis zur Ringmuskulatur, so dass die äussere Zone der Submucosa stets knötchenfrei bleibt. Die Gesamtform des fertigen Solitärknötchens gleicht also einer Birne; der schmale Teil der Birne ist gegen das Epithel gekehrt. Wo die Knötchen stehen, da fehlen die Zotten, da sind die Drüsen (Krypten) zur Seite gedrängt[1]). Hinsichtlich ihres

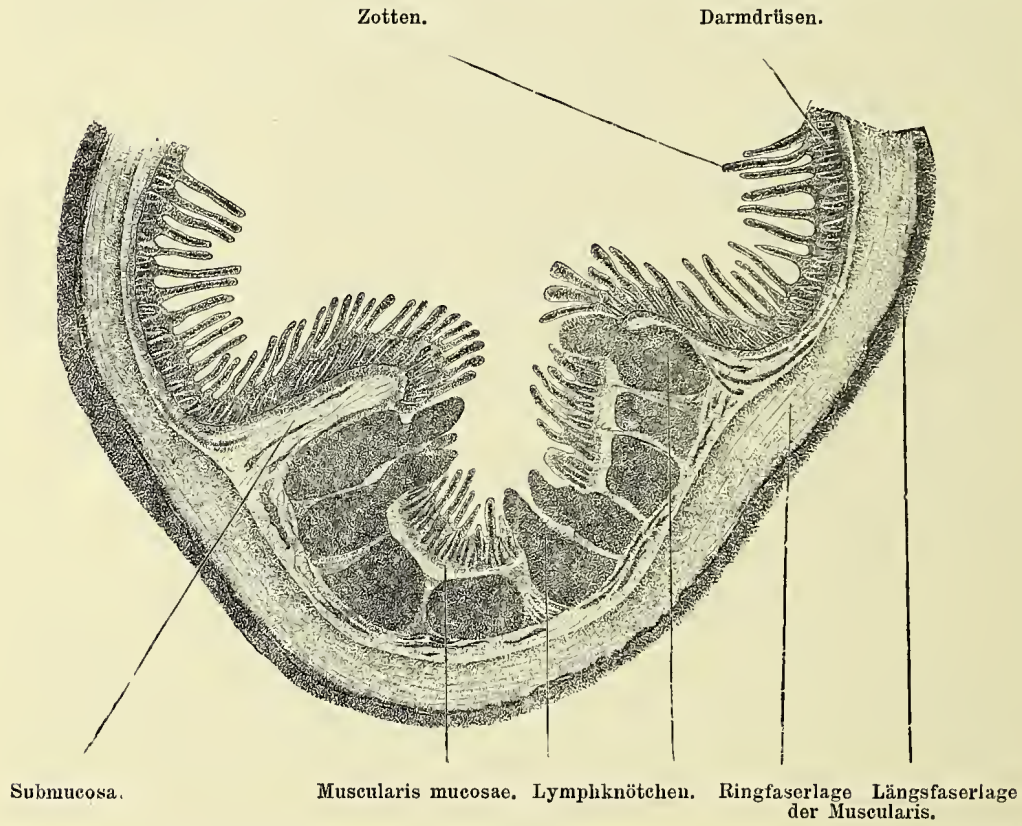

Fig. 210.

Querschnitt gehäufter Knötchen des Dünndarms der Katze. 10mal vergrössert. Die Kuppen von vier Knötchen sind nicht vom Schnitt getroffen. Technik Nr. 114, pag. 285.

feineren Baues bestehen die Solitärknötchen aus adenoidem Gewebe; sie enthalten meist ein Keimzentrum (pag. 127). Die daselbst gebildeten Lymphocyten gelangen zum Teil in die benachbarten Lymphgefässe, zum Teil wandern sie durch das Epithel in die Darmhöhle. Das die Kuppen der Solitärknötchen überziehende Zylinderepithel enthält stets in Durchwanderung begriffene Lymphocyten (Fig. 211).

---

[1]) Das die Kuppen der Knötchen deckende Epithel ist regelmässig frei von Becherzellen, was vielleicht auf die Ansprüche zurückzuführen ist, welche die Knötchen an die Ernährung stellen, wobei das Epithel zu kurz kommt.

Die gehäuften Knötchen (Peyersche Haufen, Plaques) sind Gruppen von 10—60 Knötchen, die nebeneinander, nie übereinander gelegen sind und deren jedes wie ein Solitärknötchen beschaffen ist. Nur die Form der einzelnen Knötchen erfährt zuweilen insofern eine Änderung, als sich die Knötchen an den Seiten durch Druck abplatten (Fig. 210). Sie sind vorzugsweise im unteren Teile des Dünndarmes, stets an der dem Mesenterialansatze abgewendeten Darmfläche gelegen, entweder gut voneinander isoliert oder auch in eine diffuse Masse von Lymphocyten verwandelt, in welcher nur die einzelnen Keimcentra sichtbar sind. Letzteres findet sich nicht selten im Processus vermiformis des Menschen.

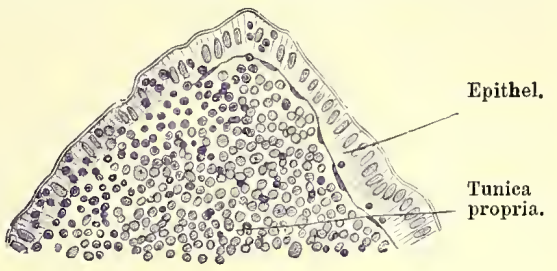

Fig. 211.

Aus einem senkrechten Schnitt des Dünndarmes einer 7 Tage alten Katze. 250mal vergr. Kuppe eines Solitärknötchens. Links viele in Durchwanderung durch das Epithel begriffene Lymphocyten. Rechts ist das Epithel bis auf drei Lymphocyten noch ganz frei. Technik Nr. 114, pag. 285.

Die Blutgefässe des Magens und des Darmes.

Die Blutgefässe des Magens und des Darmes verhalten sich hinsichtlich ihrer Verteilung bei Magen und Dickdarm ziemlich gleich, während beim Dünndarm durch die Anwesenheit der Zotten eine Modifikation des Verlaufes eintritt. In Magen und Dickdarm geben die herantretenden Arterien zuerst feine Ästchen an die Serosa ab, durchsetzen alsdann die Muscularis, welche sie ebenfalls versorgen und bilden dann in der Submucosa ein der Fläche nach ausgebreitetes Netz. Durch die Muscularis mucosae steigen feine Zweige [1]) auf, um, in der Tunica propria angelangt, am Grunde der Drüsen abermals ein der Fläche nach ausgebreitetes Netz zu bilden. Aus diesem Netzwerke entwickeln sich feine (4,5—9 μ weite) Kapillaren, welche die Drüsen umspinnen und an der Schleimhautoberfläche in doppelt so weite (9—18 μ) Kapillaren übergehen, welch letztere kranzförmig um die Mündungen der Drüsen gelegen sind. Aus den weiten Kapillaren gehen Venenstämmchen hervor, welche, ohne weitere Äste aufzunehmen, senkrecht zwischen den Drüsen hinabsteigend, in ein der Fläche nach ausgebreitetes venöses Netz münden, das in der Tunica propria gelegen ist. Weiterhin verlaufen die Venen neben den Arterien; die von dem submukösen Venennetze ausgehenden Venen sind bis zu ihren Mündungen in die dem Darm annähernd parallel laufenden

[1]) Sie sind im Magen eigentümlich gewundene Endarterien und versorgen dort je einen Schleimhautbezirk von 1—2,5 mm Durchmesser. „Endarterien" nennt man diejenigen feineren Arterien, welche mit Nachbararterien nicht anastomosieren, sondern selbständig einen verschieden grossen Kapillarbezirk versorgen. Werden sie verstopft oder durchschnitten, so stirbt der von ihnen zu versorgende Organteil ab.

Sammelvenen mit Klappen versehen. Die weiteren Äste und der Stamm der Pfortader sind klappenlos.

Im Dünndarme verhalten sich nur die für die Darmdrüsen bestimmten Arterien wie diejenigen des Dickdarmes; in die Zotten gelangt eine (bei breiten Zotten mehrere) Arterie, die dort der Vene gegenüberliegt; von ersterer entspringen dicht unter dem Epithel gelegene Kapillaren, die senkrecht oder schräg zur Zottenlängsachse verlaufend in die Venen übergehen [1]). Weiterhin verhalten sich die Venen wie die des Dickdarmes.

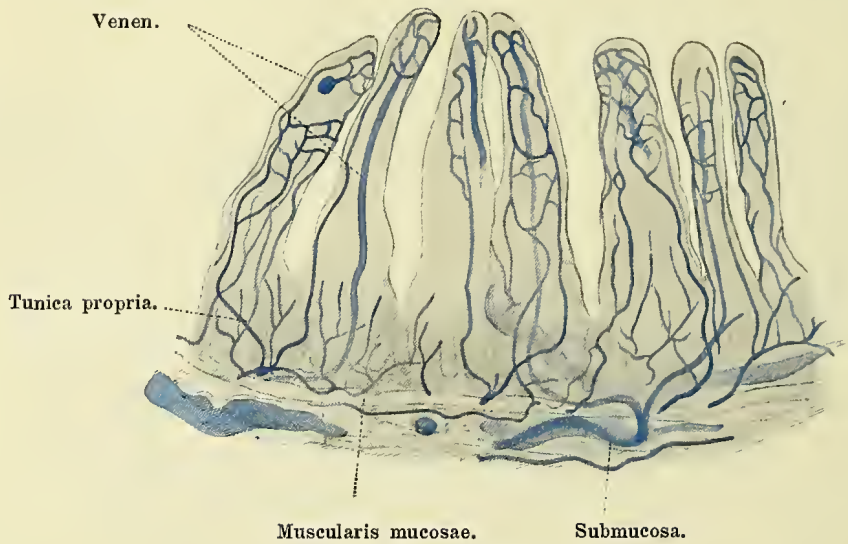

Fig. 212.

Senkrechter Schnitt durch die Schleimhaut des menschlichen Jejunum. 50mal vergr. Blutgefässe mit Berlinerblau injiziert. Die Vene der ersten Zotte links ist quer durchschnitten. Technik Nr. 117. pag. 286.

Die Duodenaldrüsen werden von einem Kapillarnetze umgeben, welches von den submukösen Blutgefässen gespeist wird.

Die Lymphknötchen („Follikel") sind von einem oberflächlichen Blutkapillarnetze umgeben, aus welchem feine Fortsetzungen ins Innere des Knötchens dringen. Oft erreichen diese das Zentrum des Knötchens nicht, dann besteht ein gefässloser Fleck inmitten des Knötchens.

Die Lymphgefässe des Magens und des Darmes.

Die Lymph-(Chylus-)gefässe des Magens und des Darmes beginnen in der Schleimhaut des Magens und des Dickdarmes als oben blinde, zwischen

[1]) So ist es auch beim Hund; bei Kaninchen aber und bei Meerschweinchen verlaufen die zu den Zotten ziehenden Arterien als feine Ästchen bis zur Basis der Zotte und lösen sich dann in ein Kapillarnetz auf, das dicht unter dem Epithel gelegen ist. An der Spitze der Zotten münden die Kapillaren in ein Venenstämmchen, welches in seinem senkrecht absteigenden Verlaufe die die Drüsenmündungen umspinnenden Kapillaren aufnimmt. Ich habe auch bei breiteren Zotten des Menschen die gleiche Anordnung gefunden.

den Drüsenschläuchen herabsteigende, ca. 30 μ weite Kapillaren; in der Schleimhaut des Dünndarmes sind die Anfänge der Lymphgefässe in der Achse der Zotten gelegen und stellen daselbst bei zylindrischen Zotten einfache, bei blattförmigen Zotten mehrfache, 27—36 μ weite, am oberen Ende geschlossene Gänge („zentrale Zottenräume") (Fig. 205) dar. Alle diese Gefässe senken sich in ein am Grunde der Drüsenschläuche gelegenes, der Fläche nach ausgebreitetes, engmaschiges Kapillarnetz, das durch viele Anastomosen mit einem, in der Submucosa befindlichen, weitmaschigen Flächennetze zusammenhängt; die daraus entspringenden, Klappen führenden Lymphgefässe durchsetzen die Muscularis und nehmen hier die abführenden Gefässe eines Netzes auf, welches zwischen Ring- und Längsmuskelschicht gelegen ist. Dieses Netz heisst interlaminäres Lymphgefässnetz und nimmt die vielen, in beiden Muskelschichten befindlichen Lymphkapillaren auf. Unter der Serosa laufen die Lymphgefässe („subseröse Lymphgefässe") bis zum Ansatze des Mesenterium, zwischen dessen Platten sie dann weiter ziehen.

Der eben geschilderte Verlauf erfährt in der Schleimhaut an einzelnen Stellen eine Modifikation. Diese Stellen sind die gehäuften Knötchen; durch die Knötchen, welche niemals Lymphgefässe enthalten, werden die Kapillaren zur Seite gedrückt und verlaufen zwischen den Interstitien der Knötchen als an Zahl verminderte, an Weite jedoch vergrösserte Kanäle. Es ist wahrscheinlich, dass die Lymphsinus des Kaninchens (pag. 131 Anmerkung 2) nichts anderes als solche kolossal erweiterte, breit gequetschte Kapillaren sind.

Nerven des Magens und des Darmes.

Die zumeist aus marklosen, sympathischen Fasern bestehenden, zahlreichen Nerven bilden unter der Serosa ein Flechtwerk, durchsetzen dann die Längsmuskelschicht und breiten sich zwischen dieser und der Ringmuskelschicht zu einem ansehnlichen Geflechte, dem Plexus myentericus (Auerbach) aus, das mit zahlreichen, meist an den Knotenpunkten des Netzes befindlichen Gruppen[1]) multipolarer Ganglienzellen ausgestattet ist. Die Maschen des Geflechtes sind rundlich eckig. Aus diesem Geflechte entspringen gewöhnlich rechtwinklig Bündel markloser Nervenfasern, die teils für Längs- und Ringmuskulatur bestimmt sind, teils letztere durchsetzend in die Submucosa eintreten. Die Muskelnerven bilden in der Muskulatur selbst ein reiches Geflecht rechteckiger Maschen, aus welchem Nervenfasern abschwenken und nach wiederholter Teilung an die Muskelfasern herantreten, an (nicht in) denen sie frei mit einer kleinen Anschwellung enden. Die in die Submucosa gelangten Nerven bilden dort einen zweiten feinen Plexus,

[1]) Diese Gruppen — kleine Ganglien — verhalten sich ähnlich wie die sympathischen Ganglien und enthalten vorwiegend Zellen des I. Typus (s. pag. 201).

den submukösen Plexus (Meissner), dessen Ganglienzellengruppen[1]) kleiner, dessen Maschen enger sind. Von da entspringen zahlreiche Fasern, welche in die Tunica propria eintreten und hier teils die Drüsen umspinnen,

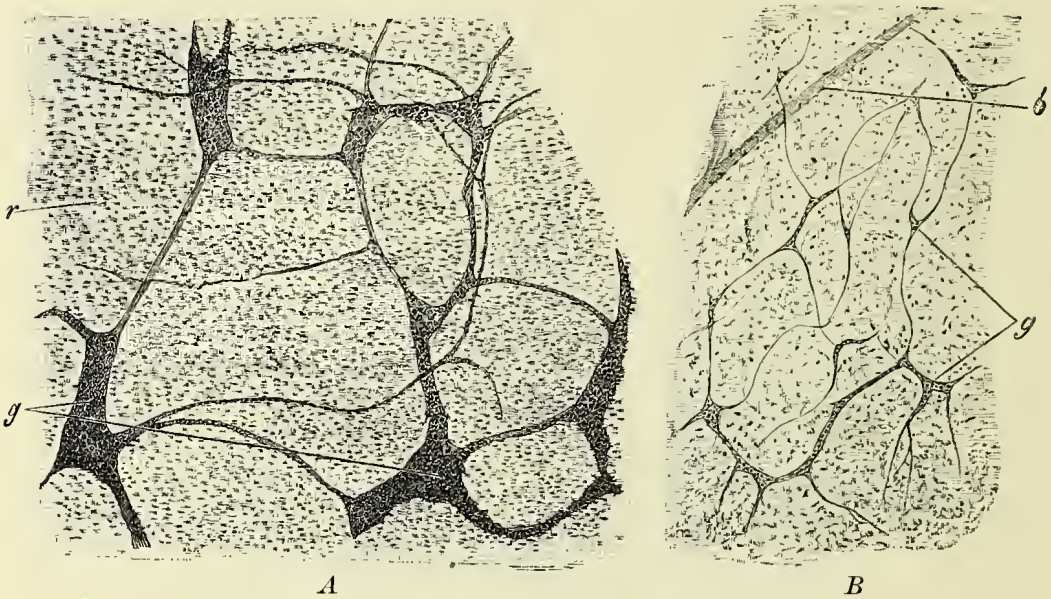

Fig. 213.

A Flächenbild des Plexus myentericus eines neugeborenen Kindes. 50mal vergrössert. *g* Gruppen von Ganglienzellen. *r* Ringmuskelschicht, an den gestreckten Kernen kenntlich. Technik Nr. 118a. *B* Flächenbild des submukösen Plexus desselben Kindes. 50mal vergrössert. *g* Ganglienzellengruppen, *b* durchschimmerndes Blutgefäss. Technik Nr. 118b, pag. 287.

teils bis in die Zotten verlaufen; sie enden entweder frei im Parenchym der Zotte oder dicht unter dem Epithel, ohne sich mit den Epithelzellen zu verbinden.

Auch zwischen den Muskelschichten des Ösophagus kommt ein dem Plexus myentericus entsprechendes Geflecht vor.

Pankreas.

Das Pankreas ist eine aus zwei verschiedenen Typen zusammengesetzte Drüse; der eine Typus ist jener der offenen Drüse, der andere jener des Epithelkörpers.

Die offene Drüse, das Pankreas der Autoren, ist eine zum kleinsten Teil mehr tubulöse, zum grössten Teil alveoläre Drüse (vgl. pag. 67). Ihr Kanalsystem besteht aus einem Ausführungsgang, dessen Verzweigungen nicht in Sekretröhren — diese fehlen hier — sondern direkt in sehr lange Schaltstücke führen, die, sich mehrfach teilend, in meist kurze Endstücke übergehen.

[1]) Ihre Elemente gehören vorwiegend dem II. Typus (pag. 202) an und können mit ihren Dendriten bis unter das Epithel reichen.

Die Ausführungsgänge [Duct. pancreaticus (Wirsungi) und Duct. pancr. accessorius (Santorini)] werden von einem einfachen Zylinderepithel und von Bindegewebe gebildet, welch letzteres unter dem Epithel fester, nach der Peripherie hin dagegen lockerer ist. Der Hauptausführungsgang und seine grösseren Äste tragen in ihrer Wand kleine Drüschen, deren Elemente Schleimzellen ähneln [1]). Die zylindrischen Epithelzellen der feineren Äste werden immer niedriger und gehen endlich in die kubischen oder platten, parallel der Längsache der Schaltstücke gestellten Zellen über. Die Schaltstückzellen schliessen sich nicht direkt dem Epithel der Endstücke an, wie das z. B. bei der Submaxillaris der Fall ist (Fig. 174 rechts), sondern schieben sich als sogen. centroacinäre Zellen in die Endstücke selbst hinein, wobei sie auf die innere Oberfläche der Endstückzellen zu liegen kommen [2]) (Fig. 215). Diese letzteren sind kleine, kegelförmige Zellen, die in ihrem dem Lumen zugekehrten Abschnitt zahlreiche, stark licht-

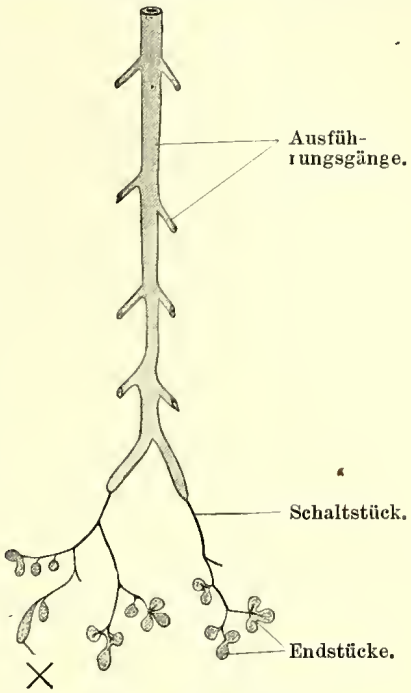

Fig. 214.

Schema des menschlichen Pankreas.
× Tubulöses Endstück.

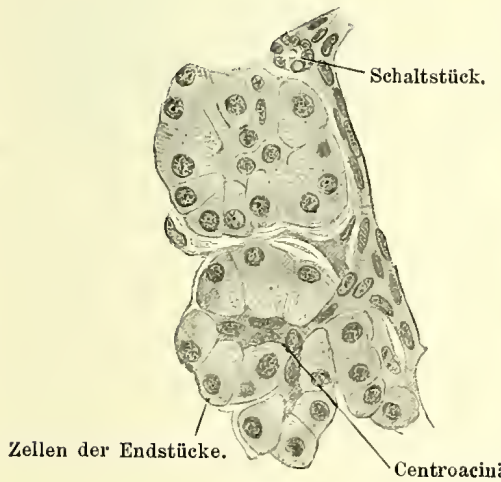

Fig. 215.

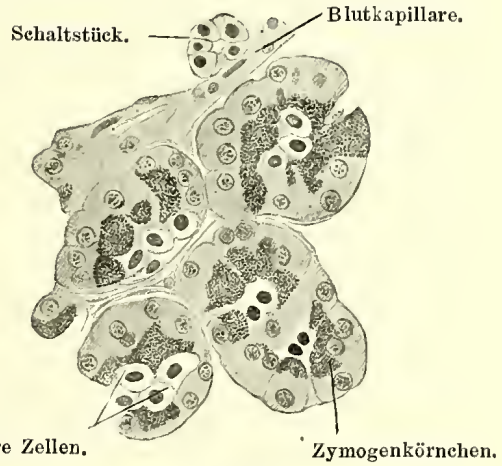

Fig. 216.

Aus Pankreasdurchschnitten eines Hingerichteten. 500 mal vergrössert. In Figur 212 fehlen die Körnchen, die Elemente der Schaltstücke sind platt und dunkel, in Figur 213 sind die Körnchen deutlich, die Schaltstückzellen sind kubisch und hell. Wie Technik Nr. 119, pag. 287.

---

[1]) Über die Muskulatur siehe pag. 270 Anm. 1.

[2]) Das mikroskopische Bild wird dadurch ein sehr kompliziertes und ist bei dem nicht immer sichtbaren Lumen und den vielen, unvermeidlichen Schrägschnitten (vergl. besonders Fig. 216) oft sehr schwer verständlich. Die centroacinären Zellen sind übrigens nicht in allen Endstücken nachzuweisen.

brechende Körnchen „Zymogenkörnchen“, Vorstufen des Sekrets, enthalten. Sie sind schon bei relativ schwachen Vergrösserungen an frischen Präparaten

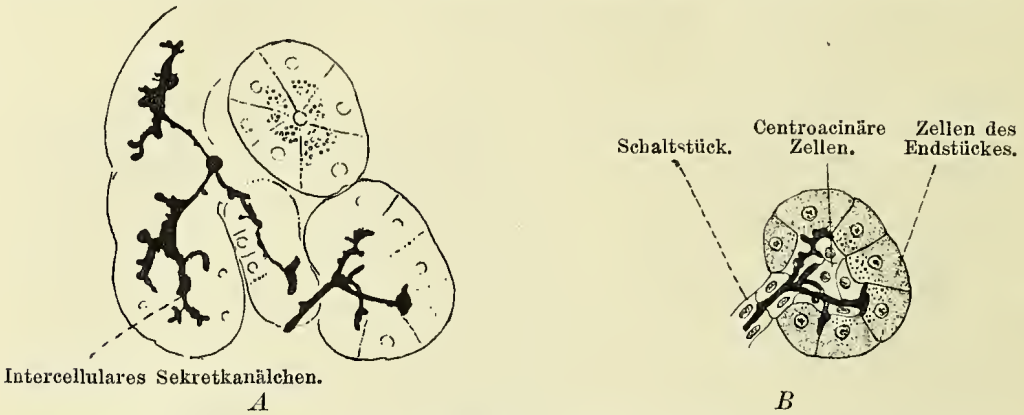

A *B*

Fig. 217.

A Aus einem Durchschnitt durch das Pankreas des erwachsenen Menschen. 320mal vergrössert. Technik Nr. 127, pag. 290.

B Schematische Ergänzung der rechten unteren Partie von *A*.

sichtbar (Fig. 240); der hellere peripherische Abschnitt der Zelle enthält den runden Kern. Körniger und heller Abschnitt der Zelle wechseln in ihren Grössenverhältnissen je nach den Funktionszuständen der Zelle (vergl. pag. 69)[1]. Zwischenzellige Sekretkanälchen erstrecken sich vom axialen Lumen zwischen die Drüsenzellen, ohne die Membrana propria zu erreichen; da wo centroacinäre Zellen die Drüsenzellen vom zentralen Lumen ausschliessen, ergiessen letztere ihr Sekret in Sekretkanälchen, welche zwischen den centroacinären Elementen durchtretend in das axiale Lumen münden (Fig. 217 *B*).

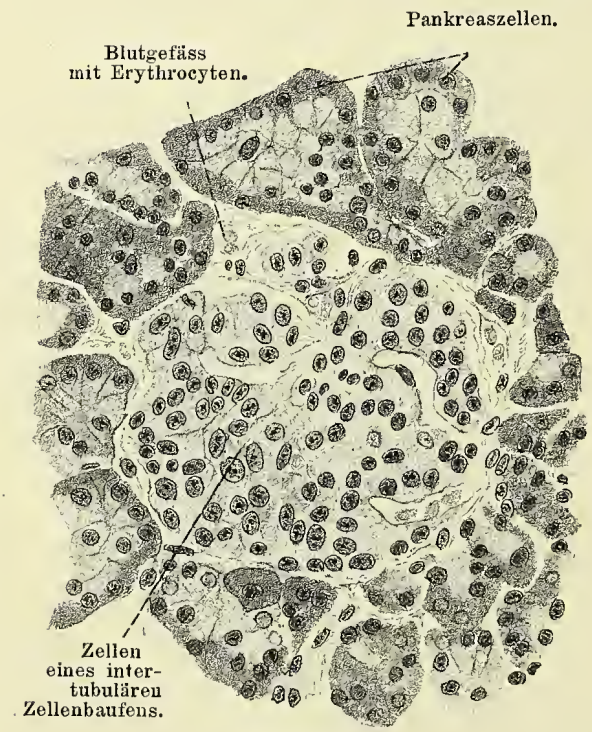

Fig. 218.

Aus einem Schnitt durch das Pankreas eines Hingerichteten. 400mal vergrössert. Technik Nr. 119, pag. 287.

Das Bindegewebe, die Blut- und Lymphgefässe sowie die Nerven verhalten sich wie in den Mundhöhlendrüsen.

Der andere Typus ist in geringerer Menge vorhanden; die Epithelkörper, hier „intertubuläre Zellhaufen“ (= „Langerhans'sche Inseln“) genannt, liegen zerstreut in wechselnder Menge zwischen den Läppchen des ganzen

[1]) Auch die Schaltstückzellen zeigen wechselnde Znstände (Fig. 215, 216).

Pankreas, finden sich aber am konstantesten in dessen Schwanzteile. Sie bilden stets kleine, bis 0,3 mm messende, aus soliden Strängen bestehende Epithelzellengruppen, die meist durch spärliches, an elastischen Fasern armes Bindegewebe von dem übrigen Pankreasgewebe abgegrenzt werden. Sie sind von weiten Kapillaren durchzogen und haben eine gewisse Ähnlichkeit mit Lebergewebe. Drüsenlumina sind bei Säugetieren hier noch nicht nachgewiesen worden. Diese Gebilde, welche aus der gleichen Anlage wie das Pankreas selbst hervorgegangen sind, sind höchst wahrscheinlich besondere Drüsen mit innerer Sekretion (pag. 65). Ihre Erkrankung soll den Pankreasdiabetes zur Folge haben.

Die Leber.

Das Kanalsystem der Leber besteht aus einem Ausführungsgang (Gallengang), dessen Verästelungen in Endstücke übergehen. Einzelne, den Sekretröhren oder den Schaltstücken entsprechende Abschnitte des Ausführungs-

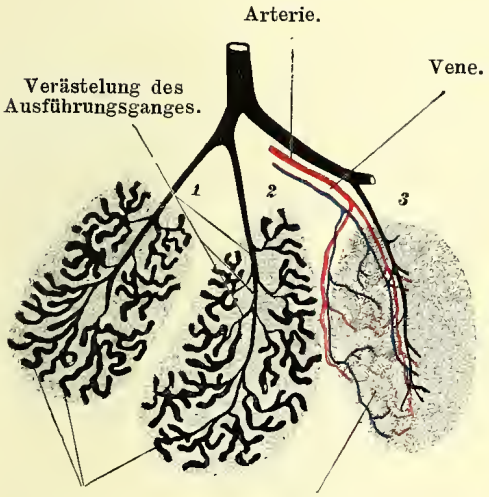

Fig. 219.

Schema einer gewöhnlichen tubulösen, zusammengesetzten Drüse. In Läppchen 3 sind nur die Verästelungen des Ausführungsganges, nicht aber die Endstücke gezeichnet.

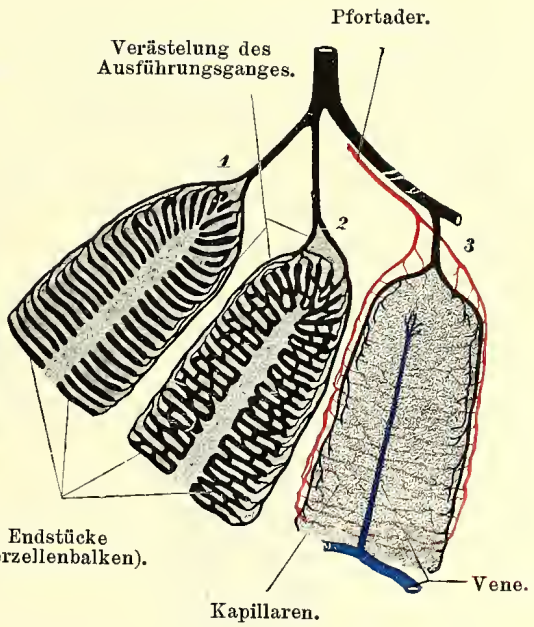

Fig. 220.

Schema der Leber. In Läppchen 1 ist nur die Richtung, in 2 die Verästelung der Endstücke eingezeichnet, in 3 sind nur die Ausführungsgänge angegeben.

systems werden hier nicht unterschieden. Die Leber ist eine tubulöse zusammengesetzte Drüse[1]); dass dieser Bau nur schwer erkannt wird, beruht auf folgenden Eigentümlichkeiten:

[1]) In dieser Form scheint sie nur bei einem Wirbeltier (Myxine) fortzubestehen, bei den anderen Wirbeltieren wird sie noch in embryonaler Zeit zu einer netzförmigen Drüse, indem ihre verästelten Tubuli sich miteinander verbinden.

1. In den anderen Drüsen[1]) sind die Endstücke gewunden (Fig. 219), in der Leber ziemlich gerade (Fig. 220).

2. In den anderen Drüsen verlaufen die Endstücke nach allen möglichen Richtungen und umgeben von allen Seiten die Verästelungen des Ausführungsganges, letztere sind somit innerhalb der Drüsenläppchen (pag. 67) gelegen. In der Leber verlaufen die Endstücke in bestimmter Richtung und zwar gegen die Achse des Läppchens gekehrt; alle Verästelungen des Ausführungsganges liegen ausserhalb der Drüsenläppchen (vergl. Fig. 219 und Fig. 220).

3. In den meisten anderen Drüsen hören die Endstücke blind auf, ohne miteinander zu anastomosieren, in der Leber hängen die Endstücke vielfach miteinander zusammen, sie bilden ein Netz (Fig. 220, 2). Damit wird der Name Endstück hinfällig, denn blinde Enden sind in der Leber noch nicht mit Sicherheit konstatiert; statt „Endstück" werden wir bei der Leber den Namen „Leberzellenbalken" anwenden.

4. Bei den anderen Drüsen ziehen Arterie und Vene zusammen mit den Verästelungen des Ausführungsganges und liegen wie diese zum Teil innerhalb der Läppchen (Fig. 219, 3). Bei der Leber zieht die Pfortader (welche der Arterie anderer Drüsen entspricht) mit den Verästelungen des Ausführungsganges und liegt wie diese ausserhalb der Läppchen. Die Venen aber ziehen getrennt von den Pfortaderästen; ihr Anfang liegt sogar innerhalb der Läppchen (Fig. 220).

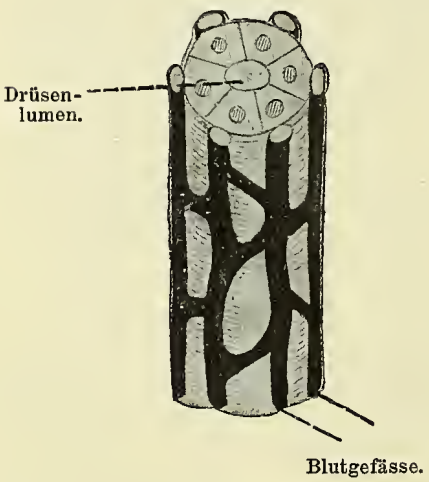

Fig. 221.

Schema eines Endstückabschnittes einer gewöhnlichen tubulösen Drüse.

Fig. 222.

Schema eines Endstückabschnittes (= Leberzellenbalken) der Leber. Die Verbindung mit Nachbarbalken ist hier nicht berücksichtigt.

[1]) Es sind bei dem ganzen folgenden Vergleich die tubulösen zusammengesetzten Drüsen gemeint.

Zu diesen relativ groben Unterschieden kommen noch feinere Differenzen:

5. Bei den anderen Drüsen wird das axiale Lumen der Endstücke im Querschnitt von vielen (6 oder mehr) Drüsenzellen umgeben (Fig. 221), bei der Leber nur von zwei Drüsenzellen (Fig. 222). Diese Differenz ist bedingt durch die relative Grösse der Drüsenzellen (Leberzellen) einerseits und die bedeutende Enge des Drüsenlumens der Leber andererseits; es reichen eben zwei Leberzellen zur Lumenbegrenzung vollkommen aus.

6. Bei den anderen Drüsen erreicht jede Drüsenzelle nur mit einer Seite (Fig. 221), bei der Leber berührt jede Leberzelle mit mehreren Seiten Blutgefässe (Fig. 222), ein Umstand, der gleichfalls durch die Grösse der Leberzellen bedingt wird.

Alle diese Eigentümlichkeiten würden den tubulösen Drüsencharakter der Leber nicht so sehr verhüllen, wenn nicht noch eine weitere Differenz bestünde:

7. Bei den anderen Drüsen berühren die Zellen der Endstücke Zellen von Nachbarendstücken nicht direkt, sie sind vielmehr immer durch Bindegewebe (Membrana propria etc.) von diesen getrennt (vergl. z. B. Fig. 35), bei der Leber ist nur ein feines Bindegewebe (Fig. 235) vorhanden, es berühren sich vielfach die Zellen benachbarter Leberzellenbalken direkt und diese Berührungsflächen fassen zwischen sich ebenfalls ein Drüsenlumen. Fig. 223 möge zur Erläuterung dienen. Querschnitte von vier Leberzellenbalken sind gezeichnet. Der erste, aus den Zellen 1 und 2 bestehende, stösst direkt an den zweiten Balken, der aus den Zellen a und b besteht. 1 und 2 umschliessen ein Drüsenlumen (I), ebenso a und b. An den Berührungsflächen zwischen 1 und a findet sich aber ebenfalls ein Lumen (II). Es stossen also die Drüsenzellen der Leber nicht nur mit einer Fläche, sondern mit mehreren Flächen an Lumina; diese Lumina können durch Seitenzweige, die zwischen den Drüsenzellen verlaufen, miteinander in Verbindung stehen und bilden dabei förmliche Maschen. Die rechte Hälfte der Figur zeigt eine solche Masche, sie umgibt den Querschnitt eines Gefässes und kann deshalb vasozonale Masche genannt werden im Gegensatz von Maschen, die eine einzelne Leberzelle umgürten und cytozonale Maschen heissen. Die Einrichtung, dass die Drüsenzelle der Leber von verschiedenen Seiten her von Drüsenlumina umfasst wird, kommt auch an anderen Drüsenzellen vor,

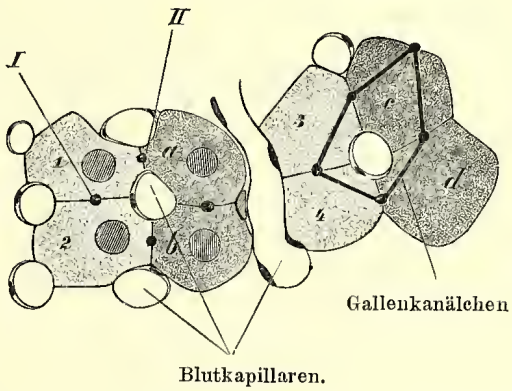

Fig. 223.

Stück eines Schnittes durch eine Kaninchenleber. 570mal vergrössert. Die Umrisse sind mit dem Zeichenapparat hergestellt; schematisiert sind die dunklen Kerne der Blutkapillaren und die verschiedene Abtönung der Leberzellenbalken. Der Schnitt geht durch die Leberzellenbalken 1, 2 und *a*, *b* derart, dass er die Drüsenzellen halbiert, die Balken 3, 4 und *c*, *d* dagegen gerade zwischen zwei Drüsenzellen getroffen hat, die Zellen *3*, *4* und *c*, *d* zeigen dem Beschauer die Oberfläche.

z. B. an den serösen Zellen der Speicheldrüsen, die von einem ganzen Astwerk von Sekretkanälchen umsponnen werden (Fig. 175); wir können die Drüsenlumina der Leber direkt mit den Sekretkanälchen anderer Drüsen vergleichen und sie Gallenkanälchen (schlechter Gallenkapillaren) nennen. Während aber bei anderen Drüsen die Sekretkanälchen in ein grösseres axiales Hauptlumen münden, fehlen solche axiale Lumina im Bereich der Leberläppchen; die Gallenkanälchen münden an der Peripherie der Läppchen direkt in die interlobulären Gallengänge.

Feinerer Bau der Leber. Der Ductus choledochus, cysticus und hepaticus sowie dessen grössere Äste bestehen aus einem einschichtigen, zuweilen Becherzellen enthaltenden Zylinderepithel und einer dicken, aus elastischen Fasern und Bindegewebe zusammengesetzten Faser-

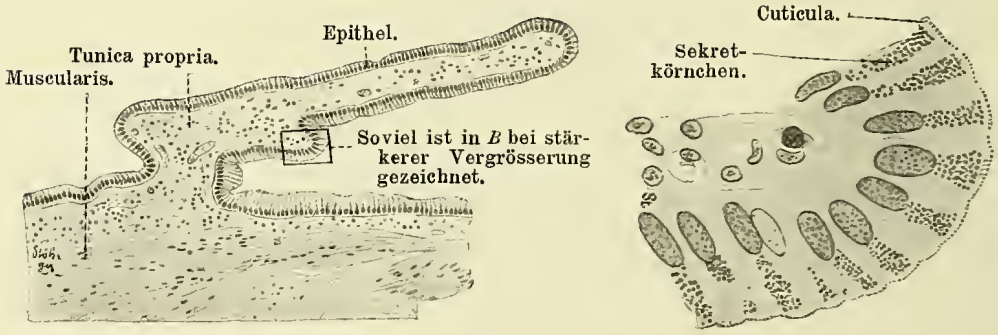

A *B*

Fig. 224.

Stück eines Schnittes der Gallenblase eines erwachsenen Menschen. 100mal vergrössert. Technik Nr. 122. pag. 228.

Teil desselben Schnittes. 560mal vergr. Zylinderepithel sezernierend.

haut. Die an elastischen Fasern reiche Tunica propria ist hier die Trägerin der Gallengangdrüsen, meist kurzer, birnförmiger, mit Schleimzellen ausgekleideter Schläuche, sowie vereinzelter, longitudinal und quer verlaufender, glatter Muskelfasern[1]). Die aus der weiteren Verzweigung des Ductus hepaticus entstehenden Äste, die interlobulären Gallengänge, zeigen eine mit der Abnahme des Kalibers sich vermindernde Wanddicke; die grösseren bestehen noch aus einfachem Zylinderepithel, Bindegewebe und elastischen Fasern, die feinsten besitzen nur mehr eine strukturlose Membrana propria und eine einfache Lage niedriger, mit einem Kutikularsaum versehener Epithelzellen, welche an das Läppchen herantretend, sich direkt an die Leberzellenbalken anfügen[2]).

[1]) Die Mündung des Ductus choledochus ist von zirkulären, mit der Darmmuskulatur teilweise zusammenhängenden, glatten Muskelfasern umgeben, die als Sphinkter bezeichnet werden können. Ähnliche Sphinkteren finden sich auch an den Mündungen der beiden Pankreasausführungsgänge.

[2]) Dieser Übergang ist sehr schwer zu sehen und kann erst an injizierten oder nach Golgi geschwärzten Gallengängen deutlich erkannt werden.

Die Wand der Gallenblase besteht an den vom Bauchfell bedeckten Flächen aus drei Schichten:

1. aus einer durch anastomosierende Falten ausgezeichneten Schleimhaut, deren hohes[1]) Zylinderepithel einen dem Darmepithel gleichenden Kutikularsaum trägt und ein schleimähnliches Sekret (Fig. 224) liefert; ihre Tunica propria enthält viele elastische Fasern; 2. aus einer Muskelhaut mit vielen zirkulären und weniger schräg oder längs verlaufenden glatten Muskelfasern und 3. aus einer Bindegewebshülle; diese lässt oft drei Abteilungen unterscheiden: a) eine derbe Fibrosa, b) eine lockere, oft Fettzellen enthaltende Subserosa, die in das wieder dichtere Bindegewebe der Serosa übergeht.

Alveolotubulöse Schleim(?)drüsen kommen beim Menschen nur im Halse der Gallenblase vor und sind nicht mit den fälschlich „Luschkaschen" (besser „Aschoffschen") Gängen zu verwechseln; das sind Aushuchtungen der Schleimhaut, welche zuweilen durch die Muskelhaut bis zur Fibrosa reichen.

Als Vasa aberrantia bezeichnet man ausserhalb des Leberparenchyms verlaufende, blind endende Gallengänge. Sie finden sich vorzugsweise am linken Leberrande (Lig. triangul. sinistr.), an der Leberpforte und in der Umgebung der Vena cava. Sie stellen die letzten Reste früher (in embryonaler Zeit) daselbst befindlicher Lebersubstanz dar.

Die Leberläppchen (Leberinseln, fälschlich auch Acini genannt), sind schon mit unbewaffnetem Auge bei Betrachtung der Leberoberfläche oder auf Durchschnitten zu sehen als unregelmässige polygonale Felder, die bald deutlich (Schwein), bald undeutlich (Mensch und die meisten Säugetiere) voneinander abgegrenzt sind. Ihre wahre Gestalt ist etwa die eines oben abgerundeten, unten quer abgestutzten Prisma, dessen Höhe 2 mm, dessen Breite 1 mm beträgt (Fig. 225). Dicht unter der Leberoberfläche stehen die Läppchen oft so, dass sie ihre Spitze jener zukehren, ein parallel der Oberfläche gerichteter Schnitt die Läppchen also der Quere nach trifft (vergl. die Fig. 226), im Innern der Leber aber stehen die Läppchen nach verschiedenen Richtungen. Jedes Läppchen besteht aus Leberzellenbalken und Blutgefässen und ist von seinen Nachbarn durch das „interlobuläre" Bindegewebe geschieden[2]), welches der Träger der Verzweigungen des Ausführungs-

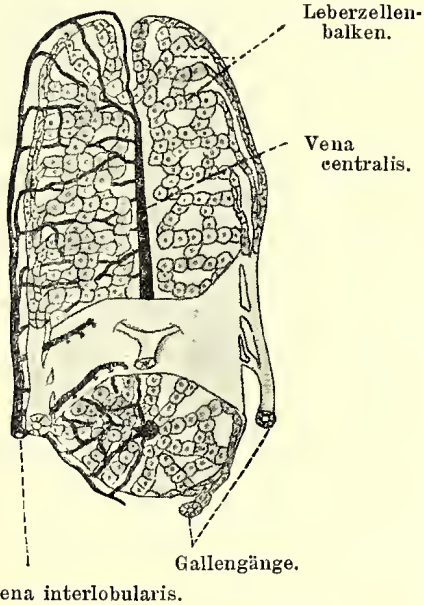

Fig. 225.

Schema eines Leberläppchens. 20mal vergr. Unten ist das Querschnittsbild, in der oberen Hälfte durch teilweise Abtragung das Längsschnittbild zu sehen. In der linken Hälfte sind die Gefässe eingezeichnet, rechts nur die Zellenstränge.

[1]) Die Zylinderzellen der Gallenblase sind durch ihre Höhe (0,05 mm) vor denen des Ductus choledochus (0,024 mm) ausgezeichnet.

[2]) Von der Menge desselben hängt die Schärfe der Abgrenzung der Läppchen ab.

ganges (des Ductus hepaticus), sowie der Äste der Pfortader und der Leberarterie, der Lymphgefässe und der Nerven ist.

Betrachtet man einen Querschnitt eines Leberläppchens mit schwacher Vergrösserung, so erkennt man die Leberzellenbalken als Stränge und schmale Blätter, die in radiärer Richtung von einer in der Achse des Leberläppchens gelegenen kleinen Vene (Vena centralis) gegen die Peripherie ausstrahlen

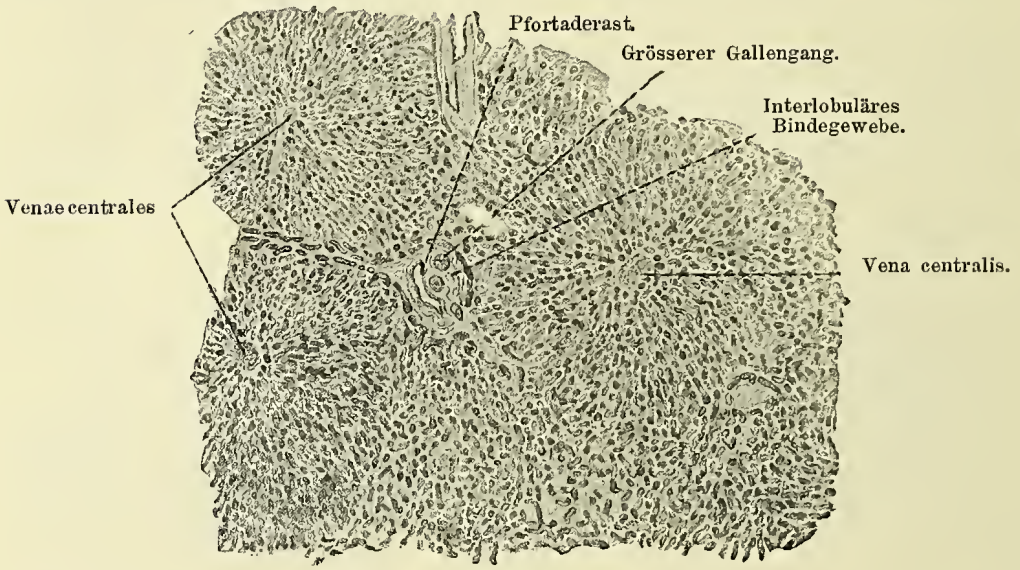

Fig. 226.

Stück eines Flächenschnittes der menschlichen Leber, 40mal vergrössert. Drei Venae centrales (quer durchschnitten) stellen je einen Mittelpunkt ebensovieler Läppchen dar, die in der Peripherie wenig von ihren Nachbarn abgegrenzt sind. Unten und rechts sind schräg durchschnittene Läppchen, deren Grenzen gar nicht erkannt werden können. Technik Nr. 125, pag. 289.

(Fig. 225 und 226) und durch Seitenäste mit Nachbarbalken sich verbinden. Ein Lumen ist an solchen Balken mit den gewöhnlichen Methoden nur äusserst schwer zu sehen, erst durch Injektion des Kanalsystems vom Ductus hepaticus aus oder durch Golgis Methode, welche die Galle schwärzt, gelingt dessen Nachweis. Es zeigt sich dann, dass das Lumen der feinsten interlobulären Gallengänge sich direkt in die Leberläppchen fortsetzt und dort in der Achse der Leberzellenbalken gelegen ist. Das im Längsschnitt getroffene Lumen verläuft im Zickzack und ist mit kleinen Seitenästen [1]) besetzt (Fig. 227),

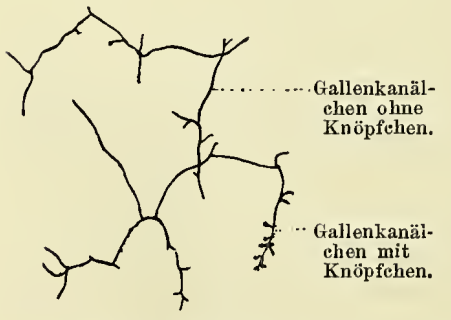

Fig. 227.

Stück eines Schnittes durch die Leber eines Hundes. 490mal vergr. Technik Nr. 127, pag. 230.

[1]) Mit diesen zwischenzelligen Seitenästen dürfen nicht verwechselt werden kleine Seitensprossen der Gallenkanälchen, die mit einer kleinen knopfförmigen Verdickung enden. Der Knopf entspricht einer kleinen, in der Leberzelle befindlichen Vakuole, welche durch einen dünnen Kanal (den kleinen Seitenspross) mit dem Gallenkanälchen in Verbindung steht.

welche da, wo mehrere Leberzellenbalken sich direkt berühren, durch Verbindung mit anderen Seitenästen echte Maschen [1]) bilden können (Fig. 228).

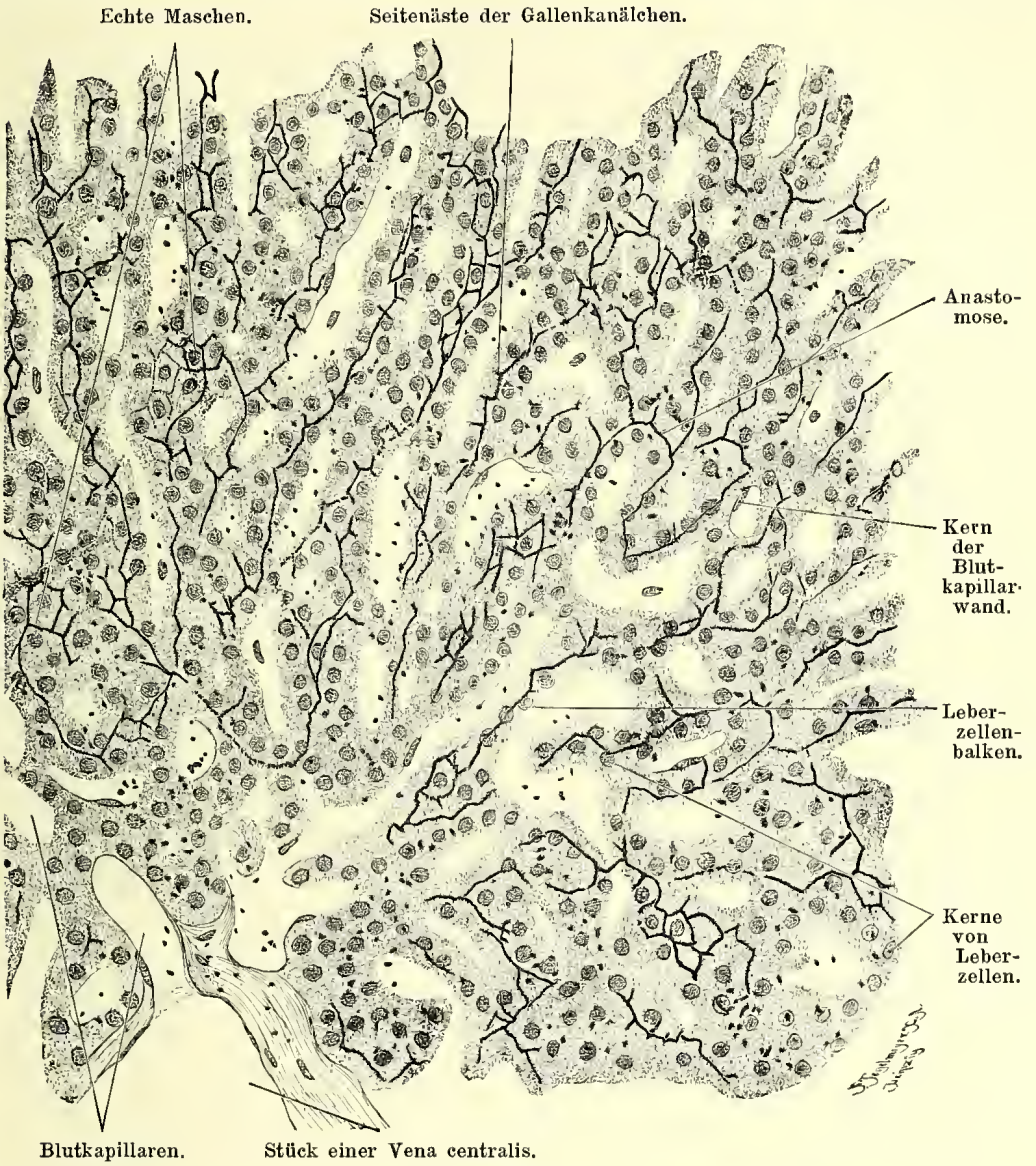

Fig. 228.

Stück eines Querschnittes durch ein Leberläppchen eines Hingerichteten. 300mal vergrössert. Die Grenzen der Leberzellen waren an dem Präparat nicht zu sehen. Die schwarzen Punkte sind Verunreinigungen durch Silberniederschläge. Technik Nr. 127, pag. 290.

Dieser Seitenspross kann als binnenzelliges Sekretkanälchen betrachtet werden. Es bandelt sieb hier zweifellos um vorübergehende, nur an gewisse Funktionsstadien gebundene Bildungen, um Sekrettropfen, die aus der Leberzelle in das Kanälcben übertreten; den Beweis hierfür erblicke ich darin, dass ganze Strecken des Kanalsystems frei von jenen Knöpfchen sind, wäbrend dicht daneben jedes Kanälchen damit besetzt ist (Fig. 227). In die gleiche Kategorie gebören wohl jene, den Sekretkanälchen der Belegzellen ähnlichen Figuren, die man bei Gallenstauungen in den Leberzellen findet.

[1]) Die Zahl der Maschen ist keineswegs so gross, wie man bei Betrachtung nicht sehr feiner Schnitte mit schwachen Vergrösserungen glauben möchte. Sebr häufig werden

Sämmtliche, im Innern der Läppchen gelegene Lumina heissen Gallenkanälchen. Das ganze System der Gallenkanälchen hängt indessen nicht nur durch die Maschen, sondern auch durch Anastomosen, welche durch Verbindung benachbarter Leberbalken vermittelt werden (Fig. 228), viel unter sich zusammen und scheint an dicken Schnitten üppig verzweigt und gar nicht an die Leberbalken gebunden. Feine Schnitte ergeben aber, dass in der Hauptsache die Gallenkanälchen sich gerade so verhalten wie andere Drüsenlumina, d. h. dass Drüsenlumen (Gallenkanälchen) und Blutgefäss sich nicht berühren [1]), sondern zwischen beiden eine Drüsenzelle oder nur ein Teil einer solchen eingeschaltet ist (s. pag. 68). Man erkennt das am besten an feinen Schnitten, welche die Blutkapillaren der Quere nach getroffen haben

---

Maschen dadurch vorgetäuscht, dass die vielfach im Zickzack verlaufenden, mit Seitenästen versehenen Kanälchen sich in verschiedenen Ebenen überkreuzen (Fig. 229). Man kann

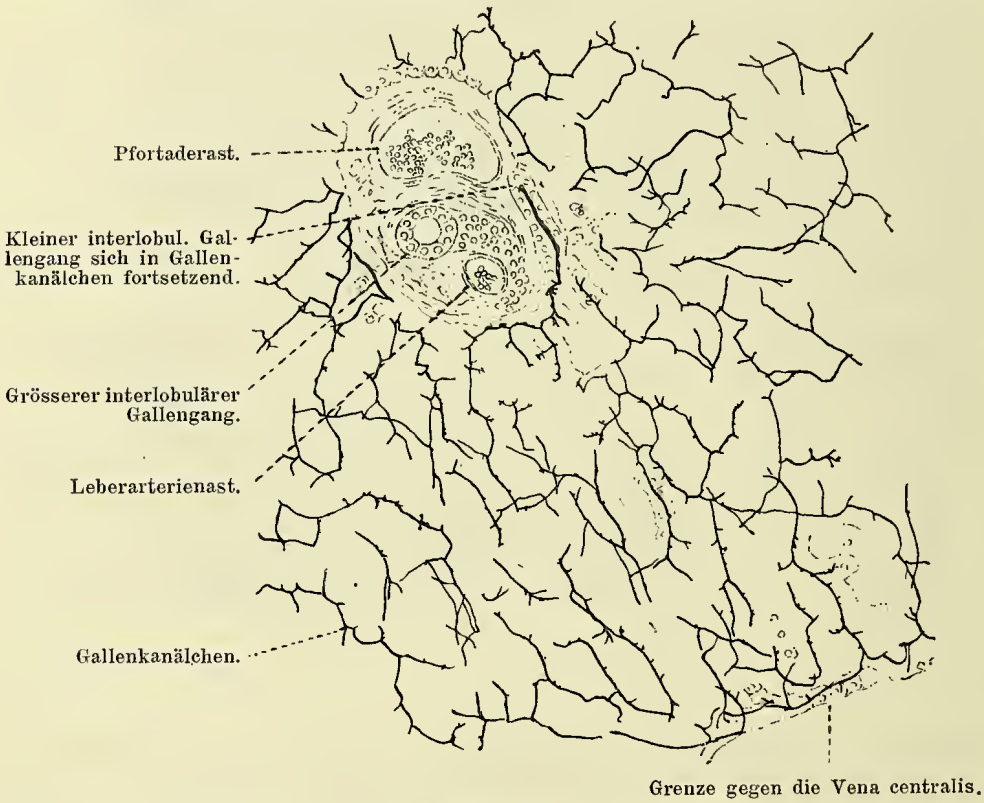

Fig. 229.

Stück eines Durchschnittes durch die Leber eines Hundes. 240mal vergrössert. Gallenkanälchen nach Golgis Methode geschwärzt. Technik Nr. 127, pag. 290.

ganze Strecken von Durchschnitten, besonders von solchen, die quer durch ein Leberläppchen gehen, durchmustern, ohne eine einzige echte Masche zu finden.

[1]) Ob das ausnahmslose Regel ist, scheint mir neuerdings zweifelhaft; ich habe an sehr feinen injizierten Schnitten der Kaninchenleber an einzelnen Stellen Gallenkanälchen dicht neben Blutkapillaren gesehen: das gleiche soll auch bei Hund und Mensch vorkommen.

(Fig. 230); dort sieht man auch deutlich, dass die Gallenkanälchen auf den Flächen, die Blutkapillaren an den Kanten der Leberzellen verlaufen; doch ist das nicht ausnahmslose Regel, man findet auch an den Kanten verlaufende Gallenkanälchen (Fig. 230 ×), ein Verhalten, das auch besonders für den Menschen gilt.

Die Drüsenzellen der Leber, die Leberzellen, sind unregelmässig vieleckige Gebilde, welche aus einem körnigen Protoplasma und einem oder mehreren Kernen bestehen; eine Membran fehlt[1]). Das Protoplasma ent-

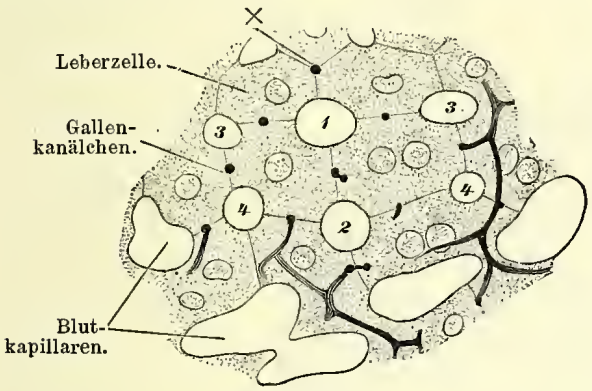

Fig. 230.

Feiner Durchschnitt durch eine Kaninchenleber mit injizierten Gallenkanälchen. 560 mal vergrössert. Die Zeichnung ist nicht schematisiert. Die Zelle rechts von dem bezeichneten Gallenkanälchen steht ebenso wie deren rechte Nachbarin mit vier Blutkapillaren (1, 2, 3, 4) in Berührung. × Gallenkanälchen an der Kante einer Leberzelle.

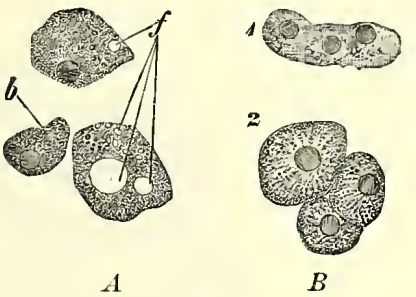

Fig. 231.

Leberzellen des Menschen. 560 mal vergr. *A* isolierte Leberzellen, kleinere u. grössere Fetttropfen *f* enthaltend. Bei *b* Eindruck von einem Blutgefäss herrührend. Technik Nr. 123, pag. 288. *B* Aus einem Schnitte. 1. Sekretleere Zellen. 2. Sekretgefüllte Zellen. Technik Nr. 125, pag. 289.

hält Körnchen von Pigment und Glykogen[2]), sowie verschieden grosse Fetttropfen, welch letztere bei saugenden Tieren und gut genährten Personen regelmässig gefunden werden. Die Grösse der Zellen beträgt 18—26 μ[3]). Auch bei den Leberzellen bestehen sichtbare Funktionsunterschiede (Fig. 231, *B*). Sie sind entweder klein, trüb, undeutlich konturiert — solche Zustände finden sich vorzugsweise im nüchternen Zustande — oder grösser, im Zentrum hell, in der Peripherie mit einem grobkörnigen Ringe versehen, solche Bilder sind

[1]) Da wo die Leberzellen die Gallenkapillaren begrenzen, ist ihre Hautschicht (pag. 46) etwas modifiziert und hängt mit dem Kutikularsaum des interlobulären Gallengangsepithels (pag. 270) zusammen. Diese modifizierte Schicht ist mit Unrecht als eine besondere Wand der Gallenkanälchen bezeichnet worden. Mit demselben Rechte müsste allen Drüsenlumina ausser der durch die Drüsenzellen gebildeten Wand noch eine besondere Wand zugeschrieben werden. Ob die neuerdings beschriebene Membran der Leberzellen nicht dem intralobulären Bindegewebe (pag. 278) angehört, ist noch zu entscheiden.

[2]) Letztere sind an Alkoholpräparaten, die nicht mit wässerigen Flüssigkeiten behandelt worden sind, nachzuweisen.

[3]) Einzelne Leberzellen zeichnen sich durch bedeutendere Durchmesser, sowohl der Zelle, wie auch des Kernes aus; solche grossen Kerne teilen sich auf dem Wege der Amitose; häufig geht einer der beiden Kerne zugrunde, in anderen Fällen bleiben jedoch die so entstandenen Kerne — es sind bis 7 beobachtet — erhalten.

hauptsächlich während der Verdauung zu konstatieren. Beim Menschen trifft man oft beide Zustände in einer Leber.

Von den Blutgefässen der Leber kommt der Pfortader diejenige Rolle zu, welche in anderen Drüsen die Arterie spielt, während der Leberarterie nur die untergeordnete Aufgabe der Ernährung der interlobulären Verästlungen der Gallengänge, der Pfortader und der Lebervenen zufällt.

Von den Pfortaderästen, die wegen ihrer Lage zwischen den Läppchen Venae interlobulares heissen, entspringen zahlreiche Kapillaren, welche die ansehnliche Weite von 10—12 μ besitzen. Sie dringen in

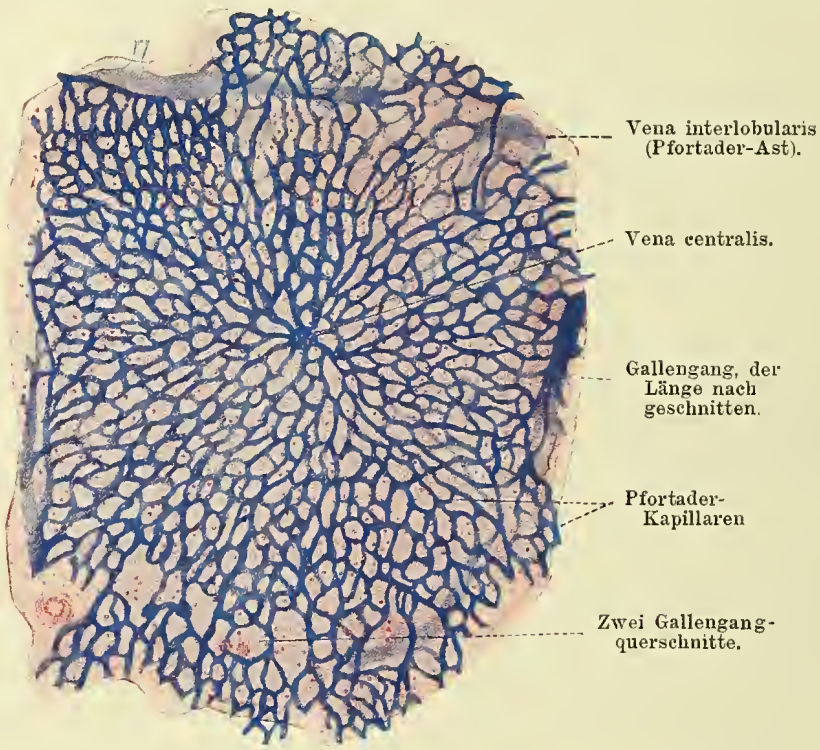

Fig. 232.

Aus einem Schnitte der Leber eines erwachsenen Menschen, die von der Pfortader aus injiziert worden war. 40mal vergrössert. Nach Technik Nr. 126, pag. 289.

die Läppchen ein, wo sie zwischen den Leberzellenbalken gelegen sind (Fig. 233); während ihres Verlaufes anastomosieren sie vielfach miteinander und münden schliesslich in eine kleine, in der Achse des Läppchens gelegene Vene, die Vena centralis (intralobularis), deren Quer- und Längsschnitt auch an nicht injizierten Lebern sichtbar ist (Fig. 226). Die Venae centrales stellen die Wurzeln der Lebervenen dar und münden in die Venae sublobulares, welche an der einen, etwas abgeplatteten Seite des Leberläppchens, der sog. Basis, verlaufen (Fig. 234).

Die Äste der Leberarterie verlaufen mit denen der Pfortader und verzweigen sich nur in dem interlobulären Gewebe, woselbst sie die grösseren

Gallengänge, Pfortader- und Lebervenenäste umspinnen. Die aus der Arterie resp. deren Kapillaren hervorgehenden Venen münden in Pfortaderzweige (Venae interlobulares) oder auch in die Anfänge der Pfortaderkapillaren. In der Leberkapsel (siehe unten) bildet die Leberarterie ein weitmaschiges Kapillarnetz.

Der Verlauf der Blutgefässe ist somit folgender: an der Leberpforte tritt die Pfortader ein, teilt sich wiederholt in immer feiner werdende Äste, welche zwischen den Leberläppchen verlaufen (Venae interlobulares). Aus ihnen gehen Kapillaren hervor, welche gegen die Achse des Leberläppchens ziehen und in die hier befindliche Vena centralis (V. intralobul.) münden. Mehrere solcher Venen treten zusammen zur Bildung einer Vena sublobularis, welche, wie die aus ihrer Vereinigung hervorgehenden grösseren Lebervenen, interlobulär verläuft.

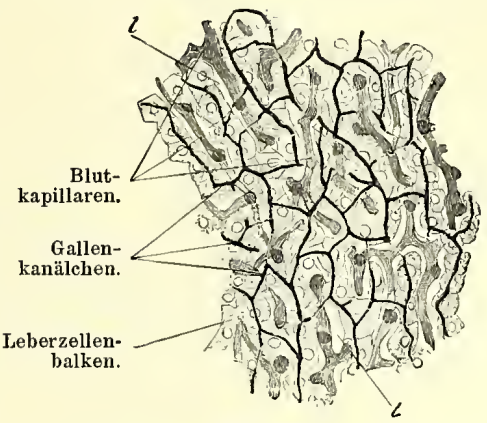

Fig. 233.

Aus einem Schnitte durch eine Kaninchenleber, deren Pfortaderkapillaren rot, deren Gallenkanälchen blau injiziert worden waren. 240mal vergr. Die Leberzellen stehen auf dem Schnitte an beiden Seiten mit Blutkapillaren in Berührung. (An einzelnen Stellen hat sich die rote Leimmasse retrahiert, so dass Lücken *l* zwischen Leberzellen und Blutkapillaren entstanden sind.) Die etwas dunkleren Flecke der Blutkapillaren sind optische Querschnitte von Blutkapillaren, welche vertikal durch die Dicke des Schnittes verlaufen.

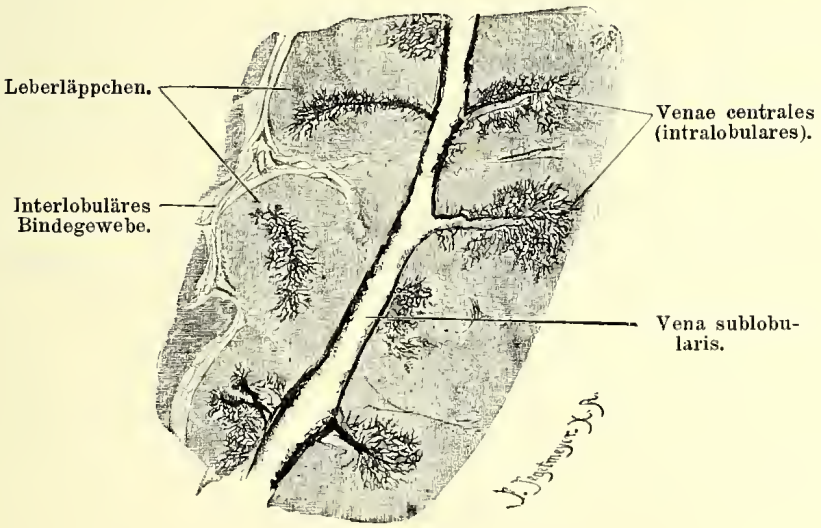

Fig. 234.

Stück eines senkrechten Schnittes durch eine Katzenleber, Injektion von der V. cava infer. aus 15mal vergr. Eine Vena sublobularis, der Länge nach getroffen, nimmt Venae centrales auf. Die Injektionsmasse ist aus den weiteren Gefässen grösstenteils ausgefallen. Technik Nr. 126, pag. 289.

Die Leber ist mit einer aus Bindegewebe und (im Alter sich vermehrenden) elastischen Fasern bestehenden Hülle, der Capsula fibrosa (Glissoni) versehen, welche an der Leberpforte besonders reichlich ent-

wickelt ist und als besondere Scheide der verschiedenen Gefässe[1]) ins Innere der Leber eindringt; hier findet sich das Bindegewebe zwischen den Leberläppchen (interlobuläres Bindegewebe) in meist geringer Menge, so dass die Abgrenzung der Läppchen eine sehr unvollkommene ist (s. Technik Nr. 124 und pag. 271). Vom interlobulären Bindegewebe dringen auch feine Fasern — aber keine elastischen Elemente — ins Innere der Läppchen ein; sie bilden das intralobuläre Bindegewebe[2]), welches als „Gitterfasern" die Blutkapillaren umspinnt (Fig. 235).

Fig. 235.

Stück eines Durchschnittes der Leber eines Hingerichteten. 300mal vergrössert. Nach Technik 11, pag. 27.

Die Lymphgefässe begleiten die Pfortaderäste, setzen sich in perilobulär gelegene Lymphräume fort und treten mit den Pfortaderkapillaren ins Innere der Leberläppchen, wo eine innige Verbindung mit den Blutkapillaren (durch normale, in der Kapillarwand befindliche Öffnungen) bestehen soll[3]); auch die grösseren Venen, von den sublobulären Venen an, werden von Lymphgefässen begleitet. Diese tiefen Lymphgefässe stehen mit einem engmaschigen Lymphgefässnetze in vielfacher Verbindung, welches sich in der Leberkapsel befindet.

Die Nerven bestehen vorzugsweise aus marklosen Nervenfasern, denen nur wenige markhaltige Nervenfasern beigemischt sind; sie versorgen die Leberkapsel und treten ins Innere der Leber mit den Lebergefässen, deren Verästelungen sie folgen; nach Untersuchungen an Säugetieren endigen sie zum grössten Teil an den Gefässen, mit denen sie bis in die Läppchen

[1]) Die Wandungen der Lebervenen werden durch dieses Bindegewebe fest an die Lebersubstanz geheftet; deswegen fallen die durchschnittenen Lebervenen nicht zusammen, sondern bleiben klaffend.

[2]) Dieses Bindegewebe ist besonderer Art, ähnlich den Faserbündeln des retikulären Bindegewebes (s. pag. 77 Anm. 1). Die sogen. Sternzellen gehören nicht dem Bindegewebe an, sondern sind Epithelzellen der Pfortaderkapillaren. Ihre Sternform wird durch die besondere Anordnung des Protoplasma um die Kerne bedingt. Die Sternzellen sind nur an Goldpräparaten zu sehen.

[3]) Für solche Verbindungen spricht auch die Tatsache, dass bei Pfortaderinjektionen (beim Kaninchen) die Lymphgefässe sichtbar werden; es ist sogar gelungen, das Trophospongium (pag. 46) der Leberzellen von der Pfortader aus zu injizieren, was wohl nur auf indirektem Wege, durch gleichzeitige Injektion der Lymphgefässe, geschehen konnte.

hineinziehen, zum geringeren Teile finden sie als sensible Fasern im interlobulären Gewebe und als sekretorische Fasern (bei der Taube beobachtet) zwischen den Leberzellen ihr Ende. Ganglienzellen finden sich im Verlaufe der Nerven in der Gallenblasenwand, ganz vereinzelt auch in den Nervenstämmchen des interlobulären Bindegewebes.

Das Sekret der Leber, die Galle, enthält häufig Fettropfen, sowie körnige Haufen von Gallenfarbstoff. Zylinderzellen aus den Gallengängen sind als zufällige Beimengungen zu betrachten.

Das Bauchfell.

Das Bauchfell besteht hauptsächlich aus Bindegewebsbündeln und aus zahlreichen elastischen Fasernetzen; die freie Oberfläche des Bauchfelles wird von einer einfachen Lage platter, polygonaler Epithelzellen überzogen; diese Zellen bestehen aus oberflächlichen Teilen, sehr dünnen (bei Hund und Kaninchen mit einem feinen Härchensaum bedeckten) Platten, die genau aneinandergrenzen (Fig. 236), und den Kern einschliessenden tieferen Teilen, die durch feine Ausläufer miteinander zusammenhängen. Die Grösse der Platten wechselt je nach der Dehnung, der sie ausgesetzt sind. Die Vereinigung mit den unterliegenden Teilen (Bauchwand, Eingeweide etc.) erfolgt durch lockeres („subseröses") Bindegewebe.

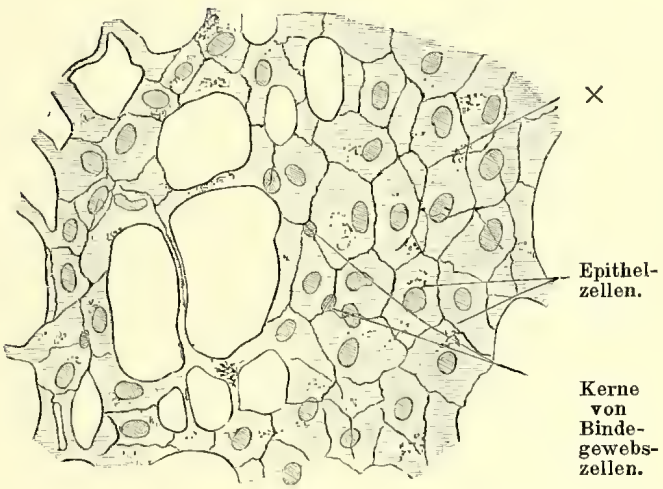

Fig. 236.

Stück des Omentum majus eines Kaninchens. 240mal vergrössert. Dicke und dünne Bindegewebsbündel bilden Maschen. Die wellige Streifung der Bündel ist an dem Xylolbalsampräparat nur undeutlich zu sehen. Bei × schimmern die Epithelzellen der anderen Seite durch. Technik 128, pag. 290.

Die Bindegewebsbündel sind in dünnerer (im viszeralen Bauchfelle) oder dickerer (im parietalen Bauchfelle, im Gekröse) Schicht vorzugsweise der Fläche nach angeordnet und durchkreuzen sich in verschiedenen Richtungen; an einzelnen Stellen (am Omentum majus, in der Mitte des Omentum minus) bilden die Bündel ein zierliches Netz mit polygonalen oder rechteckigen Maschen. Die Fäden des Netzes werden ebenso von platten Epithelzellen überkleidet (Fig. 236).

Die Zahl der den Bündeln beigemengten Bindegewebszellen ist im ganzen keine grosse; nur bei jungen Tieren findet man grössere Gruppen von Plasmazellen ähnlichen Zellen, die wahrscheinlich alle in näherer Beziehung zur Gefässneubildung stehen (s. pag. 117).

Die elastischen Fasern sind in den tieferen Lagen des Bauchfelles, besonders am parietalen Blatte, reichlich und stark entwickelt.

Das subseröse Gewebe besteht aus lockerem Bindegewebe, vielen elastischen Fasern und Fett in sehr verschiedenen Mengen; es ist da, wo das Bauchfell leicht verschieblich ist, reichlich vorhanden, auf der Leber und dem Darme aber derart reduziert, dass es nicht mehr als eine besondere Schicht nachweisbar ist. An einzelnen Stellen, z. B. im Lig. uteri latum finden sich reichlich Züge glatter Muskelfasern.

Blutgefässe und Nerven sind spärlich vorhanden, letztere enden zum Teil in Lamellen-Körperchen (pag. 207). Lymphgefässe finden sich in den oberflächlichen und tiefen Schichten des Bauchfelles (vergl. ferner pag. 125 „Stomata").

TECHNIK.

Nr. 97. Isolierte Plattenzellen des Mundhöhlenepithels. Man kratze mit einem Skalpell von der Oberfläche der eigenen Zunge etwas Schleim ab und mische denselben auf dem Objektträger mit einem Tropfen Kochsalzlösung. Deckglas. Ausser den isolierten blassen Plattenepithelzellen (Fig. 15, pag. 58) findet man noch weisse Blutzellen („Speichelkörperchen") sowie (bei starkem Abkratzen) abgerissene Spitzen der Papillae filiformes, die nicht selten von einer feinkörnigen dunklen Masse (Mikrokokken) umgeben sind; Pilzfäden, Leptothrix buccalis, haften zuweilen in ganzen Büscheln auf den Mikrokokkenhaufen. Man kann unter dem Deckglase mit Pikrokarmin färben (pag. 36) und dann verdünntes, angesäuertes Glyzerin zufliessen lassen, wenn nicht zu viel Luftblasen die Konservierung des Präparates unmöglich machen.

Nr. 98. Die Schleimdrüsen der Lippen sind als etwa hirsekorngrosse Knötchen durchzufühlen und makroskopischer Präparation zugänglich. Für mikroskopische Präparate schneide man aus der Schleimhaut der menschlichen Unterlippe (nicht des Lippenrandes) Stückchen von ca. 1 cm Seite, fixiere sie in 50 ccm Kalibichromat-Essigsäure (weiteres siehe pag. 15). Man mache viele, nicht zu dünne Schnitte und färbe dieselben mit Hansenschem Hämatoxylin (pag. 21). Mit unbewaffnetem Auge suche man von den in Wasser gebrachten Schnitten diejenigen aus, welche den Ausführungsgang getroffen haben und konserviere sie nach § 10, 3 (pag. 33) in Xylolbalsam. Schnitte durch die ganze Lippe (Fig. 163) verlangen Einbettung und Mikrotom (siehe Anhang).

Nr. 99. Zahnschliffe. Die womöglich frisch ausgezogenen Zähne werden, wenn sie zu Querschnitten verarbeitet werden sollen, in (ca. 2 mm dicke) Querscheiben zersägt, oder, wenn Längsschliffe hergestellt werden sollen, im ganzen auf Kork und Siegellack geklebt und behandelt wie Nr. 65 (pag. 163). Längsschliffe sind mehr zu empfehlen, da sie an einem Präparate alle Teile zeigen (Fig. 176, 177, 178). Die fibrilläre Struktur des Zahnbeines ist nur an jugendlichen Zähnen gut zu sehen.

Will man Zähne Erwachsener entkalken, so verfahre man wie in Nr. 66 (pag. 164). Der nur 3—5% organische Substanz enthaltende, im übrigen aus Erdsalzen bestehende Schmelz löst sich bei dieser Methode vollkommen auf, so dass nur Zahnbein und Zement übrig bleiben.

Nr. 100. Odontoblasten. Man lege die aus den Kiefern neugeborener Kinder herausgebrochenen Zähne in 60 ccm Müllersche Flüssigkeit. Nach 6 Tagen kann man mit einer Pinzette leicht die Pulpa in toto herausziehen; nun schneide man mit der Schere ein linsengrosses Stückchen der Pulpaoberfläche ab und zerzupfe das ziemlich zähe Gewebe ein wenig in einem Tropfen Müllerscher Flüssigkeit. Deckglas, leichter Druck, starke Vergrösserung, man sieht an den Rändern der Stückchen die langen Fortsätze der Odontoblasten wie Haare herausstehen; dort liegen auch vereinzelt vollkommen isolierte Odontoblasten (Fig. 181). Will man konservieren, so lasse man erst destill. Wasser unter dem Deckglas durchfliessen (2. Min.), dann Pikrokarmin (pag. 36); nach vollendeter Färbung setze man verdünntes angesäuertes Glyzerin hinzu.

Nr. 101. Schmelzprismen erhält man, wenn man die Oberfläche des Seitenteiles der Zähne von Nr. 100 in einem Tropfen Müllerscher Flüssigkeit zerzupft und mit starker Vergrösserung betrachtet. Man wird Gruppen von drei und mehr Schmelzprismen erhalten, die sich durch ihre dunklen Umrisse und eine meist wenig deutliche Querstreifung auszeichnen (Fig. 179). Konservieren in Glyzerin (pag. 33).

Die prismatische Gestalt der Schmelzprismen erkennt man, wenn man der Oberfläche solcher Zähne parallel gerichtete, feine Schnitte[1]) oder Kronenquerschliffe von Backzähnen dicht unter dem Ansatz der Kauhöcker nach Nr. 99 anfertigt (Fig. 180).

Nr. 102. Zu Präparaten über Zahnentwicklung wähle man für die ersten Stadien Schwein- oder Schafembryonen, die am leichtesten aus Schlachthäusern zu beziehen sind (vergl. pag. 165). Für das erste Stadium (Fig. 183) sollen die Schweinsembryonen eine Grösse von ca. 6 cm haben[2]), für das zweite Stadium ist eine Grösse von 10—11 cm zu empfehlen. Für spätere Stadien (Fig. 187) sind die Unterkiefer neugeborener Hunde oder Katzen sehr geeignet. Man fixiere die Köpfe (resp. die Unterkiefer) in 100 ccm Kalibichromatessigsäure[3]) (siehe weiter Nr. 4, pag. 15) und entkalke die Köpfe, die 6—8 Tage in 90%igem Alkohol gelegen haben nach § 6 (pag. 18). Nach ca. sechstägigem Aufenthalt in 90%igem Alkohol schneide man die Unterkiefer ab, teile sie vorn in der Mitte (grössere Unterkiefer schneide man der Quere nach in 1—2 cm lange Stücke) und färbe die Stücke mit Boraxkarmin durch[4]) (pag. 22). Nach vollendeter Durchfärbung und Entfärbung müssen die Stücke mehrere Tage in (womöglich absolutem) Alkohol verweilen; dann werden sie endlich, in Leber eingeklemmt, in Querschnitte zerlegt. Es ist die Anfertigung vieler (20—40) dicker Schnitte notwendig, da nur diejenigen Schnitte, welche die Mitte des Zahnes resp. der Zahnanlage getroffen haben, brauchbar sind. Konservieren in Xylolbalsam (pag. 33). Nicht selten hebt sich an den Schnitten das Schmelzorgan von der Papille, so dass zwischen beiden ein freier Raum besteht. Das Zahnbein ist oft in verschiedenen Tönen rotgefärbt; die Ursache

---

[1]) Der Schmelz junger Zähne ist ohne vorhergegangene Entkalkung schneidbar.

[2]) Von der Schnauzenspitze bis zur Schwanzwurzel gemessen.

[3]) Auch in Müllerscher oder in Zenkerscher Flüssigkeit fixierte Objekte (pag. 15) sind brauchbar.

[4]) Die Durchfärbung ist trotz der Länge der Prozedur der Einzelfärbung (mit Hämatoxylin) vorzuziehen, da man sonst zu viele Schnitte färben muss, die bei genauer Betrachtung unbrauchbar sind.

ist das verschiedene Alter (verkalkte und unverkalkte Schichten) des Zahnbeins. Zusatz von Pikrinsäure nach Nr. 17 (pag. 30) färbt den Schmelz gelb.

Nr. 103. Papillae filiformes, fungiformes, vallatae, Zungenbälge. Man schneide Stückchen (von 2 cm Seite) der menschlichen Zungenschleimhaut von der Oberfläche der Zunge heraus (etwas Muskulatur soll der Oberfläche des ausgeschnittenen Stückes noch anhaften) und zwar für Papillae fungiformes von der Zungenspitze, für P. filif. von der Mitte des Zungenrückens, für P. vall. von der Zungenwurzel, endlich Zungenbälge, deren punktförmige Höhleneingänge mit unbewaffnetem Auge zu sehen sind, von der Zungenwurzel und lege sie auf 14 Tage in 100 bis 200 ccm Müllersche Flüssigkeit (Weiterbehandlung siehe Nr. 5, pag. 15). Für Pap. filiform. mache man dicke sagittale Schnitte der Zunge, die man nicht färbt; sonst Färbung der Schnitte mit Hansenschem Hämatoxylin (pag. 21), Einschluss in Xylolbalsam (pag. 33) Fig. 189—191. Zu Fig. 192 und 193 waren die Zungenstücke in 50 ccm absolutem Alkohol fixiert und gehärtet worden. Kaninchenzungen können in toto in 200 ccm Müllersche Flüssigkeit eingelegt werden. Die Weiterbehandlung ist dieselbe. Dicke Querschnitte durch die vordere Hälfte der ganzen Zunge geben guten Aufschluss über die Anordnung der Muskulatur, feine Schnitte der Zungenwurzel zeigen schöne Schleim- und Eiweissdrüsen.

Nr. 104. Tonsille. Die Tonsille des erwachsenen Menschen gibt oft nur wenig instruktive Bilder. Die Vorbereitung ist dieselbe wie für Nr. 103.

Dagegen sind die Tonsillen des Kaninchens, der Katze zu empfehlen. Um dieselben aufzufinden, verfahre man folgendermassen. Man präpariere die Vorderfläche des Halses frei, schneide Trachea und Ösophagus über dem Sternum mit einer starken Schere durch, fasse das durchschnittene Ende der Trachea mit der Pinzette, präpariere mit der Schere beide Röhren nach aufwärts heraus (dabei werden die Hörner des Zungenbeines durchschnitten) und dringe, immer sich dicht auf der Wirbelsäulenvorderfläche haltend, bis zum Schlundkopfe hinauf. Hier wird die Rachenwand durchgeschnitten; dann durchschneide man die Muskulatur dicht an den medialen Rändern der Unterkiefer bis vor zum Winkel, ebenso das Zungenbändchen. (Beim Kaninchen empfiehlt es sich, beide Mundwinkel einzuschneiden und das Zungenbändchen, sowie den M. geniogloss. mit in die Mundspalte eingeführter Schere zu lösen.) Nun ziehe man die Trachea etc. nach abwärts, dränge die Zunge zwischen den Unterkieferästen durch und schneide die letzten Verbindungen (Gaumensegel) dicht am Knochen ab. Die Zunge wird nun so hingelegt, dass ihre freie Unterfläche nach oben sieht; dann schneide man mit einer feinen Schere die hintere Rachenwand in der Medianlinie bis hinab zum Kehlkopfe durch und klappe die Wände auseinander; die Tonsillen erscheinen alsdann als ein paar ovale, ca. 5 mm lange Prominenzen der seitlichen Rachenwand. Fixieren in 60 ccm Kalibichromat-Essigsäure (siehe weiter Nr. 4, pag. 15). Färben mit Hansenschem Hämatoxylin (pag. 21) oder mit Hämatoxylin und mit Eosin (pag. 29). Einschluss in Xylolbalsam (pag. 33).

Nr. 105. Osophagus. Man lege auf 14 Tage 2—6 cm lange Stückchen des ganzen Rohres in 60 ccm Müllersche Flüssigkeit (siehe weiter Nr. 6, pag. 15). Färbung mit Hansenschem Hämatoxylin (pag. 21). Einschluss in Xylolbalsam (Fig. 195).

Nr. 106. Für topographische Präparate des Magens, Magenhäute, fixiere man Stücke von 2—5 cm Seite in 100 ccm Kalibichromat-Essigsäure[1]) (siehe weiter pag. 15). Dicke ungefärbte und dünnere mit Hansens Hämatoxylin (pag. 21) und Eosin (pag. 29) gefärbte Schnitte konserviere man in Xylolbalsam (pag. 33) (Fig. 196).

Nr. 107. Magendrüsen frisch. Man schneide aus dem Fundus ventriculi eines frisch getöteten Kaninchens ein Stückchen von ca. 2 cm Seite, entferne die nur lose anhaftende Muskelhaut von der Schleimhaut, fasse letztere mit einer Pinzette am linken Rande und schneide mit einer feinen Schere einen möglichst schmalen Streifen (0,5—1 mm breit) ab, der in einem Tropfen 0,65 %iger Kochsalzlösung fein zerzupft wird. Es gelingt ohne grosse Mühe, Körper und Grund der Drüsen zu isolieren. Die Körper der Belegzellen (Fig. 237) treten deutlich hervor, die Hauptzellen sind nicht sichtbar; die Kerne kann man mit Pikrokarmin (pag. 36) färben, das Präparat in verdünntem Glyzerin (pag. 33) konservieren. Die Isolation von Pylorusdrüsen ist nur durch sorgfältiges Zerzupfen möglich.

Fig. 237.

Untere Hälfte einer isolierten Fundusdrüse des Kaninchens. 240mal vergrössert. *B* Belegzellen, *M* Membr. propr.

Nr. 108. Isolierte Magenepithelien. Man lege ein 1 qcm grosses Stückchen der Magenschleimhaut auf ca. 5 Stunden in ca. 30 ccm Ranviers Alkohol (siehe weiter § 3 a, pag. 13). An den meisten Zellen nimmt der schleimige Teil einen grossen Abschnitt ein: man sieht demnach Bilder ähnlich der Fig. 25 *c*. Man kann unter dem Deckglase mit Pikrokarmin färben und in verdünntem, angesäuertem Glyzerin (pag. 36) konservieren.

Nr. 109. Drüsen. Magen von Hund oder Katze, die womöglich 1—2 Tage gehungert haben, ist am meisten zu empfehlen. Kaninchenmagen ist wegen der sehr geringen Grösse der Hauptzellen weniger geeignet. Man präpariere die der Muskelhaut nur lose aufsitzende Schleimhaut ab und lege Stückchen von ca. 1 cm Seite in ca. 10 ccm Alkohol absol.; nach einer halben Stunde wird der Alkohol durch neuen (ca. 20 ccm) ersetzt (pag. 14). Die Form der Drüsen lässt sich schon an mittelfeinen Schnitten erkennen; erschwerend ist nur der Umstand, dass die Drüsenschläuche sehr nahe beieinander stehen. Es begegnet dem Anfänger leicht, dass er die Drüsen gar nicht erkennt und die von hellem Epithel ausgekleideten Magengrübchen für Drüsen ansieht. Der Magen des Menschen, der indessen nur wenige Stunden nach dem Tode noch brauchbar ist, zeigt diesen Übelstand weniger. Zur Feststellung des feineren Baues der Drüsen, sowie des Oberflächenepithels sind möglichst feine, in Klemmleber (pag. 20) eingebettete Schnitte nötig.

a) Für Fundusdrüsen, Haupt- und Belegzellen färbe man senkrechte oder noch besser Flächenschnitte der Schleimhaut mit Hansenschem Hämatoxylin (pag. 21) 2—4 Minuten; die gut ausgewaschenen Schnitte[2]) werden in 5 ccm $^1/_{30}$%ige Lösung von Kongorot (pag. 9) 3—6 Minuten

[1]) An der Schleimhaut anklebender Mageninhalt ist durch langsames Schwenken in der Fixierungsflüssigkeit zu entfernen.

[2]) Die Schnitte müssen eine halbe Stunde in 30 ccm destilliertem Wasser verbleiben, das, so oft es noch bläulich wird, gewechselt werden muss (1—2 mal).

gebracht, in dest. Wasser 2 Minuten ausgewaschen und dann nach § 10 (pag. 33) in Xylolbalsam eingeschlossen. Zu dicke Schnitte zeigen alles rot gefärbt, die grossen roten Belegzellen verdecken die kleinen Hauptzellen. Man untersuche die feinsten Stellen des Schnittes, besonders den Drüsengrund, wo die Belegzellen nicht so übermässig reichlich sind. Man erkennt die Belegzellen dann schon bei schwachen Vergrösserungen als rote Flecken diskontinuierlich auf rosarotem Gunde. Bei starken Vergrösserungen sieht man auch die leicht blau gefärbten, kleineren Hauptzellen. Das sehr enge Lumen der Fundusdrüsen ist auf Querschnitten der Schläuche (Flächenschnitten der Schleimhaut) noch am besten zu sehen. Die Seitenkanälchen des Hauptlumens sind nur an glücklichen Schnitten wahrzunehmen (Fig. 198). Fig. 197 ist aus mehreren feinen Längsschnitten kombiniert.

b) Für Pylorusdrüsen sind senkrechte und Flächenschnitte der Schleimhaut mit Hansenschem Hämatoxylin (pag. 21) zu färben und in Xylolbalsam zu konservieren (pag. 33). Das Lumen der Pylorusdrüsen ist weiter (Fig. 200). Wegen der starken Schlängelung der Drüsen enthalten feinere Schnitte nur wenige der ganzen Länge nach getroffene Drüsen, sondern meistens nur Stücke solcher.

Ausgezeichnete Resultate erreicht man durch Fixierung mit Alkohol-Formol (pag. 15). Schleimfärbung mit Delafield (pag. 23) färbt auch das zuerst farblos bleibende Sekret der Epithelzellen.

Nr. 110. Duodenal-Drüsen. Man öffne Magen und Duodenum einer Katze der Länge nach, entferne den Inhalt durch sanftes Bewegen in Kochsalzlösung (pag. 4) und befestige den Pylorusteil und die obere Hälfte des Duodenum, also im ganzen ein 5—6 cm langes Stück mit Igelstacheln auf einer Korkplatte, die man (Schleimhautseite nach unten) in 100 ccm Kalibichromatformol bringt (weiter pag. 15). Man mache auch Längsschnitte, welche gleichzeitig Pylorus und Duodenum treffen. Färbung mit Hansenschem Hämatoxylin (pag. 21) und Eosin (pag. 30). Konservieren in Xylolbalsam.

Nr. 111. Dünndarm-Epithel und Zotten. Man nehme von der Mitte des Dünndarmes eines soeben getöteten Kaninchens ein ca. 1 cm langes Stückchen, schneide dasselbe der Länge nach auf und entferne durch vorsichtiges Übergiessen mit 0,65%iger Kochsalzlösung etwa aufliegenden Darminhalt. Dann fasse man das Stückchen am linken Rande mit der Pinzette und trenne mit einer feinen Schere einen schmalen Streifen ab, den man in einem Tropfen Kochsalzlösung auf einen Objektträger bringt und auf schwarzer Unterlage ausbreitet. Mit unbewaffnetem Auge schon sieht man die Zotten über den Rand des Streifens herausragen. Das Präparat wird zunächst ohne Deckglas bei schwacher Vergrösserung betrachtet. Man erblickt die Zotten teils gestreckt, teils kontrahiert; letzterer Zustand ist an quer über die Zotten verlaufenden Falten zu erkennen (Fig. 238). Einzelheiten sind zunächst nicht zu bemerken. Nun lege man ein Deckglas auf; die dadurch breit gequetschten Zotten werden heller, man erkennt deutlich das Zylinderepithel und dicht unter diesem die Blutgefässschlingen. Enthält das Epithel Becherzellen, so erscheinen diese als hellglänzende, rundliche Flecken.

Fig. 238.
Darmzotte eines Kaninchens. 70mal vergrössert.

Zur Untersuchung des Epithels kann man

a) das Stückchen etwas zerzupfen; dabei lösen sich einzelne und Gruppen von Zylinderzellen ab, welche mit starken Vergrösserungen zu betrachten sind. Nicht selten findet man einzelne Zylinderzellen kugelig aufgebläht; der Kutikularsaum ist manchmal in sehr deutliche Stäbchen zerfallen. Becherzellen sind, wenn vorhanden, durch ihren eigenartigen Glanz kenntlich; ihre Öffnung ist bei guter Einstellung scharf konturiert wahrzunehmen. Zuweilen lösen sich die Epithelien schwer von ihrer Unterlage; in solchen Fällen stelle man nach einer Stunde eine zweite Untersuchung an, bis dahin ist das Epithel hinreichend mazeriert, um abgestreift werden zu können.

b) Zur Herstellung von Dauerpräparaten lege man ein ca. 1 ccm grosses, der Länge nach geöffnetes Darmstückchen in 30 ccm Müllersche Flüssigkeit; nach 3—5 Tagen nehme man das Stückchen heraus, streiche mit der Spitze eines Skalpells über die Oberfläche und zerteile ein wenig des Abgestrichenen in einem Tropfen verdünntem Glyzerin. Deckglas. Starke Vergrösserung (Fig. 204 *A*).

Nr. 112. Zu Schnitten des Dünndarmes fixiere man 2—4 cm lange Stücke des Darmes eines jungen Hundes oder einer jungen Katze in Kalibichromat-Essigsäure[1]) (siehe weiter pag. 15). Man kann Querschnitte durch das ganze Darmrohr machen; in den meisten Fällen erhält man dabei nur Stücke von Zotten; will man ganze Zotten erhalten, so schneide man das gehärtete Darmstück mit einem Rasiermesser der Länge nach auf, stecke es mit Nadeln auf eine Korkplatte, die Schleimhautfläche nach oben gerichtet. Man sieht alsdann schon mit unbewaffnetem Auge die Zotten sich ausspreizen. Nun mache man von dem aufgesteckten Stücke dicke Querschnitte, welche man etwa 1 Minute lang mit Hansenschem Hämatoxylin[2]) färbt (pag. 21) und nach § 10, 3 (pag. 33) in Xylolbalsam konserviert. Sehr häufig findet man Becherzellen im Epithel (Fig. 204 *B*). Menschlicher Darm muss vor dem Einlegen in die Kalibichromat-Essigsäure aufgeschnitten und mit derselben Flüssigkeit abgespült werden. Es empfiehlt sich, Stücke von ca. 5 cm Seite sofort auf Kork aufzuspannen und so zu fixieren und zu härten. Wenn der Darm nicht ganz frisch ist, löst sich das gesamte Oberflächenepithel ab, so dass die nackten bindegewebigen Zotten vorliegen.

Flächenschnitte des Darmes liefern sehr zierliche Bilder. Nicht selten fallen die Drüsenquerschnitte heraus, so dass alsdann nur die (bindegewebige) Tunica propria zur Anschauung gelangt.

Derart hergestellte Präparate lassen alle Becherzellen als helle, überall gleich grosse Körper erscheinen, geben also über die Topographie der Becherzellenstadien keinen Aufschluss. Zu letzterem Zwecke empfiehlt sich

Nr. 113. Dreifachfärbung des Darmes. Kleine, in Chromosmium-Essigsäure fixierte (pag. 17) und in allmählich verstärktem Alkohol gehärtete Darmstückchen werden nach pag. 31, 19 behandelt.

Nr. 114. Gehäufte Knötchen (Peyer) sieht man schon durch die unverletzte, frische Darmwand des Kaninchens durchschimmern, bei Hunden

---

[1]) Wenn der Darm sofort nach dem Tode eingelegt wird, kontrahieren sich die Zottenmuskeln, eine Trennung des Bindegewebes von dem Epithel ist dann die regelmässige Folge (vergl. Fig. 201 und 202). Es empfiehlt sich deshalb, erst den etwas erkalteten Darm in die Fixierungsflüssigkeit zu bringen. Ausgezeichnete Resultate liefert Alkohol-Formol (pag. 15).

[2]) Auch Durchfärben mit Boraxkarmin (pag. 22) ist sehr zu empfehlen.

und bei Katzen sind sie jedoch oft (wegen der dicken Muskularis) gar nicht wahrzunehmen. Letztere Tiere haben konstant Knötchen an der Einmündungsstelle des Dünndarmes in den Dickdarm. Bei Kaninchen schneide man Knötchen-Haufen enthaltende Darmstücke auf und verfahre in gleicher Weise wie in Nr. 112. Bei Katzen schneide man das unterste Stück des Ileum (ca. 2 cm lang) mit einem ebenso langen Stücke des Cöcum ab, schneide beide Stücke der Länge nach auf und spanne sie auf eine Korkplatte, die Schleimhautseite nach oben. Meist liegt hier ein zäher Kot, der nur sehr schwer durch Spülen zu entfernen ist und die Zotten aufeinander klebt, so dass man nur Schrägschnitte der Zotten erhält. Im übrigen ist die Behandlung wie Nr. 112.

Der Processus vermiformis des Kaninchens enthält in seiner blinden Hälfte dicht beisammenstehende Knötchen, welche die Schleimhaut auf so schmale Bezirke zusammendrängen, dass das Durchschnittsbild sehr kompliziert und für Anfänger kaum verständlich wird.

Nr. 115. Dickdarm. Leere Stücke werden behandelt wie Nr. 112 oder wie 113 (vergl. Fig. 26, pag. 64). Mit Kot gefüllte Stücke müssen aufgeschnitten, abgespült und auf Kork gespannt werden.

Nr. 116. Dickdarmdrüsen des Kaninchens frisch. Man schneide ein ca. 1 cm langes Stückchen des untersten Teiles des Dickdarmes (zwischen zwei der rundlichen Kotballen) heraus, lege es auf den trockenen Objektträger, öffne es mit der Schere und breite es so aus, dass die Schleimhautfläche nach oben sieht; nun gebe man einen Tropfen der 0,65 %igen Kochsalzlösung darauf, fasse das Stück mit einer feinen Pinzette am linken Rande und schneide mit einer feinen Schere einen möglichst dünnen Streifen ab. Diesen übertrage man mit einem Tropfen Kochsalzlösung auf einen neuen Objektträger, löse mit Nadeln die Muskularis von der Mucosa und zerzupfe letztere ganz wenig. Deckglas, leichter Druck. Man sieht bei schwachen Vergrösserungen die Drüsenschläuche sehr gut (Fig. 239), die Mündung dagegen nur schwer. Die Epithelzellen sind oft an der dem Lumen zugewendeten Seite körnig. Bei starken Vergrösserungen sieht man das Zylinderepithel der Oberfläche sowohl von der Seite, wie von der Fläche, sehr schön. Der Inhalt der Becherzellen ist oft nicht hell, wie bei Schnittpräparaten, sondern dunkelkörnig.

Fig. 239.

e Epithel, *l* Darmdrüsen. 80mal vergrössert.

Nr. 117. Blutgefässe des Magens und des Darmes. Von der Aorta descend. aus injizierte, in 50 bis 200 ccm Müllerscher Flüssigkeit fixierte und in allmählich verstärktem Alkohol gehärtete (pag. 17) Magen- und Darmstücke werden teils in dicke (bis 1 mm) Schnitte zerlegt und ungefärbt in Xylolbalsam konserviert (Fig. 212), teils aber auch zu Flächenpräparaten verwendet, die bei wechselnder Tubuseinstellung und schwacher Vergrösserung sehr instruktiv sind. Zu dem Zwecke kann man Dickdarmstücke von 1 qcm Grösse aus absolutem Alkohol zum starken Aufhellen in 5 ccm Terpentinöl (statt Karbolxylol) einlegen und in Xylolbalsam konservieren. Es ist auch leicht, die Muskularis von der Mukosa abzuziehen und die einzelnen Häute in Xylolbalsam zu konservieren.

Nr. 118. Nerven-Plexus. Hierzu eignen sich vorzugsweise Därme mit dünner Muskularis, also von Kaninchen und Meerschweinchen, nicht von Katzen; es ist nicht notwendig, dass das Objekt ganz frisch ist, auch Dünn-

därme seit mehreren Tagen verstorbener Kinder sind noch vollkommen brauchbar. Zunächst bereite man sich 200 ccm verdünnte Essigsäure: 10 Tropfen Eisessig (oder 25 Tropfen gewöhnlicher Essigsäure) zu 200 ccm destill. Wasser. Dann präpariere man ein 10—30 cm langes Dünndarmstück vom Mesenterium, schneide das Stück ab und streiche den Darminhalt mit leicht aufgesetztem Finger heraus. Dann binde man das untere Ende des Darmes zu, injiziere vom oberen Ende aus mit der verdünnten Essigsäure prall den Darm, binde ihn oben auch zu und lege nun das ganze Stück in den nicht zur Füllung verwendeten Rest der Essigsäure. Nach einer Stunde wechsle man die Flüssigkeit. Nach 24 Stunden übertrage man den Darm in destill. Wasser, öffne mit der Schere den Darm seitlich vom Mesenterialansatze und schneide ein ca. 1 cm langes Darmstückchen ab. Es gelingt leicht, mit zwei spitzen Pinzetten die Muskularis von der Mucosa zu trennen; beide haften nur am Mesenterialansatze fester.

a) Plexus myentericus. Legt man schwarzes Papier unter die Glasschale, so sieht man jetzt schon mit unbewaffnetem Auge die weissen Knotenpunkte des Plexus. Ein Stückchen der Muskularis von ca. 1 cm Seite in einem Tropfen der verdünnten Essigsäure auf den Objektträger gebracht, gibt bei schwachen Vergrösserungen ein sehr hübsches Bild (Fig. 213 *A*). Beim Meerschweinchen lassen sich leicht beide Schichten der Muskularis voneinander abziehen[1]); an einer haftet dann der Plexus; solche Stücke kann man 1 Stunde in destill. Wasser legen, dann vergolden (pag. 27) und in Xylolbalsam konservieren. Für menschlichen Darm ist die Vergoldung weniger geeignet, da die beiden Muskelschichten, sich gleichfalls rot färbend, den Plexus teilweise verdecken.

b) Plexus submucosus. Man kratze mit einem Skalpell das Epithel von der isolierten Mucosa, bringe ein Stückchen von ca. 1 cm Seite auf den Objektträger, bedecke es mit einem Deckglase, das man etwas aufdrücken darf, und untersuche mit schwachen Vergrösserungen (Fig. 213 *B*).

Zum Konservieren kann man wie bei Nr. 118 a verfahren: nur empfiehlt es sich, das Stückchen aufzuspannen und vor dem Einlegen aus dem absol. Alkohol in das Karbolxylol etwas zu pressen, damit der Alkohol aus der schwammigen Mucosa vollkommen heraustritt.

Ausser Nerven sieht man auch viele Blutgefässe, die an der Struktur ihrer Wandung, zum Teil schon an den quergestellten Muskulariskernen leicht erkennbar sind.

Nr. 119. Gl. parotis, submaxillaris und sublingualis. Man schneide von den genannten Drüsen des Menschen (im Winter noch nach 3—4 Tagen tauglich) mehrere Stückchen von 0,5—1 cm Seite und bringe sie in 30 ccm Zenkersche Flüssigkeit[2]) (Weiterbehandl. p. 16). Eines der Stückchen färbe man mit Boraxkarmin durch, das andere zerlege man, ungefärbt in Leber eingeklemmt, in möglichst feine Schnitte; es genügen schon ganz kleine Fragmente von ca. 2 mm Seite. Färben in Hansenschem Hämatoxylin 2—3 Minuten (pag. 21); das Übertragen der Schnitte in die Farblösung muss langsam geschehen, sonst zerfahren die feinen Schnitte in kleinste Läppchen. Dann Färbung mit Eosin (pag. 29), Einschluss in Xylolbalsam

[1]) Jedoch nur dann, wenn die Füllung des Darmes sofort nach dem Tode vorgenommen war. Möglicherweise ist beim Menschen der Grund des festen Zusammenhängens beider Muskelschichten nur im Alter des Objektes gelegen.

[2]) Fixierungen, welche die Granula erhalten (z. B. auch Müller-Formol) sind für Allgemeinbilder nicht gut, weil die Granula alles zudecken.

(pag. 33). (Ganz feine Schnitte betrachte man nach der Hämatoxylinfärbung in Wasser, da die Zellgrenzen hier viel deutlicher sind.) Sind die Färbungen gelungen, so erscheinen die Speichelröhren und die Halbmonde rot. An der Gl. sublingual. und an den Schleimzellen der Gl. submaxillaris färbt sich auch die Membr. propria rot; man verwechsle sie nicht mit Randschnitten von Halbmonden, welch letztere granuliert sind, während die M. propria homogen glänzt (Fig. 171). Die Schleimzellen erscheinen bei den Boraxkarminpräparaten durchweg hell; mit Hämatoxylin gefärbt, sind sie bald hell, bald verwaschen blau in verschiedenen Nuancen; was sich färbt, ist ein Retikulum, welches sich in einem gewissen Funktionsstadium in jeder Schleimzelle findet. Die kurzen Schaltstücke der Gl. submaxillaris sind oft nur schwer zu finden (Fig. 174); leicht dagegen sind sie an der Parotis (auch an der des Kaninchens) zu sehen. Von den Endstücken sind nur diejenigen zum Studium tauglich, welche genau halbiert sind; die zahllosen Schräg- und Tangentialschnitte sind oft sehr schwer zu verstehen.

Fig. 240.

Drüsenzellen des Pankreas der Katze. 560mal vergrössert. Oben Gruppen von Zellen, wie sie meistens zur Anschauung kommen, unten zwei isolierte Zellen.

Nr. 120. Pankreas. Vom Menschen meist schon untauglich. Behandlung wie Parotis Nr. 119. Die Langerhansschen Inseln sind zahlreich im lienalen Ende des Pankreas zu finden und lassen sich schon bei schwachen Vergrösserungen ($^{50}/_{1}$) leicht als helle Flecke sehen. Die charakteristische Körnung der dem Lumen zugewendeten Abschnitte der Drüsenzelle ist bei dieser Methode nur mit starken Vergrösserungen und selbst da nicht immer zu sehen, denn die gegen Wasser sehr empfindlichen Körnchen lassen sich nur schwer konservieren. Zerzupft man dagegen ein stecknadelkopfgrosses Stückchen eines frischen Pankreas der Katze oder eines anderen Säugers in einem Tropfen Kochsalzlösung (0,65%), so sehen bei schwachen Vergrösserungen die Endstücke wie gefleckt aus; das sind die teils hellen, teils körnigen Abschnitte der Zellen. Stärkere Vergrösserungen ergeben dann Bilder wie Fig. 240.

Nr. 121. Granula der Speicheldrüsen und des Pankreas und der Panethschen Zellen. Ganz frische Stücke werden in Alkohol-Formol fixiert (Weiterbehandlung Nr. 3, pag. 15). Feine Schnitte werden entweder mit Heidenhains Hämatoxylin-Eisenlack (pag. 25) oder auch mit Säurefuchsin — 1—3 Tropfen der Lösung (pag. 9) werden zu 5—10 ccm absolutem Alkohol gesetzt, in dem die Schnitte nun 24 Stunden verweilen — gefärbt. In vielen Fällen sind die Granula erst mit Immersionslinsen deutlich zu unterscheiden. Granula von Schleimzellen dürfen mit wässerigen Flüssigkeiten nicht in Berührung kommen; doch ist Anwendung verdünnter Delafieldlösung (pag. 23) zulässig.

Nr. 122. Zum Studium des Baues der Gallenblase, sowie der grossen Gallengänge ist nur ganz frische Leber zu gebrauchen, da die alkalisch reagierende Galle bald nach dem Tode die Wandung der Gallenblase durchtränkt, gelb färbt und zu mikroskopischen Untersuchungen untauglich macht. Fixierung in Müller-Formol etc. (pag. 16), Färbung mit Delafields Hämatoxylin (pag. 23).

Nr. 123. Leberzellen. Man schneide eine frische Leber durch und streiche mit schräg aufgesetzter Skalpellklinge über die Schnittfläche. Die der Klinge anhaftende braune Lebermasse übertrage man in einen auf den Objektträger gesetzten Tropfen Kochsalzlösung. Deckglas. Erst schwache,

dann starke Vergrösserung (Fig. 231 *A*). Das Präparat enthält ausserdem zahlreiche farbige und farblose Blutzellen.

Nr. 124. Leberläppchen. Kleine Stücke (von ca. 2 cm Seite) einer Schweinsleber fixiere man in 30—50 ccm absolutem Alkohol (Nr. 1, pag. 14). Die Einteilung in meist sechseckige Läppchen, die mit unbewaffnetem Auge schon gut an der Leberoberfläche zu sehen war, tritt schon nach einer Minute scharf an den Schnittflächen hervor; auch der Durchschnitt der Venae centrales wird sichtbar. Nach ca. 3 Tagen angefertigte, mit Hansenschem Hämatoxylin gefärbte (pag. 21) Schnitte zeigen zwar die Einteilung in Läppchen auch bei schwacher Vergrösserung gut, die Leberzellen aber, sowie die Gallengänge sind zum Studium weniger zu empfehlen. Besser eignet sich hierzu die

Nr. 125. Leber des Menschen, von der man möglichst frische Stücke von ca. 2 cm Seite ca. 4 Wochen in 200 ccm Müllerscher Flüssigkeit fixiert und in 100 ccm allmählich verstärktem Alkohol (pag. 17) gehärtet hat. Man betrachte ungefärbte a) parallel, b) senkrecht zur Oberfläche angefertigte Schnitte und färbe andere mit Hansenschem Hämatoxylin (oder auch noch dazu mit Eosin pag. 29), Einschluss in Xylolbalsam (pag. 33). Die Läppchen sind wegen des geringer entwickelten interlobulären Bindegewebes nicht so deutlich abgegrenzt. Makroskopische Betrachtung ermöglicht viel eher die Unterscheidung der Läppchen, als die Untersuchung mit dem Mikroskop. Zur Orientierung möge der Anfänger berücksichtigen, dass die einzelnen Gefässdurchschnitte Lebervenen, mehrere beisammen dagegen Verästlungen der Pfortader, der Arterie und der Gallengänge, also stets interlobulären Gebilden entsprechen. Genau quer durchschnittene Venae centrales sind auch durch die radiär zu ihnen gestellten Leberzellen kenntlich (Fig. 226).

Nr. 126. Blutgefässe der Leber. a) Man lege ein Leberstück (von ca. 2 cm Seite) eines mit Chloroform getöteten Kaninchens schnell, ohne es viel ausbluten zu lassen, in 50 ccm absoluten Alkohol. Nach zwei Tagen sieht man schon auf der Oberfläche die natürliche Injektion durch braune, im Zentrum der Läppchen befindliche Flecke markiert. Der Oberfläche parallel geführte, dicke Schnitte werden ungefärbt in Xylolbalsam eingeschlossen. Schwache Vergrösserung. Oft enthalten nur die oberflächlichen Schichten der Leber gefüllte Blutgefässe.

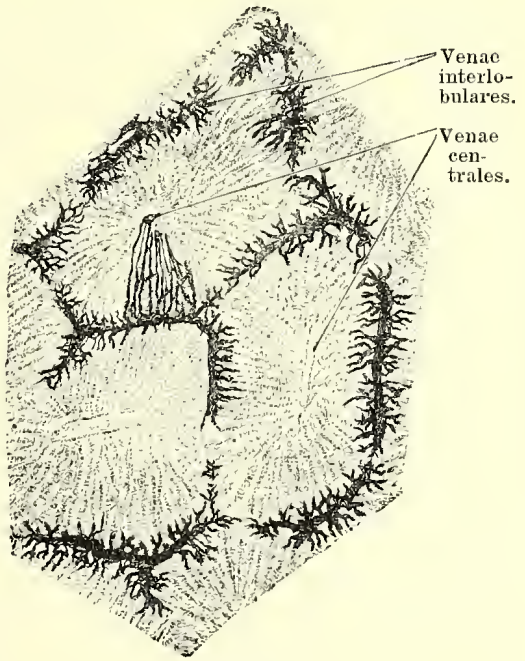

Fig. 241.

Stück eines Flächenschnittes einer Kaninchenleber. Injektion von der Pfortader aus. 40mal vergrössert. Man sieht drei Leberläppchen. Die Injektionsmasse hat nur die Pfortaderäste (Vv. interlobul.) gefüllt; im oberen Läppchen ist sie bis zur Ven. centr. vorgedrungen. Technik Nr. 126 b.

b) Von allen Injektionen gelingen diejenigen der Leber am leichtesten. Man injiziere (pag. 31) Berlinerblau entweder von der Pfortader oder von der Vena cava inferior aus. In letzterem Falle empfiehlt es sich, das

Tier über dem Zwerchfelle zu durchschneiden, das Herz auf dem Zwerchfelle sitzen zu lassen und vom rechten Vorhofe aus die Kanüle in die Cava inferior einzubinden. Die injizierte Leber wird zunächst in toto in ca. 200 ccm Müllersche Flüssigkeit eingelegt; nach ca. 6 Tagen werden Stücke von ca. 2 cm Seite von den bestinjizierten Stellen ausgeschnitten, abermals auf 2 bis 3 Wochen in ca. 150 ccm Müllersche Flüssigkeit gebracht und endlich in ca. 100 ccm allmählich verstärktem Alkohol gehärtet (pag. 17). Dicke Schnitte der Leber konserviere man ungefärbt in Xylolbalsam (Fig. 241).

Nr. 127. Darstellung der Drüsenlumina durch Golgis schwarze Reaktion. Kleine Stückchen der Zungenwurzel, des Magens, der Speicheldrüsen und der Leber werden in die Kalibichromat-Formol- und dann in Silberlösung gelegt. Näheres siehe pag. 24. Oft gelingt die Färbung erst nach ein- oder zweimaliger Wiederholung der Prozedur. Nachfärben sehr zu empfehlen. In der Leber färben sich zuweilen die Gitterfasern.

Nr. 128. Bauchfellepithel. Man verfahre wie Nr. 43 pag. 138, nehme aber statt des Mesenterium, das übrigens auch brauchbare Bilder liefert, das Omentum majus. Die Stücke können in Hansenschem Hämatoxylin (pag. 21) gefärbt und in Xylolbalsam (pag. 33) konserviert werden (Fig. 236).

VI. Atmungsorgane.

Der Kehlkopf.

Die Schleimhaut des Kehlkopfes ist eine Fortsetzung der Rachenschleimhaut und besteht, wie diese, aus Epithel, einer Tunica propria und einer Submucosa, welch letztere die Verbindung der Schleimhaut mit den unterliegenden Teilen vermittelt. Das Epithel ist fast überall ein mehrreihiges (pag. 60) Flimmerepithel; die durch die Wimperhaare erzeugte Strömung ist gegen die Rachenhöhle gerichtet; an den Stimmfalten (wahren Stimmbändern), an der Vorderfläche der Giessbeckenknorpel und an der laryngealen Fläche der Epiglottis ist dagegen das Epithel ein geschichtetes Pflasterpithel[1]). Die Tunica propria besteht aus zahlreichen elastischen Fasern und aus fibrillärem Bindegewebe, welches sich bei Tieren an der Epithelgrenze zu einer Membrana propria verdichtet. Die T. propria ist Sitz einer wechselnden Menge von Lympho-Leukocyten; in der Schleimhaut des Ventr. laryngis (Morgagni) finden sich sogar Solitärknötchen (pag. 131). Papillen besitzt die Schleimhaut hauptsächlich im Bereiche des geschichteten Pflasterepithels; am freien Rande und an der Unterfläche der Stimmfalten sind die Papillen zu Längsleisten verschmolzen. An der laryngealen Fläche der Epiglottis sind nur vereinzelte Papillen vorhanden, auf denen kurze Geschmacksknospen aufsitzen. Die Submucosa enthält gemischte, verästelte alveolotubulöse Drüsen von 0,2 bis 1 mm Grösse; besonders drüsenreich sind die Taschenfalten, die Mitte der Stimmfalten ist dagegen eine gewisse Strecke vom freien Rande aus drüsenlos.

[1]) Die Ausdehnung beider Epithelarten ist oberhalb der Stimmfalten individuell sehr verschieden, Inselbildung von geschichtetem Pflasterepithel nicht selten.

Die Taschenfalten enthalten oft (in ca. 50%) kleine, ca. 1 mm grosse, elastische Knorpelstücke, ebensolche (2—3 1/2 mm) finden sich zuweilen im vorderen Ende der Stimmfalten.

Die Knorpel des Kehlkopfes bestehen meist aus hyalinem Knorpel, welcher zum Teil die Eigentümlichkeiten des Rippenknorpels (s. pag. 79) zeigt. Dahin gehören Schildknorpel, Ringknorpel, der grösste Teil der Giessbeckenknorpel und oft die Cartilagines triticeae. Aus elastischem (Netz-) Knorpel bestehen dagegen der Kehldeckel, die Cart. cuneiformes (Wrisbergi), die Cart. corniculatae (Santorini) und (nicht immer) der mediane Teil des Schildknorpels; ferner Spitzen und Processus vocales der Giessbeckenknorpel. Faserknorpelig sind zuweilen die Cartilagines triticeae. Zwischen dem 20. und 30. Lebensjahr beginnt eine (vorwiegend enchondrale) Verknöcherung des Schild- und Ringknorpels. Beim Weibe und bei Kastraten bleibt der mediane Teil des Schildknorpels meist von der Verknöcherung frei.

Der Kehlkopf ist reich an Blutgefässen und Nerven. Erstere bilden mehrere (2—3) der Fläche nach ausgebreitete Netze, welchen ein dicht unter dem Epithel gelegenes Kapillarnetz folgt. Auch die Lymphgefässe bilden zwei der Fläche nach ausgebreitete, miteinander zusammenhängende Netze, von denen das oberflächliche aus engeren Gefässen besteht und unter dem Blutkapillarnetze liegt.

Die Nerven enthalten in ihrem Verlaufe mikroskopische Ganglien und bilden ein tiefes und ein oberflächliches Geflecht. Die marklosen Nerven enden zum Teil subepithelial, entweder als Endbäumchen, deren Zweige mit Verdickungen versehen sind oder in Endkolben, zum Teil intraepithelial in freier Verästlung und in Geschmacksknospen (s. Geschmacksorgan). Unterhalb der Stimmfalten fehlen subepitheliale Nervenenden und Knospen, dagegen sind viele intraepitheliale Nervenfasern vorhanden, die einzelne Geschmackszellen umspinnen.

Die Luftröhre.

Die flimmernde Schleimhaut[1]) der Luftröhre ist ebenso gebaut, wie diejenige des Kehlkopfes; ein Unterschied besteht nur insofern, als die elastischen Fasern sich zu einem dichten Netzwerke mit vorwiegend longitudinaler Faserrichtung ausbilden. Dieses Netz ist dicht unter dem Epithel über den alveolotubulösen gemischten Drüsen gelegen. Die Knorpel sind hyalin; die Hinterwand der Luftröhre wird durch eine Lage quer verlaufender, glatter Muskelfasern, die ihrerseits noch meistens von einer längsverlaufenden Lage glatter Muskelfasern bedeckt ist, gebildet[2]). Die Drüsen der Hinterwand sind durch

[1]) Die Schleimhaut, welche die Hinterwand der Luftröhre überzieht, scheint in ihrem Bau zu variieren; ich habe wenigstens dort bei einem gesunden Manne geschichtetes Pflasterepithel und eine Tunica propria mit Papillen gefunden.

[2]) Die glatte Muskulatur der Luftröhre und ihrer Äste ist ebenso reichlich mit elastischen Fasern versehen, wie diejenige des Darmes (pag. 256).

ihre Grösse (2 mm) ausgezeichnet; sie durchbohren nicht selten die Muskeln, so dass sie zum Teil hinter diesen gelegen sind.

Blut-, Lymphgefässe und Nerven verhalten sich wie im Kehlkopfe; die an den glatten Muskelfasern der Trachea endigenden Nervenfasern sind marklos und stammen von den Nervenzellen der kleinen (sympathischen) Ganglien, die sensitiven Nervenfasern sind markhaltig und cerebro-spinaler Herkunft (? vergl. pag. 202, Anm. 1).

Die Bronchen und die Lungen.

Die Lungen können als alveolo-tubulöse, zusammengesetzte Drüsen betrachtet werden, an denen wir, wie bei allen Drüsen, ausführende und sekretorische (d. h. hier respiratorische) Abschnitte unterscheiden. Die aus-

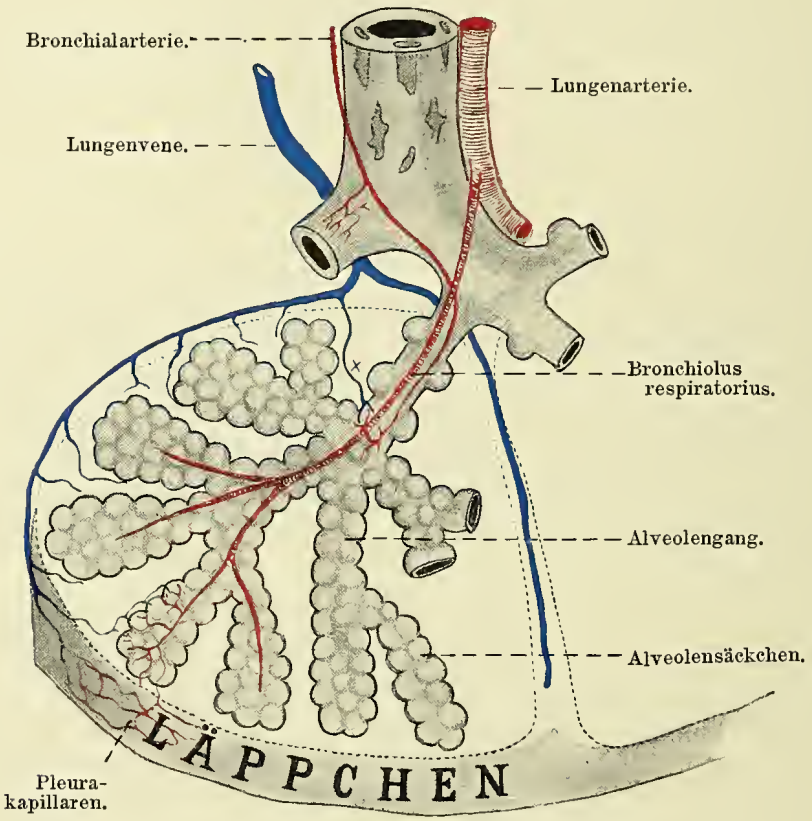

Fig. 242.

Schema der Endverästlung des menschlichen Bronchialbaumes und seiner Blutgefässe. × Lungenvene, Blut aus Bronchialgefässen aufnehmend.

führenden Abschnitte werden durch Kehlkopf, Luftröhre und deren Äste, die Bronchen, dargestellt. Jeder Bronchus teilt sich beim Eintritte in die Lunge wiederholt und erfährt auch innerhalb derselben eine fortwährende Teilung, die durch direkte Abgabe kleiner Seitenäste und durch spitzwinkelige Teilung und allmähliche Abnahme des Kalibers der grossen Äste stattfindet;

so löst sich jeder Bronchus in feinste Ästchen auf, die nirgends miteinander anastomosieren und bis zu einem Durchmesser von 0,5 mm den Charakter der Ausführungsgänge beibehalten. Von da an beginnt der respiratorische Abschnitt. An der Wand der kleinen Bronchialäste treten halbkugelige Ausbuchtungen auf, die Alveolen, die vereinzelt und unregelmässig stehen. Solche Bronchialäste heissen Bronchioli respiratorii. Diese teilen sich

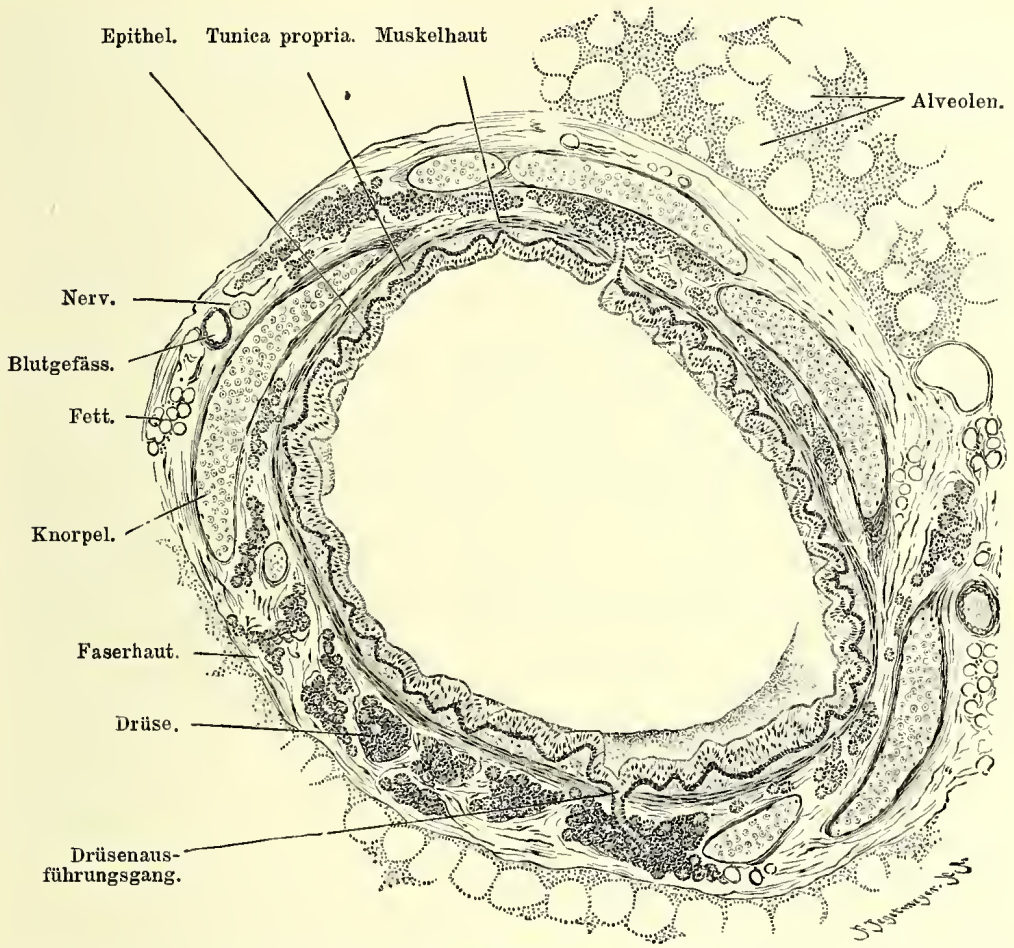

Fig. 243.

Querschnitt eines 2 mm dicken Bronchialastes eines Kindes. 30mal vergrössert. Technik Nr. 130, pag. 303.

und gehen in Alveolengänge über, welche sich von den Bronchioli nur dadurch unterscheiden, dass sie ringsum mit Alveolen besetzt sind. Die Alveolengänge teilen sich unter rechtem oder spitzem Winkel und gehen ohne scharfe Grenze in die etwas erweiterten blinden Alveolensäckchen (Endbläschen) (schlechter „Infundibula") über, deren Wandung dicht mit Alveolen besetzt ist[1]). Jede Alveole ist gegen das Alveolensäckchen offen — man

[1]) Zwischen Alveolengang und Alveolensäckchen noch einen besonderen Abschnitt als Atrium zu unterscheiden, scheint mir überflüssig; er ist an guten Ausgüssen der menschlichen Lunge nicht zu unterscheiden und auch bei Tieren inkonstant.

nennt diese weite Öffnung Basis; ausserdem bestehen noch Verbindungen mit Nachbaralveolen durch eine sehr wechselnde Anzahl feiner Kanäle, sog. Poren (Fig. 245 *B*).

Der ganze respiratorische Abschnitt wird durch Bindegewebe in 0,3 bis 3 qcm grosse Läppchen geteilt. Sämtliche ausführende Abschnitte liegen bis zu einem Durchmesser von 1,5—1 mm herab zwischen den Läppchen, interlobulär.

Der feinere Bau der Bronchen, und der grössten Bronchialäste unterscheidet sich nicht von jenem der Luftröhre. Allmählich aber treten Modifikationen auf, welche sich zuerst an den Knorpeln und an der Muskulatur äussern. Die Knorpel bilden bald keine C-förmigen Ringe mehr, sondern sind unregelmässige, an allen Seiten der Bronchialwand gelegene Plättchen geworden. Sie nehmen mit der Abnahme des Durchmessers der Bronchialäste an Grösse und Dicke ab und hören an den feineren Bronchialästen (von 1 mm Durchmesser) ganz auf. An vielen Stellen ist der Knorpel nicht hyalin, sondern elastisch. Die glatten Muskeln bilden eine den ganzen Umfang des Rohres umgreifende Ringfaserlage, welche nach innen von den Knorpeln gelegen ist. Die Dicke der Muskellage nimmt mit dem Durchmesser der Bronchialäste ab; es sind jedoch selbst an den Alveolengängen noch Muskelfasern vorhanden. Dagegen fehlen sie an den Alveolensäckchen.

Die Schleimhaut ist in Längsfalten gelegt und besteht aus einem mehrreihigen, mit Becherzellen untermischten Flimmerepithel, das in den feineren Bronchialästen allmählich einreihig wird, einer Membrana propria von wechselnder Dicke und einer bindegewebigen Tunica propria. Letztere enthält ein von zahlreichen, längs verlaufenden elastischen Fasern gebildetes Netzwerk und weisse Blutzellen in sehr wechselnder Menge. Zuweilen kommt es auch hier zur Bildung von Solitärknötchen, von deren Kuppe aus weisse Blutzellen durch das Epithel in das Bronchialrohr wandern. Soweit die Knorpel reichen, oft noch weiter, enthält die Schleimhaut verästelte, alveolo-tubulöse, gemischte Drüsen, deren Körper unter der Muskelhaut oft sogar ausserhalb der Knorpelspangen ihren Sitz haben (Fig. 243, links oben). Sie sind in den grösseren Bronchien in grosser Menge vorhanden und hören erst bei Beginn der respiratorischen Bronchiolen auf; ihre Ausführungsgänge münden, die Muskelhaut durchbohrend in trichterförmige Grübchen, die mit Flimmerepithel ausgekleidet sind.

Nach aussen von den Knorpeln befindet sich eine aus faserigem Bindegewebe und elastischen Fasern bestehende Faserhaut, welche den ganzen Bronchialast und die mit diesem verlaufenden Gefässe und Nerven umhüllt.

Der feinere Bau der respiratorischen Abschnitte unterscheidet sich, nachdem Knorpel und Drüsen sich allmählich verloren haben, vorzugsweise durch die Beschaffenheit des Epithels.

Die den kleinsten Bronchialästen folgenden Bronchioli respiratorii tragen anfangs noch ein einreihiges Flimmerepithel, im weiteren Verlaufe verlieren sich die Flimmerhaare, die Zellen werden kubisch und es tritt zwischen diesen eine zweite Art von Epithelzellen in Form von verschieden grossen, dünnen, kernlosen Platten auf. Ein solches von Platten und einzelnen oder kleinen Gruppen kubischer Zellen gebildetes Epithel heisst respiratorisches Epithel. Dabei erfolgt der Übergang des kubischen Epithels in das respiratorische Epithel nicht mit scharfer Grenze, sondern in der Art, dass an der einen Seite des Bronchiolus kubisches, an der anderen Seite respiratorisches Epithel sich befindet, oder dass Gruppen kubischer Zellen von respiratorischem Epithel umgeben werden und umgekehrt. Die Bronchioli respiratorii enthalten somit gemischtes Epithel (Fig. 244 u. 245 *A*). Indem

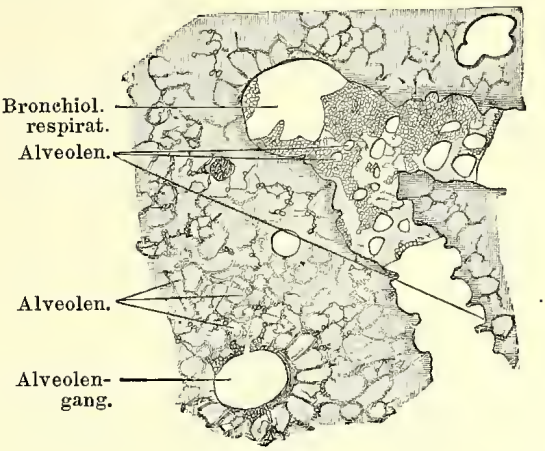

Fig. 244.

Stück eines Schnittes durch die Lunge eines erwachsenen Menschen. 50mal vergr. Der Bronchiolus respiratorius teilt sich nach rechts in zwei Äste. Eine Strecke weit ist auch seine untere Wand in den Schnitt gefallen. Man sieht hier die Eingänge in die Alveolen von oben her; in dem unteren Aste sieht man die Alveolen von der Seite. Das Epithel des Bronchiolus ist ein gemischtes. Die epitheliale Auskleidung der Alveolen ist bei dieser Vergrösserung nur zum Teil sichtbar. Technik Nr. 131, pag. 303.

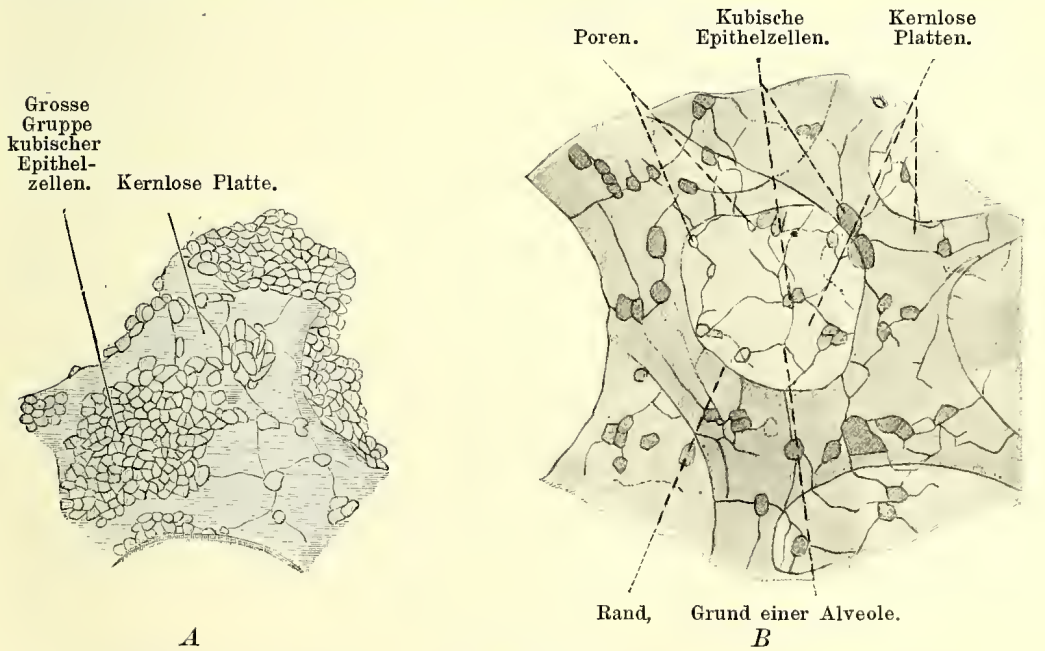

Fig. 245.

Stücke von Schnitten durch die Lunge des Menschen. 240mal vergrössert. *A* Gemischtes Epithel eines Bronchiolus respiratorius. *B* Alveolen bei verschiedener Einstellung gezeichnet. Der Rand der Alveole ist dunkel gehalten; man siebt, dass er von demselben Epithel überzogen ist, wie der (helle) Grund der Alveole; die Kerne der Zellen sind nicht sichtbar. Technik Nr. 131, pag. 303.

das respiratorische Epithel immer mehr an Ausdehnung gewinnt und die grossen Gruppen kubischer Zellen immer seltener werden, geht das Epithel der Bronchiolen in dasjenige der Alveolengänge über.

Das Epithel der Alveolengänge und der Alveolen ist dasselbe wie das respiratorische Epithel der Bronchiolen. Wie die Entwicklungsgeschichte lehrt, gehen die kleineren kernlosen Platten aus ebenfalls kubischen Epithelzellen hervor und zwar nehmen diese die platte Gestalt durch die Atmung, d. h. durch die dabei sich vollziehende Ausdehnung der Alveolenwand, an. Die grösseren Platten sind durch nachträgliche Verschmelzung mehrerer kleiner entstanden. Die Alveolen älterer Feten und totgeborener Kinder sind nur von kubischen Zellen ausgekleidet. Die Wandung der Alveolengänge und der Alveolen besteht ausser den schon erwähnten Muskelfasern der Alveolengänge noch aus einer leichtstreifigen Grundlage und vielen elastischen Fasern. Diese sind an den Alveolengängen zirkulär angeordnet; an der Eingangsstelle („Basis") der Alveole bilden die elastischen Fasern einen dicken Ring, während feine geschlängelte Fäserchen in der ganzen Wandung der Alveole vorkommen (Fig. 246). Indem die elastischen Ringe benachbarter Alveolen an den Berührungspunkten miteinander verwachsen, bilden sie die Alveolensepta[1]).

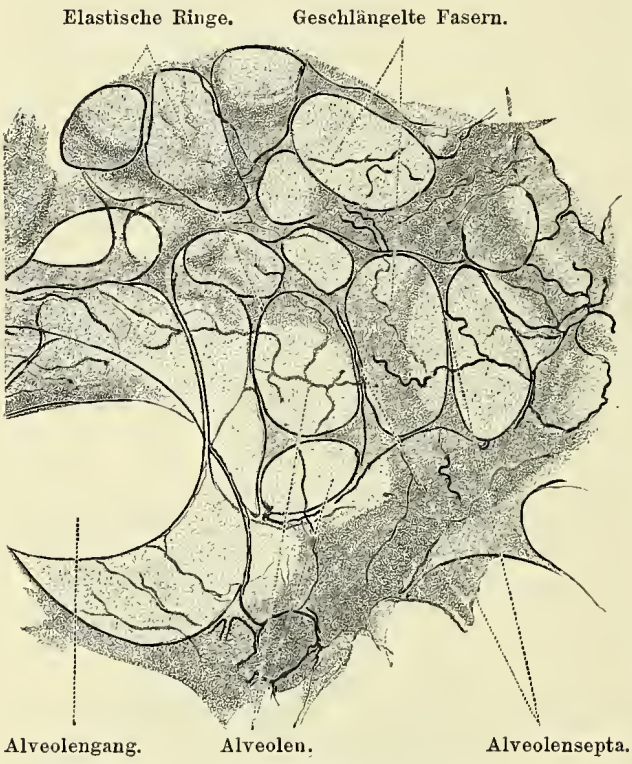

Fig. 246.

Durchschnitt der Lunge eines Kaninchens. 220mal vorgrössert. Färbung elastischer Fasern. Technik Nr. 132b, pag. 304.

Das zwischen den Lungenläppchen befindliche interlobuläre Bindegewebe ist der Träger der grösseren Blut- und Lymphgefässe und enthält ausser feinen elastischen Fasern und einzelnen Bindegewebszellen beim Erwachsenen schwarze Pigmentkörnchen und kleinste Kohlenteilchen, die durch

[1]) Dieser Reichtum an elastischen Fasern ermöglicht, dass die Alveole bei der Inspiration sich um das Dreifache ihres Durchmessers erweitert und bei der Exspiration zu ihrem ursprünglichen Durchmesser (0,1—0,3 mm) wieder zurückkehrt. An der Grenze gegen das Lungenepithel löst sich das Bindegewebe in ein Netz feiuer Gitterfasern (pag. 278) auf.

Inhalation dorthin gelangt sind. Bei Kindern ist das interlobuläre Bindegewebe reichlicher entwickelt, die Abgrenzung in Läppchen also deutlicher.

Die Oberfläche der Lungen wird von der Pleura visceralis überzogen; diese besteht aus Bindegewebe, zahlreichen, feinen, elastischen Fasern und ist an der freien Oberfläche von einer einfachen Schicht platter, polygonaler Epithelzellen[1]) überkleidet. Die gleichgebaute Pleura parietalis ist nur ärmer an elastischen Fasern.

Die Blutgefässe der Lungen lassen zwei Systeme unterscheiden: 1. das respiratorischen Zwecken dienende System der Arteriae und Venae pulmonales; 2. das System der Arteriae und Venae bronchiales. 1. Die Äste der Art. pulmon. dringen in den Lungenhilus ein und laufen an der Seite der Bronchialäste in die Läppchen zu den Bronchiolen, Alveolengängen und Alveolensäckchen, wo sie sich in ein sehr engmaschiges Kapillarnetz auflösen, das dicht unter dem respiratorischen Epithel der Bronchioli respiratorii, der Alveolengänge und der Alveolen gelegen ist und mit einem unter der Pleura pulmonalis gelegenen, weitmaschigen Kapillarnetz zusammenhängt. Die Lungenvenen entstehen am Grunde je eines Alveolus (Fig. 247), nehmen an der Lungenoberfläche Venen aus den Kapillaren der Pleura auf und sammeln sich zu Stämmchen, die an der Peripherie der Läppchen verlaufen und erst später an die Seite der (grösseren) Bronchialäste herantreten. 2. Die Arteriae bronchiales versorgen die Bronchialverästlungen bis zu den Bronchioli respiratorii und speisen ein tiefes, für Drüsen und Muskeln und ein oberflächliches für die Tunica propria bestimmtes Kapillarnetz; auch die Wandungen der Lungenarterien und -venen, die Glandulae lymphaticae bronchiales, sowie die Pleura pulmonalis erhalten Äste von den Bronchialarterien. Die Venae bronchiales ergiessen ihr Blut zum Teil in Lungenvenen (Fig. 242 ×), zum Teil in das Gebiet der Vena azygos. Zwischen Lungen- und Bronchialarterien bestehen stärkere und feinere Anastomosen.

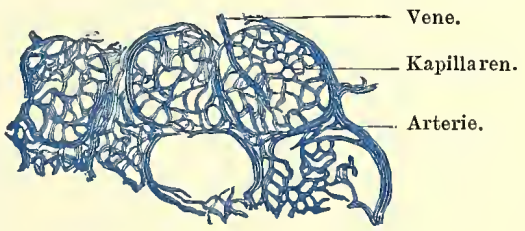

Fig. 247.

Aus einem Schnitte durch die von der Art. pulmonalis aus injizierte Lunge eines Kindes. 80mal vergrössert. Von den fünf gezeichneten Alveolen sind die drei oberen vollkommen injiziert. Technik Nr. 133, pag. 304.

Von Lymphgefässen kennen wir ein oberflächliches und ein tiefes Netz; das gut entwickelte, unter der Pleura pulmonalis gelegene, oberflächliche Netz hängt mit regellos unter der Pleura verteilten, erbsengrossen Lymphknoten zusammen und mündet mit mehreren klappenführenden Stämmchen in die bronchialen Lymphdrüsen. Das in dem interlobulären Bindegewebe befindliche, weitmaschige tiefe Netz sammelt die Lymphgefässe der Bronchialschleimhaut[2]) und der Blutgefässwände; aus diesen gehen klappen-

[1]) Bei Hund und Kaninchen sind sie mit einem feinen Härchensaum versehen.

[2]) An den Alveolengängen und -säckchen sind (beim Hund) keine Lymphgefässe mehr vorhanden.

führende Stämmchen hervor, welche mit den Bronchialästen verlaufend am Hilus austreten, und dort in die Bronchiallymphdrüsen münden (siehe auch pag. 126).

Die zahlreichen, von Sympathikus und Vagus stammenden Nerven der Lungen enthalten teils markhaltige, teils marklose Nervenfasern und kleine Gruppen von Ganglienzellen. Die Nervenenden stehen vorzugsweise in Beziehung zu den Blutgefässwänden. In der Pleura parietalis enden die Nerven teils in Lamellen- und in vielen Golgi-Mazzonischen Körperchen (pag. 208), teils frei mit büschelförmigen Verzweigungen.

Anhang.

Die Schilddrüse.

Die Schilddrüse entsteht im wesentlichen aus einer medianen Wucherung der ventralen Schlundwand und bietet anfangs das Bild einer tubulösen zusammengesetzten, netzförmigen Drüse; ihr am Foramen coecum der Zunge mündender Ausführungsgang (Ductus thyreoglossus) obliteriert jedoch schon frühzeitig in embryonaler Zeit und bildet sich bis auf einzelne Reste zurück; auch das Netz der Drüsenröhrchen, die anfangs nicht hohl sind, zerschnürt sich in kurze Stücke. (Siehe auch pag. 65.)

Beim erwachsenen Menschen besteht die Schilddrüse aus länglichrunden, beiderseits blind endenden „Follikeln", das sind Schläuche von sehr verschiedenem (40—120 μ) Durchmesser, welche durch lockeres, mit elastischen Fasern durchsetztes Bindegewebe zu Läppchen miteinander verbunden werden. Eine Membrana propria fehlt. Die Follikel sind mit einer einfachen Lage bald zylindrischer, bald kubischer, bald platter Epithelzellen ausgekleidet, die beim Menschen Körnchen von Fett und acidophiler Substanz enthalten. Das Lumen der Follikel ist mit einer homogenen, zähen Masse, der kolloiden Substanz, die jene Körnchen und Vakuolen enthält, gefüllt[1]). Die Vakuolen sind teils Kunstprodukte, teils enthalten sie Fett oder Mucin. Die sehr zahlreichen Blutgefässe lösen sich in ein die Schläuche umspinnendes Netz von Kapillaren auf, welche dicht unter dem Epithel liegen. Die kleinen Schilddrüsenarterien besitzen normalerweise vorkommende Verdickungen der Intima und der Media, sog. „Knospen". Die ebenfalls zahlreichen Lymphgefässe bilden ein zwischen den Schläuchen gelegenes Netzwerk. Die

[1]) Früher galt die kolloide Substanz für ein Charakteristikum der Schilddrüse; seitdem aber dem Kolloid ähnliche Massen nicht nur in der Hypophyse (pag. 191) gefunden worden sind, sondern auch in den Blut- und Lymphgefässen des Halses das geronnene Blutplasma dem Kolloid sehr ähnlich sehen kann, verliert dieses Merkmal seinen diagnostischen Wert. Auf welchen Wegen das von der Schilddrüse gelieferte Sekret abfliesst, ist noch dunkel. Es ist beobachtet worden, dass an den Knotenpunkten des Schlussleistennetzes die Kittsubstanz überall fehlt; vielleicht handelt es sich hier um ein Auseinanderweichen der Epithelzellen behufs Durchlassung des Sekretes zu den Lymphwegen. Möglicherweise wird das Sekret auch von den Blutgefässen aufgenommen. Dass das Sekret im Haushalte des Körpers eine grosse Rolle spielt, insofern es giftige Stoffwechselprodukte unschädlich macht, ist durch Experimente festgestellt.

Nerven verlaufen mit den Blutgefässverzweigungen und bilden vorzugsweise diese, zum Teil auch die Drüsenschläuche umspinnende Geflechte. Ein Eindringen von Endzweigen in das Epithel ist nicht beobachtet.

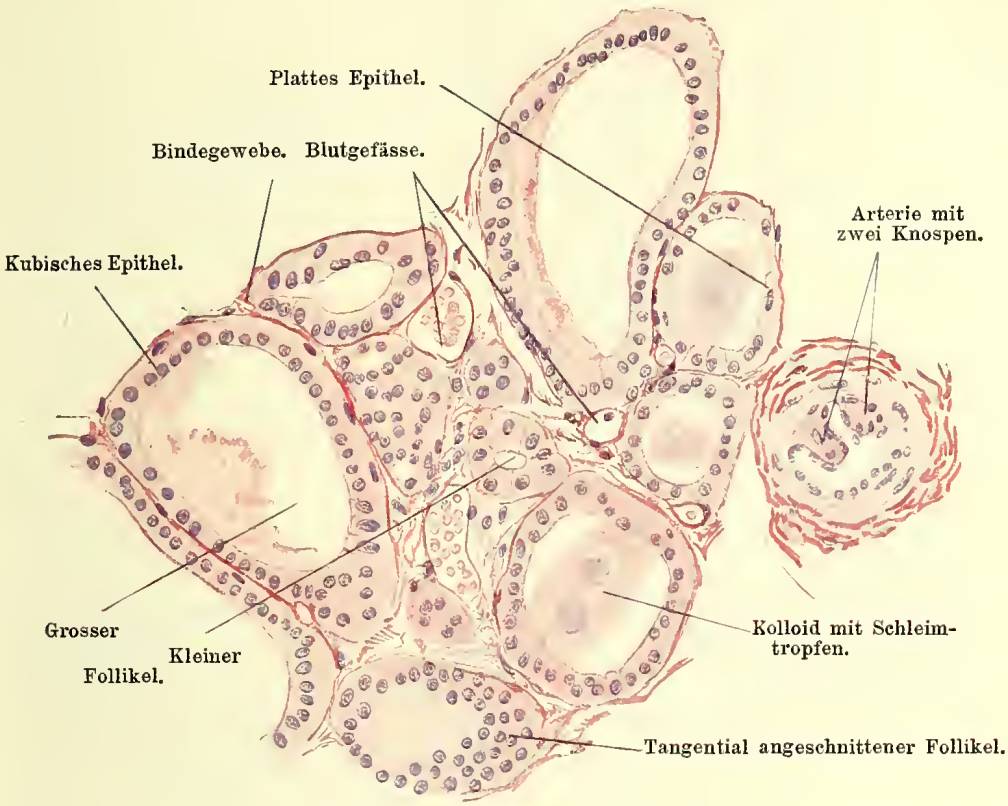

Fig. 248.

Ein Läppchen aus einem feinen Durchschnitte der Schilddrüse eines erwachsenen Menschen. 220mal vergrössert. Man beachte den verschiedenen Durchmesser der Schläuche. Technik Nr. 134, pag. 304

An der Rückfläche der seitlichen Schilddrüsenlappen finden sich jederseits 1—4 (zuweilen mehr), ein paar Millimeter grosse „Epithelkörperchen" (Glandulae parathyreoideae, Techn. Nr. 134); sie bestehen aus Strängen oder Nestern von Epithelzellen, die umgeben von Blutkapillaren und Bindegewebe aus dem Epithel der dritten und vierten Viszeralspalte entstanden sind; auch im Innern der Schilddrüse kommen verirrte Stücke von Epithelkörperchen vor. Die Annahme, dass es sich um embryonales Schilddrüsengewebe handle, das gegebenen Falles sich weiter entwickeln könne, wird neuerdings bestritten und den Epithelkörperchen eine eigene Funktion — die Wegnahme bedingt Tetanie — zugeschrieben.

Bei verschiedenen Säugetieren, Embryonen und Erwachsenen, ist in jedem Seitenlappen der Schilddrüse ein mit plattem bis zylindrischem Flimmerepithel ausgekleideter Gang „Zentralkanal der Schilddrüse" gefunden worden, der mit den umliegenden Schilddrüsenläppchen und den Epithelkörperchen zusammenhängt.

Thymus.

Die Thymus entsteht paarig aus dem Epithel der 3. Viszeralspalte als eine anfänglich hohle, später solide Ausstülpung, die, von ihrem Mutterboden

sich abschnürend, verästelte Sprossen, Läppchen treibt. Schon im 4. Fetalmonat ist die Thymus ein gelappter Körper, der von lockerem fibrillärem Bindegewebe, dem Träger der grösseren Blut- und Lymphgefässe, umgeben wird. Durchschnitte von Thymusläppchen zeigen eine dunklere Rindensubstanz (Fig. 249), welche aus einem durch sternförmige Epithelzellen gebildeten Netz besteht, in dessen Maschen viele, sehr protoplasmaarme, kleine Epithelzellen liegen, die Lymphocyten täuschend ähnlich sehen [1]). Die zentrale Partie der Thymus, die Marksubstanz ist heller, nicht immer scharf von der Rinde getrennt und besteht zum Teil aus ähnlichen Zellen wie die Rinde, zum Teil aus grösseren, entweder einzelnen, sternförmigen, oder in Gruppen beisammenliegenden typischen Epithelzellen. Beide Substanzen werden frühzeitig von Blutgefässen durchwachsen, in deren Begleitung zarte Züge von Bindegewebe und geringe Mengen von weissen Blutzellen — auch eosinophile Zellen (pag. 121) befinden sich unter diesen — eindringen. Etwa im 5. Fetalmonat entstehen in der Marksubstanz die „Hassalschen Körperchen", Gruppen konzentrisch zusammengeballter Epithelzellen, von denen die zentralsten chromatinarme Kerne (Zeichen baldigen Absterbens) enthalten. Die Körperchen sind anfangs klein (10—20 μ) und nur in geringer Anzahl vorhanden, nehmen aber rasch an Grösse zu (— 180 μ), während immerzu neue entstehen, so dass das Thymusmark des Neugeborenen sehr viele Hassalsche Körperchen verschiedenster Grösse enthält (Fig. 251).

Fig. 249.

Stück eines Schnittes durch die Thymus eines 5monatl. menschl. Fetus. 50mal vergrössert. Technik Nr. 135, pag. 305.

Um diese Zeit ist die Thymus zu einem stattlichen Körper herangewachsen, der durch stärkere Züge mit elastischen Fasern untermengten Bindegewebes in 4—11 mm grosse Läppchen geteilt wird, die wieder durch feinere

[1]) Diese Ähnlichkeit ist die Ursache, dass die Thymus so lange zu den „lymphoiden Organen" gezählt wurde und hat zur Irrlehre, dass die Thymus eine Lymphocytenquelle sei, Veranlassung gegeben. Die Entwicklung lehrt aber mit aller Sicherheit, dass die kleinen Zellen durch wiederholte Teilung der Epithelzellen der ersten Anlage entstehen und ebenso geht aus der weiteren Lebensgeschichte der kleinen Elemente hervor, dass sie später wieder zu grossen typischen Epithelzellen werden können (pag. 302).

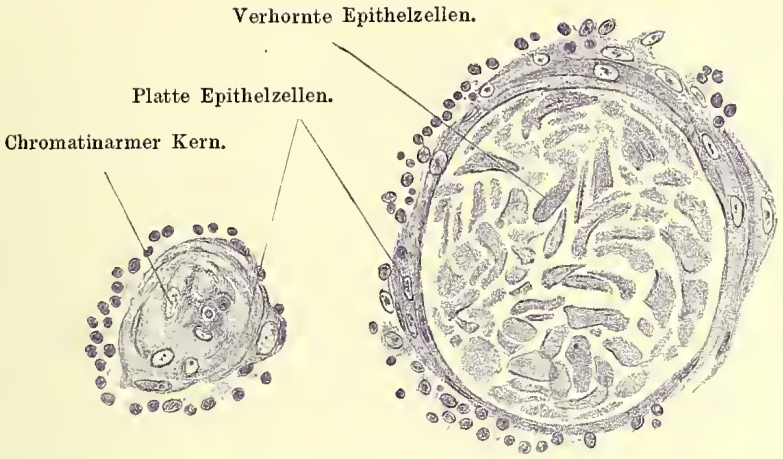

Fig. 250.

Hassalsche Körperchen aus einem Thymusschnitt von einem 23jährigen Hingerichteten. 360mal vergrössert. Technik Nr. 135, pag. 305.

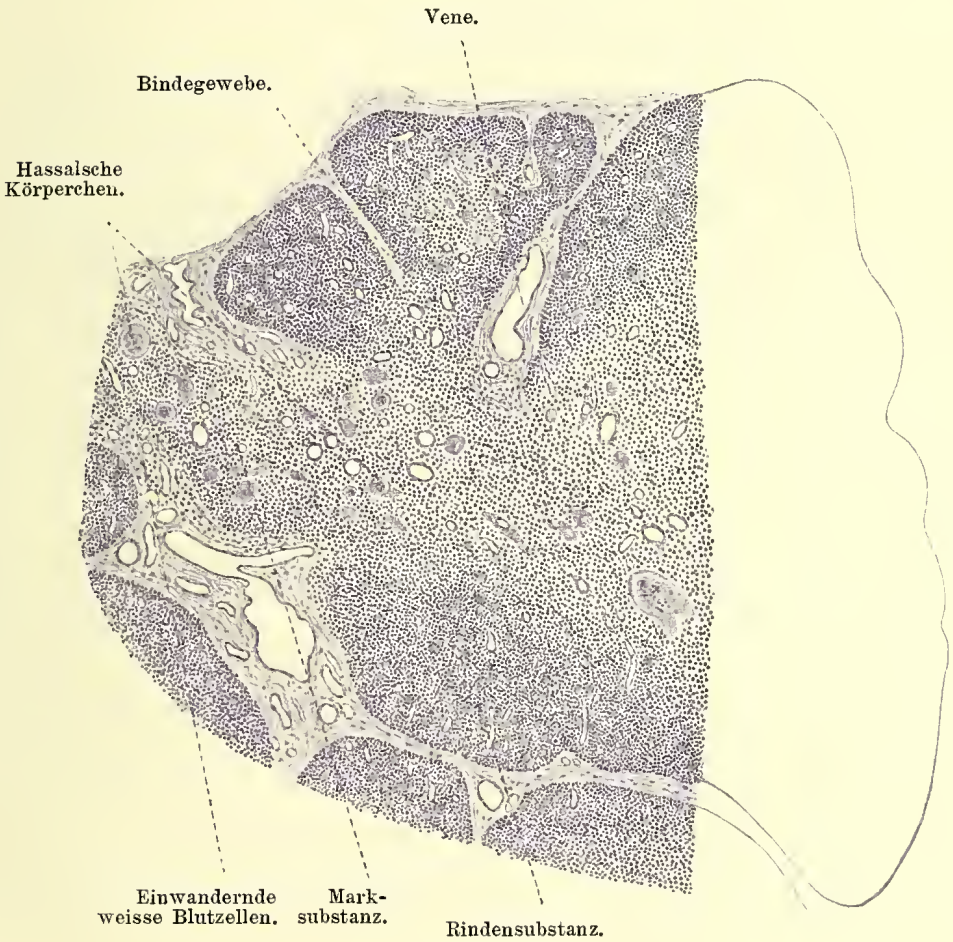

Fig. 251.

Stück eines Schnittes durch die Thymus eines neugeborenen Menschen. 50mal vergrössert. Man beachte, dass das an die Rindensubstanz angrenzende Bindegewebe arm, das an die Marksubstanz angrenzende Bindegewebe dagegen reich (siehe bei „einwandernde weisse Blutzellen") an Lympho-Leukocyten ist. Technik Nr. 135, pag. 305.

Bindegewebszüge in kleinere 1 qmm grosse Läppchen getrennt werden und durch die Marksubstanz, die sich streckenweise später zu einem immer dünner werdenden Strang, dem „Markstrang“ auszieht, miteinander in Verbindung stehen (Fig. 252). Der feinere Bau der Thymus des Neugeborenen zeigt in der Rindensubstanz das gleiche Bild wie früher, vorwiegend kleine Epithelzellen, die sich durch Mitose reichlich vermehren; sie werden an der Grenze der Marksubstanz zu grösseren Elementen, die das Material zu den Hassalschen Körperchen liefern, die auch nach der Geburt noch an Zahl und Grösse (— 0,3 mm) zunehmen und nun deutliche Spuren inneren Zerfalles (zugrunde gehende Kerne, kernlose Schüppchen, eindringende Lymphocyten) zeigen. An den Stellen, wo das Mark direkt an das umgebende Bindegewebe stösst — und solche Stellen werden mit zunehmendem Wachstum immer zahlreicher

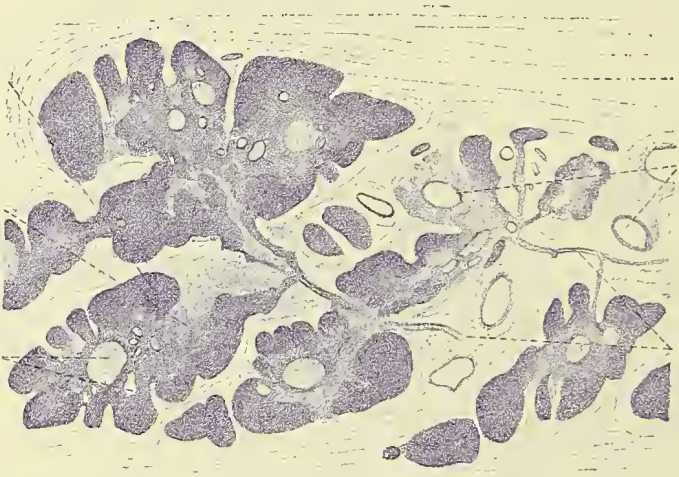

Fig. 252.

Querschnitt durch ein Thymusstück eines $1\frac{3}{4}$jährigen Kindes. 21 mal vergrössert. Technik Nr. 135, pag. 305.

und grösser — wandern viele weisse Blutzellen, die in dem das Mark, aber nicht in dem die Rinde umgebenden Bindegewebe liegen (Fig. 251), in die Marksubstanz ein. Sie stehen vermutlich mit der Abfuhr der durch Zerfall sowohl der Hassalschen Körperchen, als auch anderer Epithelzellen entstehenden Produkte in Beziehung. Da das Mark viel weniger Mitosen enthält — sie fehlen völlig in den Hassalschen Körperchen — als die Rinde, so darf man annehmen, dass die Rinde der Thymus die Produktions-, das Mark die Wachstums- und Degenerationszone der Thymus-Substanz darstellt.

Die zu sehr wechselnden Zeiten einsetzende „Rückbildung“ der Thymus besteht z. T. darin, dass in dem interlobulären Bindegewebe sich ansehnliche Mengen von Fettgewebe bilden, wodurch die Läppchen auseinandergesprengt werden. Dadurch geht die Thymus als zusammenhängender Körper verloren; von den isolierten Läppchen verfällt ein Teil der Rückbildung, indem in der Rinde die Neubildung kleinzelliger Elemente sistiert, sie verschwinden schliess-

lich völlig, d. h. sie werden zu grösseren, den Markzellen gleichen Elementen, während das Mark selbst weiterem Untergang und der Abfuhr durch weisse Blutzellen entgegengeht. Ein anderer Teil der Läppchen aber erhält sich bis ins hohe Alter; dabei kann sich die peripherste Schicht der Rindensubstanz zu einer einfachen oder mehrfachen Lage typischer Epithelzellen umgestalten.

Die Arterien verlaufen zwischen Rinde und Mark und speisen Kapillaren, die grösstenteils in der Rinde, zum kleineren Teile im Marke gelegen sind. Die daraus sich sammelnden Venen verlaufen teils im Mark, teils münden sie in grosse, zwischen den Läppchen verlaufende Venenstämmchen. Die vielen Lymphgefässe sammeln sich aus weiten, dicht an der Oberfläche der Läppchen gelegenen Lymphräumen zu grossen, im interlobulären Bindegewebe gelegenen Stämmchen, die weiterhin als klappenführende Gefässe neben den grösseren Blutgefässen hinziehen. Die Nerven enden im wesentlichen an den Blutgefässen, nur äusserst spärliche Fäserchen dringen frei endend in das Mark.

TECHNIK.

Nr. 129. Kehlkopf, Luftröhre und Schilddrüse. Man präpariere die Luftröhre[1]) über dem Manubrium sterni frei, schneide sie und den Ösophagus quer durch und präpariere beide nach aufwärts los (s. Nr. 104 pag. 282). Die Zunge kann gleichfalls mit herausgenommen werden. Die Schilddrüse lässt man am Kehlkopf hängen. Das Ganze wird auf 2—6 Wochen in 200—400 ccm Müllersche Flüssigkeit eingelegt (Weiterbehandlung Nr. 5 pag. 15). Quer- und Längsschnitte durch die Stimmbänder und durch Stücke der Trachea färbe man mit Hansenschem Hämatoxylin (pag. 21) und konserviere sie in Xylolbalsam (pag. 33). Besonders instruktiv sind Schnitte quer durch die Stimmbänder, auf denen Schleimhaut, Drüsen, Muskeln, Gefässe, Nerven und Knorpel Stoff zu den verschiedensten Studien geben. Sehr schöne Bilder ergibt Färbung der Schnitte mit Boraxkarmin (pag. 22) und Resorzin-Fuchsin (pag. 23) oder mit Eisenhämatoxylin (13, pag. 29).

Nr. 130. Bronchialast. Die dem soeben getöteten Tiere (Kaninchen[2]) entnommenen Lungen werden wie Nr. 129 in Müllerscher Flüssigkeit fixiert und in allmählich verstärktem Alkohol gehärtet. Nach 8 Tagen schneide man ein ca. 1 ccm grosses Stück Lunge heraus, das ein längsverlaufendes Stück Bronchus enthält, entferne mit einer Schere den grössten Teil des anhängenden Lungengewebes, klemme den Bronchus in Leber und mache feine Querschnitte, welche man mit Hansenschem Hämatoxylin (pag. 21. Fig. 243) (oder nach C, pag. 23) färbt und in Xylolbalsam (pag. 33) konserviert. Die Methode ist auch zur Darstellung von Alveolen und Alveolengängen zu verwenden.

Nr. 131. Lungenepithel. Zur Darstellung desselben können nur ganz frisch getötete Tiere verwendet werden; zu empfehlen sind junge

[1]) Von Tieren ist die erwachsene Katze sehr zu empfehlen.

[2]) Katzenlungen sind wegen der oft ansehnlichen, die Bronchialäste begleitenden Fettmassen weniger zu empfehlen.

(nicht neugeborene) Katzen, die durch Kopfabschneiden getötet werden. Trachea und Lunge werden sorgfältig herausgenommen und mit einer vorher bereiteten verdünnten Lösung von Argent. nitr.[1]) vermittelst einer Glasspritze prall gefüllt. Die Trachea wird dann fest zugebunden und das Ganze auf 1—12 Stunden in den Rest der nicht zum Injizieren verwendeten Silberlösung eingelegt und ins Dunkle gestellt. Alsdann werden die Lungen mit destill. Wasser kurz abgespült und in 150 ccm allmählich verstärkten Alkohol übertragen, woselbst sie beliebig lange im Dunkeln aufbewahrt werden können. Die Reduktion kann eine Stunde oder beliebig später nach der Silberinjektion vorgenommen werden. Zu dem Zwecke werden die Lungen in Alkohol dem Sonnenlichte ausgesetzt, woselbst sie sich in wenigen Minuten tief bräunen. Dann mache man mit sehr scharfem Messer Schnitte (man vermeide dabei, das Präparat zu drücken). Das Lungengewebe ist trotz der Alkoholhärtung noch sehr weich und erlaubt nur dicke Schnitte anzufertigen; am leichtesten gelingen parallel der Oberfläche gerichtete Schnitte. Die Schnitte werden 10—60 Minuten lang in 5—10 ccm destilliertes Wasser, dem man ein linsengrosses Stückchen Kochsalz zugefügt hat, gelegt und ungefärbt in Xylolbalsam (pag. 33) konserviert[2]). Es ist nicht gerade leicht, sich an solchen Durchschnitten zu orientieren; man beginne die Untersuchung mit schwachen Vergrösserungen. Die kleinen Alveolen sind leicht kenntlich; die etwas grösseren Lücken entsprechen Alveolengängen. Die Epithelzeichnung ist im ganzen zierlicher bei mittelstarken (80 : 1) Vergrösserungen und durchaus nicht an allen Stellen gleich gut ausgeprägt. Die kubischen Epithelzellen sind meist etwas dunkler braun gefärbt. Man suche sich eine gute Stelle aus und betrachte sie mit starker Vergrösserung (240 : 1), wobei man nicht zu vergessen hat, durch verschiedene Einstellung (Heben und Senken des Tubus) sich über das Relief des Präparates zu orientieren. Man sieht nämlich bei starker Vergrösserung entweder nur den Grund oder nur den Rand einer Alveole deutlich. Fig. 245 *B* ist bei wechselnder Einstellung gezeichnet. Die Poren sind nicht an jeder Alveole nachzuweisen.

Nr. 132. Elastische Fasern der Lunge a) frisch, erhält man, wenn man mit einer Schere von einer frisch angefertigten Schnittfläche einer Lunge (die Lunge kann schon alt sein) ein ca. 1 qcm grosses flaches Stückchen abschneidet, mit Nadeln auf dem trockenen Objektträger ausbreitet, mit dem Deckglase bedeckt und ein paar Tropfen zur Hälfte mit Wasser verdünnter Kalilauge (pag. 7) zufliessen lässt (pag. 36). Die verdünnte Lauge zerstört die übrigen Teile, nur die elastischen Fasern bleiben erhalten, deren Dicke und Anordnung bei stärkerer Vergrösserung (240 : 1) leicht zu untersuchen ist.

b) für Dauerpräparate fixiere man 1—2 ccm grosse Stückchen Lunge in Alkohol absol. (pag. 14) 48 Stunden, färbe dicke Schnitte mit Resorzin-Fuchsin (pag. 23) und konserviere in Xylolbalsam (Fig. 246).

Nr. 113. Blutgefässe der Lungen. Man injiziere die Lunge von der Arteria pulmonalis aus mit Berliner Blau, fixiere sie dann in Müllerscher Flüssigkeit und härte sie in Alkohol. Man mache dicke, vorzugsweise parallel den Oberflächen der Lungen geführte Schnitte (Fig. 247).

Nr. 134. Schilddrüse. Feine Schnitte der in toto gehärteten Drüse (s. Nr. 129) werden mit Hämatoxylin und Eosin gefärbt (pag. 21 und 29)

[1]) 50 ccm der 1%igen Lösung zu 200 ccm dest. Wasser.

[2]) Kernfärbungen sind nicht zu empfehlen, da sich nicht nur die Kerne der Epithelzellen, sondern auch die der Kapillaren etc. färben, wodurch das Bild sehr kompliziert wird.

und in Xylolbalsam konserviert (Fig. 248). Dicke Schnitte betrachte man in Glyzerin, woselbst die mit Kolloid gefüllten Lymphgefässe oft deutlich hervortreten.

Das obere Epithelkörperchen findet sich an der Eintrittsstelle der Art. thyreoid. inf. in die Schilddrüse, an der hinteren Kante des Seitenhornes, an dessen unterem Pol (oder tiefer unten) das untere Körperchen liegt. Manchmal fehlt eines. Die Epithelkörperchen sind am leichtesten an frischen Präparaten zu finden, sind von minderer Transparenz als die Lymphknötchen, von festerer Konsistenz als Fettläppchen. Sicheren Entscheid gibt die mikroskopische Untersuchung.

Nr. 135. Thymus. Man fixiere die Thymus von Feten, neugeborenen und älteren Kindern in Kalibichromat-Essigsäure (pag. 15) und härte in allmählich verstärktem Alkohol (pag. 17), färbe mit Hansenschem Hämatoxylin (pag. 21) und konserviere in Xylolbalsam (pag. 33) (Fig. 250). Man verwechsle die Gefässquerschnitte, deren Lumina beim Heben und Senken des Tubus sich verrücken (wenn sie nicht genau quergeschnitten sind), nicht mit den konzentrisch gestreiften Hassalschen Körpern.

VII. Harnorgane.

Die Nieren.

Die Nieren sind zusammengesetzte tubulöse Drüsen, welche ganz aus Röhrchen, den Harnkanälchen, bestehen; die schon makroskopisch bemerkbaren Unterschiede zwischen peripheren und zentralen Schichten der Nieren, der sog. Rinden- und Marksubstanz, werden hauptsächlich bedingt durch den Verlauf der Harnkanälchen, indem die in der Rinde gelegenen Abschnitte der Kanälchen einen gewundenen, die in der Marksubstanz befindlichen aber einen gestreckten Verlauf nehmen.

Makroskopisch sichtbar sind ferner 1. von der Grenze des Markes in die Rinde ziehende Bündel gestreckt verlaufender Harnkanälchen-Abschnitte, die Markstrahlen (= Ferreinsche Pyramiden) (Fig. 254); 2. der an frischen Nieren rötliche „Aussenstreifen", welcher durch einen Kaliberwechsel der Schleifenschenkel (Fig. 253) bedingt wird.

Der Aussenstreifen ist ein Teil der „Aussenzone", deren innere Grenze durch die Vereinigung der Sammelröhren bedingt wird. Von da beginnt die „Innenzone". „Innenstreifen" endlich wird der zwischen Aussenstreifen und Beginn der Innenzone gelegene Abschnitt der Aussenzone genannt (Fig. 253).

Jedes Harnkanälchen beginnt in der Rindensubstanz mit einer kugeligen, Blutgefässe umfassenden Erweiterung, dem Nierenkörperchen (Malpighi) (Fig. 253), welches zuweilen mit einer Einschnürung, dem Hals, vom nächsten Abschnitt, der Pars contorta, abgesetzt ist. Dieser ist ein in seiner Hauptmasse rindenwärts vom Nierenkörperchen gelegenes, vielfach gewundenes Kanälchen „Tubulus contortus" (Fig. 253, 2) welcher in die „Henlesche Schleife" übergeht, einen im allgemeinen gestreckt verlaufenden Abschnitt, der zuerst medullarwärts zieht (proximaler[1]), absteigender Schenkel), dann aber

[1]) Zum Nierenkörperchen orientiert.

umbiegend wieder rindenwärts zurückläuft (distaler, aufsteigender Schenkel). Letzterer geht in einen kürzeren, wieder gewundenen Abschnitt, das „Schaltstück“ über, das sich in ein leicht gewundenes „Sammelröhrchen“

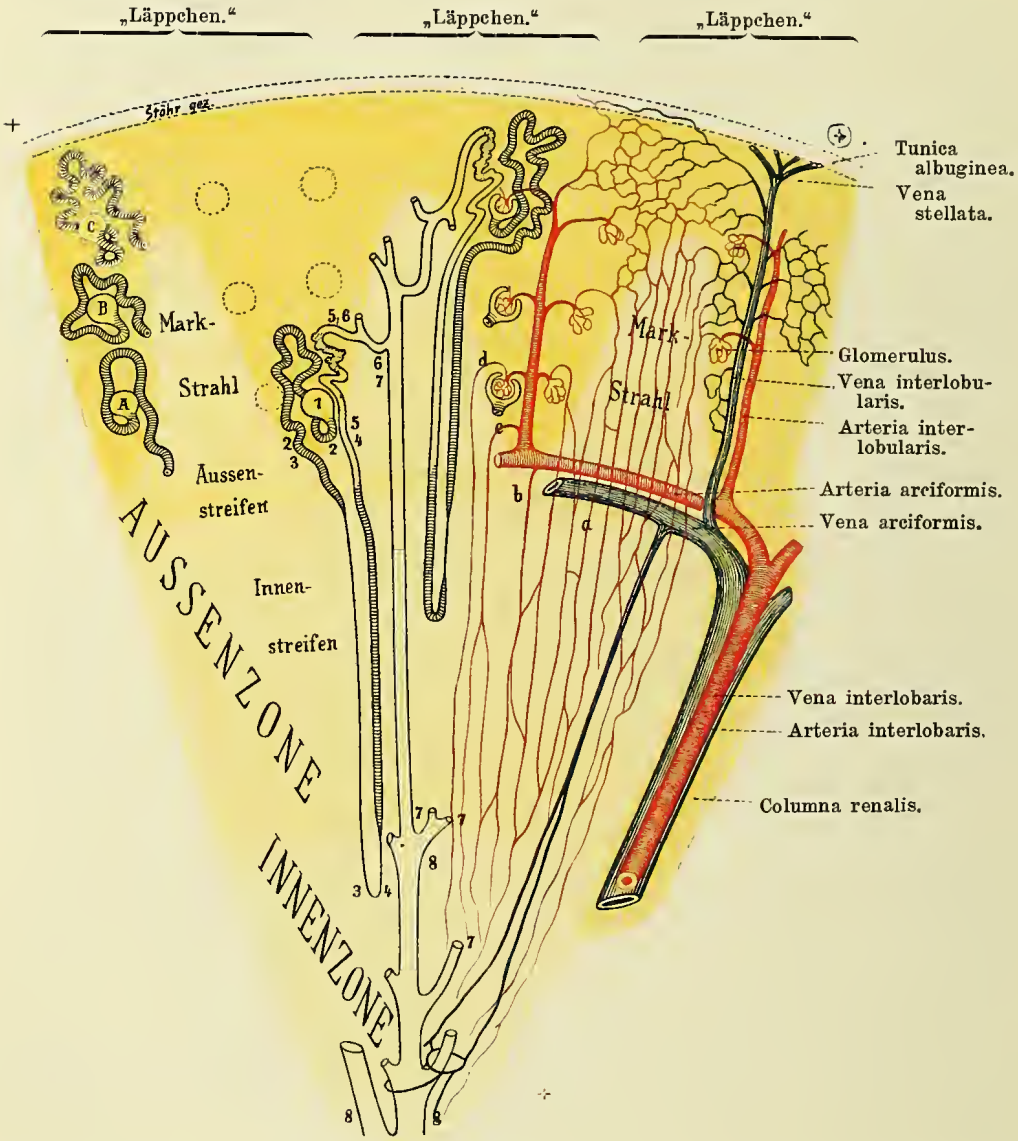

Fig. 253.

Schema des Verlaufes der Harnkanälchen und der Blutgefässe der menschlichen Niere. Die Kanälchen sind im Verhältnis zur Höhe des Nierendurchschnittes viel zu gross gezeichnet.

1 Nierenkörperchen.
2—2 Tubulus contortus.
3—3 proximaler } Schenkel der
4—4 distaler } Henleschen Schleife.
5—5 Schaltstück.
6—6 Sammelröhrchen.
7—7 Sammelrohr.
8 Ductus papillaris.

Jeder Tubulus contortus bildet eine stets mit dem Scheitel peripheriewärts gestellte Arkade (A); dieselbe wird jedoch durch Windungen erster (B) und zweiter (C) Ordnung undeutlich. a, b, c, d siehe Text pag. 312.

(„Verbindungsstück“) fortsetzt. Dieses vereinigt sich im Bereich der Markstrahlen mit benachbarten Sammelröhrchen zu stärkeren, gestreckt verlaufenden „Sammelrohren“ (Fig. 253), die in der Innenzone der Marksubstanz mit

anderen Sammelrohren spitzwinklig zusammenfliessen und so, an Zahl verringert, an Kaliber verstärkt, die an der Spitze der Nierenpapille mündenden Ductus papillares bilden (Fig. 253). Jedes Harnkanälchen hat vom Nierenkörperchen bis zum Sammelröhrchen einen völlig isolierten Verlauf.

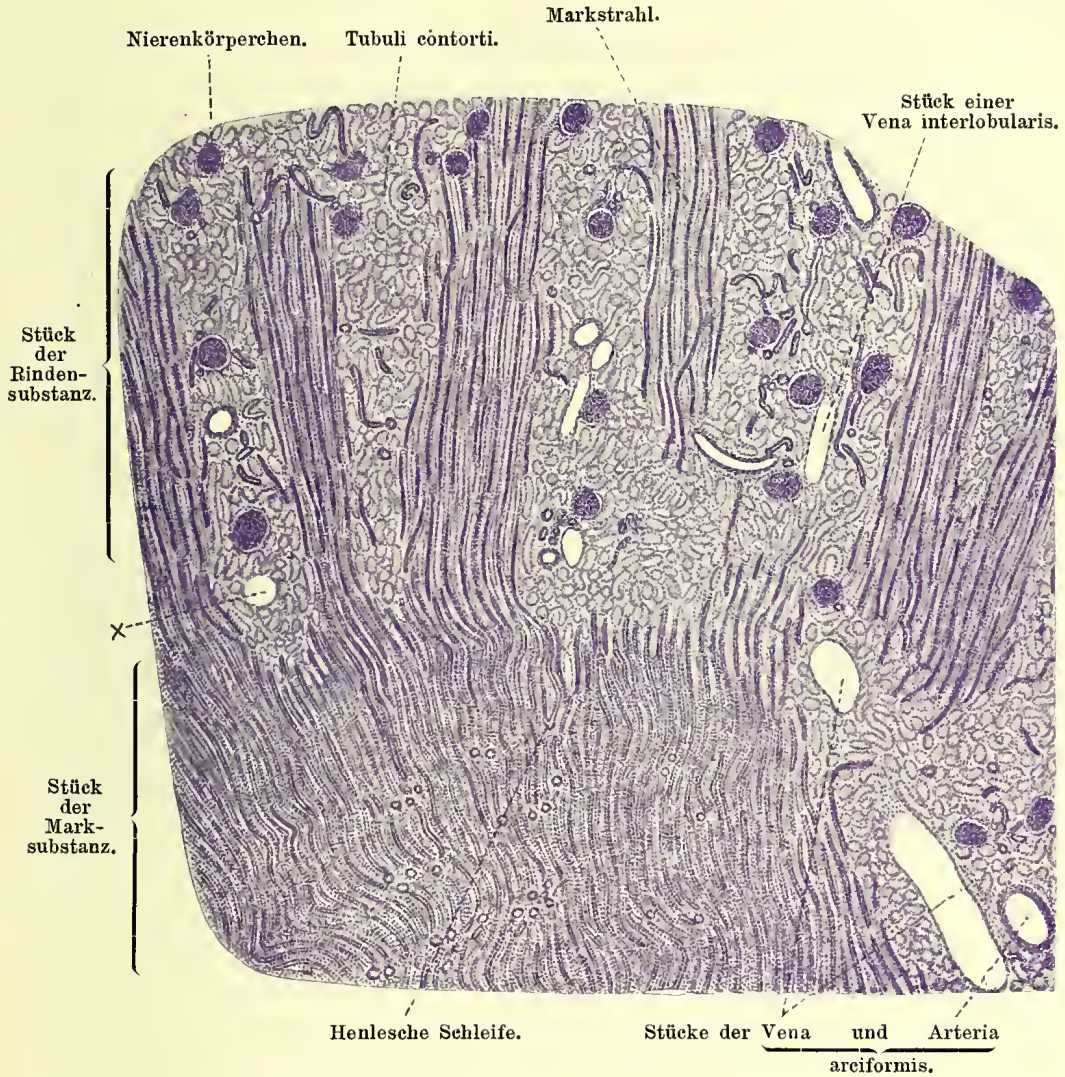

Fig. 254.

Stück eines Schnittes der menschlichen Niere in der Richtung von der Rinde gegen das Mark geführt. 25mal vergrössert. Bei × ist ein Nieren-Körperchen herausgefallen. Technik Nr. 137, pag. 321.

Die Länge der Schleifen wechselt sehr; sie ist beim Menschen meist eine geringere (vergl. Fig. 253 rechts) — auf 7 kurze kommt erst eine lange Schleife —, bei manchen Tieren, z. B. bei der Katze gibt es nur lange, bis in die Innenzone des Markes reichende Schleifen. Liegt die Schleife in einem Markstrahl, so verläuft in dem gleichen Strahl das zugehörige Sammelrohr; der distale Schleifenschenkel liegt dem Sammelrohr näher als der proximale (vergl. Fig. 253 am mittleren Markstrahl). Das Schaltstück berührt — aus entwicklungsgeschichtlichen Gründen — stets den Gefässpol des dazu gehörigen Nierenkörperchens, liegt aber stets dem Sammelrohr näher, als die entsprechende Pars contorta. Ductus papillares, Sammelrohre und Schleifen wurden — trotzdem, dass letztere keine

direkten Fortsetzungen der Sammelrohre sind — als Tubuli recti zusammengefasst und den Tubuli contorti, zu denen auch (als Tubuli contorti zweiter Ordnung) die Schaltstücke gezählt wurden, gegenübergestellt.

Die Harnkanälchen besitzen in ihrer ganzen Länge ein einschichtiges, einreihiges Epithel, dessen feinerer Bau aber nicht nur mit den verschiedenen Abteilungen, sondern sogar innerhalb dieser wechselt. Ebenso verhält es sich mit dem Kaliber der Kanälchen [1]). Das Nieren-Körperchen, 0,13 bis 0,22 mm gross, besteht aus einem kugeligen Blutgefässplexus, dem Glomerulus, der in das sackförmig erweiterte, blinde Anfangsstück des Harnkanälchens, die Glomerulus-Kapsel (Bowman), derart eingestülpt ist, dass er von der Kapsel grösstenteils umfasst wird. Die Einstülpung ist etwa so, wie im grossen das Herz in den Herzbeutel eingestülpt ist. Demnach können wir an der Kapsel zwei Blätter unterscheiden, ein inneres (quasi viszerales), dem Glomerulus dicht anliegendes — es besteht bei jungen Tieren aus kubischen, später sich immer mehr abplattenden, zu einem Syncytium (pag. 55) verschmelzenden Zellen — und ein äusseres (quasi parietales) Blatt, welches aus platten, polygonalen Zellen aufgebaut wird (Fig. 255)[2]).

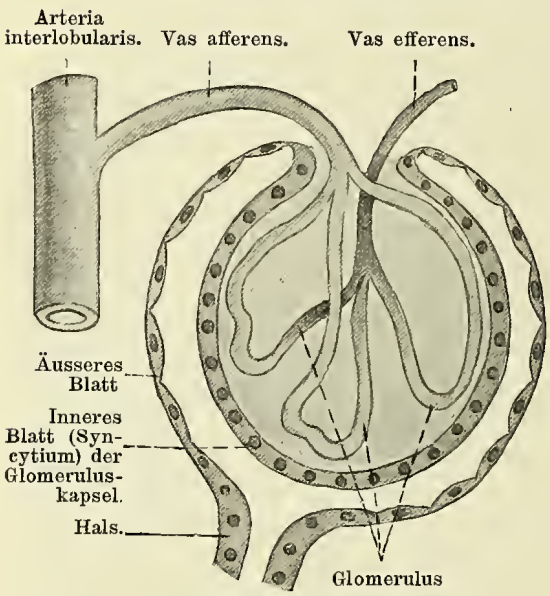

Fig. 255.
Schema eines Nierenkörperchens.

Das äussere Blatt der Kapsel geht am Halse in die Wandung des Tubulus contortus über, welcher 40—60 μ dick ist. Das Protoplasma der auf senkrechten Durchschnitten wenig scharf abgegrenzten Zellen dieses Abschnittes besteht aus Körnchen, die durch Protoplasmafäden zu radiär zum Lumen gestellten Reihen verbunden sind; diese Reihen sind am deutlichsten an der nach aussen gerichteten Basis der Zellen sichtbar und sehen bei mittleren Vergrösserungen wie Stäbchen aus (Fig. 256). Die Kerne der Zellen liegen stets näher der Basis, die dem Lumen zugekehrte Oberfläche der Zellen ist konstant mit einem sehr zarten Bürstenbesatz (pag. 58) versehen [3]).

[1]) Aus diesem Grunde ist eine Einteilung der Kanälchen nach dem Verlauf, wie sie oben getroffen wurde, unmöglich mit einer solchen nach dem Bau oder dem Kaliber zu kombinieren.

[2]) Es ist bis jetzt noch nicht gelungen, das sonst an allen Abteilungen der Harnkanälchen befindliche Schlussleistennetz (pag. 61) hier nachzuweisen.

[3]) Ob die an den Epithelzellen der Tubuli contorti zu beobachtenden hellen Kuppen (Fig. 256 ×) der Ausdruck sekretorischer Vorgänge sind oder durch die Fixierungsflüssig-

Der Anfangsteil des proximalen Schleifenschenkels besitzt noch das gleiche Kaliber und auch das gleiche Epithel wie der Tubulus contortus, dann aber vermindert sich das Kaliber auf 9—16 μ, wodurch der (zuweilen fehlende) „dünne Abschnitt" der Henle schen Schleife entsteht [1]), dessen platte, helle Epithelzellen mit oft gegen das sehr weite Lumen vorspringenden Kernen versehen sind (Fig. 258, 1). Ihm folgt unter schneller Zunahme des Kalibers der 23—28 μ „dicke Abschnitt", dessen Lumen relativ enger ist und

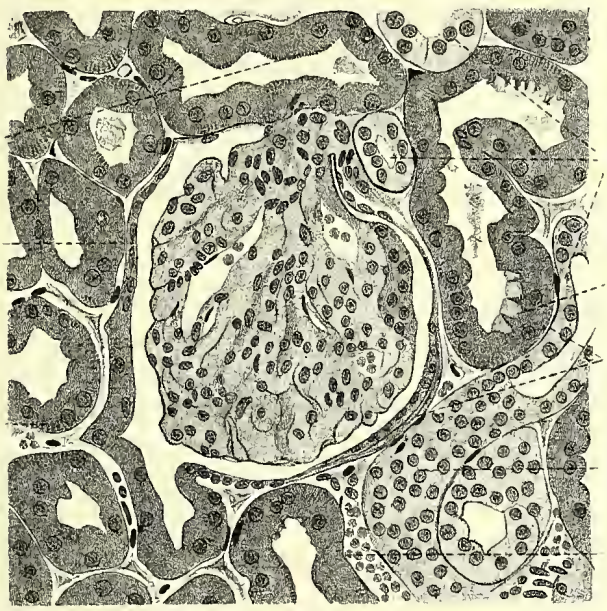

Fig. 256.

Aus einem Schnitte durch eine Niere eines Hingerichteten. 240mal vergrössert. Das den Glomerulus überkleidende Epithel (d. h. das innere Blatt der Kapsel) ist nicht deutlich zu erkennen. Technik Nr. 137, pag. 321.

dessen trübe Epithelzellen jenen der Tubuli contorti gleichen; nur sind sie etwas niedriger (Fig. 257 und 258).

Die Länge dieser beiden Abschnitte ist eine sehr verschiedene; beim Menschen ist der dünne Abschnitt meist kurz, die Umbiegungsstelle, der „Scheitel", der Schleife liegt dann im Bereich des dicken Abschnittes (Fig. 253 rechts); ist dagegen der dünne Abschnitt lang — und das findet sich in jenen seltenen Fällen, in welchen die Schleife bis in die Innenzone reicht (Fig. 253 links), so liegt der Schleifenscheitel im Bereich des dünnen Abschnittes.

---

keit hervorgerufen werden, ist noch nicht entschieden. Sicher ist nur, dass bei starker Harnabsonderung das Lumen der Tubuli contorti weit, ihre Zellen niedrig sind, während bei sehr herabgesetzter Harnabsonderung das Lumen eng, die Zellen hoch sind. Gewöhnlich sieht man in der Niere beide Extreme durch Zwischenstufen verbunden.

[1]) Die Übergangsstelle liegt ebenso wie der Übergang von den trüberen zu den helleren Epithelzellen des distalen Schenkels im Bereich der Aussenzone des Markes und zwar in deren „Aussenstreifen", welcher makroskopisch als ein rötlicher Streifen an der frischen, als ein gelblicher Streifen an der in Salzsäure gelegten Niere sichtbar ist. Als Innenstreifen der Aussenzone wäre dann die breite, bis zur Innenzone reichende Strecke zu bezeichnen (vergl. Fig. 253 und pag. 305).

Im weiteren Verlaufe des distalen Schenkels werden die Epithelzellen heller und gehen allmählich in die hellen, zylindrischen oder kegelförmigen Zellen der 39—44 μ dicken Schaltstücke über[1]). Diese sind beim erwachsenen Menschen in ihrem letzten, in die Sammelröhrchen sich fortsetzenden Abschnitt durch unregelmässige Ausbuchtungen (Fig. 253, 5) und — an Salzsäuremazerationspräparaten — durch ihre dunkle Farbe charakterisiert, welche durch kleine, in den Epithelzellen befindliche Kristalle bedingt wird.

Die Epithelzellen der feinsten, 25 μ dicken Sammelröhrchen (man hat sie auch „Verbindungsstücke" genannt) sind kubisch; die teils hellen, teils dunkleren Epithelzellen der dickeren Sammelrohre und die der 200 bis 300 μ dicken Ductus papillares sind einfache hohe Zylinder, die

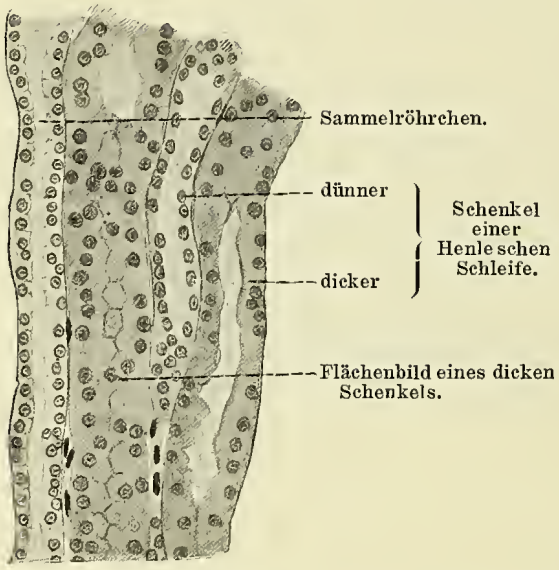

Fig. 257.

Kanälchen eines Markstrahles. Aus einem Längsschnitte durch die Niere eines Hingerichteten. 240mal vergrössert. Technik Nr. 137, pag. 321.

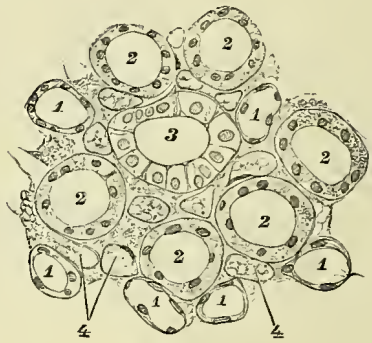

Fig. 258.

Aus einem Querschnitte der Marksubstanz der menschlichen Niere. 240mal vergr. Der Schnitt ist durch die Basis der Papille geführt. 1. dünne, 2. dicke Abschnitte Henle scher Schleifen, 3. Sammelrohre, 4. mit Blutzellen gefüllte Blutgefässe. Technik Nr. 137, pag. 321.

an der Mündung der Ductus in ein die Oberfläche der Nierenpapillenspitze überziehendes mehrreihiges Zylinderepithel übergehen, das sich seinerseits allmählich in das Übergangsepithel der Nierenkelche (pag. 314) fortsetzt.

Glomeruluskapsel und Harnkanälchen sind in ihrer ganzen Länge nach aussen vom Epithel mit einer strukturlosen Membrana propria überzogen, welche am dünnen Schleifenabschnitt am dicksten ist, gegen die Ductus papillares aber allmählich verschwindet.

Nach gegenwärtig verbreitetster Meinung liefern die Nierenkörperchen das Harnwasser, während die Tubuli contorti, die dicken Abschnitte der Henleschen Schleife und die Schaltstücke die gelösten Harnbestandteile abscheiden. In den dünnen Schleifenab-

[1]) Die Zellen sind oft von eigentümlichem Glanze; auch hier sind kürzere „Stäbchen", ähnlicher jenen der Tubuli contorti-Zellen, beschrieben worden.

schnitten findet vielleicht wieder Wasserresorption statt. Die Sammelrohre bis zu den Ductus papillares sind die eigentlich ausführenden Kanäle.

Die Harnkanälchen werden von einer geringen Menge lockeren Bindegewebes („interstitielles Bindegewebe“) umhüllt, welches an der Nierenoberfläche zu einer fibrösen, glatte Muskeln und, im Alter sich mehrende, elastische Fasern enthaltenden Membran, der Tunica albuginea, verdichtet ist. Das interstitielle Bindegewebe ist verhältnismässig arm an elastischen Fasern und bildet ein Blutgefässe und Harnkanälchen einhüllendes zierliches Netz von Gitterfasern (pag. 76).

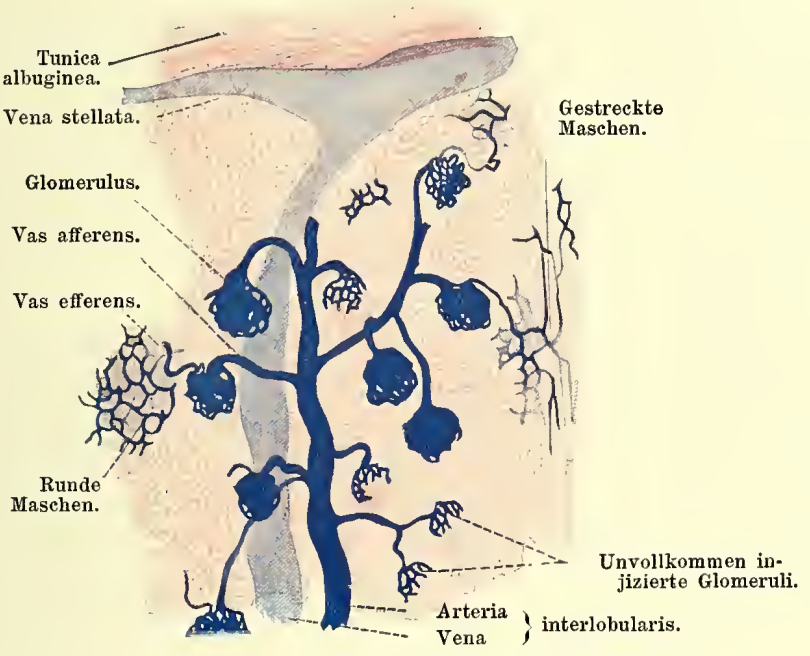

Fig. 259.

Stück eines Schnittes durch die Rinde einer injizierten Niere des erwachsenen Menschen. 30mal vergrössert. Technik Nr. 139, pag. 322.

Blutgefässe der Nieren. Die Arteria renalis teilt sich im Nierenhilus in Äste, welche, nach Abgabe kleiner Zweige für die Capsula fibrosa, die Tunica albuginea und für die Nierenkelche, sich im Umkreise der Papillen als Arteriae interlobares in das Parenchym der Niere (Fig. 253) einsenken und astlos bis zur Grenze zwischen Mark- und Rindensubstanz vordringen. Hier biegen die Arterien unter rechtem Winkel um und verlaufen als Arteriae arciformes in peripherisch konvexem, sehr unregelmässig gekrümmtem Bogen der Grenze entlang. Von der konvexen Seite der Bogen sowie aus ihren Endverästlungen entspringen in regelmässigen Abständen peripherisch verlaufende Äste, die Arteriae interlobulares[1]) (Fig. 253, 259),

[1]) Als Nierenläppchen bezeichnet man mikroskopisch nicht scharf begrenzbare Bezirke der Rindensubstanz, in deren Achse ein Markstrahl gelegen ist, entlang deren

welche nach den Seiten hin kleine Zweige abgeben, deren jeder einen Glomerulus (Fig. 253) speist. Jede Art. interlobularis löst sich in Endäste auf, die zum Teil in die Tunica albuginea gehen, zum Teil in die Kapillaren der Rindensubstanz sich fortsetzen oder auch das Vas afferens eines Glomerulus bilden. Jeder Glomerulus entsteht durch rasche Teilung einer Arterie in eine Anzahl kleiner kapillarer Zweige[1]), die alsbald wieder zu einem aus der Mitte des Glomerulus herauskommenden (arteriellen) Gefässe zusammentreten[2]); man nennt dieses letztere das Vas efferens (Fig. 253, 259); es ist etwas schwächer, als das den Glomerulus speisende Gefäss, welches Vas afferens heisst (Fig. 253, 259). Das Vas efferens löst sich in ein Kapillarnetz auf, welches im Bereiche der Markstrahlen gestreckte Maschen, im Bereiche der gewundenen Harnkanälchen runde Maschen bildet; aus letzteren entstehen Venen, Venae interlobulares (Fig. 253, 259), welche dicht neben den Arteriae interlobulares liegen und, auch im weiteren Verlaufe sich an der Seite der Arterien haltend, in die Venae arciformes münden; diese letzteren nehmen auch kleine Venen auf, die aus dem Zusammenfluss der in den tieferen Rindenpartien befindlichen Kapillaren entstehen. Die Venen der äussersten Rinde vereinigen sich zu sternförmig gestellten Wurzeln, Venae stellatae (Verheynii), welche mit den Venae interlobulares zusammenhängen. Die vorstehend beschriebene Gefässausbreitung ist lediglich in der Rindensubstanz und in den Markstrahlen gelegen; die Marksubstanz bezieht ihr Blut: 1. durch Ausläufer aus den Rindenkapillaren (Fig. 253, a) und 2. durch die Arteriolae rectae, welche teils direkt aus zentralverlaufenden Ästchen der Art. arciformes (Fig. 253, b) oder der Art. interlobulares (c) oder aus den Vasa efferentia der tiefstgelegenen, bei Tieren relativ grösseren Glomeruli (d) kommen. Die Venen der Marksubstanz wurzeln in einem weitmaschigen, die Ductus papillares umspinnenden Netze und münden in die Venae arciformes. Die Vena renalis und ihre Verzweigungen sind klappenlos. Direkte Verbindungen zwischen Arterie und Vene kommen sowohl in der Tunica albuginea als auch im Innern der Niere vor.

Die Lymphgefässe sammeln sich aus einem in der Rinde befindlichen Netze geschlossener Kapillaren (ein gleiches Netz scheint auch im

---

Peripherie die Art. interlobulares aufsteigen. In Fig. 253 sind drei Läppchen angedeutet. Diese „Läppchen" haben zu den in der Entwicklungsgeschichte bekannten Lappen keinerlei Beziehungen.

[1]) Die Wandung dieser Kapillaren soll aus einer gemeinschaftlichen Protoplasmamasse ohne Zellgrenzen bestehen; möglicherweise enthält das Syncytium des inneren Kapselblattes (pag. 308) auch Elemente der Gefässwand.

[2]) Jeder Glomerulus ist somit ein arterielles Wundernetz, d. i. ein Gefässnetzwerk, welches den Verlauf eines Gefässtammes plötzlich unterbricht. Es gibt auch venöse Wundernetze. Bei Hunden und Katzen kommen in der Niere auch Wundernetze vor, die in keiner Beziehung zu Harnkanälchen stehen, d. h. die von keiner „Kapsel" umfasst werden.

Marke vorhanden zu sein); die daraus entspringenden Stämmchen laufen mit den Blutgefässen, ohne adventitielle Lymphräume (pag. 118) zu bilden, und treten am Hilus aus. Ausser diesen tiefen Lymphgefässen gibt es noch zwei oberflächliche Kapillarnetze, eines in der Capsula adiposa, eines in der Capsula fibrosa (letzteres steht mit dem Rindenkapillarnetz in Verbindung). Die daraus entstehenden Stämmchen münden in benachbarte Lymphdrüsen.

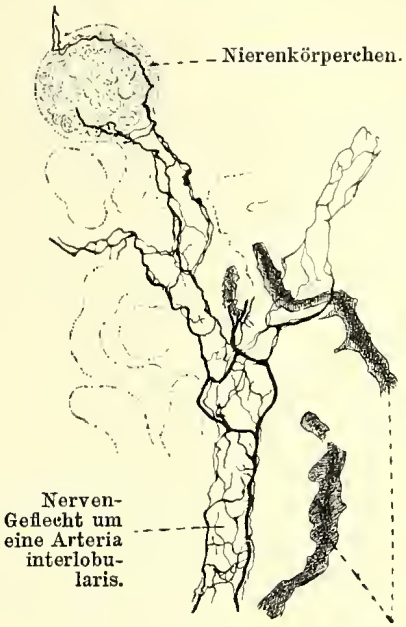

Fig. 260.

Schnitt durch die Niere einer Maus. 240mal vergrössert. Technik Nr. 140, pag. 322.

Die teilweise markhaltigen Nerven verlaufen entweder mit den Blut- und Lymphgefässen in der bindegewebigen Hülle der Niere, oder sie bilden ein mit sympathischen Nervenzellen untermischtes Geflecht im Hilus, an dessen Herstellung sowohl die das Nierenbecken versorgenden Äste, wie auch die die Blutgefässe begleitenden Nerven teilnehmen. Im Innern der Niere bilden die Nerven Geflechte, welche die Arterien bis zu den Nierenkörperchen umstricken (Fig. 260). Auch die Wandungen der Venen und der Kapillaren sind von Nerven umsponnen, von denen feine Äste abzweigen, welche an den geraden und besonders an den gewundenen Harnkanälchen epi- und hypolemmale (pag. 227) Geflechte bilden, von denen feine, interepithelial endigende Nervenfäden ausgehen.

Die ableitenden Harnwege.

Nierenkelche, Nierenbecken und Ureter bestehen aus drei Häuten; zu innerst liegt 1. die Schleimhaut, dann folgt 2. die Muskelhaut, welche 3. von einer Faserhaut bedeckt wird (Fig. 261).

ad 1. Die Bestandteile der Schleimhaut sind a) ein Epithel, das auf Schnitten vollkommen dem Epithel einer mässig kontrahierten Harnblase (pag. 315) gleicht[1]); b) einer Tunica propria, welche aus feinen Bindegewebsfasern, sehr wenigen elastischen Fasern und vielen zelligen Elementen (auch Lympho- und Leukocyten finden sich zuweilen hier) besteht und ohne scharfe Grenze in die ähnlich gebaute, nur lockrere Submucosa übergeht.

ad 2. Die Muskelhaut wird nicht, wie bei der Darmwand, durch geschlossene, sondern von Bindegewebe vielfach durchbrochene Lagen gebildet;

[1]) Auch die isolierten Epithelzellen der Kelche, des Beckens und des Ureter lassen sich nicht von jenen der Harnblase unterscheiden.

man kann eine innere Längslage (*l*) und eine äussere zirkuläre Lage (*r*) glatter Muskelfasern unterscheiden, welch letzterer in der unteren Hälfte des Ureter noch längsverlaufende Muskelzüge (l_1) aufliegen[1]). Das in der Harnblasenwand verlaufende, sog. „Wandstück" des Ureter besitzt nur Längsmuskeln, die nicht mit den Muskeln der Harnblase zusammenhängen, sondern frei in der Tunica propria der Blasenschleimhaut enden. Ihre von den Harnblasenmuskeln unabhängige Kontraktion öffnet die Ureterenmündung.

ad 3. Die Faserhaut (Tunica adventitia) besteht aus lockeren Bindegewebsbündeln und elastischen Fasern.

Die Schleimhaut der Nierenkelche setzt sich auf die Oberfläche der Nierenpapillen fort (pag. 310), die zirkulären Muskelfasern bilden einen Ringmuskel um die Papille.

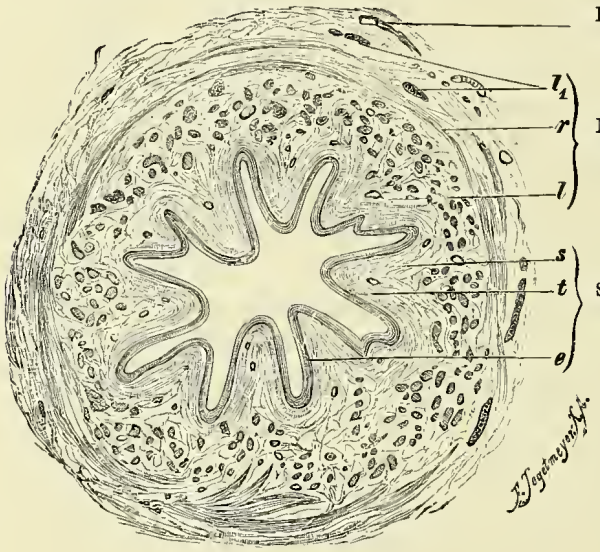

Fig. 261.

Querschnitt der unteren Hälfte des menschlichen Ureter. 15mal vergrössert. *e* Epithel, *t* Tunica propria, *s* Submucosa. *l* innere Längsmuskeln, *r* Ringmuskeln, l_1 akzessorische äussere Längsmuskeln. Technik Nr. 141. pag. 322.

Blut- und Lymphgefässe finden sich besonders reichlich in der Schleimhaut; die direkt unter dem Epithel gelegenen Blutkapillaren ragen zuweilen sogar etwas gegen das Epithel vor und imponieren, besonders im Nierenbecken, so als „intraepitheliale Blutgefässe". Die Nerven sind teils motorisch, diese verbreiten sich in den Muskeln, teils sensibel, diese bilden buschartige Endigungen in der Tunica propria oder enden frei zwischen den Epithelzellen.

Die Harnblase besteht ebenfalls aus Schleimhaut, Muskelhaut und Faserhaut. Das Epithel kontrahierter oder nur mässig gefüllter Harnblasen erscheint auf senkrechten Schnitten (Fig. 262) einem geschichteten Pflasterepithel ähnlich, nur mit dem Unterschiede, dass die Zellen der oberflächlichen Schicht zylindrische oder kubische Elemente oder auch dicke Platten sind. Unsicher, ob man dieses Epithel dem geschichteten Platten- oder dem geschichteten Zylinderepithel angliedern solle, hat man dasselbe Übergangsepithel genannt.

---

[1]) Der unterste, etwa 5 cm lange Abschnitt dieser Lage ist besonders dick und wird als Ureterenscheide bezeichnet.

Es ist durch sorgfältige Untersuchungen nachgewiesen worden, dass in Wirklichkeit nur zwei Schichten vorliegen, deren Formen je nach der Füllung der Blase ausserordentlich wechseln. Bei leerer, stark kontrahierter Blase sind die Zellen der oberflächlichen Schicht auf Schnitten kubisch, zylindrisch, an ihrer Unterfläche oft mit Vertiefungen und Fortsätzen versehen, an welche die Zellen der tieferen Schicht ansetzen. Diese letzteren sind schlanke, in der Umgebung des Kernes oft dickere Zellen; der meist einfache Kern liegt bald am oberen, bald am unteren Ende, bald in der Mitte der Zelle. Dadurch wird auf Schnitten die Täuschung eines mehrschichtigen Epithels hervorgerufen. Bei stark gefüllter Blase sind die oberflächlichen Zellen ganz abgeplattet, die tiefen Zellen sind jetzt niedrig, kubisch, ihre querovalen Kerne liegen in einer Reihe. Zwischen diesen beiden Extremen bestehen alle Übergänge.

Mit dem Nachweis, dass das Blasenepithel in Wirklichkeit zweischichtig ist, findet die schon früher bekannte Tatsache, dass die Schlussleisten nicht nur an der Oberfläche, sondern auch in der Tiefe Netze bilden, eine befriedigende Erklärung: das kommt eben nur bei kontrahierter Blase vor; an der gespannten Blase liegt das Netz an der Oberfläche.

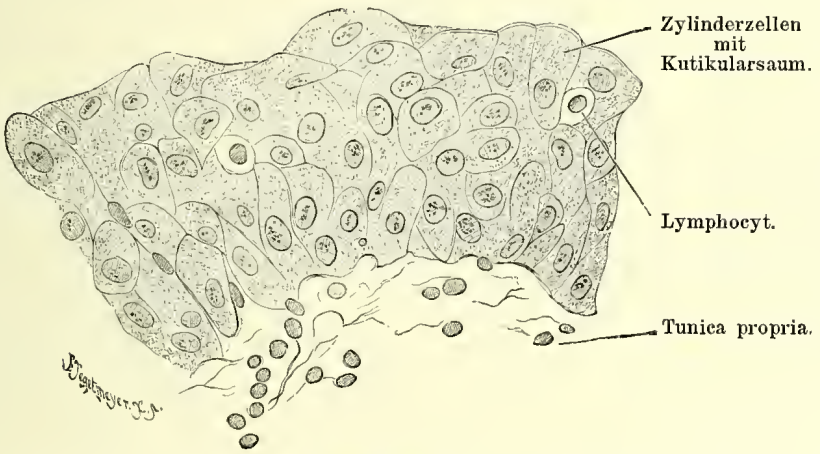

Fig. 262.

Stück eines senkrechten Durchschnittes der menschlichen Blasenschleimhaut. 560mal vergrössert. Technik Nr. 142, pag 322.

In den Epithelzellen, besonders in jenen der oberflächlichen Schicht, lassen sich oft Körnchen nachweisen, die möglicherweise Sekretvorstufen sind. Die Zellen der oberflächlichen Schicht sind ausserdem durch dunklere Färbung ihres Protoplasma, durch einen zeitweise vorhandenen Kutikularsaum (Fig. 262), sowie durch den häufigen Besitz mehrerer, durch Amitose (Fig. 12 pag. 53) entstandener Kerne ausgezeichnet.

In den oberflächlichen Schichten der Tunica propria (auch des unteren Nierenbecken- und oberen Ureterabschnittes) finden sich runde oder längliche Körper: Sprossen des Oberflächenepithels, zum Teil ohne Lumen[1]), Zäpfchen, zum Teil hohl, Krypten, deren Lumen Sekret, eine kolloide Substanz, enthält. Diese Bildungen sind die ersten Entwicklungsstadien von Drüsen, die jedoch spät, erst bei Erwachsenen, aus dem Grunde der Krypten hervorsprossen und verästelte, mit Zylinderepithel ausgekleidete Schläuche sind.

[1]) Zuweilen scheint sogar der Zusammenhang mit dem Oberflächenepithel verloren gegangen zu sein.

Solche echte Drüsen finden sich nur in der Harnblase und zwar am Fundus, am Trigonum und am Urethraanfang, woselbst sie alle Übergänge zu wohlentwickelten Prostatadrüsen (pag. 332) zeigen. Die ohne scharfe Grenze in die Submucosa übergehende Tunica propria enthält zuweilen Solitärknötchen. Die Muskelschicht besteht aus glatten Muskelfasern, einer inneren und einer äusseren Längslage, welche eine Ringlage zwischen sich fassen. Die Lagen sind derart miteinander verflochten, dass eine strenge Abgrenzung derselben nicht möglich ist. Am Blasengrunde verstärkt sich die innere Längsmuskel-

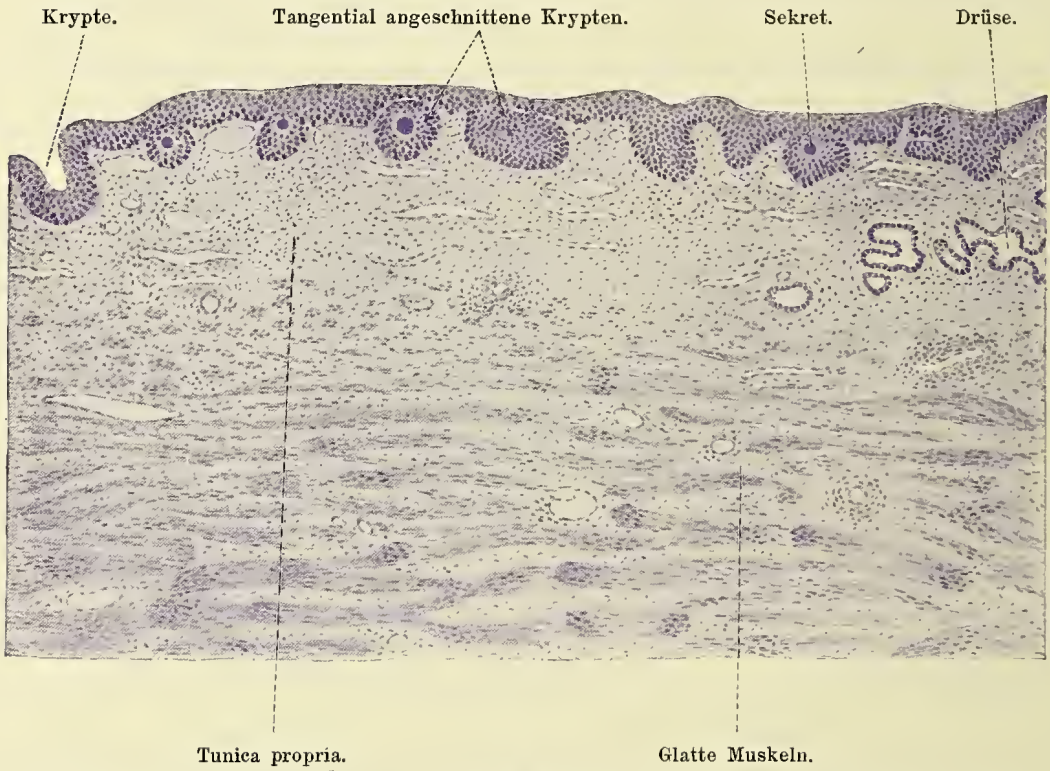

Fig. 263.

Schnitt durch den Fundus der Harnblase eines erwachsenen Menschen. 48mal vergrössert. Technik Nr. 142, pag. 322.

lage; die Ringmuskelschicht bildet um den Anfang der Harnröhre den nicht immer deutlichen M. sphincter vesicae internus. Blut- und Lymphgefässe[1]), sowie die mit Einlagerungen kleiner Gruppen von Ganglienzellen versehenen Nerven verhalten sich wie am Ureter.

Die Harnröhre des Weibes besteht aus Schleimhaut und einer mächtigen Muskelhaut. Die Tunica propria mucosae wird durch ein feinfaseriges, mit Zellen reich untermischtes Bindegewebe hergestellt, das sich an der Oberfläche zu zahlreichen, an der äusseren Harnröhren-Mündung besonders

[1]) Nicht nur die Muskelhaut, sondern auch die Schleimhaut der Harnblase enthält ein Lymphgefässnetz, das im unteren Blasenabschnitt besonders gut ausgebildet ist.

wohl entwickelten Papillen erhebt. Das Epithel ist individuell verschieden, entweder geschichtetes Plattenepithel oder häufiger einschichtiges Zylinderepithel; verästelte, tubulöse Einzeldrüsen sind nur in geringer Anzahl vorhanden. Kleine Gruppen solcher finden sich an der Harnröhrenmündung; sie werden „periurethrale" Drüsen genannt. Die Muskelhaut besteht aus einer inneren Längs- und einer äusseren Kreislage glatter Muskelfasern, zwischen denen ein mit vielen elastischen Fasern vermischtes, derbes Bindegewebe sich ausbreitet. Die Schleimhaut ist reich an venösen Blutgefässen, deren Netze sich bis in die Längsmuskelschicht hinein erstrecken; dadurch wird eine dem Corpus cavernosum der männlichen Harnröhre ähnliche Bildung, das Corpus spongiosum, hergestellt.

Die Harnröhre des Mannes (besser der „männliche Sinus urogenitalis") besteht, wie die des Weibes, aus Schleimhaut und Muskelhaut; jedoch gestaltet sich in den einzelnen Bezirken ihr Bau verschieden. In der Pars prostatica ist das Epithel ähnlich dem der Harnblase; es geht in der Pars membranacea allmählich in ein mehrreihiges Zylinderepithel über, welches sich in der Pars cavernosa zu einem einschichtigen Zylinderepithel umgestaltet und distal von der Mündungsstelle der Gland. bulbourethrales wieder in ein mehrreihiges Zylinderepithel übergeht. In allen diesen Bezirken kann das Epithel Gruppen von Becherzellen enthalten. Von der Fossa navicularis an ist das Epithel geschichtetes Plattenepithel [1]). Die an elastischen Fasern reiche Tunica propria trägt hauptsächlich in der Fossa navicularis wohl entwickelte Papillen. Verästelte, alveolo-tubulöse Einzeldrüsen, Gland. urethrales (Litrii) finden sich vereinzelt in der Pars cavernosa (Fig. 280). Zwischen diesen Drüsen und den von einem einfachen Zylinderepithel ausgekleideten Schleimhautbuchten („Lakunen") bestehen Übergänge [2]). Die Muskelhaut besteht in der Pars prostatica innen aus einer glatten Längs- und aussen aus einer ebensolchen Ringfaserschicht. Beide sind noch in der Pars membranacea gut ausgebildet, hören aber in der Pars cavernosa allmählich auf, indem zuerst die im Bulbus urethrae noch ansehnliche Ringfaseranlage ganz verschwindet; in den vorderen Partien der Pars cavernosa finden sich nur einige schräg- und längsverlaufende Bündel. Die Schleimhaut der männlichen Harnröhre ist reich an Blutgefässen (s. Corp. cavernos. urethrae pag. 335). Die Lymphgefässe liegen unter den Blutgefässen. Die Nerven bilden mit Nervenzellen untermischte Geflechte; die daraus entspringenden marklosen Fasern enden teils frei, teils (in der Pars prostatica und membranacea) in besonderen Endapparaten (vergl. pag. 208).

---

[1]) Inseln solchen Epithels kommen auch im Zylinderepithel des vorderen Abschnittes der Pars cavernosa vor.

[2]) Als „paraurethrale Gänge" bezeichnet man abnorme, den Lakunen im Bau gleichende Gänge, die statt in die Urethra neben dem Orificium urethrae externum münden. Zum Teil handelt es sich auch um Einstülpungen der äusseren Haut, mit der sie dann im Bau völlig übereinstimmen.

Anhang.

Die Nebennieren.

Die Nebennieren bestehen aus zwei genetisch und funktionell verschiedenen Abschnitten, der Rindensubstanz und der Marksubstanz. Erstere, ein Abkömmling der Urniere, ist als eine Drüse vom Typus des Epithelkörpers (pag. 65) zu betrachten, die Marksubstanz dagegen ist aus der Anlage des Sympathikus hervorgegangen und wahrscheinlich nicht drüsiger Natur[1]).

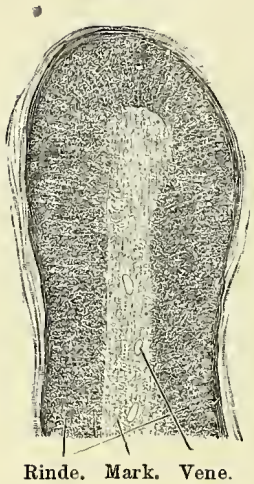

Fig. 264.

Stück eines Querschnittes der Nebenniere eines Kindes. 15mal vergrössert. Technik Nr. 146, pag. 332.

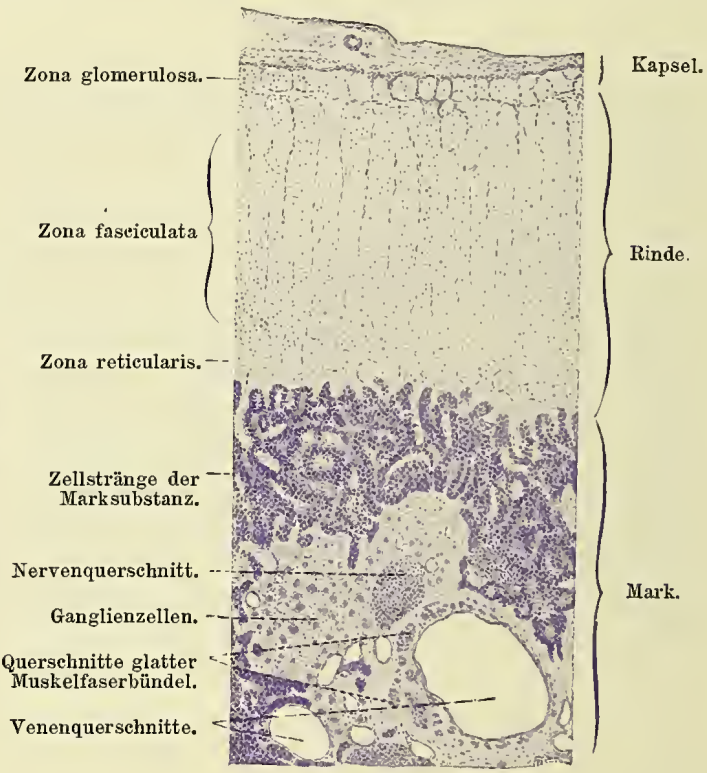

Fig. 265.

Stück eines Querschnittes der menschlichen Nebenniere. 47mal vergrössert. Technik Nr. 148, pag. 332.

Wir unterscheiden an den Nebennieren ein Parenchym und eine Kapsel. Das Parenchym besteht aus Rindensubstanz und Marksubstanz, die von ersterer ringsumschlossen wird (Fig. 264). Die Rindensubstanz ist von faserigem Bruche, frisch von gelber Farbe (infolge ihres Fettgehaltes), die beim Erwachsenen an der Grenze gegen das Mark in einen dunkelbraunen Ton übergeht. Sie besteht aus Zellen, die in der äussersten Zone zu rundlichen Ballen, in der mittleren Zone zu zylindrischen Säulen angeordnet sind (Fig. 265), während sich die Zellen der innersten Zone zu einem unregelmässigen Netze

[1]) Intravenöse Injektion von Extrakten der Marksubstanz erhöht bedeutend den arteriellen Blutdruck.

verbinden. Aus genannter Anordnung ergibt sich die Einteilung der Rindensubstanz in: 1. Zona glomerulosa, 2. Zona fasciculata und 3. Zona reticularis. Die Zellen der Rindensubstanz sind ca. 15 μ gross und enthalten Fetttröpfchen (Fig. 266). Diese sind besonders gross in den Elementen der Zona fasciculata[1]), kleiner, ja selbst fehlend, in den Zellen der Zona reticularis, welch letztere bei Erwachsenen pigmentiert sind und dadurch den oben erwähnten dunkelbraunen Ton bedingen. Den Zellgruppen der Rinde fehlt eine Membrana propria; sie liegen den Blutgefässen dicht an. Die keineswegs allerorts in der Nebenniere vorhandene Marksubstanz ist frisch meist heller, wenn aber blutreich, dann dunkler als die Rindensubstanz und besteht aus chromaffinen Zellen (pag. 203), die zu rundlichen oder länglich-ovalen Strängen angeordnet, netzartig sich miteinander verbinden. Die Markzellen sind sehr zart und schrumpfen auch an gut fixierten Präparaten leicht zu sternförmigen Gebilden zusammen.

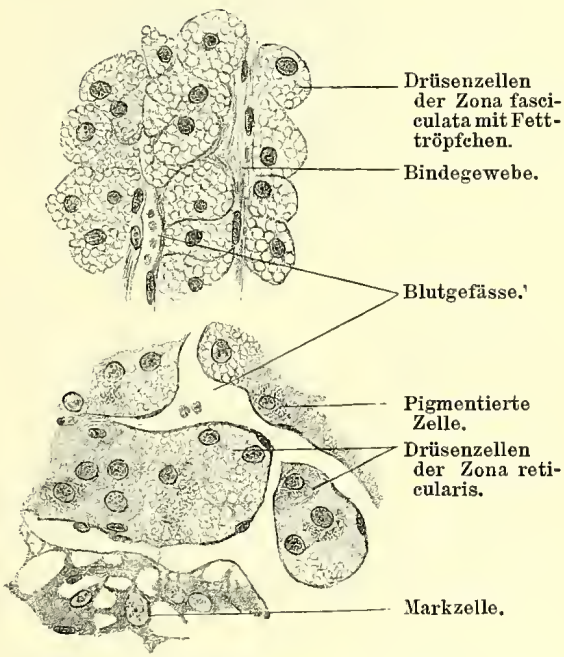

Fig. 266.

Aus einem Schnitt durch die Nebenniere eines erwachsenen Menschen. 360 mal vergrössert. Technik Nr. 148, pag. 332.

Die Kapsel der Nebennieren sendet feine Fortsetzungen in das Innere des Organes; sie enthält in der Nähe der Blutgefässe elastische Fasern, die auch im Marke, nicht aber, oder nur sehr spärlich, in der Rinde vorkommen.

Die in der Nachbarschaft vom Ductus deferens und auch weiter von diesem entfernt liegenden, ferner die im Ligamentum uteri latum aufgefundenen, sog. Marchandschen, versprengten Nebennieren bestehen nur aus Rindensubstanz.

Die Arterien der Nebenniere teilen sich schon in der bindegewebigen Kapsel in viele kleine Äste, welche in die Rindensubstanz eindringen und dort ein langmaschiges Kapillarnetz bilden. In der Marksubstanz angelangt wird das Kapillarnetz rundmaschig, aus diesem sammeln sich die Venen, von denen die grösseren von Längszügen glatter Muskelfasern begleitet werden. Noch innerhalb der Marksubstanz vereinen sich die Venen zur Hauptvene, der Vena suprarenalis.

Die zahlreichen, meist marklosen Nerven (beim Menschen ca. 33 Stämmchen) kommen vorzugsweise aus dem Plexus coeliacus und dringen mit den

[1]) Die an der oberen Grenze der Zona fasciculata zuweilen vorkommenden „Spongiocyten“ sind nichts anderes wie stark verfettete Rindenzellen. Sie fehlen dem Neugeborenen.

Arterien durch Kapsel und Rinde bis in die Marksubstanz. Während dieses Verlaufes werden an die Kapsel einige Ästchen abgegeben, die dort ein Geflecht bilden; aus diesem senken sich in die Rinde, zwischen die Zellgruppen der Zona glomerulosa und fasciculata, feine Ästchen, welche auf der Oberfläche der Zellgruppen enden, ohne zwischen die einzelnen Zellen einzutreten. Reichlicher ist das Nervengeflecht der Zona reticularis, welches durch Verästlung direkt durch die Rinde herabsteigender Fasern entsteht, aber auch hier nur Zellgruppen umfasst. In der Marksubstanz ist das Nervengeflecht ausserordentlich dicht, jede einzelne Zelle ist von Nervenfasern umgeben. In der Marksubstanz (selten in der Rinde) finden sich auch hier und da Gruppen von sympathischen Ganglienzellen. Ein Teil der Nerven endet in der Wandung der Blutgefässe.

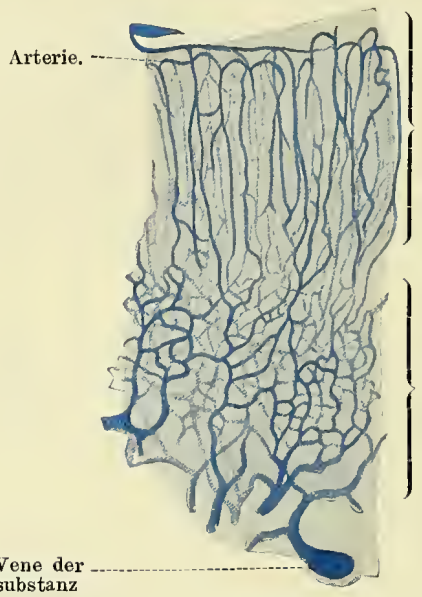

Fig. 267.

Stück eines Schnittes durch eine injizierte Nebenniere eines Kindes. 50 mal vergrössert.

TECHNIK.

Nr. 136. Harnkanälchen isoliert. Am besten eignen sich Nieren von Maus oder Kaninchen. Die Niere wird halbiert, a) die eine Hälfte zur frischen Untersuchung zurückgestellt, b) die andere in ca. 30 ccm reine Salzsäure (von 1,124 spez. Gewicht) eingelegt.

ad a) Erbsengrosse Stückchen werden in einem Tropfen der 0,65 %igen Kochsalzlösung zerzupft; man sieht bei schwacher Vergrösserung die roten Glomeruli, die gewundenen und geraden Harnkanälchen; die Tubul. contorti sind dunkel, körnig, die anderen Abteilungen heller. Bei starker Vergrösserung sieht man deutlich die Kerne der hellen Abschnitte der Harnkanälchen, die Zellgrenzen sind am besten in den Sammelrohren erkennbar. In den Tubul. contorti sieht man nur die feine Strichelung der Basen der Drüsenzellen; Zellgrenzen und Kerne dagegen sind nicht sichtbar.

ad b) Nach ca. 2 Stunden[1]) wird die rot aussehende Nierenhälfte in eine Schale mit ca. 50 ccm destilliertem Wasser gebracht, woselbst sie rasch schmutzig grau wird, mit schmieriger Oberfläche. Wasser wechseln! Nach

[1]) Genauere Vorschriften lassen sich hier nicht angeben; oft muss der Aufenthalt in der Säure, wie im Wasser erheblich (bis zu 20 Stunden und mehr) verlängert werden.

wenigen Minuten kann man mit Nadeln kleine Stücke ablösen, die sich leicht in Wasser auf dem Objektträger in Kanälchen auflösen lassen. Will man Harnkanälchen in grösserem Zusammenhange erhalten, so übertrage man ein ca. 2 ccm grosses Nierenstückchen in ein Uhrschälchen, in welches man ein grosses Deckglas und so viel destilliertes Wasser gebracht hat, dass dieses das Deckgläschen oben überspült. Nun sucht man mit Nadeln die Kanälchen zu isolieren. Ist die Isolation gelungen — man kann sich davon mit Lupe oder schwacher Vergrösserung überzeugen — so saugt man vorsichtig mit einer Pipette oder mit Filtrierpapier das Wasser aus dem Uhrschälchen und zuletzt vom Deckgläschen, nimmt dieses heraus, reinigt dessen freie Fläche und setzt es mit den anhaftenden Harnkanälchen leise auf einen Objektträger, auf welchen man vorher einen Tropfen verdünntes Glyzerin gebracht hat. Man kann nachher mit Pikrokarmin unter dem Deckglase färben (pag. 36), (Fig. 268).

Fig. 268.

Harnkanälchen eines 4 Wochen alten Kaninchens isoliert. 30mal vergr. *a* Nieren-Körperchen, *b* Tubul. contort., *c* Henlesche Schleife, proximaler, *d* distaler Abschnitt, *f* Sammelrohre, *g* Ductus papillaris.

Nr. 137. Rinden- und Marksubstanz. Zu Schnitten kann man die andere Niere, oder andere Nierenstücke von 2—3 cm Seite, 4 Wochen in 200—300 ccm Müllerscher Flüssigkeit fixieren. (Siehe weiter pag. 15) Dicke Quer- und Längsschnitte durch Rinden- und ebensolche durch Marksubstanz betrachte man ungefärbt in verdünntem Glyzerin mit Lupe und schwachen Vergrösserungen. Feine Schnitte *a*) quer durch die Spitze der Papille für Ductus papillares, *b*) quer durch die Basis der Papille (Fig. 258), *c*) längs und quer durch die Rindensubstanz werden mit Hansenschem Hämatoxylin (pag. 21) und eventuell mit Eosin gefärbt (siehe weiter pag. 30 oben). Die sehr zarten Bürstenbesätze sind nur bei sehr feinen Schnitten zu sehen. Sie sind oft abgefallen. Zu ihrer Darstellung bedarf es besonderer Methoden (vergl. Sauer, Arch. f. mikros. Anatomie Bd. 46, pag. 116).

Geübtere wollen versuchen, grosse, dicke Schnitte, welche Rinde und Mark zusammen treffen, also von der Grenze zwischen Mark und Rinde, anzufertigen, die gleichfalls ungefärbt, in Glyzerin, unter schwachen Vergrösserungen gute Übersichtsbilder gewähren. Oft sind die Blutgefässe noch mit Blutzellen gefüllt und lassen sich auf weite Strecken übersehen.

Zum Studium des Glomerulus und der Glomerulus-Kapsel, sowie des Zusammenhanges der letzteren mit dem Harnkanälchen, müssen sehr feine Mikrotomschnitte angefertigt werden (Fig. 256).

Nr. 138. Markstrahlen und Henlesche Schleifen sind besonders schön an gefärbten, senkrechten Schnitten von Nieren junger Tiere (Methode Nr. 137) zu sehen.

Nr. 139. Nierengefässe. Man kann eine Niere isoliert injizieren (pag. 31), und 4 Wochen in ca. 300 ccm Müllerscher Flüssigkeit fixieren (Weiterbehandlung Nr. 6, pag. 15). Makroskopisch sind die Flächenansichten der Venae stellatae zu beobachten. Ungefärbte dicke Längs- und Querschnitte sind mit Lupe (s. pag. 39) und schwachen Vergrösserungen zu studieren (Fig. 259).

Nr. 140. Nerven der Niere. Kleine Stückchen sind nach Golgis Methode (pag. 24) (3—6 Tage Aufenthalt in der osmiobichromischen Mischung) zu behandeln. Resultat Fig. 260.

Nr. 141. Nierenbecken und Ureter. Von ersterem sind ca. 1 qcm grosse, von letzterem 1—2 cm lange Stücke 14 Tage in 100 ccm Müllerscher Flüssigkeit zu fixieren (Weiterbehandlung Nr. 6, pag. 15); dickere Schnitte mit Hansens Hämatoxylin (pag. 21), feine Schnitte nach van Gieson zu färben (18, pag. 30). Resultat Fig. 261.

Nr. 142. Blase wie Nr. 141.

Nr. 143. Epithelzellen des Nierenbeckens, des Ureters und der Blase. Von jedem dieser Teile ist ein ca. 1 qcm grosses Stückchen (Ureter aufschneiden) in ca. 30 ccm Ranvierschen Alkohol einzulegen. Isolation und Färbung mit Pikrokarmin (pag. 13). Konservieren in verdünntem, angesäuertem Glyzerin (pag. 36).

Nr. 144. Weibliche Harnröhre. Man schneide ein ca. 2 cm langes Stück der weiblichen Harnröhre zusammen mit der anhängenden vorderen Vaginalwand aus und behandle es wie Nr. 141.

Nr. 145. Männliche Harnröhre. 1—2 cm lange Stücke der Pars prostatica, Pars membranacea, Pars cavernosa und der Fossa navicularis behandeln wie Nr. 141. Man verwechsle Querschnitte der Lacunae urethrales (Morgagni) (d. s. blinde Ausbuchtungen der Harnröhrenschleimhaut) nicht mit Drüsendurchschnitten.

Nr. 146. Nebenniere, Übersichtsbild. Man fixiere die ganze, möglichst frische kindliche Nebenniere in ca. 200 ccm Kalibichromat-Essigsäure usw. (pag. 15). Ungefärbte Querschnitte in verdünntem Glyzerin konservieren (Fig. 264), worin die braune Farbe der chromaffinen Zellen am besten sichtbar ist.

Nr. 147. Zur Herstellung der Elemente der Nebenniere mache man Zupfpräparate des frischen Organs in einem Tropfen Kochsalzlösung. Die Elemente sind sehr zart, verletzte Zellen deshalb sehr häufig.

Nr. 148. Zum Studium des feineren Baues der Nebenniere werden Stücke (von 1—2 cm Seite) des möglichst frischen Organs in ca. 100 ccm Müllerscher oder Zenkerscher Flüssigkeit fixiert usw. (pag. 15). Die feinen Schnitte werden mit Hansenschem Hämatoxylin gefärbt usw. (pag. 21) (Fig. 265). Zur Darstellung der Nerven ist das Einlegen von Nebennierenstückchen in Golgi-Mischung (s. pag. 24) auf 6—8 Tage, das Einlegen in 0,75% Silberlösung auf 2—3 Tage, eventuell öftere Wiederholung dieser Prozedur, zu empfehlen.

VIII. Geschlechtsorgane.

A. Die männlichen Geschlechtsorgane.

Die Hoden.

Die Hoden (Testes) sind aus verästelten schlauchförmigen Kanälchen, den Hodenkanälchen (Samenkanälchen) bestehende Drüsen, welche von einer bindegewebigen Hülle umgeben werden. Diese Hülle, die Tunica albuginea s. fibrosa (Fig. 269), ist eine derbe Haut, welche das Hodenparenchym

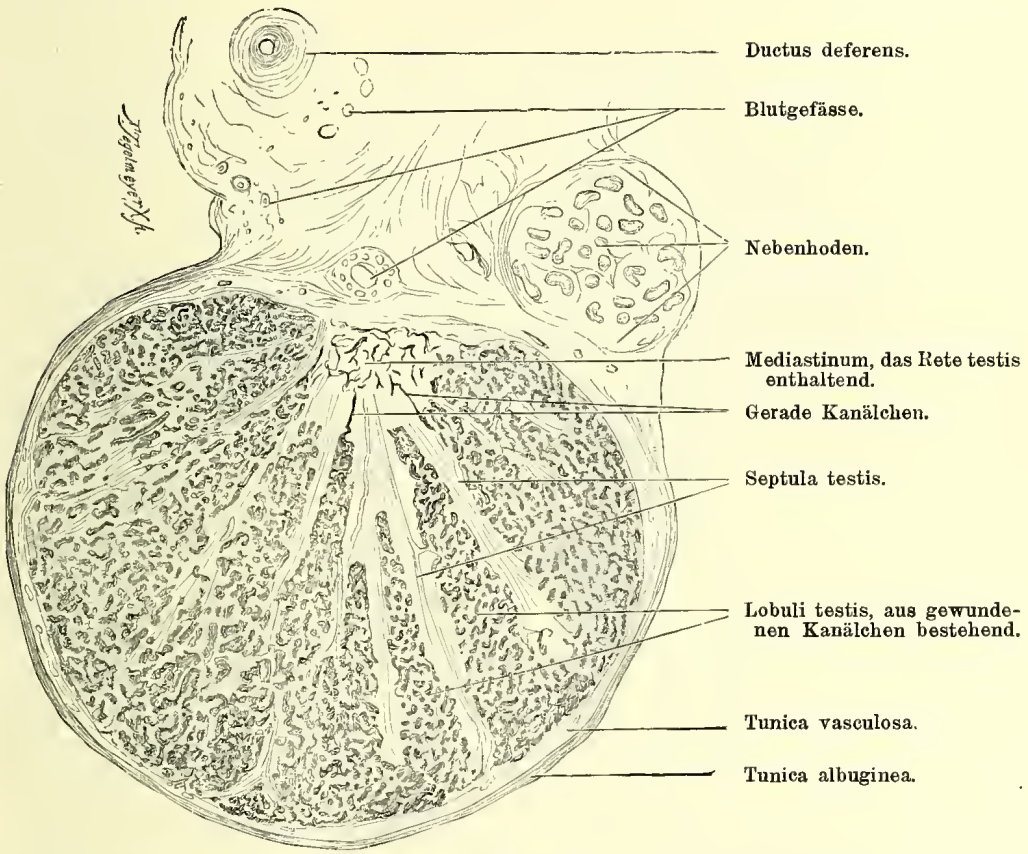

Fig. 269.

Querschnitt des Hodens eines neugeborenen Knaben. 10mal vergrössert. Technik Nr. 149, pag. 354.

rings einschliesst und hinten oben einen dickeren, in das Innere des Hodens vorspringenden Wulst, das Mediastinum testis (Corpus Highmori), entwickelt. Von diesem gehen eine Anzahl Blätter aus, die Septula testis, welche divergierend gegen die Tunica albuginea ziehen und so das Hodenparenchym in pyramidenförmige Läppchen abteilen, deren Basis gegen die Tunica albuginea, deren Spitze gegen das Mediastinum gerichtet ist. Die Tunica albuginea besteht aus straffaserigem Bindegewebe und zahlreichen, mit den Jahren sich mehrenden elastischen Fasern; sie wird an ihrer freien

Oberfläche von einer einfachen Lage platter Epithelzellen[1]) überzogen und geht nach innen allmählich in eine lockere, mit elastischen Fasern untermengte, gefässreiche Bindegewebslage, die Tunica vasculosa, über; dieselbe hängt mit den Septula testis zusammen und ist beim Neugeborenen als eine besondere Schicht gut zu unterscheiden (Fig. 269). Das aus derbem Bindegewebe und zahlreichen elastischen Fasern aufgebaute Mediastinum schliesst ein aus vielfach miteinander anastomosierenden Kanälen gebildetes Netzwerk, das Rete testis (Halleri), in sich. Die Septula testis bestehen aus Bindegewebsbündeln, welche mit dem die einzelnen Hodenkanälchen umstrickenden lockeren Bindegewebe zusammenhängen. Dieses „interstitielle'

Fig. 270.
Aus einem Querschnitte des Hodens eines 22jährigen Hingerichteten. 50 mal vergrössert. Technik Nr. 150, pag. 354.

Bindegewebe ist reich an zelligen Elementen, die teils in Form platter Bindegewebszellen, teils als rundliche, Pigment- oder Fettkörnchen, im geschlechtsreifen Hoden zuweilen Kristalloide[2]) führende Zellen (sog. „Zwischenzellen") auftreten (Fig. 270, 271). Letztere werden als Drüsenzellen mit innerer Sekretion (pag. 65) betrachtet und sind bei seniler Atrophie des Hodens anfangs vermehrt, während sie später zugrunde gehen.

Die Hodenkanälchen lassen während ihres Verlaufes drei Abschnitte unterscheiden; sie beginnen 1. als Tubuli contorti, werden dann 2. zu Tubuli recti, welche sich 3. in das Rete testis fortsetzen. Die Tubuli contorti sind drehrunde, ca. 140 μ dicke Röhrchen, über deren Anfang man noch nicht hinreichend orientiert ist; wahrscheinlich hängen sie an der Peripherie unter der Tunica vasculosa miteinander vielfach zusammen und bilden

[1]) D. i. das viszerale Blatt der Tunica vaginalis propria.

[2]) Solche Bildungen sind im Pflanzenreiche häufiger, sind aber auch in anderen Zellen des Hodens (siehe unten), in der Prostata, ferner in den Kernen und im Protoplasma der Nervenzellen des Igels und im Protoplasma des Linsenepithels gefunden worden.

so ein Netzwerk [1]), aus welchem zahlreiche Kanälchen abbiegen und unter vielfachen Windungen gegen das Mediastinum ziehen. Während dieses Verlaufes tritt eine Verminderung der Zahl der Kanälchen ein, indem dieselben fortgesetzt unter spitzem Winkel sich miteinander vereinigen. Nicht weit vom Mediastinum entfernt gehen die gewundenen Kanälchen in die Tubuli recti über (Fig. 269), welche bedeutend verschmälert, 20—25 μ dick, nach kurzem Verlaufe in das Mediastinum eindringen und hier das Rete testis bilden, dessen Kanäle 24—180 μ messen.

Die Wandung der Tubuli contorti besteht von aussen nach innen gezählt 1. aus einer, beim Erwachsenen mit vielen elastischen Fasern durchflochtenen, mehrfachen Lage platter Bindegewebszellen, 2. einer feinen Membrana propria, 3. aus einem geschichteten Epithel.

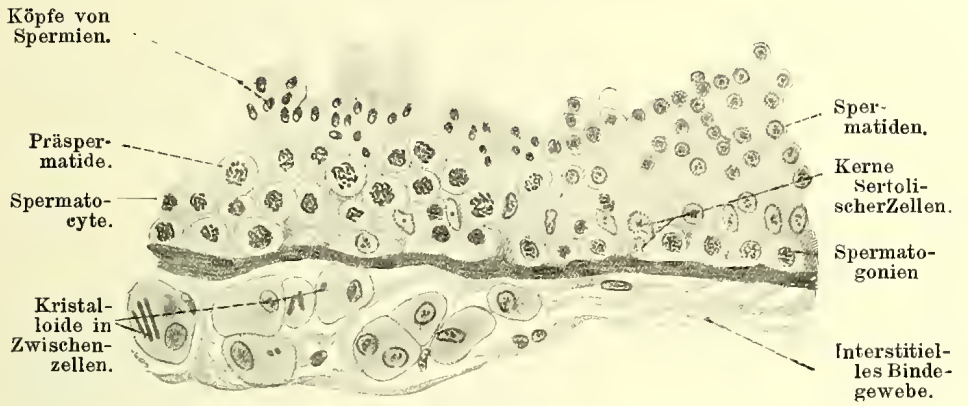

Fig. 271.

Stück eines Längsschnittes durch ein gewundenes Hodenkanälchen eines Hingerichteten. 360mal vergrössert. Technik Nr. 150, pag. 354.

Dieses lässt schon beim Neugeborenen zwei Arten von membranlosen, feinkörnigen Zellen unterscheiden: die Sertolischen Zellen („Follikelzellen“) und die Samenzellen. Erstere haben mit der Erzeugung der Samenelemente nichts zu tun, letztere dagegen zeigen beim geschlechtsreifen Menschen eine Reihe von Bildern, die sich auf die Samenbildung „Spermiogenese“ beziehen. Die der Membrana propria zunächst liegenden Samenzellen heissen Spermatogonien [2]); sie vermehren sich durch indirekte Teilung und wachsen zu grossen Zellen heran, die in der nächstinneren Schicht liegen. Das sind die Spermatocyten, welche, sich einmal teilend, zwei Präspermatiden liefern, aus deren wieder einmaliger Teilung die in den zentralwärts befindlichen Schichten gelegenen, kleineren Spermatiden hervorgehen (Fig. 272). Jeder Spermatocyt liefert also vier Spermatiden, die nun zu

[1]) Auch blinde Enden der Samenkanälchen sind beobachtet worden.

[2]) Auch in den Spermatogonien sind — und zwar in allen Lebensaltern — stäbchen- oder spindelförmige (sog. Lubarschsche) Kristalle, ferner — und zwar nach Eintritt der Pubertät — mehr oktaedrische Kristalle gefunden worden.

Spermien werden, indem der Kern jeder Spermatide zum Kopfe, ein kleiner Teil des Protoplasma zum Schwanze des Samenfadens wird, während der Achsenfaden (pag. 327) von dem distalen Zentralkörperchen des unter der Zelloberfläche gelegenen Diplosoms (pag. 47) auswächst. Die zwischen den Spermatogonien gelegenen Sertolischen Zellen sind durch einen chromatinarmen, mit einem deutlichen Kernkörperchen versehenen Kern, sowie durch

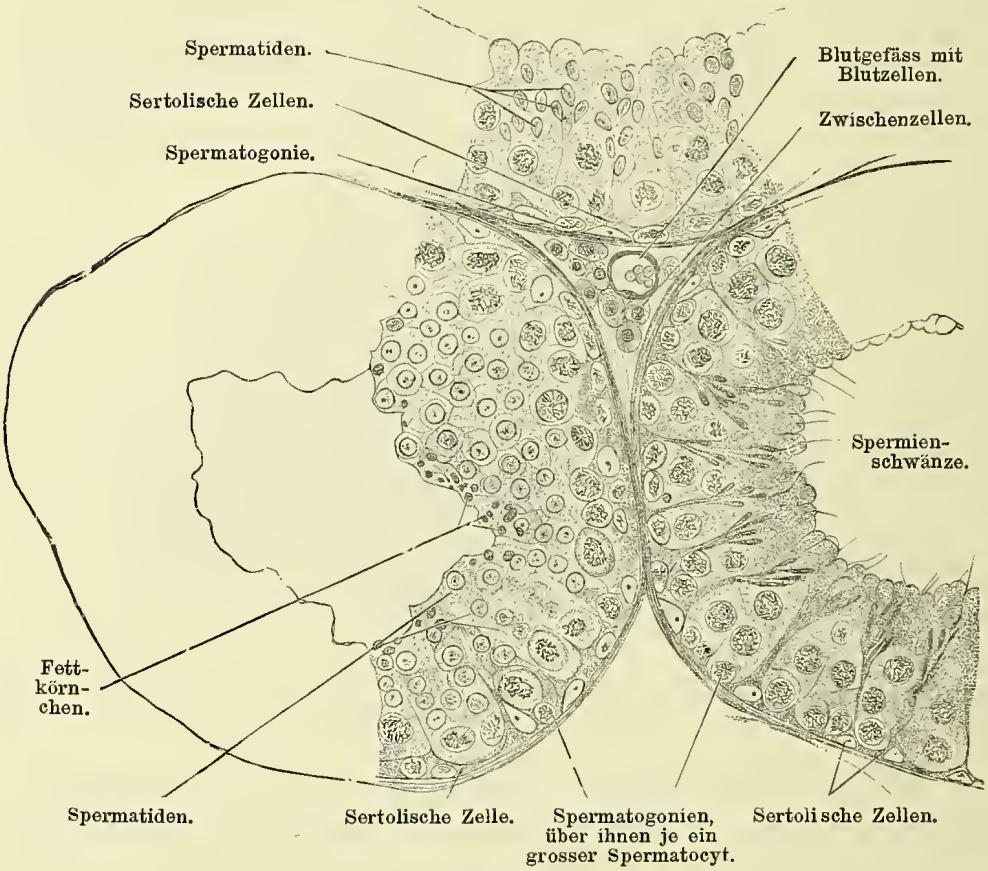

Fig. 272.

Durchschnitte von Hodenkanälchen einer Maus. 360mal vergrössert. Man beachte, wie die anfangs runden Kerne der Spermatiden (links unten) oval werden (oben) und sich zu Spermienköpfen umbilden (rechts unten). Technik Nr. 151, pag. 354.

ein mit bräunlichen Fettkörnchen versehenes weiches Protoplasma charakterisiert[1]). Ihr Kern liegt bei Tieren (Fig. 272) meist in einer Reihe mit den Spermatogonien, beim Menschen nicht selten zwischen den Spermatocyten (Fig. 271).

Die Rolle der Sertolischen Zellen wurde so aufgefasst, dass während der eben geschilderten Vorgänge sich eine grosse Anzahl von Spermatiden mit „je einer unterdessen zentralwärts in die Länge gewachsenen Sertolischen Zelle[2]) verbindet und durch diese

[1]) Die Sertolischen Zellen enthalten — nach Eintritt der Pubertät — kleine paarweise stehende Kristalle.

[2]) Dadurch entsteht der „Spermatoblast" der Autoren, s. Technik Nr. 152, pag. 339.

Plasmaverbindung („Kopulation") höchst wahrscheinlich Ernährungsmaterial empfängt". Diese „Verbindung" ist aber wohl nur das Ergebnis von Zellverschiebungen, die durch die Entwicklung der „aktiven" Samenzellen gegenüber den nicht wachsenden „passiven" Sertolischen Elementen verursacht werden.

Auf Querschnitten von Samenkanälchen sieht man nur je ein Stadium der Spermiogenese (Fig. 272), auf Längsschnitten dagegen sämtliche Stadien nebeneinander (Fig. 271), was für einen wellenförmigen Ablauf der Spermiogenese („Samenbildungswelle") spricht.

Bei den Tieren mit deutlicher männlicher Brunstperiode fehlen in der Zwischenzeit in den Kanälchen die Spermien. Ist diese Zwischenzeit sehr lang, so finden sich nur den Spermatogonien gleichende Elemente und die zu Zylinderzellen umgebildeten Sertolischen Zellen. Das gleiche kann beim Menschen nach langem Siechtum und unter Umständen auch bei Greisen (am atrophisch-senilen Hoden) beobachtet werden. In letzterem Falle kommt es zu einer hyalinen Verdichtung der Bindegewebshülle und der Membrana propria unter gleichzeitiger Reduktion der elastischen Fasern und der Zwischenzellen einerseits und einer Vermehrung der Fettkörnchen andererseits. Die Samenzellen können schliesslich völlig schwinden, so dass nur Sertolische Elemente zurückbleiben.

Die Tubuli recti und die Kanäle des Rete testis werden von einer einfachen Lage kubischer oder platter, Fettkörnchen enthaltender Epithelzellen ausgekleidet.

Die Arterien des Hodens sind Äste der A. spermatica interna, welche teils vom Mediastinum, teils von der Tunica vasculosa in die Septula testis eindringen und sich von hier aus in ein die Hodenkanälchen umspinnendes Kapillarnetz auflösen. Die daraus entspringenden Venen verlaufen mit den Arterien. Die zahlreichen Lymphgefässe bilden ein unter der Tunica albuginea gelegenes Netzwerk, welches mit den ziemlich dichten, die Samenkanälchen umstrickenden Lymphkapillaren in Zusammenhang steht. Die Nerven bilden Geflechte um die Blutgefässe; ob einzelne davon abzweigende Fasern die Membrana propria der Hodenkanälchen durchbohren und zwischen den Epithelzellen knopfförmig verdickt enden, ist noch nicht völlig sichergestellt.

Der Samen.

Das Sekret der Hoden, der Samen (Sperma), besteht fast allein aus den Samenfäden, den Spermien, stecknadelähnlichen, ca. 60 μ langen Gebilden, an denen wir Kopf und Schwanz unterscheiden (Fig. 273). Beim Menschen ist der Kopf 3—5 μ lang, 2—3 μ breit, abgeplattet, von der Seite gesehen birnförmig, das verschmälerte Ende nach vorn gerichtet, von der Fläche gesehen dagegen oval, vorn abgerundet und dort einen helleren Abschnitt enthaltend (Fig. 273, 1). Das vorderste Kopfende ist durch seine Festigkeit ausgezeichnet, die durch eine besondere Bildung, die (beim Menschen noch nicht sicher nachgewiesene) Kopfkappe, bedingt wird. Der Schwanz zeigt bei sehr starken Vergrösserungen einen seine ganze Länge durchsetzenden Faden, den Achsenfaden, der aus feinen Fibrillen zusammengesetzt ist. Man unterscheidet am Schwanze verschiedene Abschnitte: zunächst dem Kopfe liegt das drehrunde Verbindungsstück („Mittelstück"), welches 6 μ lang

und kaum 1 μ breit ist; dann folgt das 40—60 μ lange, sich nach hinten allmählich verschmälernde Hauptstück. Die Spitze des Schwanzes, das Endstück, wird durch den etwa 10 μ frei hervorragenden Achsenfaden gebildet[1]). Die Spermien sind (wahrscheinlich wegen ihres Kalkgehaltes) durch ihre grosse Widerstandsfähigkeit ausgezeichnet. Die schlängelnden Bewegungen der Spermien kommen nur dem Schwanze zu, welcher den Kopf vor sich herschiebt; sie fehlen meist im reinen Sekret des Hodens und stellen sich erst ein bei Verdünnung des Samens, wie es bei der Entleerung auf natürlichem Wege durch Beimengung des Sekrets des Nebenhodens, der Samenleiterampullen, der Samenbläschen, der Prostata und der Bulbourethral-Drüsen (Cowper) geschieht. In dieser Flüssigkeitsmischung erhält sich die Bewegung selbst noch einige Zeit (bis zu 3 Tagen) nach dem Tode, wie (eine Woche, vielleicht noch länger) im Sekrete der weiblichen Genitalien. Wasser sistiert die Bewegung, welche jedoch durch Zusatz mässig konzentrierter, alkalisch reagierender tierischer Flüssigkeiten aufs neue angefacht werden kann; überhaupt sind die genannten Flüssigkeiten, ferner 1 % ige Kochsalzlösung, den Bewegungen der Spermien günstig, während Säuren und Metallsalze die Bewegung aufheben. Bewegungslose Spermien zeigen häufig einen ösenartig eingerollten Schwanz (Fig. 273 3).

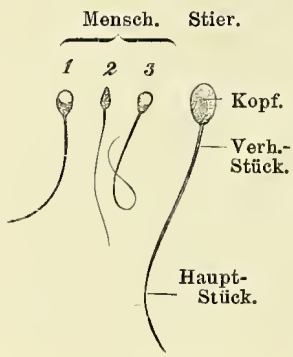

Fig. 273.

Spermien. 1. u. 3. von der Fläche, 2. von der Kante gesehen. 300mal vergr. Das Endstück, sowie die Grenzen dieser Teile sind bei dieser Vergrösserung noch nicht wahrzunehmen. Technik Nr. 153, pag. 355.

Die ableitenden Samenwege.

Die ableitenden Samenwege werden gebildet durch den Nebenhoden (Epididymis), den Samenleiter (Ductus deferens), das Samenbläschen (Vesicula seminalis) und den Ductus ejaculatorius[2]). Aus dem oberen Ende des Rete testis treten etwa 15 Ductuli efferentes testis hervor, die immer stärker sich schlängelnd ebensoviele konische Läppchen, Lobuli epididymidis, bilden. Die Summe der Läppchen stellt den Kopf des Nebenhodens dar. Aus der Vereinigung der Ductuli efferentes geht der Ductus epididymidis hervor, welcher,

[1]) Neben diesen typischen finden sich auch beim Menschen atypische Spermien, die entweder durch ihre Grösse („Riesenspermien, Zwergspermien“) oder auch durch 2 bis 4 Schwänze an einem Kopfe oder mehrere Köpfe an einem Schwanz, oder sonst durch abnorme Form sich auszeichnen. Auf die verschiedenen Formen der Tierspermien kann hier nicht eingegangen werden. Ein bei Vögeln und geschwänzten Amphibien zuerst entdeckter Spiralfaden, der durch eine glashelle Membran mit dem Achsenfaden verbunden ist, ist auch bei Säugetieren, z. B. bei der Ratte, gefunden worden und scheint auch beim Menschen vorzukommen.

[2]) Tubuli recti und Rete testis gehören auch zu den ableitenden Samenwegen, sind aber wegen des innigen Anschlusses an die Drüse mit dieser beschrieben worden.

vielfach gewunden, Körper und Schwanz des Nebenhodens bildet und sich in den Ductus deferens fortsetzt.

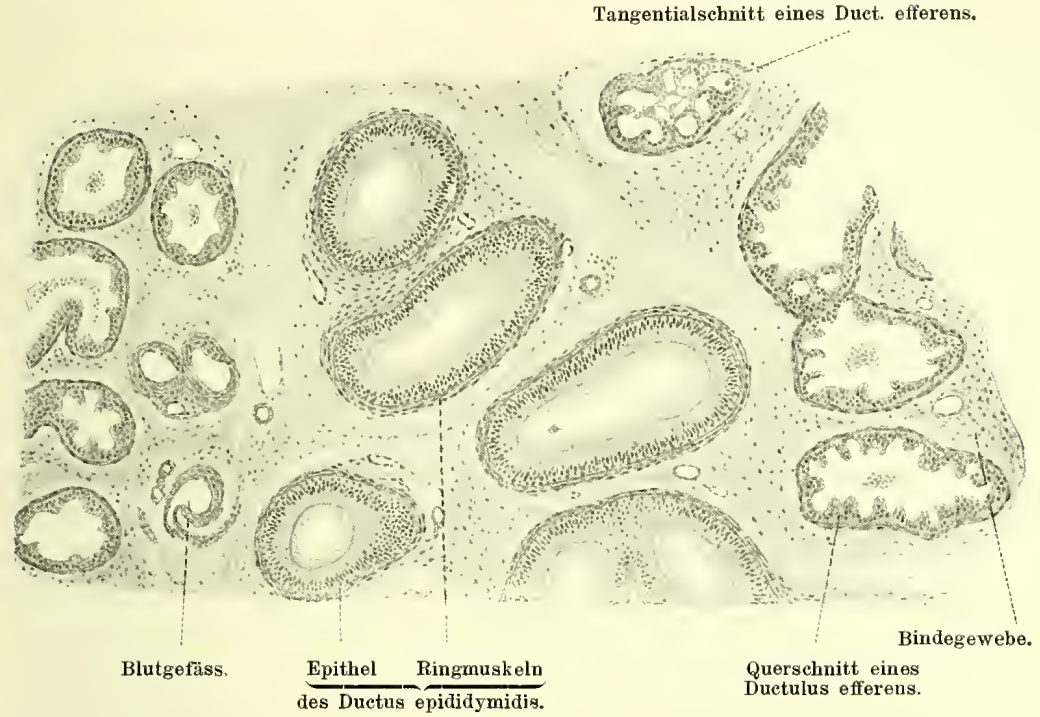

Fig. 274.

Stück eines Durchschnittes durch den Kopf des Nebenhodens eines Hingerichteten. 50 mal vergr. In der Mitte sieht man Querschnitte des Duct. epidid., rechts und links solche der Duct. efferentes. Technik Nr. 155, pag. 355.

Die Ductuli efferentes sind von einem ganz ungleichen, mit Schlussleisten versehenen Epithel ausgekleidet; es wechseln Gruppen einfachen ylindrischen Flimmerepithels mit solchen kubischer, z. T. flimmerloser Zellen ab; letztere gewähren so das Bild alveolärer Einzeldrüschen, die nicht immer eine Ausbuchtung der Membrana propria bedingen[1])(Fig. 275). Die Zellen selbst enthalten, abgesehen von einer sehr wechselnden Menge von Pigmentkörnchen, Körner, welche auf eine sekretorische Funktion schliessen lassen; dafür spricht auch der Umstand, dass man oft statt der Flimmerhaare an der Oberfläche der Zellen hervorstehende blasige Fort-

Fig. 275.

Stück eines Querschnittes durch einen Duct. efferens testis des erwachsenen Menschen. Die rechte Ecke der Abbildung ist schematisiert. 360 mal vergrössert. Von Flimmerhaaren war hier nichts zu sehen, obwohl die Haare des Epithels des Duct. epididymidis gut erhalten waren. Technik Nr. 155, pag. 355.

[1]) In einzelnen Fällen bestehen statt solcher Alveolen lange verzweigte Gänge, die über die Wand des Ductulus hinaus bis in das umliegende Bindegewebe hineinreichen.

sätze (Fig. 275) findet, die Sekrettropfen gleichen. Eine streifige Membrana propria und eine aus mehreren Lagen glatter Muskelfasern gebildete, von elastischen Fasern[1]) durchzogene Ringfaserschicht vervollständigt die Wandung der Ductuli efferentes.

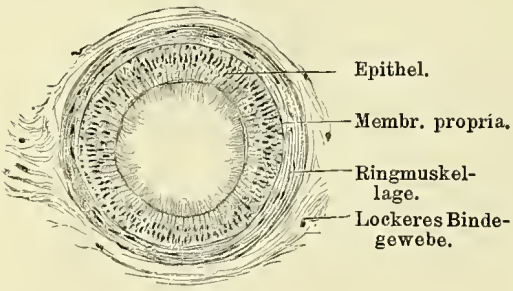

Fig. 276.

Querschnitt des Ductus epididymidis vom Menschen. 80mal vergrössert. Technik Nr. 155, pag. 355.

Der Ductus epididymidis besitzt ein zweireihiges mit Schlussleisten versehenes Epithel (Fig. 276), dessen Elemente aus rundlichen Basalzellen und langen Zylinderzellen bestehen; letztere enthalten Sekretkörner und zuweilen Pigment und tragen an der Mitte ihrer Oberfläche lange Haare, die nicht flimmern und an fixierten Präparaten häufig zu einem kegelförmigen Fortsatz verklebt sind. Im Epithel finden sich teils geschlossene, teils an der Oberfläche mündende, röhren- oder schlauchförmige Gänge. Eine zarte Membrana propria und eine dicke Ringmuskellage vervollständigen die Wand des Ductus epididymidis, dessen Windungen durch lockeres Bindegewebe zusammengehalten werden; gegen den Samenleiter zu verdickt sich die Ringmuskellage. Der Samenleiter besteht entweder aus einem zweireihigen Zylinderepithel oder aus einem mehrschichtigen (dem Übergangsepithel [pag. 314] ähnlichen) Pflasterepithel, einer bindegewebigen Tunica propria, der sich nach aussen ein dichtes Geflecht elastischer Fasern anschliesst, ferner aus einer inneren, besonders im Anfangsteile des Samenleiters gut entwickelten Längslage, einer mittleren Ringlage und einer äusseren Längslage glatter Muskelfasern, endlich aus einer bindegewebigen, mit elastischen Fasern vermischten Adventitia (Fig. 277). Letztere enthält besonders in dem vom Hoden bis

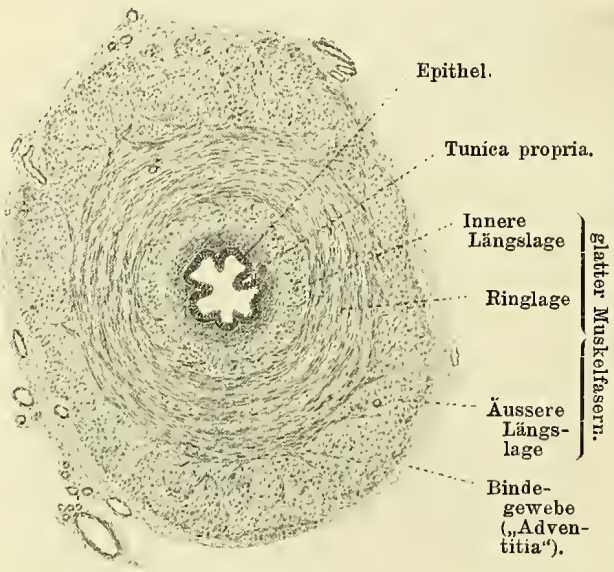

Fig. 277.

Querschnitt des Anfangsteiles des Samenleiters von Menschen. 24mal vergrössert. Technik Nr. 155, pag. 355.

[1]) Diese elastischen Fasern treten wie auch diejenigen im Ductus epididymidis und deferens erst zu Beginn der Geschlechtsreife auf.

zum Leistenkanal verlaufenden Abschnitt Längsbündel glatter Muskelfasern[1]). Der Endteil des Samenleiters schwillt zur Ampulla an, deren Muskulatur unregelmässiger gestaltet ist, indem zwischen der Ringmuskulatur auch schräg und längsverlaufende Züge vorkommen, während die Längsmuskeln in vereinzelte Streifen sich auflösen und gegen den Ductus ejaculatorius ganz verschwinden. Ebenso verhält es sich bei der Vesicula seminalis. Die Schleimhaut der Ampulle wie der Vesicula seminalis ist in (primäre) Falten gelegt, die sich wiederholt in sekundäre und tertiäre Falten teilen; von da aus entwickeln sich teils Divertikel, teils verzweigte röhrenförmige, am blinden Ende etwas erweiterte Verlängerungen (Drüsen?), die sich bis tief in die Muskularis erstrecken können[2]) und homogene oder feinkörnige Sekretballen enthalten. Das Epithel ist auf den primären Falten ein geschichtetes (vielleicht nur mehrreihiges), im übrigen einfaches, secernierendes Zylinderepithel. Die bindegewebige Tunica propria enthält reichlich elastische Fasern, die, wie die im Epithel, in den Bindegewebszellen und in der Muskularis vorkommenden Pigmentkörnchen, von der Pubertät an regelmässig vorhanden sind. Die Ductus ejaculatorii sind an ihrer dorsomedialen Seite mit einer Reihe von Anhängen besetzt, die, äusserlich keine Hervorragungen bedingend, ganz in der bindegewebigen Wand der Ductus eingeschlossen sind. Diese Anhänge zeigen zum Teil den gleichen Bau wie die Vesiculae seminales und dürften deshalb als accessorische Samenblasen zu bezeichnen sein; zum Teil sind sie nur Konvolute von alveolo-tubulösen Drüsen, die mit den Prostatadrüsen verglichen werden können. Die Schleimhaut der Ductus ejaculatorii verhält sich wie diejenige der Samenblasen, nur sind die Faltungen nicht so kompliziert: eine Muskulatur findet sich nur an den Anhängen, nicht aber in der Wand des Ductus, die nur von kreisförmigen Zügen innen kompakteren („Faserhaut“) und aussen lockereren Bindegewebes („Adventitia“) gebildet wird[3]).

Die im Vergleich zu den Blutgefässen des Hodens spärlichen Blutgefässe des Nebenhodens liegen an den Ductuli efferentes z. T. dicht unter der Membrana propria und buchten diese zuweilen gegen das Epithel vor. Die Venen des Plexus pampiniformis sind oft mit dicken, Längs- und Ringmuskeln enthaltenden Wandungen versehen.

Die Nerven bilden, ausser den Geflechten um die Blutgefässe, in der Muskularis des Nebenhodens, mehr noch aber in derjenigen des Samenleiters und der Samenblasen ein dichtes, mit sympathischen Ganglien versehenes

---

[1]) Sie gehören eigentlich zur Tunica vaginal. com. des Samenstranges und sind als Musculus cremaster internus bekannt.

[2]) Durchschnitte geben ein sehr kompliziertes Bild, das nur durch Rekonstruktion von Schnittserien richtig gedeutet werden kann.

[3]) Erst in den äusseren Schichten der Adventitia finden sich vereinzelte Züge glatter Muskelfasern, welche der Beckenfaszie angehören und zum Teil mit den Muskelfasern der Prostata zusammenhängen.

Geflecht, den Plexus myospermaticus, von welchem feine Fasern entspringen; dieselben enden zum grösseren Teil an glatten Muskelfasern, zum kleineren Teil setzen sie sich in die Schleimhaut fort.

Die zwischen den Elementen des Samenstranges gelegene Paradidymis (Giraldès) ist ebenso wie der Ductulus aberrans ein Rest der (embryonalen) Urniere. Beide bestehen aus einem mit kubischem oder zylindrischem Flimmerepithel ausgekleideten Kanälchen, welches von blutgefässhaltigem Bindegewebe umhüllt wird. Der Appendix testis (Morgagnische Hydatide), ein Rest des oberen Endes des beim Weibe zur Tube werdenden (embryonalen) Müllerschen Ganges, ist ein mit einem kurzen Stiele versehenes, aus gefässreichem Bindegewebe aufgehautes, solides Läppchen, welches von flimmerndem Zylinderepithel überzogen wird. Der Stiel enthält ein mit Zylinderepithel ausgekleidetes Kanälchen. Der inkonstante Appendix epididymidis, ein Urnierenrest, ist ein mit kubischen Zellen ausgekleidetes, klare Flüssigkeit enthaltendes Bläschen.

Anhangsdrüsen der männlichen Geschlechtsorgane.

Die Prostata besteht aus Drüsensubstanz, aus glatten Muskelfasern, die etwa den vierten Teil des Prostatakörpers ausmachen, ferner aus Bindegewebe und vielen elastischen Fasern. Die Drüsensubstanz setzt sich zusammen aus 30—50 verästelten alveolotubulösen, serösen Einzeldrüsen, welche durch ihren lockeren Bau ausgezeichnet sind. Die Drüsen münden mit zwei grösseren und einer Anzahl kleinerer Ausführungsgänge in die Harnröhre. Die Drüsenzellen sind bald kubische, bald zylindrische Zellen, welche in einfacher Lage die Röhrchen auskleiden. In den grösseren Ausführungsgängen ist Übergangsepithel (pag. 314), wie in der Pars prostatica urethrae, vorhanden. In den Endstücken finden sich bei älteren Leuten die sog. Prostatasteine, runde, bis 0,7 mm grosse, geschichtete Sekretklumpen[1]). Die glatten Muskelfasern, welche überall in grosser Menge zwischen den Drüsenläppchen gelegen sind, verdicken sich gegen die Harnröhre zu einer stärkeren Ringmuskellage (M. sphincter vesicae internus); auch an der äusseren Oberfläche der Prostata finden sich reichlich glatte Muskelfasern, die an Bündel quergestreifter Muskel-

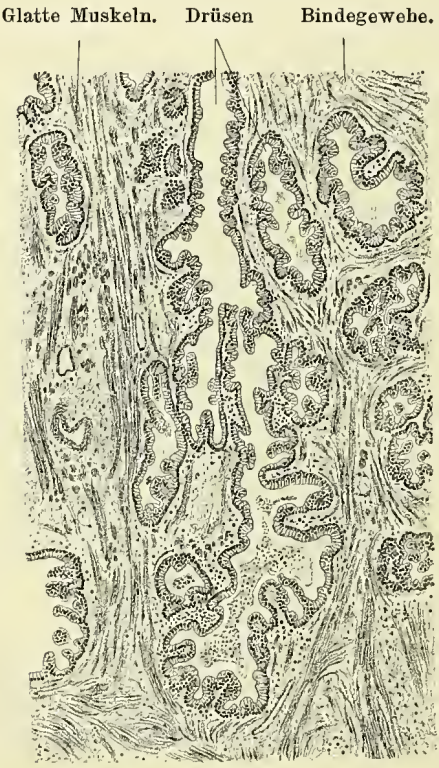

Fig. 278.
Stück eines Schnittes durch die Prostata eines 22jährigen Hingerichteten. 50mal vergrössert. Technik Nr. 156, pag. 355.

[1]) Auch oktaedrische Kristalle (pag. 324) sind in der Prostata gefunden worden.

fasern (M. sphincter urethrae membranaceae[1]) angrenzen. Die Prostata und der Colliculus seminalis sind mit vielen Blut- und Lymphgefässen versehen; die zahlreichen Nerven bilden weitmaschige, Nervenzellen enthaltende Geflechte; die daraus entspringenden marklosen Fasern treten teils an die glatten Muskelfasern, teils enden sie in freier Verästlung, teils gehen sie (bei Hund und Katze) in besondere Endapparate (pag. 208) über, die sowohl in der Hülle wie im Innern der Prostata gefunden werden.

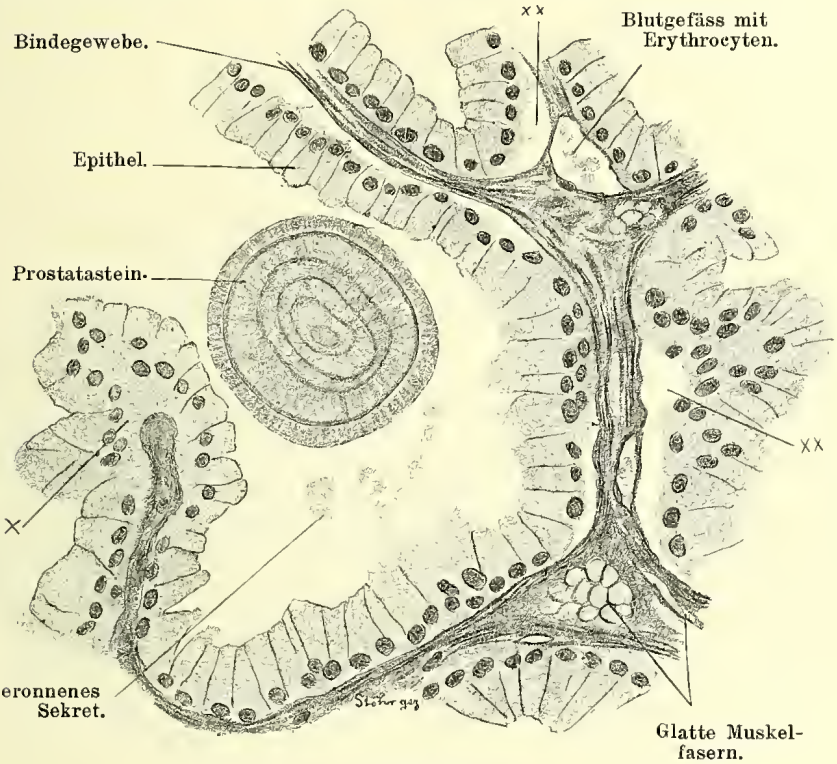

Fig. 279.

Stück eines Schnittes durch eine Prostatadrüse eines 23jährigen Hingerichteten. Bei × ist das Epithel schräg durchschnitten, bei × × hat es sich vom Bindegewebe abgelöst (Kunstprodukt). 360mal vergrössert. Technik Nr. 156, pag. 355.

Die Glandulae bulbourethrales (Cowper) sind zusammengesetzte alveolo-tubulöse Drüsen; von dem unregelmässig erweiterten Ausführungsgang gehen ebenso beschaffene Äste aus, an die sich teils direkt, teils durch Vermittlung von Schaltstücken die Endstücke anfügen. Letztere haben teils die Gestalt von Röhrchen, teils von rundlichen Bläschen oder von Übergangsformen beider. Zuweilen finden sich selbst netzförmige Verbindungen der Endstücke. Die Äste des Ausführungsganges sind von einem niedrigen einschichtigen Epithel ausgekleidet und von dünnen Ringen glatter Muskulatur umgeben. Die Endstücke besitzen den Schleimzellen ähnliche Drüsenzellen und zwischenzellige Sekretkanälchen. Zwischen den Drüsenläppchen liegen viele glatte und quergestreifte Muskelfasern.

[1]) Beide Sphinkteren, von denen der glatte Internus „Lissosphinkter", der quergestreifte Externus „Rhabdosphinkter" genannt wird, werden jetzt zusammen als Musculus prostaticus bezeichnet.

Der Penis.

Der Penis besteht aus drei zylindrischen Schwellkörpern: den beiden Corpora cavernosa penis und dem Corpus cavernosum urethrae, welche von Faszie und Haut eingehüllt werden.

Jedes Corpus cavernosum penis besteht aus einer Tunica albuginea und einem Schwammgewebe. Die Tunica albuginea ist eine feste durchschnittlich 1 mm dicke, bindegewebige, mit vielen feinen elastischen Fasern untermischte Haut, an der eine äussere Längslage und eine innere Ringlage zu unterscheiden sind. Das Schwammgewebe wird durch Bündel

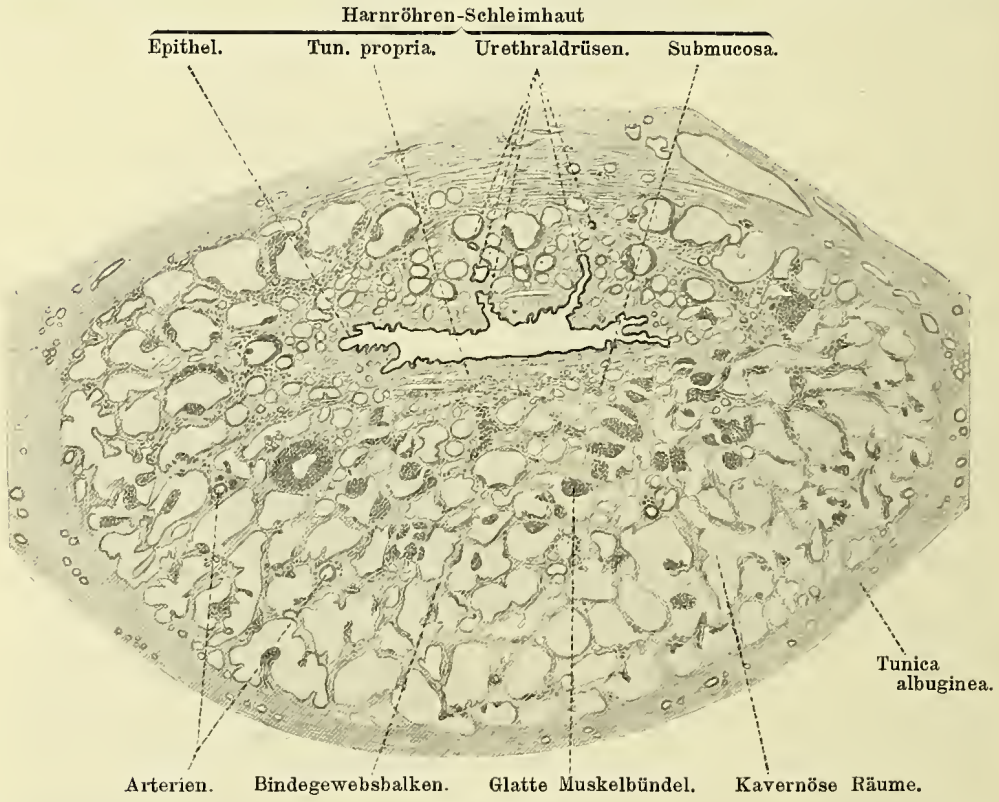

Fig. 280.

Querschnitt der Pars cavernosa urethrae des erwachsenen Menschen. 8 mal vergr. Technik Nr. 156, pag. 355.

glatter Muskelfasern und elastische Fasern enthaltende Bindegewebsbalken und -blätter hergestellt, die vielfach miteinander zusammenhängend ein Netzwerk bilden. Die Lücken dieses Netzes sind mit einer einfachen Lage platter Epithelzellen ausgekleidet und mit venösem Blute erfüllt. Die dickwandigen Arterien gehen teils in Kapillaren über, die ein unter der Tunica albuginea gelegenes Netz, das oberflächliche (feine) Rindennetz, bilden; dieses hängt mit einem mehrschichtigen Netze weiterer venöser Gefässe, dem tiefen (groben) Rindennetze zusammen, welches, in den oberflächlichen Schichten des Schwammgewebes gelegen, in dessen venöse Räume übergeht. Ein Teil der Arterien mündet direkt in das tiefe Rindennetz. Die sog. Rankenarterien (A. helicinae) sind in dünnen Bindegewebssträngen gelagerte Ästchen, welche

bei kollabiertem Gliede schlingenförmig umgebogen sind und bei unvollkommener Injektion blind zu endigen scheinen. Die das Blut aus den Corpora cavernosa penis zurückführenden Venen (Venae emissariae) entstehen teils aus dem groben Rindennetze, teils aus der Tiefe des Schwammgewebes. Sie münden, nachdem sie die Tunica albuginea durchbohrt haben, in die Vena dorsalis penis.

Das Corpus cavernosum urethrae besteht aus zwei differenten Abschnitten; die zentrale Partie wird durch ein Netz der ansehnlich entwickelten Venen der Submucosa der Harnröhrenschleimhaut (pag. 317) gebildet; die peripherische Partie gleicht im Baue dem Corpus cavernosum penis, nur fehlt hier eine direkte Kommunikation der Arterien mit den Venenräumen. Die Tunica albuginea wird nur durch eine Ringfaserlage gebildet. Die Glans penis besteht aus vielfach gewundenen Venen, die durch ein sehr ansehnlich entwickeltes, viele elastische Fasern enthaltendes Bindegewebe, den Träger der feinen Arterien sowie der Kapillaren, zusammengehalten werden. (Über die äussere Haut der Glans s. Kap. Drüsen der Haut.)

In der Tunica albuginea der kavernösen Körper, in der Glans und auch im Präputium finden sich besondere Nerven-Endapparate (pag. 207, 208).

B. Die weiblichen Geschlechtsorgane.

Die Eierstöcke.

Die Eierstöcke bestehen aus Bindegewebe und Drüsensubstanz. Das derbe Bindegewebe, Stroma ovarii, ist in verschiedene Schichten angeordnet;

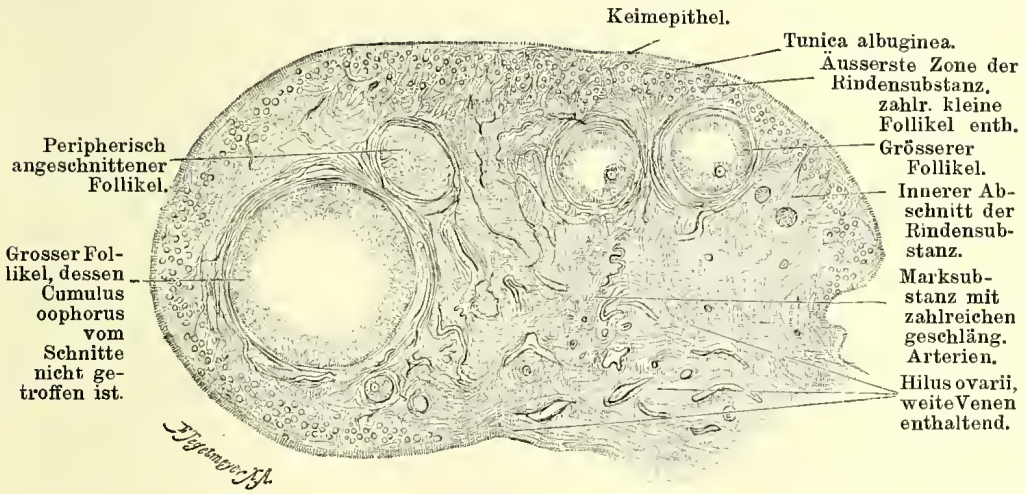

Fig. 281.

Querschnitt des Ovarium eines 8 Jahre alten Mädchens. 10mal vergrössert. Tunica albuginea noch schwach entwickelt. Technik Nr. 157, pag 356.

zu äusserst liegt 1. die Tunica albuginea (Fig. 281), eine beim Menschen dicke, aus zwei oder mehr, in sich kreuzenden Richtungen verlaufenden Bindegewebslamellen und aus vielen platten Bindegewebszellen zusammengesetzte Bildung, die sehr arm an elastischen Fasern ist und ganz allmählich in 2. die Rindensubstanz übergeht; diese schliesst die Drüsensubstanz in sich und

hängt 3. mit der Marksubstanz zusammen, welche viele elastische Fasern und zahlreiche, geschlängelte, von Zügen glatter Muskelfasern begleitete Gefässe enthält.

Rinden und Marksubstanz enthalten bei vielen Tieren, auch beim Kaninchen, Stränge und Nester von Zellen, sog. interstitielle Zellen, deren Bedeutung eine sehr verschiedenartige sein kann. Neben Resten des Epoophoron (pag. 341) spielen Abkömmlinge von gelben Körpern (pag. 339), von atretischen Follikeln (pag. 340 Anmerk.) eine besondere Rolle. Auch Vergleiche mit Tubuli recti und Rete testis (pag. 327) sind angestellt worden.

Die Drüsensubstanz wird gebildet durch zahlreiche (beim Menschen ca. 36 000) kugelige Epithelsäckchen, die Eifollikel, deren jedes ein Ei einschliesst. Die meisten Follikel sind mikroskopisch klein (40 μ) und bilden, in den äusseren Schichten der Rindensubstanz liegend, eine bogenförmige Zone (Fig. 281), die nur am Hilus des Eierstockes, der Eintrittsstelle der Gefässe, fehlt. Die grösseren Follikel liegen etwas tiefer. Die grössten, mit unbewaffnetem Auge leicht wahrnehmbaren Follikel reichen im höchsten Grade der Ausbildung von der Marksubstanz bis zur Tunica albuginea.

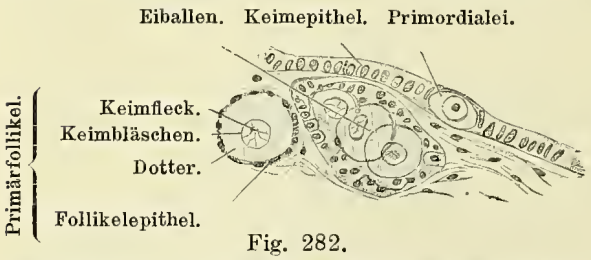

Fig. 282.

Aus einem senkrechten Durchschnitte des Eierstockes eines vier Wochen alten Mädchens. 240mal vergr. Das Primordialei hat einen grossen Kern mit Kernkörperchen. Der Eiballen enthält drei Eier, umgeben von Zylinderzellen. Technik Nr. 157, pag. 356.

Die Oberfläche des Eierstockes ist stets vom Keimepithel, d. i. einer einfachen Lage sehr kleiner, kurzzylindrischer oder platter Zellen überzogen. Hier vollzieht sich die erste Entwicklung der Eier und zwar meist nur in embryonaler Zeit, während die weitere Ausbildung der Eier bis zur vollendeten Reife in jedem zeugungsfähigen Ovarium in allen Stadien zu beobachten ist. Während der Fetalperiode teilen sich viele Keimepithelzellen in zwei übereinanderliegende Zellen, von denen die untere sich vergrössernd zum Primordialei mit grossem Kern und Kernkörperchen wird, während die obere Zelle, sowie die Nachbarzellen abgeflacht werden und sich schalenförmig um das Ei herumlegen[1]). Das Ei, welches sich unter Umständen noch einmal teilt, rückt nun, umgeben von seinen indifferenten Nachbarzellen, in das Ovarialstroma hinab, während oben im Keimepithel auf die gleiche Weise neue Primordialeier entstehen, die ebenfalls in die Tiefe rücken. So entstehen ganze Komplexe von Eizellen und indifferenten Zellen des Keimepithels, Komplexe, welche Eiballen (Eischläuche, Einester) heissen. Jedes Ei wird weiterhin durch die sich stark vermehrenden indifferenten Epithelzellen, sowie durch wucherndes Bindegewebe von dem Nachbarei getrennt und stellt nun einen isolierten kugeligen Körper, den Primärfollikel dar der somit aus dem Ei und den dieses einschliessenden Epithelzellen, dem sog. Follikelepithel, sowie aus einer bindegewebigen Hülle besteht. Soweit sind es vorzugsweise fetale Vorgänge[2]).

[1]) Solche Zustände findet man zuweilen selbst nach der Geburt (Fig. 282).

[2]) In vereinzelten Fällen findet man auch bei geschlechtsreifen Personen noch Ei-

Nun werden die Follikelepithelzellen erst höher (Fig. 283, links unten), dann mehrschichtig, das Ei wird grösser, gewinnt eine exzentrische Lage und erhält eine allmählich sich verdickende, oft fein radiär gestreifte Randschicht, die Zona pellucida (Oolemma), die ein Bildungsprodukt des Follikelepithels ist[1]). Mit der Vergrösserung des Eies vollzieht sich auch eine Sonderung seines Protoplasma; der grösste Teil desselben verwandelt sich in eine krümelige Masse, das Deutoplasma (Dotter); schliesslich ist nur eine um den exzentrisch gelegenen Kern befindliche Zone, sowie eine die Ober-

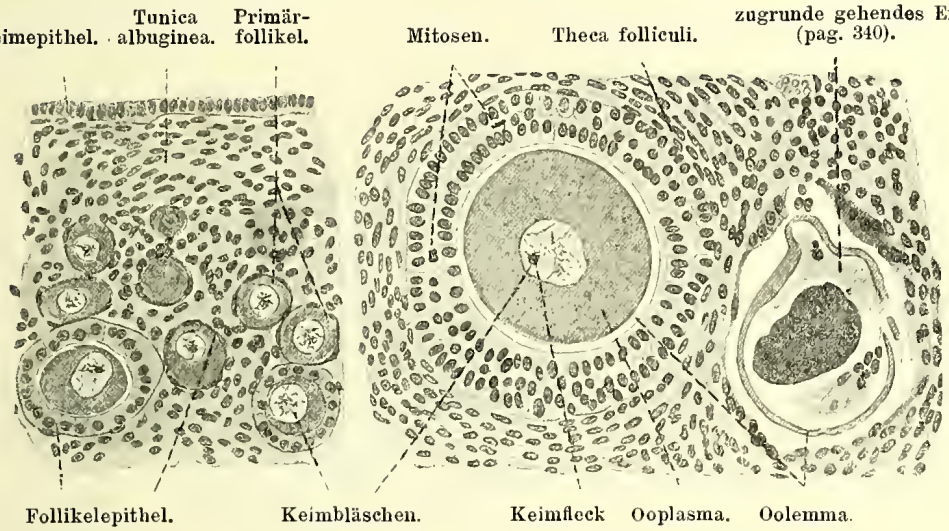

Fig. 283.

Aus Durchschnitten durch die Rinde eines Kaninchenei erstockes. 240mal vergrössert. Technik Nr. 157, pag. 356.

fläche des Eies überziehende schmale Schicht durch reichlichere Mengen des ursprünglichen Protoplasmas („Eiprotoplasma") ausgezeichnet. Deutoplasma und Eiprotoplasma nennen wir zusammen Ooplasma, den Kern Keimbläschen (Vesicula germinativa), welches den Keimfleck (Macula germinativa) enthält. Das ausgewachsene menschliche Ei hat einen Durchmesser von ca. 0,3 mm.

In unreifen Eiern findet sich der Dotterkern (Balbiani), ein relativ grosser runder Körper, der anfangs von einer feinkörnigen, dichteren Zone des Ooplasma (der

---

ballen und Eizellen mit mehreren Keimbläschen; letztere sind nicht etwa durch amitotische oder postfetale mitotische Kernteilung entstanden, sondern stellen entweder Elemente dar, bei denen die Teilung des Zellkörpers bis dahin unterblieben ist oder die (weniger wahrscheinlich) dadurch zustande gekommen sind, dass zwei getrennte Eizellen durch Druck derart zusammengepresst wurden, dass ihre Trennungslinie verschwand. Solche Bildungen werden ebenso wie die mehrere Eier enthaltenden Follikel als „atypische Follikel" bezeichnet. Zu ihnen gehören auch die sogen. „Eiballenfollikel", in denen ein Ei, als Hauptei, sich weiter entwickelt, während die anderen „Nebeneier" zugrunde gehend vielleicht bei der Entwicklung des Liquor folliculi (pag. 338) beteiligt sind.

[1]) Eine vom Ei gelieferte zarte „Eimembran" ist beim Igel, vielleicht auch bei anderen Säugern vorhanden.

„Couche vitellogène“ [1]) umgehen ist. Er entspricht dem Zentralkörperchen und seiner Sphäre und ist an ausgewachsenen Eiern nicht mehr zu sehen.

Nun wächst der Follikel weiter; unter fortwährender Vermehrung der Follikelepithelzellen — man sieht viele Mitosen solcher — entstehen zwischen ihnen Lücken, die von einer wässerigen Flüssigkeit, dem Liquor folliculi, ausgefüllt werden. Der Liquor ist teils ein Transsudat aus den den Follikel umspinnenden Blutgefässen, teils ist er durch Verflüssigung einzelner Follikelepithelzellen entstanden[2]); er erfährt eine immer fortschreitende Vermehrung, so dass der Follikel bald ein mit Flüssigkeit erfülltes Bläschen, den Folliculus vesiculosus (Graaf), dessen Durchmesser 0,5—12 mm

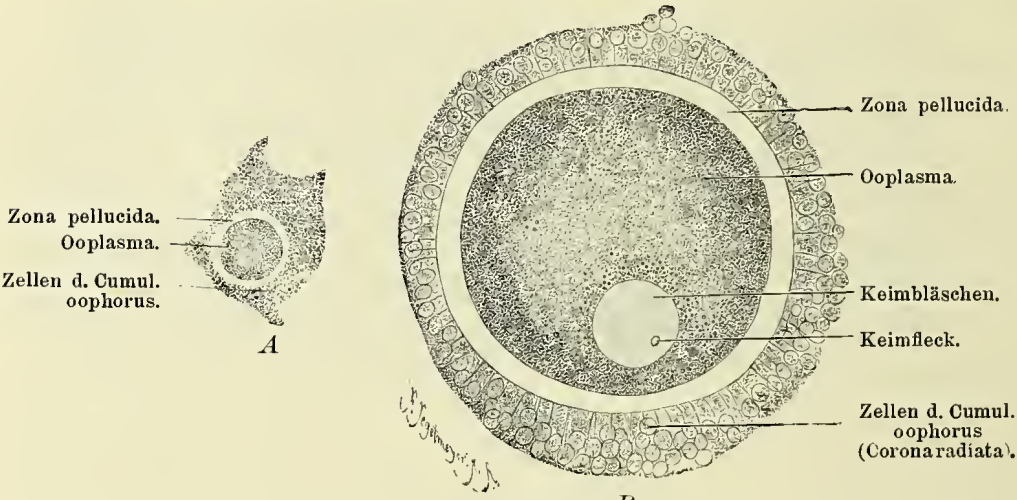

Fig. 284.

Ei aus einem Bläschenfollikel der Kuh. *A* 60mal, *B* 240mal vergrössert. Die Streifung der Zone ist hier nicht zu sehen. Technik Nr. 158, pag. 356.

beträgt, darstellt. Um grössere Follikel ordnet sich das Bindegewebe des Stroma zu kreisförmigen Zügen, die wir Theca folliculi (Fig. 283) nennen. Der Bläschen-Follikel besteht somit 1. aus einer bindegewebigen Hülle, der Theca folliculi, welche zwei Schichten, a) eine faserige Tunica externa und b) eine an Zellen und Blutgefässen reiche Tunica interna (Fig. 285) unterscheiden lässt; 2. aus dem mehrschichtigen Follikelepithel, das sich beim Zerzupfen frischer Follikel in grossen Fetzen darstellen lässt und seit langer Zeit als Stratum (Membrana) granulosum bekannt ist[3]). Eine verdickte Stelle des Follikelepithels, der Cumulus oophorus, schliesst das Ei ein;

[1]) Die Couche ist von verschiedenen Autoren mit Unrecht als Dotterkern bezeichnet worden, sie soll durch Austritt von Chromatin aus dem Kern entstehen.

[2]) Solche Stellen („Epithelvakuolen“, „Call-Exnersche Körper“) erscheinen als rundliche Lücken, um welche andere Follikelepithelzellen radiär geordnet sind; man sieht sie beim Menschen, noch häufiger aber am Kaninchen-Ovarium.

[3]) Zwischen Tunica interna und Follikelepithel befindet sich beim Menschen eine zarte Membrana propria, die bei Tieren oft durch eine dünne Ringfaserlage ersetzt wird.

die der Zona pellucida zunächst liegenden Epithelzellen sind radiär zum Ei gestellt und bilden die Corona radiata (Fig. 284). Der grösste Teil des Binnenraums des Follikels wird vom Liquor folliculi eingenommen.

Hat der Bläschen-Follikel seine völlige Reife erreicht, so platzt er an der der Eierstockoberfläche zugekehrten Seite, die schon vorher durch Vorwölbung und starke Verdünnung kenntlich war; das Ei gelangt in die Beckenhöhle, der leere Follikel bildet sich zum gelben Körper (Corpus luteum) zurück. Erfolgt keine Befruchtung des ausgestossenen Eies, so verschwindet das Corpus luteum gewöhnlich nach wenigen Wochen; tritt dagegen Schwanger-

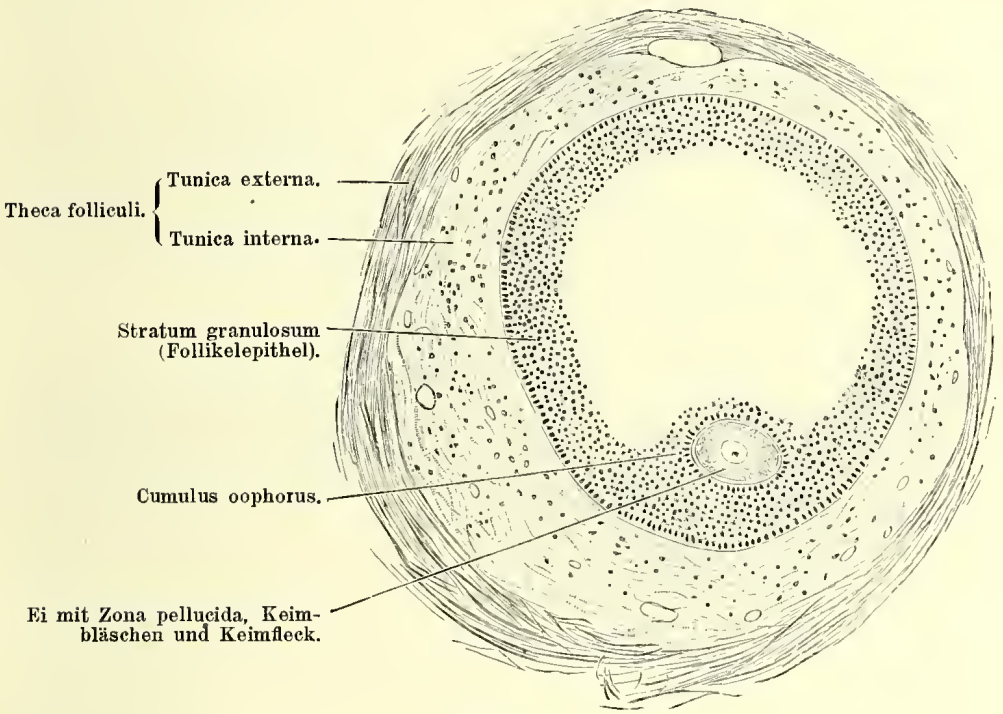

Fig. 285.

Durchschnitt eines Bläschenfollikels eines 8jährigen Mädchens. 90mal vergrössert. Der helle Raum in der Mitte enthielt den Liquor folliculi. Technik Nr. 157, pag. 356.

schaft ein, so entwickelt sich der geborstene Follikel zu einem grösseren Körper, der einen Durchmesser bis zu 3 cm besitzt und sich jahrelang erhält. Er besteht anfangs aus einer Faserhaut (der ehemaligen Tunica externa der Theca) und aus einer gelben Masse. Diese wird durch grosse Zellen, die Luteinzellen, gebildet, welche durch Vergrösserung (bei einzelnen Tieren auch durch Vermehrung) der Elemente des Follikelepithels entstanden sind. Sie enthalten kleinere oder grössere fettähnliche Sekrettropfen und werden von zarten, Blutgefässe führenden Bindegewebssepten umfasst, die meist Abkömmlinge der Tunica interna der Theca folliculi sind (Fig. 286)[1]).

[1]) Diese bei vielen Säugetieren festgestellte Tatsache lässt mit Sicherheit annehmen, dass auch beim Menschen die Luteinzellen vom Follikelepithel stammen.

Im Zentrum des Corpus luteum ist gallertiges Bindegewebe und zuweilen eine mit Blut gefüllte Höhle enthalten. Das Blut stammt aus den zerrissenen Gefässen der Tunica interna. Späterhin entfärbt sich das Zentrum und an Stelle des Blutes tritt eine krümelige, zuweilen Hämatoidinkristalle (pag. 124) enthaltende Masse.

Das Corpus luteum wird, ebenso wie die Masse der interstitiellen Zellen (pag. 336), als eine Drüse mit innerer Sekretion (Typus Epithelkörper pag. 65) betrachtet; die Verwendung ihres Sekretes ist noch unaufgeklärt.

Nicht alle Primärfollikel entwickeln sich bis zu völliger Reife. Ein Teil bildet sich zurück; auch Rückbildung grösserer Follikel kommt vor[1]).

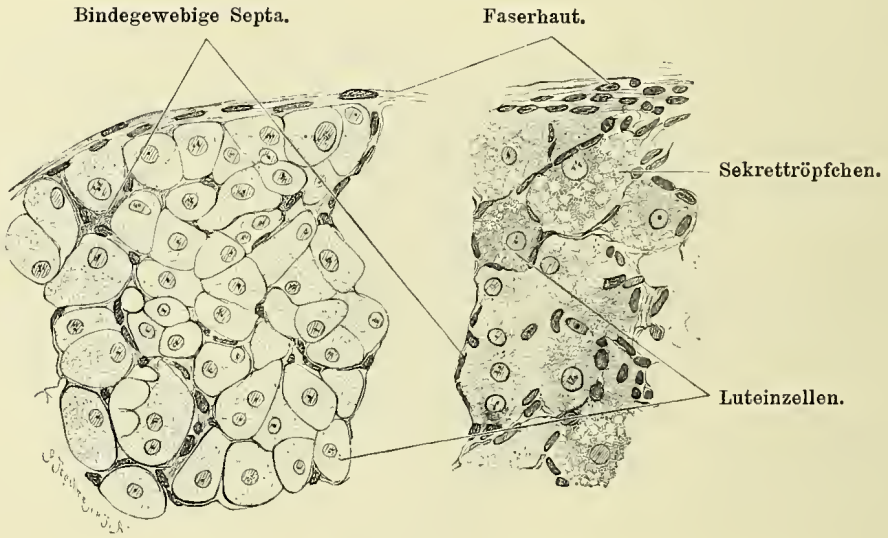

Fig. 286.

A Stück eines Corpus luteum des Kaninchens. *B* Stück eines Corpus luteum der Katze. 260mal vergr. In *B* enthalten die Luteinzellen kleinere und grössere Sekrettröpfchen. Technik Nr. 157, pag. 356.

Die Arterien des Eierstockes, Äste der A. spermatica intern. und der A. uterina, treten am Hilus ein, teilen sich in der Marksubstanz und sind durch ihren geschlängelten Verlauf charakterisiert (Fig, 281). Von da ziehen sie in die Rindensubstanz, wo sie vorzugsweise das in der Tunica interna der Follikel reichliche Kapillarnetz speisen. Die Venen bilden am Hilus ovarii einen dichten Plexus. Die im menschlichen Ovarium nur mit einer einfachen Epithelwand versehenen Lymphgefässe verlaufen unabhängig von den Blutgefässen; sie bilden keine adventitiellen Lymphräume (pag. 118). In der Marksubstanz sind sie reichlicher vorhanden als in der Rindensub-

[1]) Dieser Prozess vollzieht sich in der Weise, dass, während die Tunica interna der Theca folliculi sich stark verdickt, das Ei abstirbt und dann Leukocyten in das Ei einwandern und die Stoffe desselben aufnehmen und erweichen. Die eingewanderten Zellen gehen nach vollendeter Auflösung und Resorption des Ooplasma zugrunde. Solche sich rückbildende Follikel heissen atretische F.; sie sind an dem gefalteten Oolemma, das sich vom Ei am längsten erhält, leicht erkennbar. (Fig. 283 „zugrunde gehendes Ei".)

stanz, in welcher sie in der Tunica externa der grösseren Follikel und der Corpora lutea sich ausbreiten. Die Albuginea besitzt keine Lymphgefässe. Marklose und markhaltige Nerven treten in grosser Zahl mit den Blutgefässen vom Hilus aus in die Marksubstanz, woselbst sie grösstenteils in der Wand der Blutgefässe enden. Ein kleiner Teil geht bis zur Rindensubstanz; dieser bildet dort ein dichtes Geflecht feiner, meist markloser Fasern, welches die Follikel umspinnt und feine Ästchen zur Wand der Blutgefässe entsendet; selbst zwischen das Epithel der grösseren Follikel eindringende Nervenfasern sollen vorkommen. Ein sympathisches Ganglion existiert im menschlichen Eierstock nicht.

Das Epoophoron und das Paroophoron sind Reste embryonaler Bildungen. Ersteres, im lateralen Abschnitte der Mesosalpinx am (bei Katze, Maus u. a., in seltenen Fällen auch beim Menschen im) Hilus ovarii gelegen, ist eine Gruppe blind endigender geschlängelter Kanälchen, deren Wand aus zuweilen flimmernden Zylinderepithelzellen und aus kreisförmig angeordneten Fasern besteht; auch solide Stränge gehören vielleicht hierher. Das Epoophoron ist ein Rest des Sexualteiles der Urniere. Das Paroophoron liegt im medialen Abschnitte der Mesosalpinx [1]) und besteht aus verästelten, mit Zylinderzellen ausgekleideten Kanälchen; es ist ebenfalls ein Rest der Urniere.

Eileiter und Uterus.

Die Wandung des Eileiters, der Tuba uterina (Fallopia), besteht aus drei Häuten: 1. einer Schleimhaut, 2. einer Muskelhaut und 3. einem serösen Überzuge. Die Schleimhaut ist in zahlreiche Längsfalten gelegt; am höchsten sind die Falten in der Eileiterampulle, woselbst sie auch durch schräge, kleine Falten untereinander verbunden sind. Die dicke Schleimhaut besteht a) aus einer einfachen Schicht flimmernden Zylinderepithels, dessen Flimmerstrom gegen den Uterus gerichtet ist, dazwischen findet sich eine zweite, durch Übergänge verbundene, nicht flimmernde, eine schleim-ähnliche Flüssigkeit liefernde Zellenform; b) aus einem feinen Faserfilz einer an Bindesubstanzzellen reichen Tunica propria, die sich eng an die Muskelhaut anschliesst [2]).

Die Muskelhaut besteht aus einer inneren, dickeren Lage zirkulärer und einer äusseren, stellenweise dünnen Lage longitudinaler [3]) glatter Muskelfasern, zwischen denen fibrilläres Bindegewebe oft in grossen Mengen gelagert ist. Der seröse Überzug wird durch das Bauchfell gebildet, unter dem sich eine ansehnliche Lage lockeren Bindegewebes befindet. Elastische Fasern finden sich in der Muskelhaut und in der Serosa, sind aber bei Kindern und bei alten Frauen mehr auf die Serosa beschränkt. Die zwischen Ring- und Längsmuskulatur reich entwickelten Blutgefässe senden resp.

[1]) Nach neueren Untersuchungen soll das dem Paroophoron entsprechende Gebilde unterhalb und nach aussen von der Ansatzstelle des Mesovarium, entlang dem freien Rande des Ligamentum latum zu suchen sein.

[2]) Dicht unter der T. propria liegen an einzelnen Stellen Längszüge von glatten Muskelfasern, die von manchen Autoren als Muscularis mucosae bezeichnet werden.

[3]) Letztere sind wohl nicht mit Unrecht auch zur Serosa gerechnet worden.

empfangen Äste aus der Schleimhaut, die mit einem engmaschigen Kapillarnetz versehen ist. Die grösseren Venen verlaufen längs der Schleimhautfalten. Die Kenntnis des genaueren Verhaltens der Lymphgefässe fehlt noch. Die Nerven bilden (beim Schwein) in der Schleimhaut ein reiches Geflecht, von dem Äste zum Epithel aufsteigen. Ein Eindringen in das Epithel ist nicht beobachtet worden.

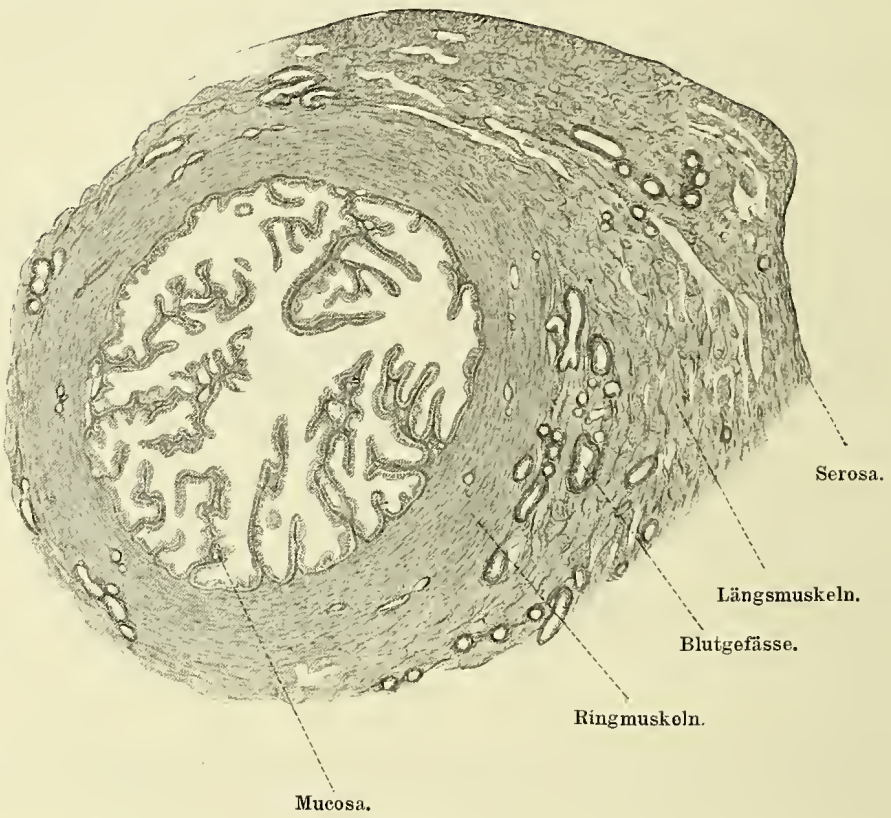

Fig. 287.

Querschnitt des Eileiters einer erwachsenen Frau (nahe der Ampulle). 30mal vergrössert. Technik Nr. 159, pag. 356.

Auch die Wandung des Uterus besteht aus Mucosa, Muskularis und Serosa (Fig. 288). Nach Eintritt der Pubertät ist die Mucosa ca. 1 mm dick und trägt auf ihrer Oberfläche ein einschichtiges, flimmerndes, im Mittel 30 μ hohes Zylinderepithel[1]); der Flimmerstrom ist gegen die Cervix uteri gerichtet. Die Tunica propria besteht aus feinfaserigem, zahlreiche Bindesubstanzzellen und auch weisse Blutzellen, sowie eine geringe Menge homogener Zwischensubstanz enthaltendem Gewebe und ist die Trägerin vieler einfacher, oder gabelig geteilter Drüsenschläuche, die oben mehr gerade, in der Tiefe dagegen mehr geschlängelt verlaufen und an der Grenze des Stratum submucosum umbiegend blind enden. Sie sondern kein spezifisches Sekret ab und sind von einem dem Oberflächenepithel gleichen, einfachen zylindrischen

[1]) Einzelne Stellen bestehen aus einem einschichtigen, grosskernigen Plattenepithel.

Flimmerepithel ausgekleidet[1]). Eine zarte Membrana propria grenzt die Drüsen gegen die Tunica propria ab. Eine Submucosa fehlt.

Die Muskularis besteht aus einem reichlichen, feinen Bindegewebsfasergerüst und aus glatten Muskelfasern, welche, zu Bündeln vereint in den verschiedensten Richtungen sich durchflechten, so dass eine scharfe Abgrenzung einzelner Lagen nicht möglich ist. Man kann im allgemeinen drei Schichten unterscheiden: 1. eine innere, Stratum submucosum, aus längs verlaufenden Bündeln zusammengesetzte, 2. eine mittlere, die mächtigste, die vorwiegend aus zirkulären Muskelbündeln besteht und weite Venen enthält (daher „Stratum vasculare"), und 3. eine äussere, teils von zirkulär-, teils von längsverlaufenden Bündeln (letztere dicht unter der Serosa) gebildet: „Stratum supravasculare" (Fig. 288). Die Längsbündel dieses Stratum gehen teils in die Muskelhaut der Tuben, teils in das benachbarte subseröse Bindegewebe der Bauchfellfalten über.

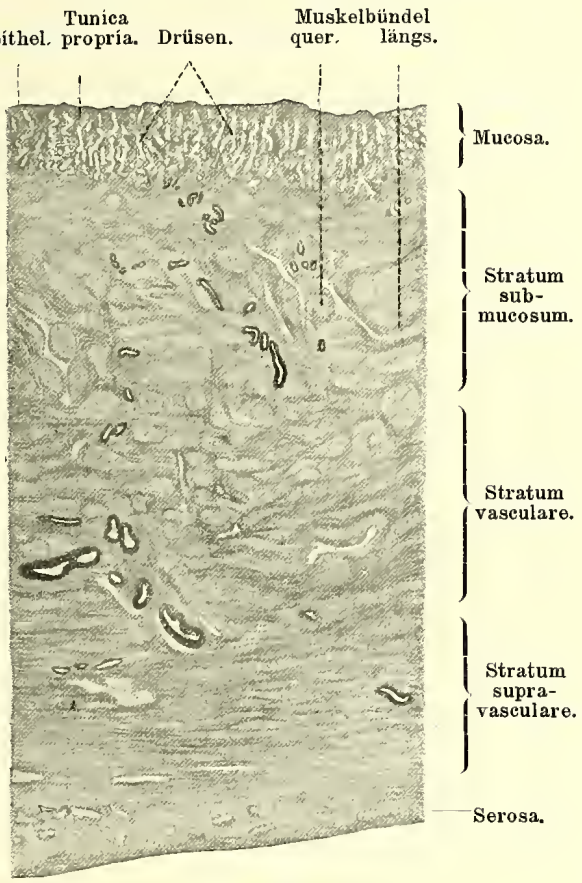

Fig. 288.

Stück eines Querschnittes durch die Mitte des Uterus eines 18jährigen Mädchens. 6mal vergrössert. Technik Nr. 160, pag. 356.

Die Serosa zeigt keine besonderen Eigentümlichkeiten.

In der Cervix uteri ist die Schleimhaut dicker und trägt in den oberen zwei Dritteln eine einfache Lage grosser, im Mittel 60 μ hoher Flimmerzellen (zwischen denen auch einzelne Becherzellen vorkommen), während gegen das Orificium uteri extern. Papillen mit geschichtetem Plattenepithel auftreten[2]). Ausser vereinzelten tubulösen Drüsen kommen noch 1 mm weite, mit vielen Ausbuchtungen versehene Schleimdrüsen, sog. Schleimbälge vor, die durch Retention ihres Sekretes sich zu Cysten, den Ovula Nabothi, umgestalten

[1]) Die „Drüsen" sind also ebensowenig wie die Darmkrypten echte Drüsen, was auch durch die Art ihrer Entwicklung durch Rinnenbildung (nicht durch Einwachsen solider Sprossen) bewiesen wird.

[2]) Die Ausdehnung dieses letzteren Gebietes ist vor der ersten Geburt gering; nach Geburten kann das Pflasterepithel die ganze untere Hälfte des Zervikalkanals einnehmen.

können. Die Muskularis zeigt eine deutlich ausgesprochene Schichtung in eine innere und äussere longitudinale und eine mittlere zirkuläre Muskellage. Während der Uterus sonst wenig und nur in seinen peripherischen Schichten senkrecht zur Kontraktionsrichtung der glatten Muskelfasern verlaufende elastische Fasern enthält, finden sich solche reichlich in den gleichen Partien des unteren Segmentes des Uteruskörpers und der Portio vaginalis. In der ersten Hälfte der Schwangerschaft erfolgt eine qualitative und quantitative Zunahme der elastischen wie der muskulösen Fasern, in der zweiten Hälfte nehmen die elastischen Elemente ab, während gleichzeitig im Gewebe des Perimetrium eine Vermehrung dieser stattfindet.

In der Muskularis des Uterus und auch des oberen Scheidenabschnittes findet man bei Neugeborenen und Kindern in verschiedener Ausdehnung erhaltene Reste des Urnierenganges, eines Rohres, dessen Wand aus einem einfachen Zylinderepithel und aus meist längsverlaufenden, glatten Muskelfaserzügen gebildet wird. Das Ligamentum uteri rotundum enthält ausser glatten Muskeln in seiner Achse auch Bündel quergestreifter Muskelfasern.

Die Blutgefässe lösen sich in der Muskularis in Äste auf, die besonders im Stratum vasculare stark entwickelt sind. Die arteriellen Endäste treten in gewundenem Verlaufe zur Schleimhaut, wo sie ein die Drüsen umspinnendes Kapillarnetz bilden, das sich in ein dichtes, unter der Oberfläche gelegenes Kapillarnetz fortsetzt. Die Lymphgefässe bilden in der Schleimhaut ein weitmaschiges, mit blinden Ausläufern versehenes Netzwerk. Von diesem treten durch die Muskularis Stämmchen, welche mit einem dichten subserösen Netze grösserer Lymphgefässe zusammenhängen. Die sehr zahlreichen, teils markhaltigen, teils marklosen Nerven verästeln sich — nachdem die markhaltigen ihre Markscheide verloren haben — zum grössten Teil in der Muskularis, in der sie wie in den Muskelhäuten des Darmes (pag. 263) enden. In der Schleimhaut bilden die Nerven ein dichtes Geflecht, von welchem Äste bis unter das Epithel aufsteigen, ja teilweise sogar in das Epithel eindringen.

Ganglienzellen fehlen in der inneren Hälfte der Uteruswand. Stern- und spindelförmige Zellen, die sich bei der Untersuchung nach Golgis Methode wie die Nerven schwarz färben, gehören wohl ebensowenig zu den nervösen Elementen wie ähnliche Zellen der Darmschleimhaut (pag. 203). Dagegen finden sich sympathische Ganglienzellen im Parametrium.

Zur Zeit der Menstruation und in der Schwangerschaft erfährt die Uterusschleimhaut eine Reihe von Veränderungen, die eine eingehendere Schilderung beanspruchen.

Bei der Menstruation wird die Schleimhaut dicker (bis 6 mm) und zwar infolge von Vermehrung der homogenen Zwischensubstanz, sowie der zelligen Elemente. Die Drüsen werden länger, die Blutgefässe, besonders die Venen und die Kapillaren, erweitern sich. Diesem Prozess, der etwa 5 Tage dauert, folgt Austritt von Blut in die subepithelialen Schichten (Fig. 289), die nun mitsamt Teilen des Oberflächenepithels — die Grösse dieser Defekte hängt von der Grösse der Blutung ab — rasch zugrunde gehen und (nicht

in grossen Fetzen) abgestossen werden; die dort befindlichen Blutgefässe zerreisen, die Menstrualblutung erfolgt[1]). Auf dieses ca. 4 Tage dauernde Stadium folgt die 5—10 Tage dauernde Regeneration: die Blutgefässe verengern sich wieder; neue Kapillaren werden gebildet, das übrig gebliebene

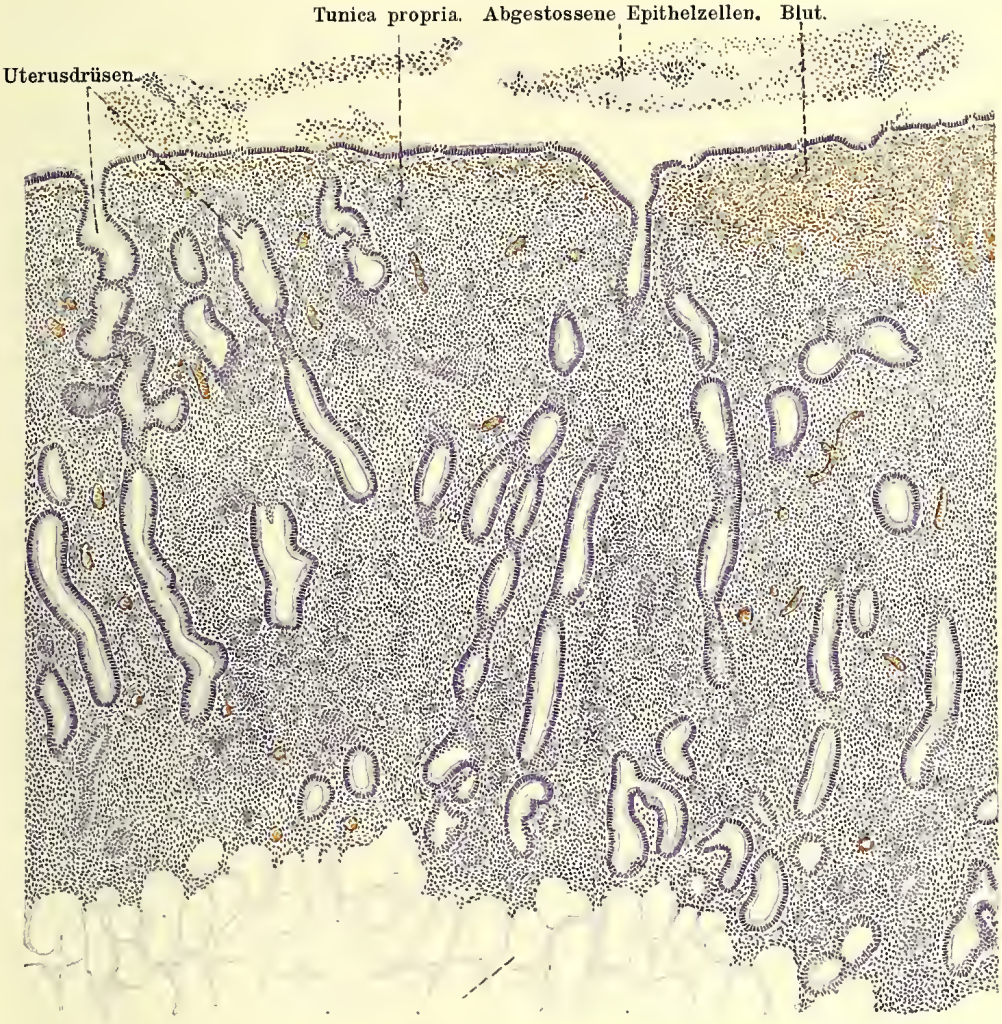

Fig. 289.

Senkrechter Durchschnitt durch die menschliche Uterus-Schleimhaut zur Zeit der Menstruation. 54mal vergrössert. Technik Nr. 161, pag. 356.

Epithel liefert durch mitotische Teilung neue Elemente zum Ersatz des verloren gegangenen, während sich gleichzeitig das Gewebe der Tunica propria ergänzt.

An der Schleimhaut des schwangeren Uterus sind bekanntlich drei Bezirke zu unterscheiden: 1. Die Decidua basalis (D. serotina), der

[1]) Es ist bestritten worden, dass das Epithel sich in grösserer Ausdehnung ablöse, auch die Zerreissung von Blutgefässen wird in Zweifel gezogen, der Austritt von Blut soll nur per diapedesin erfolgen.

Teil der Schleimhaut, an welchem das Ei befestigt ist; 2. die Decidua vera, der Teil, welcher die übrige Höhle des Uteruskörpers auskleidet; 3. die Decidua capsularis (D. reflexa), welche von den Rändern der Decidua basalis sich erhebend den frei in die Uterushöhle hineinragenden Abschnitt des Eies überkleidet. Die Decidua basalis wird durch Verbindung mit den kindlichen Eihüllen besonders kompliziert und soll deshalb zuletzt geschildert werden.

Die Decidua vera erfährt die gleichen Veränderungen wie bei der Menstruation, aber in verstärktem Masse, indem sie schon am Ende der 5. Schwangerschaftswoche 1 cm dick geworden ist. Das Oberflächenepithel ist verschwunden, die Blutgefässe, besonders die oberflächlichen, sind stark erweitert, die Venen zu grossen, sinusartigen Hohlräumen ausgedehnt, die Zellen der Tunica propria sind stark vermehrt und zwar vorzugsweise in der oberen Hälfte der Schleimhaut, während in der unteren (oft etwas grösseren) Hälfte hauptsächlich eine starke Schlängelung und buchtige Erweiterung der vergrösserten Uterusdrüsen Platz greift. So kommt es, dass man bald zwei Schichten der Decidua vera unterscheiden kann, eine oberflächliche kompakte und eine tiefe spongiöse Schicht. Die kompakte Schicht besteht der Hauptmasse nach aus den Deciduazellen (Fig. 295), rundlich-ovalen, mit Fortsätzen versehenen, sehr grossen (0,03—0,1 mm) Elementen des Bindegewebes, die gewöhnlich einen, zuweilen mehrere Kerne enthalten. Unter Umständen kann die Zahl der Kerne bis auf 30 steigen; man bezeichnet solche grosse Deciduazellen als Riesenzellen. Vom 4. Monat an sind die Deciduazellen durch eine bräunliche Färbung ausgezeichnet. Die in der kompakten Schicht relativ gerade verlaufenden, oberen Drüsenpartien nehmen nur wenig Raum ein. Die spongiöse Schicht enthält die stark geschlängelten unteren Drüsenpartien, die derartig erweitert sind, dass zwischen ihnen nur schmale, Blutgefässe führende, bindegewebige Septa übrig bleiben. Das Drüsenepithel wird schon zu Ende des ersten Schwangerschaftsmonates abgestossen und degeneriert, doch erhalten sich in der tiefsten Schicht Reste von unverändertem Epithel, von dem aus nach der Geburt die Regeneration erfolgt. Bald beginnt wieder eine Verdünnung der Decidua vera; die Blutgefässe fangen zu Beginn des 3. Monats an zu atrophieren, die Drüsenmündungen sind im 5. Monat in der kompakten Schicht nicht mehr nachzuweisen, sie sind obliteriert; in der spongiösen Schicht werden die Drüsen zu gestreckten, parallel der Uteruswand verlaufenden Spalten; die Dicke der Decidua vera ist im 8. Monat auf 2 mm zurückgegangen.

Die Decidua capsularis ist nur am Rande der Decidua basalis von ansehnlicher Dicke und zeigt hier wie die Decidua vera der Oberfläche parallel gestellte Drüsenspalten und Deciduazellen; im übrigen ist sie eine dünne Membran, die in der zweiten Schwangerschaftshälfte nicht mehr nachweisbar ist. Was aus ihr geworden ist, ist noch nicht sicher entschieden. Nach der einen Meinung verklebt sie mit der Decidua vera, nach der anderen

verfällt die Decidua capsularis einer hyalinen Degeneration. Letztere Auffassung scheint deswegen das Richtige zu treffen, weil bei Säugetieren derartige Zerstörungsprozesse der Uterusschleimhaut in der Tat vorkommen.

Die Decidua basalis (D. serotina) unterliegt ähnlichen Veränderungen wie die Decidua vera; hier kommt es noch früher als an der Decidua vera zu einer Scheidung einer spongiösen und einer kompakten, Deciduazellen enthaltenden Schicht. Die in ersterer befindlichen, aus den veränderten Uterusdrüsen hervorgegangenen Spalten sind bis zum fünften Schwangerschaftsmonat noch vorhanden; ob aber die in späteren Monaten bis zum Ende der Schwangerschaft dort befindlichen Spalträume den Drüsenräumen entsprechen, ist fraglich; es scheint sich vielmehr um erweiterte Bluträume zu handeln, die zu den Drüsenspalten in keiner genetischen Beziehung stehen. Die kompakte Schicht verbindet sich mit vom Embryo gelieferten „fetalen" Eihüllen und bildet so die

Placenta.

Der komplizierte Bau der menschlichen Plazenta wird nur verständlich durch das Studium ihrer Entwicklung. Der Prozess ist folgender: das auf der Oberfläche der Uterusschleimhaut angelangte Ei nistet sich in die (vielleicht dort schon vorher ihres Epithels beraubte) blutdurchtränkte (Fig. 289) Schleimhaut ein und wird alsbald von deren Bindegewebe rings umschlossen. Das vom fetalen Ektoderm abstammende Epithel des Chorion[1]) verdickt sich unterdessen ansehnlich und bildet den Trophoblast. In diesen wachsen vom fetalen Mesoderm her bindegewebige, später blutgefässführende Sprossen — Zotten (Villi) —, während von der kompakten Schicht her mütterliche Blutkapillaren in den Trophoblasten gelangen. Die mütterlichen Blutkapillaren verlieren sehr frühzeitig ihr Epithel (Endothel) und werden, sich stark erweiternd, zu den sog. intervillösen Räumen[2]); die fetalen Zotten wachsen in die Länge, verästeln sich und sind von den intervillösen Räumen nur durch den zu einer zarten Lage verdünnten Trophoblasten getrennt. Dieser hat sich bald in zwei ganz verschiedene Schichten gesondert. Die tiefere, den bindegewebigen Zotten, resp. einer diese überziehenden feinen Membrana propria, aufliegende Schicht ist ein einfaches, aus meist helleren kubischen, gut voneinander abgegrenzten Zellen bestehendes Epithel, [„Grundschicht" (Fig. 292)]. Die oberflächliche, direkt an das mütterliche Blut stossende, sehr verschieden dicke „Deckschicht" zeigt keine voneinander abgegrenzten Zellen, sondern ist eine aus verschmolzenen Zellen bestehende, Fettkörnchen ent-

---

[1]) Über die Entwicklung der fetalen Eihüllen, des Chorion und des Amnion, ist in den Lehrbüchern der Entwicklungsgeschichte nachzusehen; siehe auch Peters (Über die Einbettung des menschlichen Eies, Leipzig und Wien, Deuticke 1899).

[2]) Vielleicht kommt auch ein Teil dieser Räume dadurch zustande, dass Blut aus den durch den wachsenden Trophoblasten eröffneten Kapillaren sich frei in diesen ergiesst und so Lakunen bildet, die niemals Kapillaren waren.

haltende, sich dunkler färbende Protoplasmamasse mit einer Reihe in unregelmässigen Abständen stehender, chromatinreicher Kerne: ein Syncytium, das an seiner Oberfläche einen Bürstenbesatz trägt.

Wie die Ostoklasten zerstörend auf Knochen, so wirkt das Syncytium „histolytisch" auf das mütterliche Gewebe, dessen Zerfallstoffe (Symplasma pag. 55) — ebenso wie ganze Erythrocyten und gelöstes Hämoglobin — vom Syncytium aufgenommen und zur Ernährung des Fetus verwendet werden.

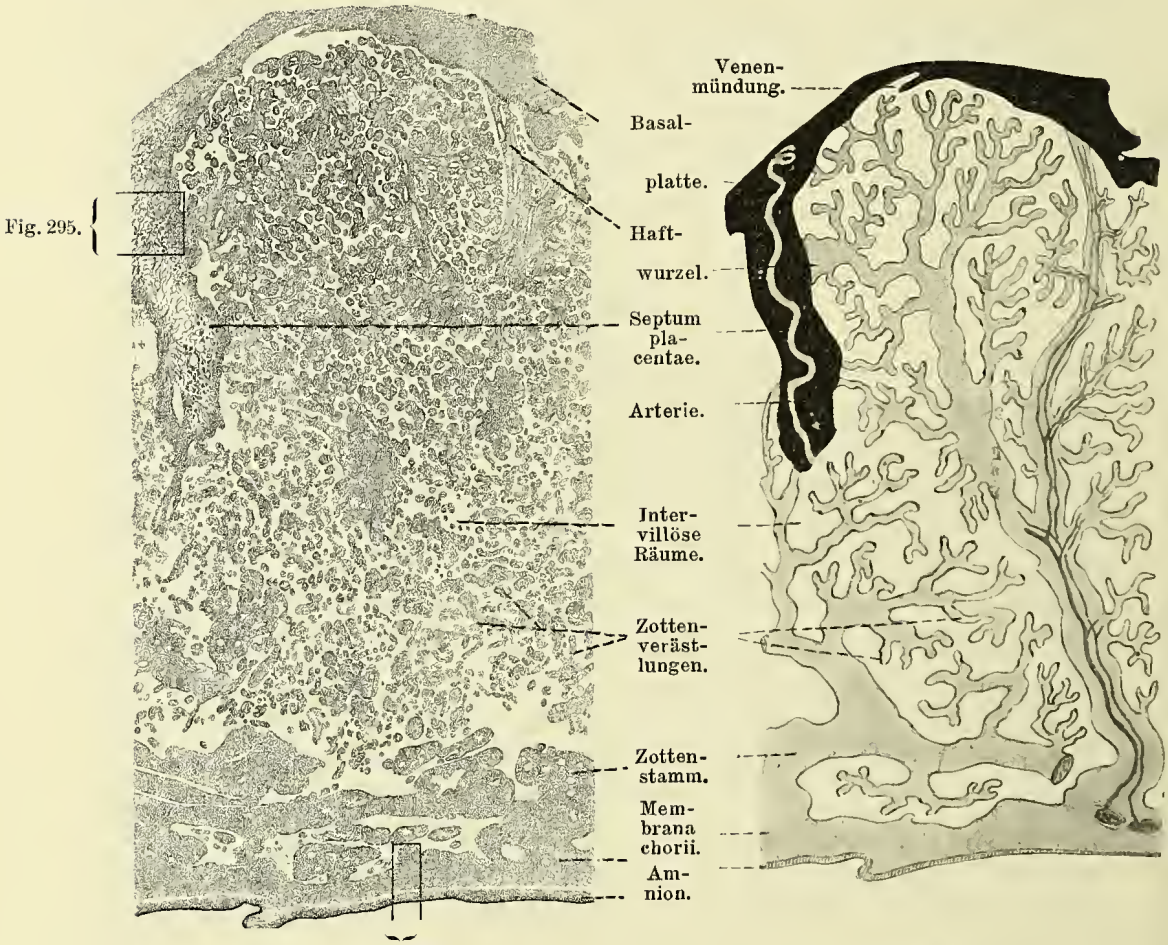

Fig. 293.

Fig. 290.

Fig. 291.

Schematisierte Fig. 290.

Stück eines senkrechten Schnittes einer reifen menschlichen Placenta. 12mal vergrössert. Technik Nr. 162, pag. 356.

Im Verlaufe der Entwicklung zeigen die vom Embryo (Fetus) und die von der Uterusschleimhaut gelieferten Teile der Placenta, die wir als Placenta fetalis und Placenta uterina unterscheiden, eine Reihe von Eigentümlichkeiten, die in nachfolgendem beschrieben werden.

Die Placenta fetalis besteht aus einer dicken, bindegewebigen Haut, der Membrana chorii, welche die von der Nabelschnur her eintretenden Verästelungen der Nabelgefässe enthält. Die gegen den Fetus gekehrte Fläche der Membran ist von dem glatten Amnion überzogen,

welches Ende der Schwangerschaft aus einer homogenen Bindegewebslage und einem die freie Oberfläche überkleidenden, einschichtigen Zylinderepithel, dessen Elemente Fettropfen und Vakuolen (Sekretionsbilder?) enthalten, besteht (Fig. 293). Die entgegengesetzte, der Placenta uterina zugekehrte Fläche der Membrana chorii ist mit vielen, reich verzweigten Zotten, den Chorionzotten, besetzt, deren Äste zum Teil frei enden („freie Ausläufer"), zum Teil mit der kompakten Schicht und den Septen der Placenta uterina verbunden sind; diese letzteren Äste heissen „Haftwurzeln" (Fig. 290 und 291).

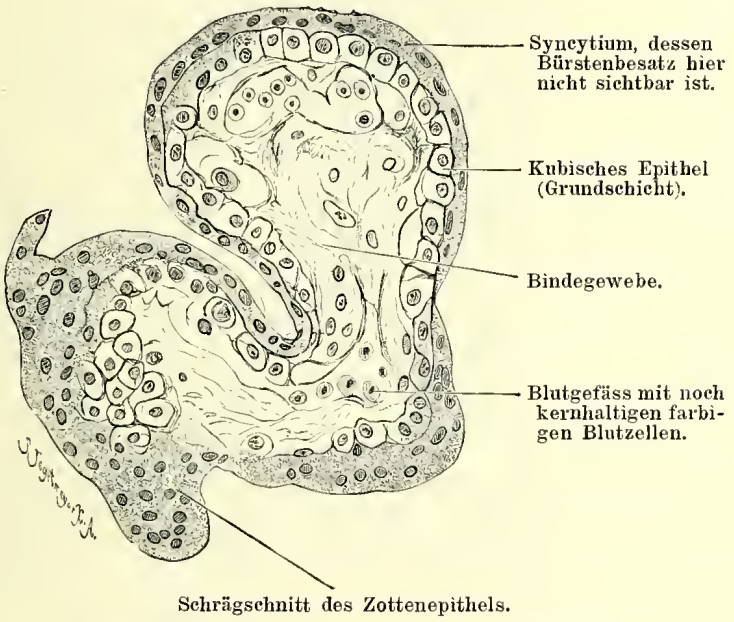

Fig. 292.

Querschnitt durch eine menschliche Chorionzotte aus der 4. Schwangerschaftswoche. 260mal vergr. Technik Nr. 162, pag. 356.

Die Chorionzotten bestehen in ihren stärkeren Stämmen aus mehr fibrillärem, in ihren feineren Verzweigungen aus mehr gallertigem Bindegewebe[1]). Ihre freie Oberfläche ist, wie die zwischen den Ursprüngen der Zotten befindliche freie Oberfläche der Membrana chorii, von Epithel überzogen. Dieses Epithel besteht im ersten Schwangerschaftsmonat aus den zwei vom Trophoblasten gebildeten Schichten (pag. 347), dem kubischen Epithel und dem Syncytium[2]) (Fig. 292).

In späteren Stadien verändern sich beide Schichten. Die tiefe Schicht verdickt sich auf der Membrana chorii an einzelnen, unregelmässig zerstreuten

[1]) In den ersten Monaten gibt es auch Zotten, die nur aus Epithel bestehen.

[2]) Vom Syncytium ragen oft lange, keulenförmige, mit vielen Kernen versehene Fortsätze in die intervillösen Räume, Schrägschnitte derselben können von Anfängern mit Riesenzellen verwechselt werden.

Stellen (Fig. 293), auf den Zotten aber wird sie fast überall immer flacher und ist nach dem vierten Monat daselbst nur mehr in Spuren, in den letzten drei Monaten überhaupt nicht mehr nachzuweisen. An einzelnen Stellen jedoch erhält sich die tiefe Schicht auch auf den Zotten; sie bildet da Verdickungen „Zellknoten“ und (besonders an den Spitzen der Zotten) „Zellsäulen“, welche die Verbindung zwischen Haftwurzeln und der kompakten Schicht vermitteln

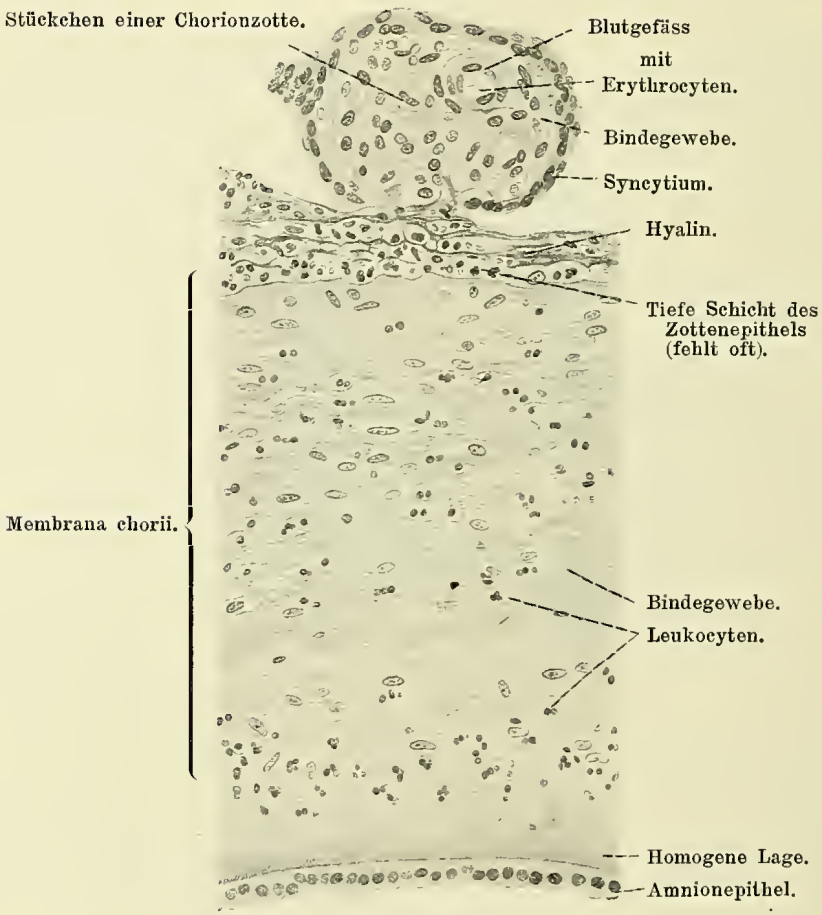

Fig. 293.

Aus einem Querschnitt einer reifen menschlichen Placenta. 200mal vergr. Technik Nr. 162, pag. 356.

(vergl. Fig. 295). Die oberflächliche Schicht, das Syncytium, verdickt sich auf den Zotten zu vielen kleinen „Proliferationsinseln“, die sich allmählich vergrössern und zu ansehnlichen Feldern zusammenfliessen. Die Zotten der reifen Placenta sind nur von dem Syncytium überzogen (Fig. 294). Auf der Membrana chorii verschwindet das Syncytium und gleichzeitig tritt auf ihr, auf den Zotten und an der freien, inneren Oberfläche der Decidua basalis [1]) wie auch auf den Zellknoten eine hyaline, lichtbrechende, stark färb-

[1]) Auf der Decidua basalis finden sich später zwei Schichten von Fibrin, die zwischen sich kubische Zellen der tiefen Schicht fassen, die sich von den Zellsäulen aus über die kompakte Schicht ausgedehnt haben.

bare Masse auf, die, oft von Spalten und Lücken durchsetzt, den Namen „kanalisiertes Fibrin“, „Hyalin“, erhalten hat (Fig. 294). Die Herkunft dieser Masse ist noch nicht völlig sicher gestellt.

Jede Chorionzotte schliesst einen Ast der Nabelarterie ein, aus dessen Verzweigung sehr weite, unregelmässig kalibrierte Kapillaren hervorgehen, die dicht unter dem Epithel gelegen sind; ein Nabelvenenast führt das Blut wieder zurück. Das Gefässsystem der Placenta fetalis ist ein völlig ge-

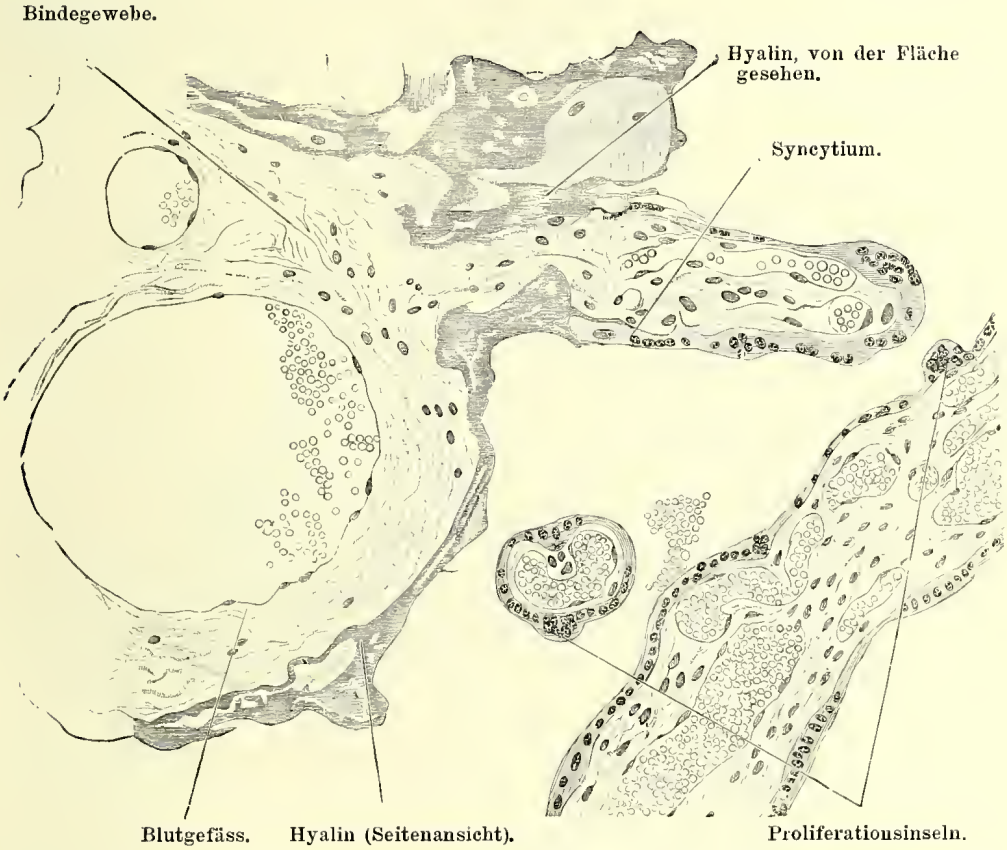

Fig. 294.

Aus einem Durchschnitt durch eine reife menschliche Placenta. Stücke von Zottendurchschnitten. 260mal vergrössert. Technik Nr. 162, pag. 356.

schlossenes, eine direkte Kommunikation zwischen kindlichem und mütterlichem Blut ist unmöglich.

Der mütterliche Abschnitt, die Placenta uterina, ist an der ausgestossenen Nachgeburt eine dünne Haut, die kompakte Schicht der Decidua basalis (pag. 346), die wir jetzt „Basalplatte“ nennen. Sie besteht aus Deciduazellen, Riesenzellen, Bindegewebe und Blutgefässen. Von ihrer der Placenta fetalis zugekehrten Fläche entspringen verschiedene dicke, bindegewebige Scheidewände, die Septa placentae (Fig. 290), welche Gruppen von Chorionzotten zu einem Büschel „Cotyledo“ zusammenfassen. Diese Septa enden frei, ohne die Membrana chorii zu erreichen, nur am Rande verwachsen

sie mit dieser Membran, indem sie zu einer schmalen, der Konkavität der Placenta parallel laufenden Platte, dem „subchorialen Schlussring“ sich verbinden. Die Arterien der Placenta uterina treten durch die Muskelhaut des Uterus in die Placenta, woselbst sie durch ihren korkzieherartig gewundenen Verlauf charakterisiert sind [1]), und ziehen, ohne sich zu teilen, gegen die Septa placentae, von wo sie in die intervillösen Räume (das sind die erweiterten mütterlichen Kapillaren) münden. Beim Eintritt der Arterien in die Placenta findet eine Reduktion ihrer Wandung statt, so dass schliesslich nur mehr das Gefässepithel (endothel) und eine dünne Lage faserigen Bindegewebes, das runde und längliche Kerne enthält, übrig bleibt. Die Venen

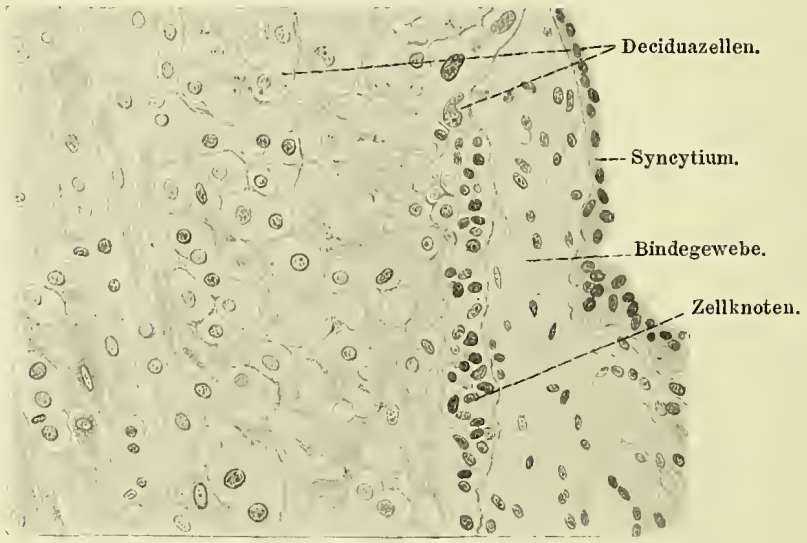

Fig. 295.

Aus einem senkrechten Schnitt einer reifen menschlichen Placenta. 200 mal vergrössert. Technik Nr. 162, pag. 356. Zur Orientierung vergl. Fig. 290.

ziehen in schräg absteigender Richtung gegen die intervillösen Räume, in die sie mit relativ grossen Öffnungen münden. Die Mündungsstelle ist in der Regel etwas verengert, an den Rändern der Venenmündungen findet man stets Haftwurzeln; freie Zottenausläufer ragen auch in die Mündungen der Venen hinein. Auch die Wand der Venen ist reduziert und besteht nur aus Gefässepithel und einer Bindegewebsschicht, die dünner und weniger scharf von der Umgebung abgegrenzt ist als bei den Arterien. Die Mündungen der Venen liegen nicht in den Septa placentae [2]), sondern in den zwischen den Septa befindlichen Strecken. Der Blutstrom tritt also am Rande des Cotyledo (von den Septen aus) in die intervillösen Räume und wird von den dem

[1]) Deshalb sieht man auf einem Durchschnitt dieselbe Arterie mehrmals vom Schnitt getroffen.

[2]) Nur am Rande der Placenta finden sich auch Venenöffnungen in den Septa placentae.

Zentrum des Cotyledo gegenüberliegenden Venen wieder zurückgeführt. Jeder Cotyledo ist somit von einem besonderen Strömungsgebiet mütterlichen Blutes umgeben.

Nach der Geburt, bei der sämtliche Deciduae mit ausgestossen werden, erfolgt die Regeneration des Uterusepithels von den in der Tiefe der spongiösen Schicht erhaltenen Drüsenepithelresten aus.

Der Nabelstrang geburtsreifer Feten besteht aus den Nabelgefässen, zwei Arterien und einer etwas dünnwandigeren Vene, welche durch die Whartonsche Sulze zusammengehalten werden. Diese letztere ist eine Mischung von gallertigem Bindegewebe und meist längsverlaufenden, oft netzartig verbundenen Bindegewebszügen, die sowohl an der Oberfläche wie in der Umgebung der Nabelgefässe stärker entwickelt sind. Diese Gefässe sind reichlich mit quer- und längsverlaufenden glatten Muskelfasern versehen, zwischen denen sich ein zartes, meist zu durchbrochenen Häutchen vereintes Bindegewebe findet, das um jede Muskelfaser eine schlauchartige Hülle (kein Sarkolemm) bildet und unter dem Einfluss von Härtungen und Färbungen Interzellularbrücken vortäuschen kann. Im Nabelstrang finden sich ferner noch mehr oder weniger grosse Reste der Allantois, eines ca. 0,1 mm breiten, aus Epithelzellen gebildeten Stranges. Ein einfaches oder mehrschichtiges, vom Amnion gebildetes Plattenepithel überzieht die Oberfläche des Nabelstranges. Feinere Blutgefässe, Nerven und Lymphgefässe fehlen dem reifen Nabelstrang, dagegen findet sich ein die Sulze durchziehendes Netz von Saftkanälen (pag. 83).

Scheide und äussere weibliche Genitalien.

Die Scheide, Vagina, wird gebildet durch eine Schleimhaut, eine Muskelhaut und eine Faserhaut. Die Schleimhaut besteht: 1. aus einem geschichteten Plattenepithel, 2. einer papillentragenden Tunica propria, die von einem Geflechte feiner Bindegewebsbündel aufgebaut, spärliche elastische Fasern sowie weisse Blutzellen in wechselnder Menge enthält. Letztere treten zuweilen in Form von Solitärknötchen auf; in diesem Falle findet man an der betreffenden Stelle zahlreiche Lymphocyten auf der Durchwanderung durch das Epithel begriffen. Die tiefste Schicht der Schleimhaut wird hergestellt: 3. durch eine Submucosa, welche aus lockeren Bindegewebsbündeln und starken elastischen Fasern zusammengesetzt ist. Drüsen fehlen der Scheidenschleimhaut. Die Muskelhaut wird von einer inneren zirkulären und äusseren longitudinalen Schicht glatter Muskeln gebildet. Die äussere Faserhaut ist ein festes, mit elastischen Fasern reichlich versehenes Bindegewebe. Blutgefässe und Lymphgefässe sind in der Tunica propria und in der Submucosa zu flächenhaft ausgebreiteten Netzen angeordnet. Zwischen den Bündeln der Muskelhaut liegt ein dichtes Netz weiter Venen. Die Nerven bilden in der äusseren Faserhaut ein mit vielen kleinen Ganglien besetztes Geflecht.

Die Schleimhaut der äusseren weiblichen Genitalien ist insofern von der Scheidenschleimhaut verschieden, als in der Umgebung der Klitoris und der Harnröhrenmündung zahlreiche, 0,5—3 mm grosse Schleim-

drüsen und an den Labia minora Talgdrüsen[1]) (von 0,2—2 mm Grösse) ohne Haarbälge sich finden. Die Klitoris wiederholt im kleinen den Bau des Penis; an der Glans clitoridis kommen Tastkörperchen sowie Genitalnervenkörperchen vor. Der Hymen besteht aus einer feinfaserigen, von Blutgefässen durchzogenen Bindegewebsplatte, die mit Schleimhaut überkleidet ist. Die grossen Vorhofdrüsen (Bartholini) gleichen den Bulbourethraldrüsen des Mannes. Die Labia majora sind wie die äussere Haut gebaut.

Der saure Vaginalschleim enthält abgestossene Plattenepithelzellen und weisse Blutzellen, sowie nicht selten ein Infusorium, Trichomonas vaginalis.

TECHNIK.

Nr. 149. Zu Übersichtspräparaten des Hodens schneide man den Hoden und Nebenhoden neugeborener Knaben[2]) quer durch[3]), fixiere die beiden Stücke in ca. 50 ccm Kalibichromat-Essigsäure (Weiterbehandlung Nr. 4, pag. 15). Dicke, vollständige Querschnitte färbe man mit Hansenschem Hämatoxylin (pag. 21) und mit verdünntem Eosin (pag. 29) und konserviere sie in Xylolbalsam (nach § 10 ad 3, pag. 33). Zu betrachten mit Lupe (pag. 39) oder mit ganz schwachen Vergrösserungen (Fig. 269).

Nr. 150. Für den feineren Bau der Hodenkanälchen fixiere man Stückchen (von ca. 2 cm Seite) des frisch aus dem Schlachthause bezogenen Stierhodens in ca. 200 ccm Zenkerscher Flüssigkeit (Weiterbehandlung Nr. 8, pag. 16). Möglichst feine Schnitte sind mit Hansenschem Hämatoxylin zu färben (pag. 21) und in Xylolbalsam zu konservieren (pag. 33).

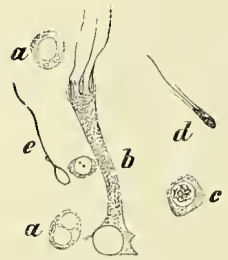

Fig. 296.

Isolierte Elemente des Stierhodens, *a*, *c* Spermatocyten, *b* „Spermatoblast", *d* unfertige, *e* fertige Spermie. 240 mal vergrössert.

Nr. 151. Noch bessere Präparate erhält man, wenn man den ganzen Hoden einer Maus[4]) in 10 ccm Chrom-Osmium-Essigsäure fixiert (etc. pag. 17) und in Saffranin färbt etc. pag. 22 (Fig. 272).

Nr. 152. Zur Isolation der Hodenelemente lege man ca. 1 ccm grosse Stückchen des frischen Stierhodens in ca. 20 ccm Ranviers Alkohol (pag. 13) und zerzupfe nach ca. 5—6 Stunden in einem Tropfen desselben Alkohols den Inhalt der Kanälchen. Färben mit Pikrokarmin unter dem Deckglase (pag. 36) und Konservieren in verdünntem Glyzerin. Man versäume nicht, mehrere Präparate von verschiedenen Stellen anzufertigen. Man erhält dann nicht selten Sertolische Zellen, die mit den Spermatiden oder mit den aus ihnen hervorgegangenen Spermien zusammenhängen (Fig. 296 *b*), Bildungen, die früher als „Spermatoblasten" beschrieben worden sind.

---

[1]) Sie fehlen dem Neugeborenen und werden erst im dritten bis sechsten Jahre deutlich.

[2]) Hoden von Kaninchen, Katzen und Hunden haben das Mediastinum testis nicht am Rande, sondern in der Mitte des Hodens.

[3]) Unangeschnittene Hoden lassen sich wegen der festen Tunica albuginea nicht hinreichend härten.

[4]) Bei Hoden grösserer Tiere dringt die Mischung nicht vollkommen durch · nur die Randschichten sind dann brauchbar.

Nr. 153. Elemente des Samens. Man bringe einen Tropfen von der aus der Schnittfläche eines frischen Nebenhodens [1]) hervortretenden milchweissen Flüssigkeit auf einen reinen Objektträger, setze einen Tropfen Kochsalzlösung zu, lege ein Deckglas auf und betrachte mit starken Vergrösserungen. Oft sind die Spermien regungslos, ein leichtes Erwärmen des Objektträgers über einer Spiritusflamme ruft dann schnell die Bewegungen hervor. Nach einiger Zeit lasse man einen Tropfen destilliertes Wasser unter das Deckglas fliessen (pag. 36). Die Bewegung der Spermien wird alsbald aufhören; die Köpfe der meisten Spermien präsentieren sich dann von der Fläche, der Schwanz krümmt sich ösenförmig (Fig. 273, s). Nicht vollkommen reife Spermien tragen noch Protoplasmareste. Man kann die Spermien konservieren, indem man Samen, mit einem Tropfen einer Mischung von Liquor amon. caust. (1 Tropfen in 5 ccm destill. Wasser) verdünnt, auf dem Objektträger eintrocknen lässt, ein Deckglas auflegt und dieses mit Kitt festklebt (pag. 33 ad 2). Zu starke Beleuchtung gibt bei solchen Präparaten störende Reflexe.

Nr. 154. Die Haltbarkeit der Spermien gestattet auch Untersuchungen zu forensischen Zwecken. Es handle sich z. B. um die Frage, ob die an einem leinenen Hemd befindlichen Flecken von Samen herrühren. Man schneide von den verdächtigen, steifen Flecken Stückchen von 2—10 mm Seite aus, weiche sie in einem Uhrschälchen mit destilliertem warmem Wasser 5—10 Minuten lang auf und zerzupfe einige Fasern des Stückchens auf dem Deckglase. Bei starken Vergrösserungen (500 : 1) untersuche man hauptsächlich die Ränder der einzelnen Leinenfasern, an denen die Samenfäden ankleben. Nicht selten brechen die Köpfe ab; sie sind durch ihren eigentümlichen Glanz, ihre Gestalt und ihre (beim Menschen geringe) Grösse kenntlich.

Nr. 155. Zu Schnitten für Nebenhoden, Ductus deferens, für Samenbläschen fixiere man 1—2 cm grosse Stücke in ca. 100 ccm Zenkerscher Flüssigkeit (Weiterbehandlung Nr. 8, pag. 16). Die Schnitte färbe man mit Hansenschem Hämatoxylin (usw. p. 21) (Fig. 274—277).

Nr. 156. Prostata und die verschiedenen Abteilungen der männlichen Harnröhre behandle man in 2—3 cm grossen Stücken wie Nr. 155 (Fig. 278). Auch Färbung dünner Schnitte nach van Gieson (pag. 30, 18) ist sehr zu empfehlen.

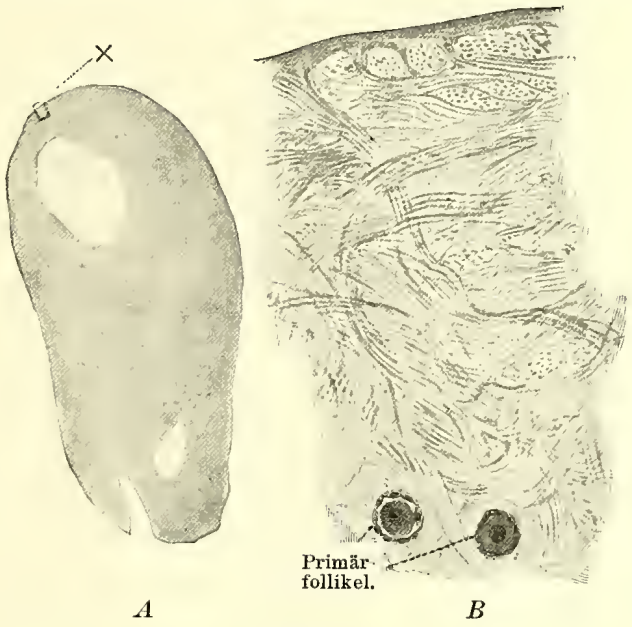

Fig. 297.

A Durchschnitt des Ovarium eines 17jährigen Mädchens. 3mal vergrössert. × Das in *B* gezeichnete Stück, *B* Tunica albuginea. Die Zellkerne sind hier nicht sichtbar. 120mal vergrössert. Technik Nr. 157.

[1]) Zur Beobachtung des oben (pag. 328 Anmerk. 1) erwähnten Spiralfadens, der nur mit sehr starken Objektiven (Immersionssystemen) gesehen werden kann, empfehle ich Spermien der Ratte in Wasser zu untersuchen.

Nr. 157. Eierstöcke kleiner Tiere fixiere man im ganzen, solche grösserer Tiere und die des Menschen mit einigen quer zur Längsachse gerichteten Einschnitten versehen, in 100—200 ccm Zenkerscher Flüssigkeit (Weiterbehandlung Nr. 8, pag. 16). Zu Übersichtsbildern (Fig. 281) müssen dicke Schnitte angefertigt werden, weil sonst der Inhalt grosser Follikel leicht ausfällt. Nicht jeder Schnitt trifft grössere Follikel; man muss oft viele Schnitte machen, bis man eine günstige Stelle trifft. Menschliche Eierstöcke haben eine sehr dicke Tunica albuginea (Fig. 297). Durchschnitte liefern hier viel weniger dankbare Präparate. Man färbe mit Hansenschem Hämatoxylin (usw. pag. 21).

Nr. 158. Frische Eier erhält man auf folgende Weise. Man verschaffe sich aus dem Schlachthaus ein paar frische Eierstöcke einer Kuh. Die grossen Bläschen-Follikel sind durchscheinend, von Erbsengrösse und lassen sich mit einer Schere leicht in toto herausschälen. Nun übertrage man den isolierten Follikel auf einen Objektträger und steche ihn mit der Nadel vorsichtig an[1]). In dem ausfliessenden Liquor folliculi findet sich, umgeben von Zellen des Cumulus oophorus, das Ei (Fig. 284 *A*), welches, ohne dass das Präparat mit einem Deckglase bedeckt wird, mit schwacher Vergrösserung aufgesucht werden muss. Will man mit starken Vergrösserungen untersuchen, so bringe man zu seiten des Eies ein paar feine Papierstreifen und lege dann ein Deckglas vorsichtig auf.

Der Anfänger wird manchen Follikel opfern, ehe es ihm gelingt, ein Ei zu finden. Oft tritt das Ei nicht sofort beim Anstechen heraus und wird erst nach wiederholtem Zerzupfen des Follikels gefunden.

Nr. 159. Für Tubenpräparate fixiere man 1—2 mm lange Stücke in ca. 50 ccm Müllerscher Flüssigkeit (Weiterbehandlung Nr. 6, pag. 15), Färben mit Hansenschem Hämatoxylin (usw. pag. 21).

Nr. 160. Übersichtspräparate des menschlichen Uterus. Man fixiere Stücke von 2 cm Seite in ca. 100 ccm Müllerformol (usw. pag. 16), Färben in Hansenschem Hämatoxylin und Eosin (pag. 21 u. 30 usw.). Die (zweihörnigen) Uteri vieler Tiere zeigen die oft stark gewundenen Drüsenschläuche schöner, die Anordnung der Muskelschichten ist eine andere, regelmässigere als beim Menschen.

Nr. 161. Zu Präparaten der menschlichen Uterusschleimhaut, die womöglich lebensfrisch von Operationen her eingelegt werden sollen, schneide man Stücke von 1 cm Seite aus, die wie Nr. 160 behandelt werden. Man erhält wegen der starken Schlängelungen der Drüsen nur immer Bruchstücke der Drüsenschläuche auf den Schnitten (Fig. 289). Die Flimmerhaare sind an fixierten Präparaten nur selten zu sehen.

Nr. 162. Placenta fixiere man in toto in Zenkers Flüssigkeit; nach ca. 12 Stunden schneide man mit scharfem Messer Stücke von 1—2 cm Seite heraus, die in frische Zenkerlösung eingelegt und nach weiteren 12 Stunden nach Nr. 8, pag. 16, weiterbehandelt werden. Die Stücke müssen vor dem Schneiden entweder in Celloidin oder in Paraffin (siehe Anhang) eingebettet werden; in letzterem Falle ist ein Aufkleben der Schnitte nötig (siehe Anhang Kap. IV), damit die nach allen Richtungen durchschnittenen, zahllosen Zottenverästelungen nicht wegfallen. Färben mit Hansenschem

[1]) Das Anstechen muss an der auf dem Objektträger liegenden Seite des Follikels vorgenommen werden, sonst spritzt der Liquor im Bogen heraus und mit ihm das Ei.

Hämatoxylin und verdünntem Eosin (pag. 21 u. 30). Einschluss in Xylolbalsam. Das Studium derartiger Präparate gehört zu den schwierigsten Aufgaben des Mikroskopikers.

Nr. 163. Nabelstrang wie Nr. 5, pag. 84.

IX. Die Haut.

Die äussere Haut (Integumentum commune, Cutis) besteht in ihrer Hauptmasse aus Bindegewebe, welches jedoch nirgends frei zutage liegt, sondern mit einem zusammenhängenden epithelialen Überzuge versehen ist. Der bindegewebige Anteil der Haut heisst Lederhaut (Corium, Derma), der epitheliale Anteil Oberhaut (Epidermis). Die Anhänge der äusseren Haut, die Nägel und die Haare, sind, ebenso wie die in der Tiefe der Lederhaut eingegrabenen Haarwurzelscheiden und Drüsen, Produkte der Epidermis.

Die äussere Haut.

Lederhaut. Die Oberfläche der Lederhaut ist von vielen feinen Furchen durchzogen, welche entweder, sich kreuzend, rautenförmige Felder abgrenzen oder, auf längere Strecken parallel laufend, schmale Leistchen zwischen sich fassen. Die rautenförmigen Felder sind am grössten Teile der Körperoberfläche zu sehen, während die Leistchen auf die Beugeseite der Hand und des Fusses beschränkt sind. Auf den Feldern und Leistchen stehen zahlreiche, meist kegelförmige Wärzchen, die Papillen, deren Zahl und Grösse an den verschiedenen Stellen des Körpers bedeutenden Schwankungen unterworfen ist. Die meisten und grössten (bis zu 0,2 mm hohen), oft mehrfach geteilten Papillen finden sich an der Hohlhand und an der Fussohle, auf deren Leistchen sie ziemlich regelmässig in zwei Reihen stehen (Fig. 298); sehr gering entwickelt sind sie in der Haut des Gesichtes; in höherem Alter können Papillen gänzlich verschwinden.

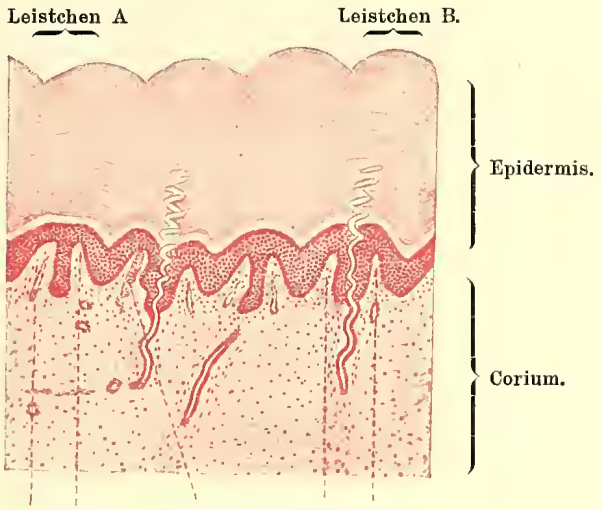

Fig. 298.

Senkrechter Schnitt durch die Fussohlenhaut des erwachsenen Menschen, genau quer durch die Leistchen. Vier Leistchen sind zu sehen; ihr Corium-Teil ist nicht so deutlich von Nachbarleistchen abzugrenzen, wie der epidermoidale. Zu jedem Leistchen gehören zwei Papillen. Zwischen jenen des Leistchens B sieht man den Ausführungsgang einer Knäueldrüse. 25mal vergrössert. Technik Nr. 164, pag. 381.

Die Lederhaut besteht vorzugsweise aus netzartig sich durchflechtenden Bindegewebsbündeln, welchen elastische Fasern, Zellen und glatte Muskel-

fasern beigemengt sind. Die Bindegewebsbündel sind in den oberflächlicheren Schichten der Lederhaut fein und zu einem dichten Flechtwerke vereinigt, in den tieferen Schichten dagegen gröber; hier bilden sie, indem sie sich unter spitzen Winkeln überkreuzen, ein grobmaschiges Netzwerk. Man unterscheidet deshalb an der Lederhaut zwei Schichten: eine oberflächliche papillentragende, von einer feinen Basalmembran überzogene Schicht, Stratum papillare, und eine tiefe Schicht, Stratum reticulare. Beide Schichten

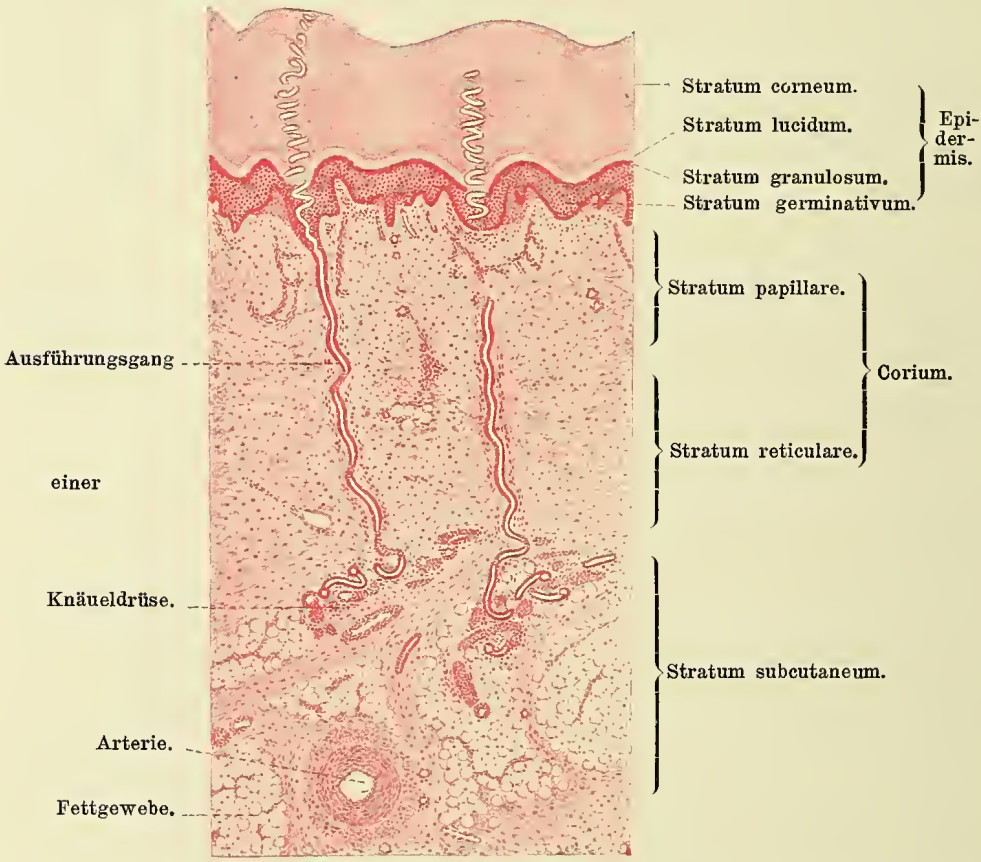

Fig. 299.

Senkrechter Schnitt durch die Haut der Fussohle eines erwachsenen Menschen. 25mal vergrössert. Technik Nr. 164, pag. 381.

sind nicht scharf voneinander getrennt, sondern gehen ganz allmählich ineinander über (Fig. 299). Das Stratum reticulare hängt in der Tiefe mit einem Netze lockerer Bindegewebsbündel zusammen, in dessen weiten Maschen Fetträubchen gelegen sind. Diese Schicht heisst Stratum subcutaneum; massenhafte Fettablagerung in den Maschen dieser Schicht führt zur Bildung des Panniculus adiposus. Die Bündel des Stratum subcutaneum endlich hängen fester oder lockerer mit den bindegewebigen Umhüllungen der Muskeln (den Faszien) oder der Knochen (dem Periost) zusammen. Die elastischen Fasern, welche im Stratum papillare feiner, im Stratum reticulare dicker sind,

bilden gleichmässig im Corium verteilte Netze[1]). Das subkutane Gewebe leicht verschiebbarer Haut ist verhältnismässig arm an elastischen Fasern; besonders reich an solchen ist die Haut im Gesicht und in der Umgebung der Gelenke. Die Zellen sind teils platte, teils spindelförmige Bindegewebszellen, teils weisse Blutzellen, teils Fettzellen. Die Anzahl der zelligen Elemente ist eine sehr wechselnde. Die Muskelfasern gehören fast durchweg der glatten Muskulatur an, sie sind meist an die Haarbälge gebunden (pag. 363), nur an wenigen Körperstellen finden sie sich als häutige Ausbreitung (Tunica dartos[2]), Brustwarze). Quergestreifte Muskelfasern finden sich als Ausstrahlung der mimischen Muskeln in der Haut des Gesichtes.

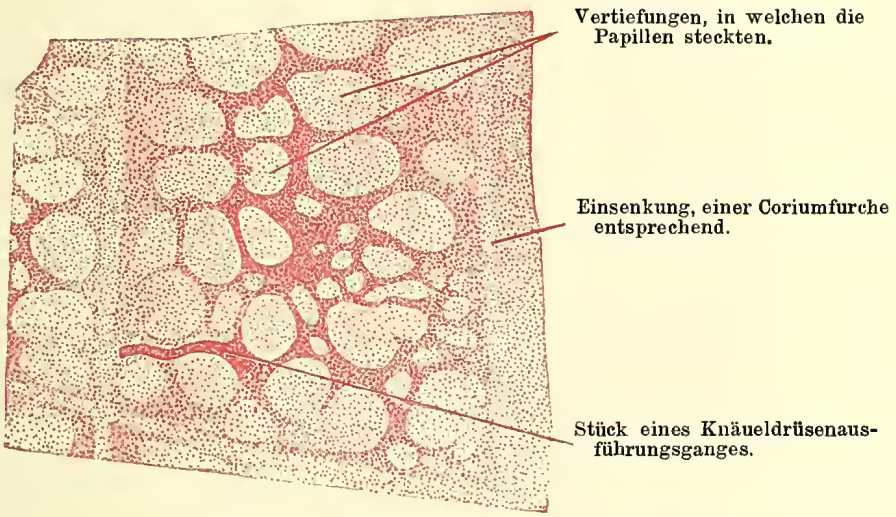

Fig. 300.

Abgelöste Epidermis des menschlichen Fussrückens von der Unterfläche her gesehen. Das Präparat ist gewissermassen der Abguss, während die mit Papillen besetzte Coriumoberfläche die Matritze darstellt; was am Corium erhaben ist, scheint hier vertieft und umgekehrt. 120mal vergrössert. Technik Nr. 165, pag. 382.

Oberhaut (Epidermis). Die Oberhaut besteht aus geschichtetem Plattenepithel, welches mindestens zwei scharf voneinander getrennte Lagen unterscheiden lässt; eine tiefe, die Keimschicht, Stratum germinativum (Malpighi), welche die zwischen den Coriumpapillen befindlichen Vertiefungen ausfüllt, und eine oberflächliche, festere, die Hornschicht, Stratum corneum. Beide Schichten bestehen durchaus aus Epithelzellen, welche in den einzelnen Lagen ein verschiedenes Aussehen zeigen. Die Zellen der tiefsten Lage der Keimschicht sind membranlos, zylindrisch mit oblongem Kerne; darauf folgen

[1]) Neuere Autoren unterscheiden vier Schichten elastischer Fasern: 1. eine aus zahlreichen dicken Fasern bestehende Schicht, die dicht über der allgemeinen Körperfaszie gelegen ist; 2. eine Zone im Stratum reticulare, hier verlaufen die Fasern mit den Gefässen; 3. einen dichten Plexus subpapillaris und 4. ein subepitheliales Netz. Die drei ersten Schichten hängen häufig zusammen. Im höheren Alter findet ein bedeutender Schwund der elastischen Fasern statt.

[2]) Die Muskelfasern sind hier stark von elastischen Fasern durchsetzt.

mehrere Lagen rundlicher Zellen, die mit zahlreichen feinen Stacheln besetzt sind (Stachelzellen). Diese Stacheln sind feine, fadenförmige Fortsätze, welche die Verbindung benachbarter Zellen untereinander vermitteln. Deshalb nennt man sie Interzellularbrücken oder Riffelfortsätze (Fig. 23, pag. 61). In der Tiefe, meist in der untersten Lage der Keimschicht findet eine fortwährende Neubildung zelliger Elemente durch indirekte Kernteilung statt [1]). Die Hornschicht ist nicht überall gleich gebaut, man kann vielmehr zweierlei Typen unterscheiden: 1. An Stellen mit dicker Epidermis (Beugefläche der

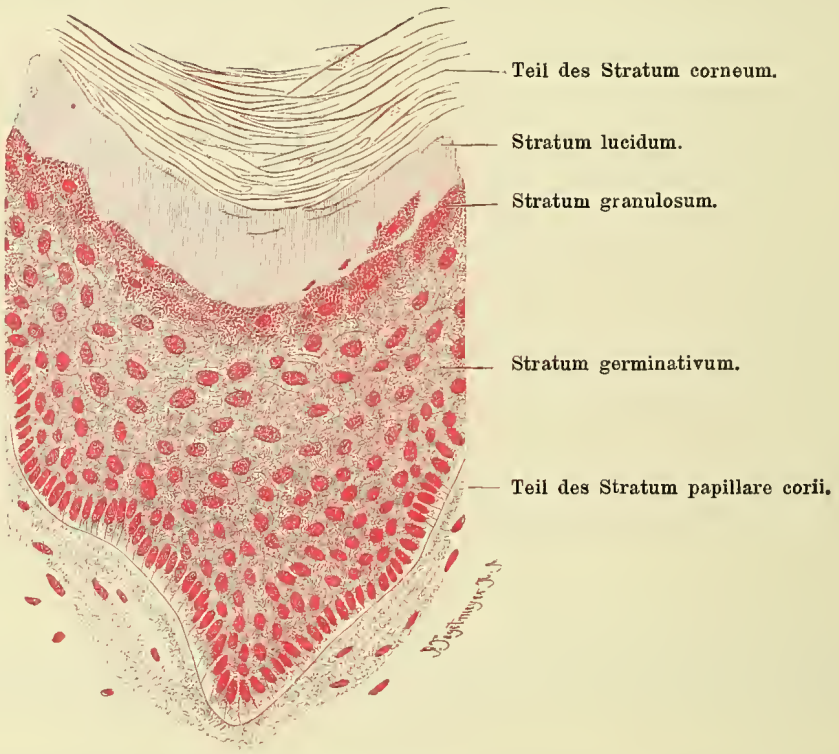

Fig. 301.

Aus einem Schnitt durch die Haut der Fussohle eines erwachsenen Menschen. 360mal vergrössert. Technik Nr. 164, pag. 381.

Hand und des Fusses) ist die der Keimschicht zunächst gelegene Zellenschicht durch stark glänzende Körnchen (Keratohyalin-Körnchen [2]), ein Zerfallprodukt der Interfilarmasse, ausgezeichnet. Diese Schicht heisst Stratum granulosum (Fig. 301). Die Körnchen verflüssigen sich und bilden eine die Zellen diffus durchtränkende Masse, das Eleidin; dadurch wird eine zweite, gleichmässig glänzende Schicht erzeugt, das Stratum lucidum. Dieses wird bedeckt von dem breiten, eigentlichen Stratum corneum.

[1]) Merkwürdigerweise sind Mitosen nur sehr selten nachzuweisen.

[2]) Aus Keratin können die Körnchen nicht bestehen, da dieses in Liq. kali caustici unlöslich ist, während die Keratohyalinkörnchen in dem genannten Reagens gelöst werden.

Hier ist das Eleidin fester geworden (Pareleidin) [1]), das Exoplasma der Zellen bildet sich zu einer verhornten Membran um, das im Innern der Zellen gelegene Protoplasma vertrocknet zu einem feinen Maschenwerk; die Interzellularbrücken sind nicht mehr Verbindungsfäden, sondern nur kurze Zähnchen. Der Kern vertrocknet; die Höhle, in welcher er gelegen war, erhält sich aber noch lange. Die so teilweise verhornten, teilweise ausgetrockneten Zellen sind wenig abgeplattet. 2. An Stellen mit dünner Epidermis (übrige Hautoberfläche) ist das Stratum granulosum dünn und von Lücken unterbrochen. Ein Stratum lucidum fehlt vollkommen. Die mit einer Hornmembran umgebenen Zellen des Stratum corneum sind stark abgeplattet und verbinden sich zu Lamellen. Vom Kern geht auch die letzte Spur verloren.

Die Oberfläche der Hornschicht unterliegt einer beständigen Abschilferung; der hierdurch entstehende Verlust wird durch Nachrücken der Elemente der Keimschicht ausgeglichen.

Die Färbung der Haut hat ihren Grund in der Einlagerung feiner Pigmentkörperchen zwischen und in den Zellen der tieferen Lagen der Epidermis; auch in dem benachbarten Corium finden sich ganz geringe Mengen kleiner Pigmentkörnchen; sie fehlen gänzlich an Vola und Planta, stärker pigmentierte Bindegewebszellen kommen nur an einzelnen Stellen, z. B. in der Umgebung des Anus, vor.

Über die Herkunft des Epidermispigments bestehen zweierlei Meinungen, von denen die eine die Entstehung des Pigments in das Bindegewebe, die andere in das Epithel verlegt. Nach der ersteren Meinung — der sog. Übertragungstheorie — wird den Epidermiszellen das Pigment durch pigmentierte Bindegewebszellen zugeführt, die aus dem Corium in die Epidermis wandern und sich dort auflösen sollen. Man findet nun wirklich, z. B. in der menschlichen Haarzwiebel, sehr verschieden gestaltete Pigmentfiguren zwischen den Epithelzellen des Haares; ein Teil dieser Figuren sind Zellen, ob es Bindegewebszellen sind, ist nicht mit Sicherheit erwiesen; ein anderer Teil sind keine Zellen, sondern Füllungen der interzellulären Spalten mit Pigment. Zugunsten der zweiten Meinung spricht die Entwicklungsgeschichte, welche lehrt, dass das Pigment zuerst im Epithel der Haare, ohne Vermittlung von Bindegewebszellen entsteht; auch das Pigment der Netzhaut ist sicher rein epithelialer Abkunft.

Das Hautpigment ist ein Schutz gegen die Folgen intensiver Belichtung und gegen die schädlichen Wirkungen verdunstender Feuchtigkeit.

---

[1]) Das Pareleidin schwärzt sich wie das Fett, aber erst nach längerer Einwirkung von Osmiumsäure; es ist also die Schwarzfärbung der Hornzellen dicker Epidermis nicht etwa auf eine Fett-Durchtränkung der Hornschicht von aussen her durch das Sekret der Talg- resp. Knäueldrüsen zurückzuführen.

Die Nägel.

Die Nägel sind Hornplatten, welche auf einer besonderen Modifikation der Haut, dem Nagelbette, aufliegen. Das Nagelbett wird seitlich von ein paar sich nach vorn abflachenden Wülsten, den Nagelwällen, begrenzt. Nagelbett und Nagelwall umfassen eine Rinne, den Nagelfalz, in welchen der Seitenrand des Nagels eingefügt ist (Fig. 302). Der hintere Rand des Nagels, die Nagelwurzel, steckt in einer ähnlichen, nur noch tieferen Rinne; hier findet das hauptsächlichste Wachstum des Nagels statt; diese Stelle heisst Matrix[1]). Der vordere freie Nagelrand überragt den Nagelsaum, einen schmalen, saumartigen Vorsprung am Vorderende des Nagelbettes.

Das Nagelbett besteht aus Corium und aus Epithel. Die viele elastische Fasern enthaltenden Bindegewebsbündel des Corium verlaufen teils der Länge nach, parallel der Längsachse des Fingers, teils senkrecht vom

Fig. 302.

Dorsale Hälfte eines Querschnittes des dritten Fingergliedes eines Kindes. 15 mal vergrössert. Die Leistchen des Nagelbettes sehen im Querschnitte wie Papillen aus. Technik Nr. 166, pag. 382.

Periost der Phalange zur Oberfläche. Die Oberfläche des Corium besitzt keine Papillen, sondern feine, longitudinal ziehende Leistchen. Dieselben beginnen niedrig an der Matrix, nehmen nach vorn an Höhe zu und enden plötzlich an der Stelle, wo der Nagel sich von seiner Unterlage abhebt. Das Epithel ist ein mehrschichtiges Pflasterepithel, von gleichem Baue wie die Keimschicht der Epidermis. Es bedeckt die Leistchen, füllt die zwischen denselben befindlichen Furchen aus und ist gegen die Substanz des Nagels scharf abgesetzt. Die Matrix besteht ebenfalls aus Corium und Epithel; das Corium ist durch hohe Papillen ausgezeichnet; das mehrschichtige Pflasterepithel ist sehr dick und ist von der Nagelsubstanz nicht scharf abgesetzt, sondern geht allmählich in diese über. Hier ist die Stelle, wo durch fortwährende Teilung der Epithelzellen das Material zum Wachstume des Nagels geliefert wird. Deswegen heisst das Epithel hier auch Keimschicht des

[1]) Andere Autoren nennen das ganze Nagelbett Matrix, was insofern berechtigt ist, als auch hier ein Wachstum des Nagels, in die Dicke, stattfindet.

Nagels. Die Ausdehnung der Matrix ist durch die mit unbewaffnetem Auge sichtbare Lunula, ein weisses, nach vorn konvexes Feld, gekennzeichnet; sie wird bedingt durch die dicke, gleichmässig ausgebreitete Keimschicht. Der Nagelwall zeigt den gewöhnlichen Bau der äusseren Haut. Das Stratum germinativum desselben geht allmählich in das Epithel des Nagelbettes über. Seine Hornschicht reicht bis in den Nagelfalz und überzieht als „Eponychium“ noch einen kleinen Teil des Nagelrandes, hört aber bald sich verdünnend auf (Fig. 302).

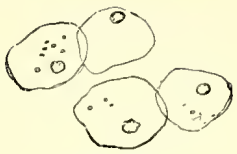

Fig. 303.
Elemente des menschlichen Nagels. 240mal vergrössert. Technik Nr. 167, pag. 382.

Der Nagel selbst besteht aus verhornten Epidermisschüppchen, die sehr fest miteinander verbunden sind und sich von den Schüppchen des Stratum corneum der Epidermis dadurch unterscheiden, dass sie einen Kern besitzen (Fig. 303)[1]).

Haare und Haarbälge.

Die Haare sind biegsame, elastische Hornfäden, welche fast über die ganze Körperoberfläche verbreitet und im Bereich der Kopfhaut zu kleinen Gruppen vereint sind. Man nennt den frei über die Haut hervorragenden Teil des Haares Schaft, Scapus; der in die Haut schräg eingesenkte Teil wird Haarwurzel, Radix pili, genannt; diese ist an ihrem unteren Ende zu einem hohlen Knopf, der Haarzwiebel, Bulbus pili, aufgetrieben, welcher von einer Coriumbildung, der Haarpapille, ausgefüllt wird (Fig. 304).

Jede Haarwurzel steckt in einer Modifikation der Haut, dem Haarbalge, an dessen Aufbau sich Corium und Epidermis beteiligen; die von letzterer gelieferten Teile werden Wurzelscheiden genannt; was vom Corium abstammt, heisst bindegewebiger Haarbalg. In den Haarbalg münden seitlich oben zwei bis fünf Drüsen, die Haarbalgdrüsen, Glandulae sebaceae. Schräg von der Coriumoberfläche herabziehende, mit elastischen Ursprungssehnen versehene Bündel glatter Muskelfasern, M. arrector pili, setzen sich unterhalb einer Haarbalgdrüse an den bindegewebigen Haarbalg; die Insertionsstelle dieser Fasern findet sich stets an der gegen die Tiefe des Corium gekehrten Seite (Fig. 304); ihre Kontraktion wird also eine Aufrichtung von Haarbalg und Haar zur Folge haben. Der M. arrector fehlt den Wollhaaren der Nase, Wangen, Lippen, ferner den Cilien und den Vibrissae.

Das Haar besteht ganz aus Epithelzellen, welche in drei scharf unterscheidbare Schichten geordnet sind:

---

[1]) Die neue anatomische Nomenklatur rechnet das Epithel des Nagelbettes zum Nagel, der nach dieser Darstellung aus zwei Schichten, Stratum corneum und Str. germinativum besteht.

1. das Oberhäutchen des Haares, Haarkutikula, welches die Oberfläche des Haares überzieht,

2. die Rindensubstanz, welche die Hauptmasse des Haares bildet,

3. die Marksubstanz, welche in der Achse des Haares gelegen ist.

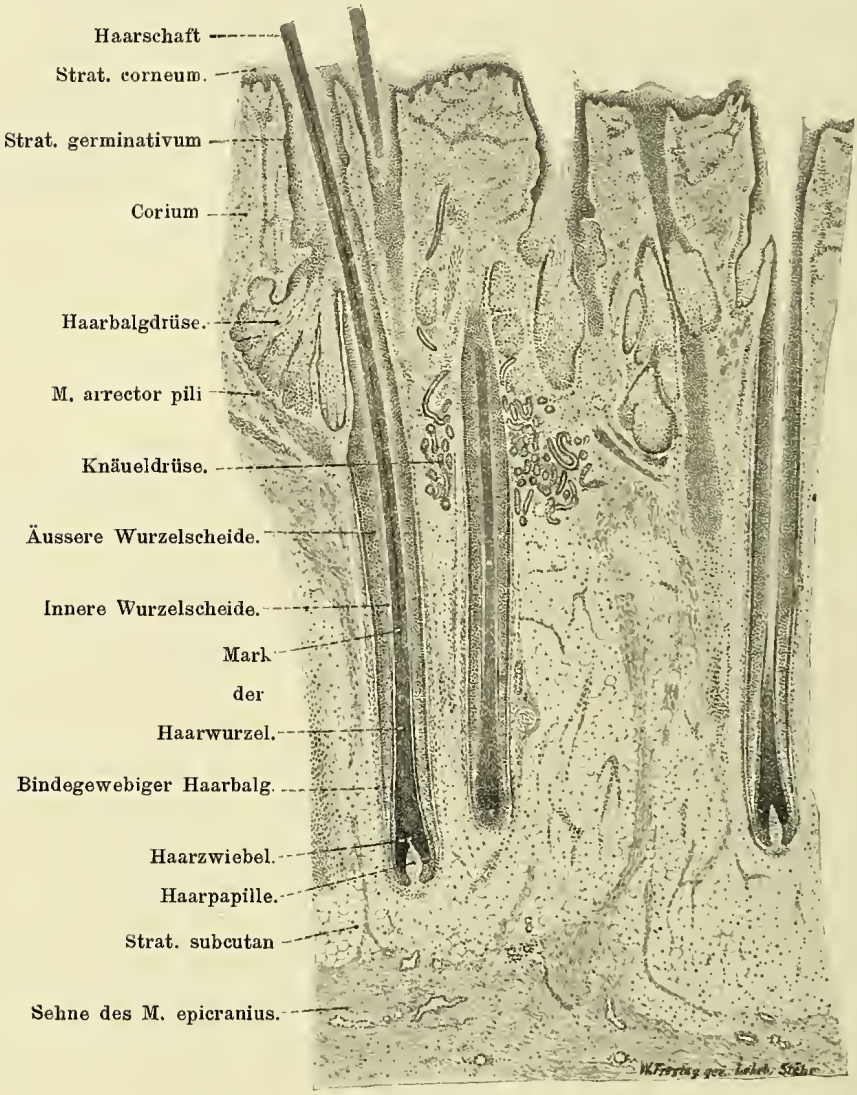

Fig. 304.

Aus einem dicken Durchschnitte der menschlichen Kopfhaut. 20mal vergrössert. Technik Nr. 169, pag. 383.

Das Oberhäutchen besteht aus dachziegelförmig übereinander gelegten, durchsichtigen Schüppchen: verhornten, kernlosen Epithelzellen. Die Rindensubstanz besteht am Haarschaft aus langgestreckten, verhornten, mit einem linienförmigen Kerne versehenen Epithelzellen, welche sehr innig miteinander verbunden sind; an der Haarwurzel werden die Zellen um so weicher und runder, ihr Kern wird um so rundlicher, je näher sie der Haarzwiebel gelegen sind. Die Marksubstanz fehlt vielen Haaren; auch da, wo sie vorhanden ist

(an dickeren Haaren), erstreckt sie sich nicht durch die ganze Länge des Haares. Sie besteht aus kubischen, Keratohyalin (pag. 360) enthaltenden Epithelzellen, welche meist in doppelter Reihe nebeneinander gelegen sind und einen rudimentären Kern enthalten. Die gefärbten Haare enthalten Pigment und zwar sowohl gelöst, als auch in Form von Körnchen, welche teils zwischen, teils in den Zellen der Rindensubstanz gelegen sind[1]). Ferner enthält jedes Haar, das seine volle Entwicklung erreicht hat, kleinste Luftbläschen; sie finden sich sowohl in der Rindensubstanz, als auch in der Marksubstanz und zwar interzellulär.

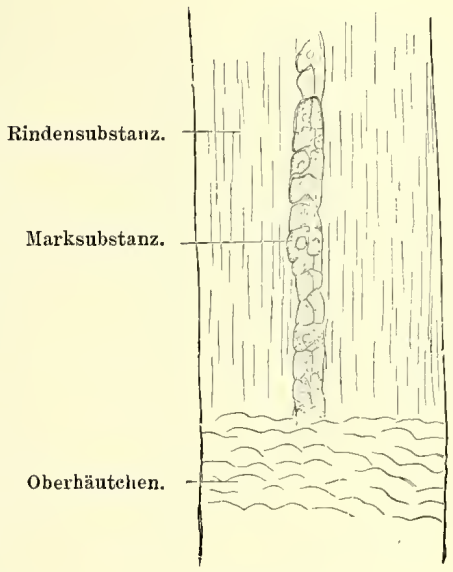

Fig. 305.

Stück eines weissen menschlichen Haares. 240 mal vergrössert. Technik Nr. 168, pag. 382.

Der Haarbalg feinerer (Woll-) Haare wird nur durch die epidermoidalen Wurzelscheiden gebildet, bei stärkeren Haaren dagegen beteiligt sich auch das Corium am Aufbau des Balges. Wir unterscheiden am Haarbalge stärkerer Haare folgende Schichten: Zu äusserst eine gefäss- und nervenreiche, aus lockeren Bindegewebsbündeln gebildete Längsfaserlage[2]); darauf folgt eine dickere Lage ringförmig geordneter, feiner Bindegewebsbündel, die Ringfaserlage, welcher sich die Glashaut anschliesst. Diese Haut besteht aus zwei Schichten (Fig. 306), einer äusseren, bald deutlich längsfaserigen, bald homogenen Lage, welche bindegewebiger Abkunft ist und einer inneren, stets homogenen, mit feinen Poren versehenen Lage, die vom Epithel der äusseren Wurzelscheide ausgeschieden wurde. Oft sind beide Schichten zu einer glashellen Membran vereint. Der somit aus Längs- und Ringfaserlage und äusserer Glashaut bestehende bindegewebige Haarbalg ist in voller Ausbildung nur in der unteren Hälfte des ganzen Haarbalges zu sehen. Nach innen von der inneren Glashaut liegt die äussere Wurzelscheide, welche als Fortsetzung der Keimschicht der Epidermis aus geschichtetem Pflasterepithel besteht; einwärts von dieser liegen Fortsetzungen des Stratum granulosum und Stratum corneum, welch letzteres bis zur Mündung der Talgdrüsen reicht, während das Stratum granulosum sich noch etwas abwärts erstreckt: dicht darunter (papillenwärts) beginnt ohne Übergang die innere Wurzelscheide, welche sich in dem unteren Teile des Haarbalges in zwei scharf getrennte Schichten differenziert. Die äussere derselben, die Henlesche Schicht, besteht aus einer einfachen oder doppelten

[1]) Über die Herkunft des Pigments s. pag. 361.

[2]) Elastische Fasern kommen nur in der Längsfaserlage vor, fehlen dagegen in der Ringfaserlage und in der Papille.

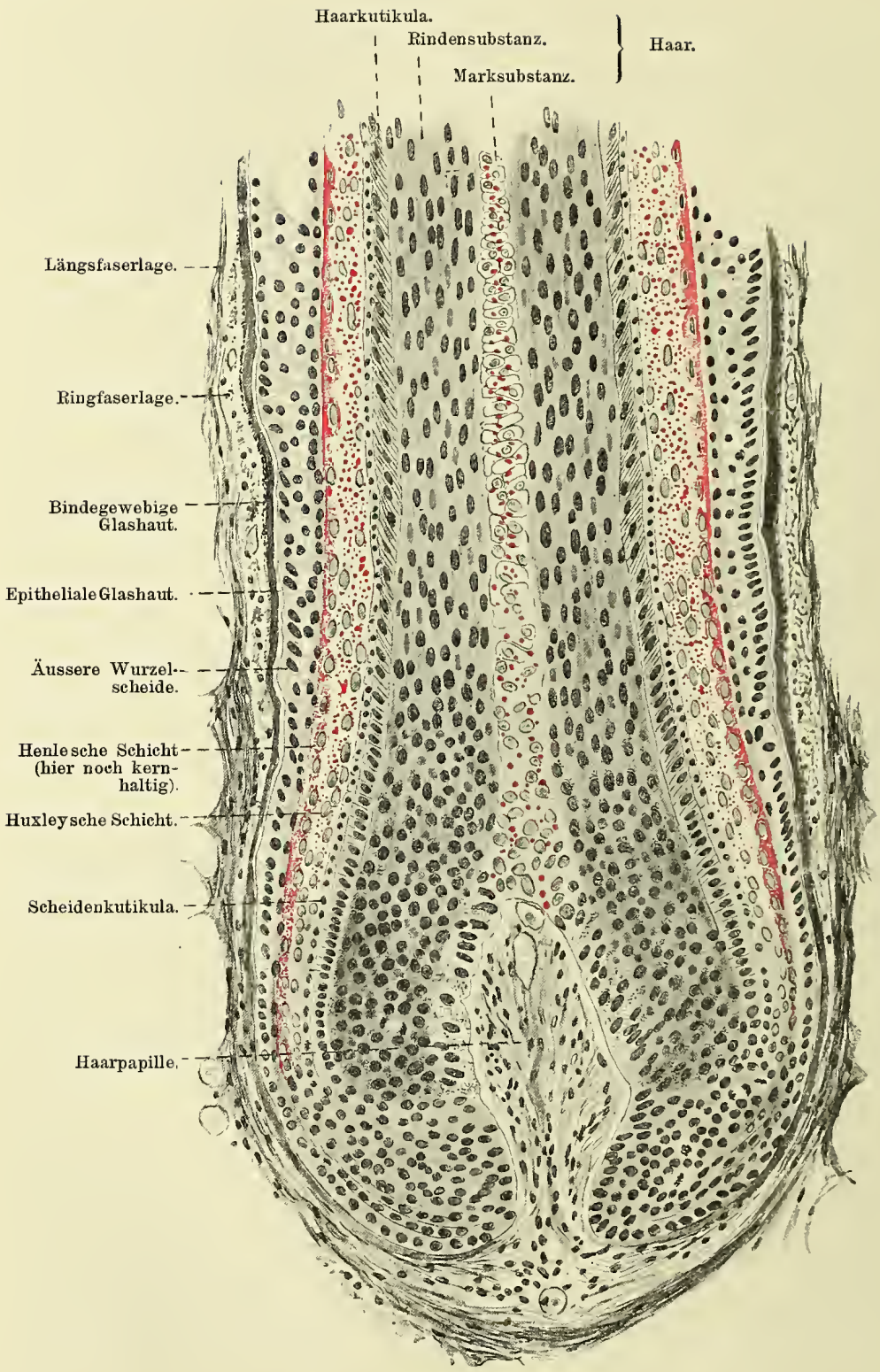

Fig. 306.

Längsschnitt des untersten Abschnittes einer Haarwurzel; die Keratohyalinkörnchen sind rot gefärbt Man beachte, wie die Kerne der Henle schen Schicht nach aufwärts schrumpfen. Aus einem senkrechten Schnitte der menschlichen Kopfhaut. 200 mal vergrössert. Technik Nr. 169, pag. 382.

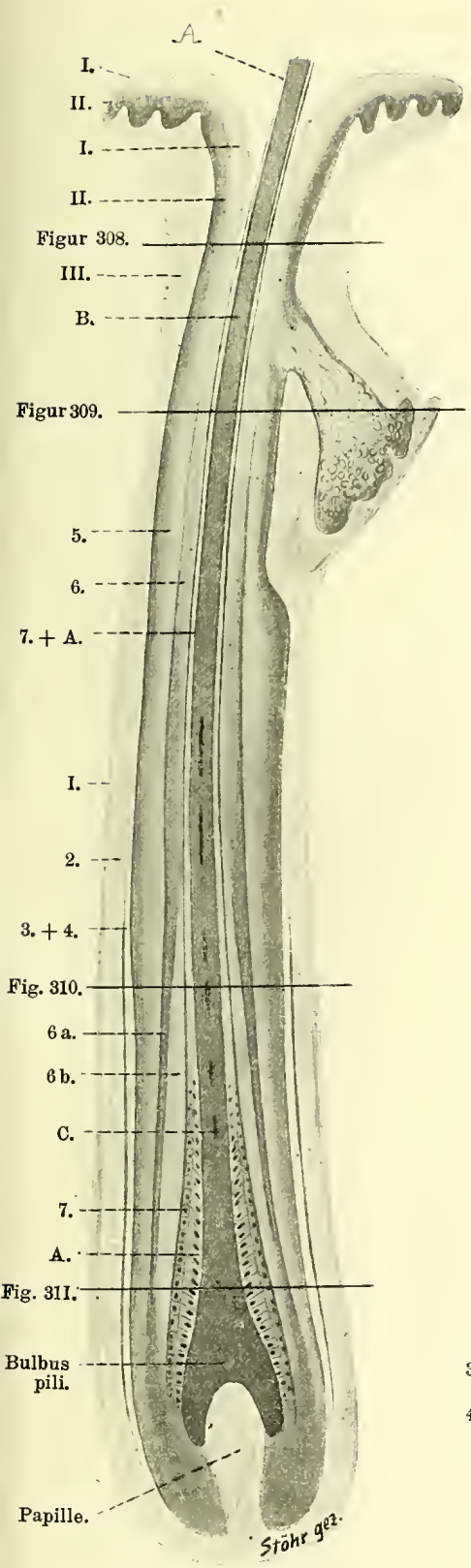

Fig. 307.

Schema eines Kopfhaares.

A Haarkutikula. B. Rinde. C. Mark. I. Str. corn. II. Str. germinativ. III. Corium. 1. Längsfasersch. 2. Ringfasersch. 3. Bindegew. Glashaut. 4. Epith. Glashaut. 5. Äuss. Wurzelsch. 6. Inn. Wurzelsch. 6a. Henles Schicht. 6b. Huxleys Schicht. 7. Scheidenkutikula.

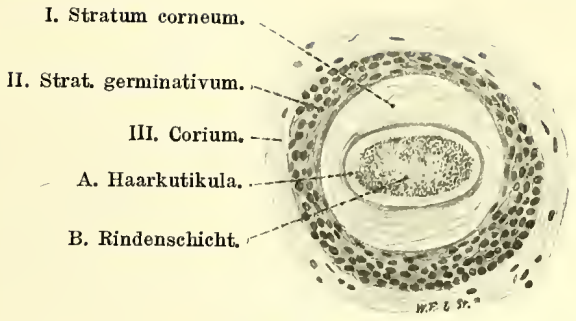

Fig. 308.

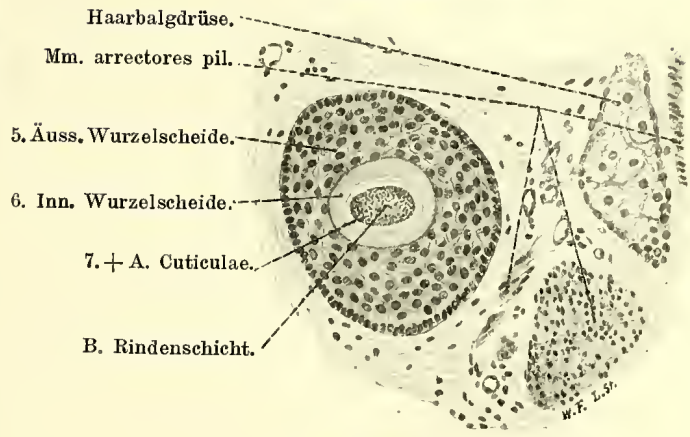

Fig. 309.

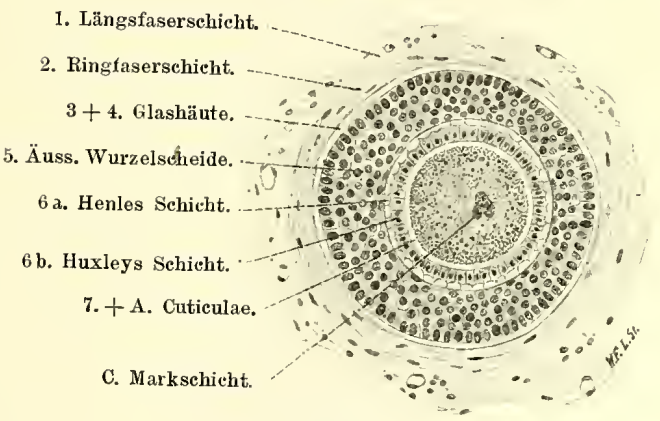

Fig. 310.

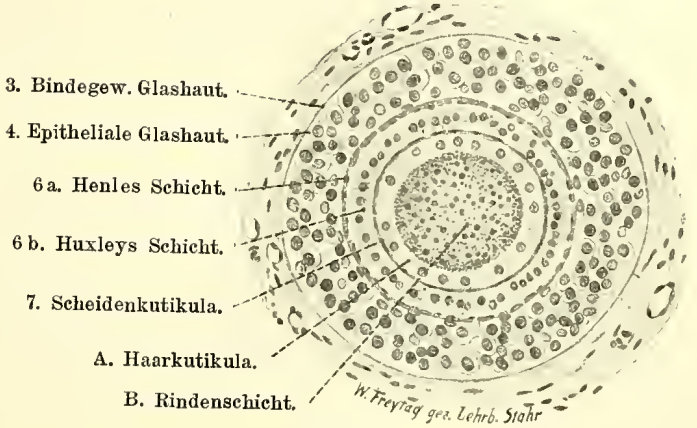

Fig. 311.

Vier Schnitte des Haares in verschiedenen Höhen. 160mal vergrössert. Technik Nr. 169, pag. 382.

Lage kernloser Epithelzellen (hie und da ist ein atrophischer Kern vorhanden), während die innere, die Huxleysche Schicht, sich aus einer einfachen Lage kernhaltiger Zellen aufbaut. Die Innenfläche dieser Schicht endlich wird von einem Häutchen, der Scheidenkutikula, überzogen, welches einen ähnlichen Bau wie die Haarkutikula zeigt. Gegen den Grund des Haarbalges verschmälert sich die äussere Wurzelscheide und hört am Halse der Papille auf; ihre Elemente sind dort stark in die Quere gezogen und sehen auf tangentialen Längsschnitten der Wurzelscheide wie kurze, zirkuläre, glatte Muskelfasern aus. Die Elemente der inneren Wurzelscheide und der Cuticulae werden alle zu kernhaltigen Zellen, die sich als trennbare Schichten noch bis nahe an den Hals der Papille unterscheiden lassen; erst dort verlieren sie ihre scharfe Abgrenzung, sind jedoch von den Zellen des Bulbus pili durch die Pigmentierung letzterer zu unterscheiden [1]). Fig. 306. Auch die Haarpapille ist von einer dünnen, aber deutlich doppelt konturierten Fortsetzung der bindegewebigen Glashaut überzogen.

Entwicklung der Haare.

Die erste Anlage des Haares tritt Ende des dritten Embryonalmonats auf und zwar zuerst nur in Form einer Epidermisverdickung, welche durch

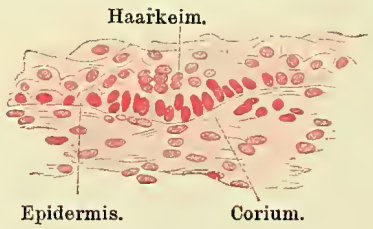

Fig. 312. (Bauch.)

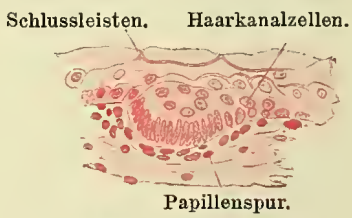

Fig. 313. (Rücken.)

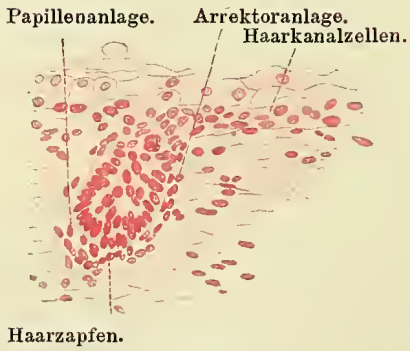

Fig. 314. (Rücken.)

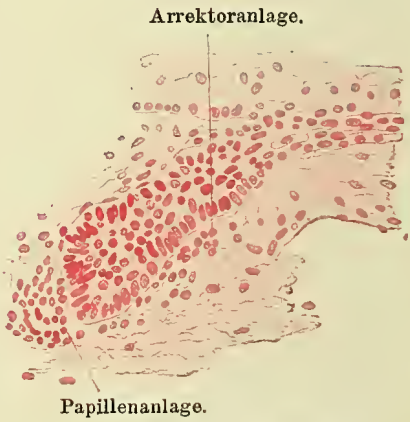

Fig. 315. (Oberschenkel.)

Fig. 312—315. Senkrechte Schnitte der Haut eines 5monatl. menschl. Fetus. 200mal vergrössert. Technik Nr. 170, pag. 383.

[1]) Schon in der Höhe der Papille treten in den Zellen der Henleschen Schicht, etwas weiter oben auch in denen der Huxleyschen Schicht Keratohyalinkörnchen auf (Fig. 306), die bald weiter oben verschwinden; von da aufwärts sind die Elemente der inneren Wurzelscheide verhornt.

Verlängerung der tiefst gelegenen und Vermehrung der mittleren Zellen der Epidermis bedingt wird (Fig. 312). Dieser „Haarkeim“ wächst, sich ver-

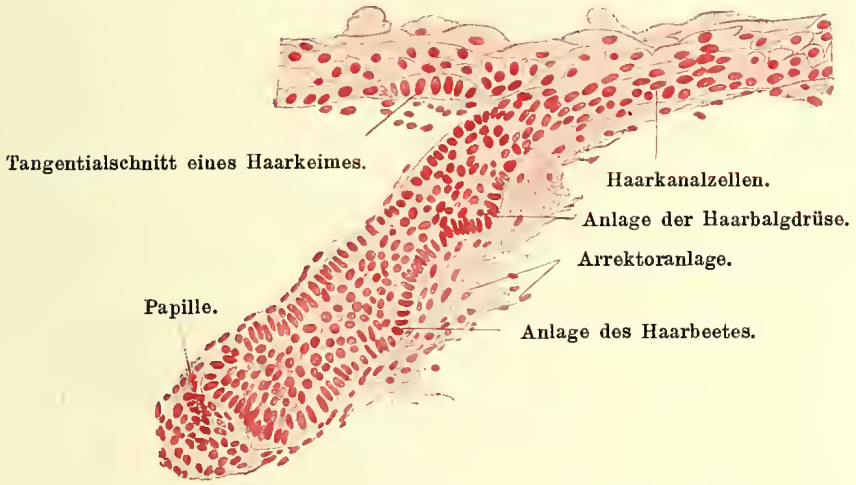

Fig. 316.

Übergang des Haarzapfens in den Bulbuszapfen (Gesäss).

Fig. 317.

Bulbuszapfen (Nasenrücken).

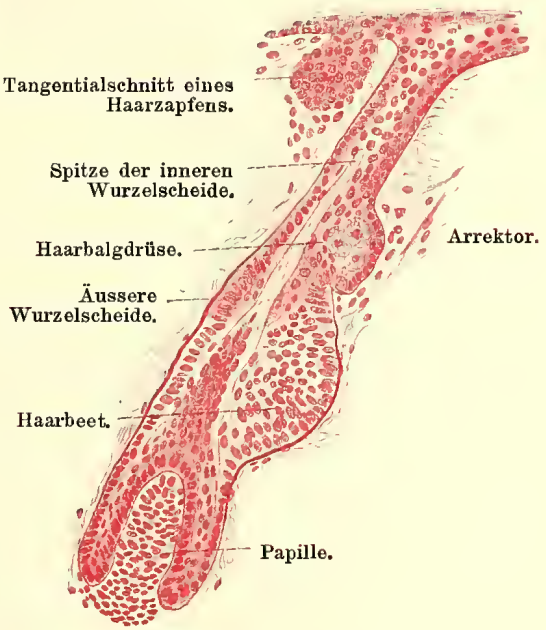

Fig. 318.

Scheidenhaar (Rücken).

Fig. 316—318. Senkrechte Schnitte der Haut eines 5monatl. menschlichen Fetus. 200mal vergrössert. Technik Nr. 170, pag. 383.

längernd (Fig. 313), in das Corium hinab und wird dadurch zu einem soliden epithelialen Zapfen, dem „Haarzapfen“, an dessen stumpfem Ende eine dichtere Anhäufung von Bindegewebszellen, die Anlage der Haarpapille sich

entwickelt hat (Fig. 314); eine zweite, an der abwärts gekehrten Seite des Haarzapfens auftretende Ansammlung von zelligen Elementen des Corium ist die Anlage des Muscul. arrector (Fig. 315). Das untere Ende des Haarzapfens umwächst die Papille, die ganze Anlage wird damit zum Bulbuszapfen, der zwei Ausbuchtungen treibt, eine obere, die künftige Haarbalgdrüse und eine untere, das künftige Haarbeet (Fig. 316).

Die der Papille zunächst liegenden Epithelzellen des Bulbuszapfens entwickeln sich zum Haarkegel (Fig. 317), während die übrigen Epithelzellen zur äusseren Wurzelscheide werden. Der Haarkegel wächst in die Länge,

Fig. 319.

Aus einem senkrechten Schnitt der Stirnhaut eines 5monatl. menschlichen Fetus. 200mal vergrössert. Differenzierung der Scheiden des Haares. Über der Stelle, wo die äussere Wurzelscheide tangential getroffen ist, sieht man das zerfallende Ende der inneren Wurzelscheide in den nur zum kleinen Teil vom Schnitt getroffenen Haarkanal hineinragen. Technik Nr. 170, pag. 383.

seine peripherischen Zellen werden zur inneren Wurzelscheide (Fig. 318), seine axialen Zellen werden zum Haar, die zwischen beiden liegenden Epithelzellen liefern die Scheiden- und Haarkutikula. In diesem Stadium wird das Haar vollkommen, auch an seiner Spitze, von der von oben nach unten allmählich verhornenden inneren Wurzelscheide eingeschlossen: Stadium des Scheidenhaares (Fig. 318).

Unterdessen verhornen auch die axialen, im oberen Abschnitt des Haarzapfens[1]) befindlichen Zellen, zerfallen und lassen so einen horizontal in der Epidermis liegenden, gegen die freie Oberfläche geschlossenen Kanal,

[1]) Die Differenzierung dieser „Haarkanalzellen" tritt schon sehr frühzeitig auf (vergl. Fig. 313).

den Haarkanal (Fig. 320), entstehen, in welchem die innere Wurzelscheide allmählich heraufrückt und dann dort zerfällt, so dass die nun gleichfalls verhornte Haarspitze frei aus der inneren Wurzelscheide herausragt. Dann erfolgt der Durchbruch des Haares, indem der Haarkanal sich an der freien Oberfläche öffnet; die innere Wurzelscheide reicht dann nur mehr bis zur Haarbalgdrüsenmündung herauf. Aus der bindegewebigen Hülle des Bulbus-

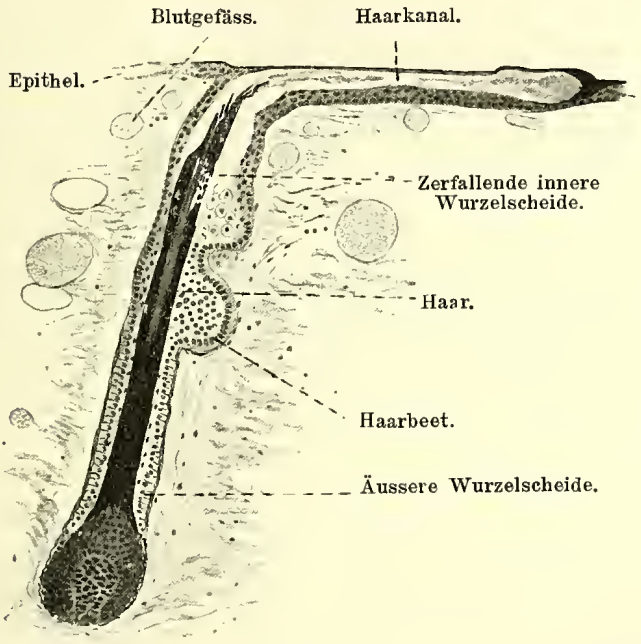

Fig. 320.

Aus einem senkrechten Schnitt der Rückenhaut eines 5 ½monatlichen menschlichen Fetus. 120mal vergrössert. Die Färbung mit Eisenhämatoxylin hat die verhornenden Teile so stark geschwärzt, dass ihre Details unsichtbar sind. Technik Nr. 170, pag. 383.

zapfens sind unterdessen äussere Glashaut, Ring- und Längsfaserlage geworden, während die innere Glashaut etwas später von den basalen Teilen der peripherischen Zellen der äusseren Wurzelscheide ausgeschieden wird. So besitzt das eben durchgebrochene Haar alle Teile des fertigen Haares.

Auch nach der Geburt bis in das spätere Alter können Haare in der beschriebenen Weise entstehen.

Wachstum der Haare und der Wurzelscheiden.

Das Wachtum des Haares, der Scheidenkutikula und der inneren Wurzelscheide vollzieht sich durch fortgesetzte mitotische Teilung der am Bulbus pili befindlichen Epithelzellen, der Matrixzellen, die verhornend sich den früher verhornten Zellen von unten her anfügen. Somit ist die Spitze der älteste, der unmittelbar über dem Bulbus liegende Abschnitt der jüngste Haarteil. Die äussere Wurzelscheide dagegen wächst in radiärer Richtung von der Innenfläche der Glashaut gegen die Achse des Haares.

Haarwechsel.

Kurz vor und nach der Geburt vollzieht sich ein totaler Haarwechsel; aber auch beim erwachsenen Menschen findet ein beständiger, nicht periodischer Ersatz für die ausfallenden Kopf- und Barthaare statt[1]). Dieser Prozess beginnt mit einer Verdickung der Glashaut und der Ringfaserschicht, während die Matrixzellen die Produktion (zuerst) der inneren Wurzelscheide und (dann) der Cuticulae und des Haares einstellen. Der hohle Bulbus verhornt und wird zu einem soliden Kolben, aus der Hohlwurzel ist damit eine Vollwurzel, aus dem Bulbushaar ein „Kolbenhaar“ geworden.

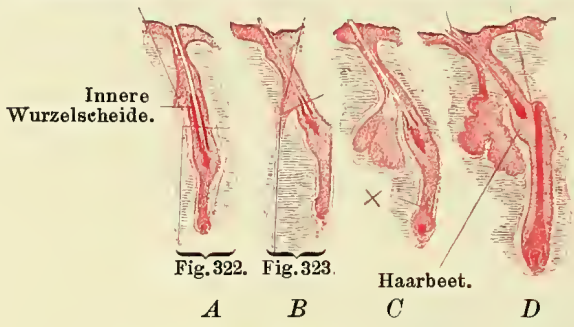

Fig. 321.

Aus einem Schnitte durch den Nasenrücken eines 7½monatl. menschl. Fetus. 50mal vergr. Vier Stadien des Haarwechsels. In *A* ist die innere Wurzelscheide noch in beträchtlicher Länge vorhanden, in *B*, *C*, *D* geht sie allmählich verloren. × Haarkegel des neuen Haares. Technik Nr. 171, pag. 383.

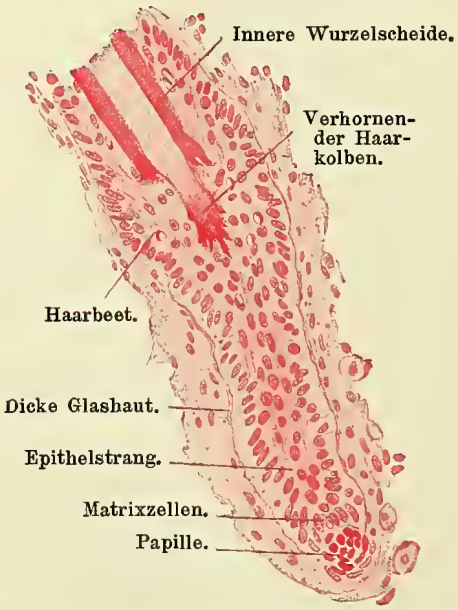

Fig. 322.

Stück der Fig. 321 *A*. 200mal vergrössert.

Fig. 323.

Stück der Fig. 321 *B*. 200mal vergrössert. Der Epithelstrang ist nur scheinbar länger als derjenige der Figur 322, weil das Haar in grösserer Länge zugrunde gegangen ist (vergl. Fig. 321 *B*)

[1]) Die Lebensdauer eines Kopfhaares soll 1600 Tage betragen. Bezüglich des Wechsels der übrigen Haare fehlen bestimmte Angaben.

Die Matrixzellen vermehren sich, ohne zu Haar- oder Scheidenelementen zu werden, innere Wurzelscheide und Kolbenhaar bilden sich von unten nach oben immer mehr zurück bis zur Höhe unter der Mündung der Talgdrüsen: an dieser Stelle, dem Haarbeet (Fig. 321 *D*), bleibt das nun gänzlich verhornte Kolbenhaar längere Zeit stehen und fällt später aus. Die durch das Zugrundegehen des Haares leer gewordene äussere Wurzelscheide, der „Epithelstrang", hat sich dabei verkürzt (Fig. 321 *B*) und zieht die atrophisch gewordene, in ihrer Gestalt veränderte Haarpapille mit in die Höhe, während die Schichten des bindegewebigen Haarbalges zurückbleiben und den „Haarstengel" bilden (Fig. 323). Nach einiger Zeit folgt eine von den Zylinderzellen des Haarbeetes ausgehende Regeneration der Elemente des Epithelstranges, die sich bis auf die alte Papille herab erstreckt. Auf dieser produzieren neue Matrixzellen nach dem oben für die erste Haarentwicklung beschriebenen Modus ein junges Haar (Fig. 321 *C*), das allmählich zur Ausbildung der alten Papillenform in die ursprüngliche Tiefe rückt, mit seiner Spitze aber sich neben dem Kolbenhaar, das später samt den ihm anliegenden Zellen des Haarbeetes ausfällt, in die Höhe schiebt (Fig. 321 *D*).

Drüsen der Haut.

Die Haarbalgdrüsen (Talgdrüsen, Glandul. sebaceae) sind entweder unverästelte oder verästelte alveoläre Einzeldrüsen. Wir unterscheiden einen kurzen Ausführungsgang (Fig. 324 *A a*) und den von einer verschieden

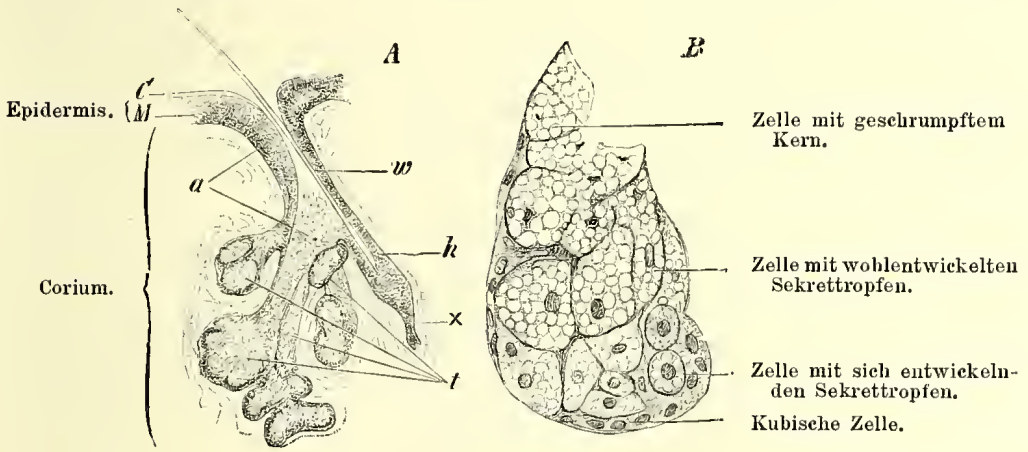

Fig. 324.

A Aus einem vertikalen Schnitte durch den Nasenflügel eines Kindes. 40mal vergrössert. *C* Stratum corneum. *M* Stratum germinativum, *t* aus 4 Säckchen bestehende Talgdrüse, *a* Ausführungsgang derselben, *w* Wollhaar im Ausfallen begriffen, *h* Haarbalg desselben, an der Basis zur Bildung eines neuen Haares ansetzend ×.

B Aus einem vertikalen Schnitte der Nasenflügelhaut eines neugeborenen Kindes. 240mal vergrössert. Säckchen einer Talgdrüse, Drüsenzellen in verschiedenen Stadien der Sekretbildung enthaltend Technik Nr. 172, pag. 383.

grossen Anzahl von Säckchen (*t*) gebildeten Drüsenkörper. Der Ausführungsgang wird von einer Fortsetzung der äusseren Wurzelscheide, also von geschichtetem Plattenepithel ausgekleidet, welches unter allmählicher Ver-

minderung seiner Lagen in das Drüsenepithel übergeht. Dieses besteht zu äusserst aus niedrigen, kubischen Zellen; nach innen davon liegen grössere, rundliche Zellen in allen Stadien der Verfettung; dabei geht ihr Kern zugrunde (Fig. 324 *B*). Die völlig verfetteten Zellen werden zum Sekret, dem Hauttalg (Sebum), einem im Leben halbflüssigen Stoff, der aus Fett und zerfallenen Zellen besteht. Während die Talgdrüsen der gröberen Haare als Anhänge der Haarbälge auftreten (Fig. 304), waltet bei den Wollhaaren das umgekehrte Verhältnis, indem nämlich die Wollhaarbälge wie Anhänge der mächtig entwickelten Talgdrüsen erscheinen (Fig. 324 *A*). Mit den Haaren sind die Talgdrüsen über den ganzen Körper verbreitet und fehlen nur, wie jene, am Handteller und an der Fussohle. Indessen gibt es auch Talgdrüsen, die mit keinem Haarbalge verbunden sind, z. B. am roten Lippenrande, an den Labia minora, an Glans und Praeputium penis, an welch letzterem Orte sie unter dem Namen der Glandulae praeputiales bekannt sind[1]). Die Talgdrüsen sind stets in den oberflächlichen Schichten des Corium, im Stratum papillare, gelegen. Ihre Grösse schwankt von 0,2 mm bis zu 2,2 mm; letztere finden sich in der Haut der Nase, wo ihre Ausführungsgänge schon mit unbewaffnetem Auge sichtbar sind.

Die Knäuel-(Schweiss-)drüsen (Glandul. sudoriparae) sind lange, unverästelte Röhren, die an ihrem unteren Ende zu einem rundlichen Knäuel von 0,3—7 mm (in der Achselhöhle) Durchmesser zusammengeballt sind. Wir unterscheiden den Ausführungsgang (Fig. 299) vom Knäuel. Der Ausführungsgang verläuft gerade oder geschlängelt durch das Corium, tritt zwischen zwei Papillen in die Epidermis, in welcher er bei dickem Stratum corneum spiralig gewunden ist, und mündet mit einem rundlichen, mit unbewaffnetem Auge eben noch sichtbaren Lumen, der Schweisspore, auf die Hautoberfläche. Die Wandung des Ausführungsganges besteht aus einer mehrfachen Schicht kubischer mit einer Kutikula versehener Zellen, die nach aussen von einer feinen Membrana propria und von längsverlaufenden Bindegewebsbündeln überzogen werden. Der Knäuel ist ein einziges[2]), vielfach gewundenes Rohr, dessen Wand von einer etwas stärkeren Membrana propria, von längsverlaufenden glatten Muskelfasern[3]) und von einer einfachen Lage

[1]) Dieselben können oft gänzlich fehlen; ihre Benennung als „Tysonsche Drüsen" ist nicht berechtigt, weil Tyson damit regelmässig vorhandene Einsenkungen des Oberflächenepithels, Krypten, bezeichnet, die, $\frac{1}{2}$ —1 cm lang, meist in der Form einer flachen Tasche in der Nähe des Frenulum praeputii vorkommen. An Glans und Praeputium clitoridis fehlen sowohl Präputialdrüsen, wie Krypten. Bei Feten ist die Innenfäche des Praeputium und die Oberfläche der Glans durch eine solide Epithelmasse verbunden, die sich oft erst nach der Geburt unter Bildung konzentrisch geschichteter Epithelperlen löst.

[2]) Nur an den zirkumanalen und axillaren Knäueldrüsen sind Verästlungen beobobachtet worden; letztere sollen ihre bedeutendere Grösse erst um die Zeit der Pubertät erlangen.

[3]) Diese nie in geschlossener Lage sich findenden Muskelfasern sind die Fortsetzung der tiefen Zellenschicht des Ausführungsganges, also ektodermaler Abkunft. Sie kommen reichlicher an den grösseren Knäueldrüsen vor.

von Drüsenzellen gebildet wird. Die Drüsenzellen sind nach dem Grade ihrer Sekretfüllung niedrig kubisch bis hoch zylindrisch, ihre freie Oberfläche ist mit einem zuweilen bürstenbesatzähnlichen Saum versehen; die sekretgefüllten Zellen enthalten Körnchen verschiedener Natur (Sekretvorstufen und Fett-, auch zuweilen Pigmentkörnchen), binnen- und zwischenzellige Sekretkanälchen finden sich hier. Das Sekret ist gewöhnlich eine fettige, zum Einölen der

Fig. 325.

Knäueldrüsenstücke. Aus einem Schnitte durch die Haut *A B C D* der Achselhöhle, *E* der Fingerbeere eines 23jährigen Mannes. 230mal vergrössert. *E* ist kein reiner Querschnitt, der obere Teil ist, wie die runde Form zweier Kerne zeigt, schräg getroffen. Technik wie Nr. 169, pag. 382.

Haut bestimmte Flüssigkeit; nur unter dem Einflusse veränderter Innervation kommt es in den Knäueldrüsen zur Absonderung jener wässerigen Flüssigkeit, die wir Schweiss nennen; eine Zerstörung der Drüsenzellen findet weder bei dem einen, noch bei dem anderen Sekretionsmodus statt. Die Knäueldrüsen sind über die ganze Oberfläche der Haut verbreitet und fehlen nur an der Glans penis und an der Innenfläche der Vorhaut. Am reichlichsten sind sie an Handteller und Fussohle zu finden.

Die Blutgefässe, Lymphgefässe und Nerven der Haut.

Die Arterien der Haut entspringen aus einem über den Faszien gelegenen Netze und ziehen, sich verästelnd, gegen die Oberfläche der Haut empor. Diese Verästlungen anastomosieren miteinander und mit denjenigen benachbarter Arterien und bilden so ein in der unteren Schicht der Lederhaut gelegenes Flächennetz, das kutane Netz. Die zur Haut führenden Arterien sind also keine Endarterien [1]). Von diesem Netz aus werden zwei Kapillargebiete versorgt; das tiefere ist für das Fettgewebe bestimmt (Fig. 326), das oberflächlichere tritt in Form korbartig die Knäueldrüsen umspinnender Geflechte auf. Aus dem kutanen Netz steigen Zweige auf, die im oberen Drittel des Corium anastomosierend ein zweites Flächennetz darstellen, das

[1]) Siehe pag. 261.

subpapillare Netz; aus diesem entspringen feinste Zweige, welche eine kurze Strecke in der Richtung der Papillarreihen verlaufen und Ästchen in diese schicken. Diese kleinsten Zweige anastomosieren nicht miteinander, sind also Endarterien. Aus dem subpapillaren Netz gehen auch die für Haarbälge und Talgdrüsen bestimmten Ästchen hervor. Das aus den kapillaren Gefässen der Papillen, der Haarbälge und der Talgdrüsen zurückkehrende Blut wird von Venen aufgenommen, die ein dicht unter den Papillen gelegenes

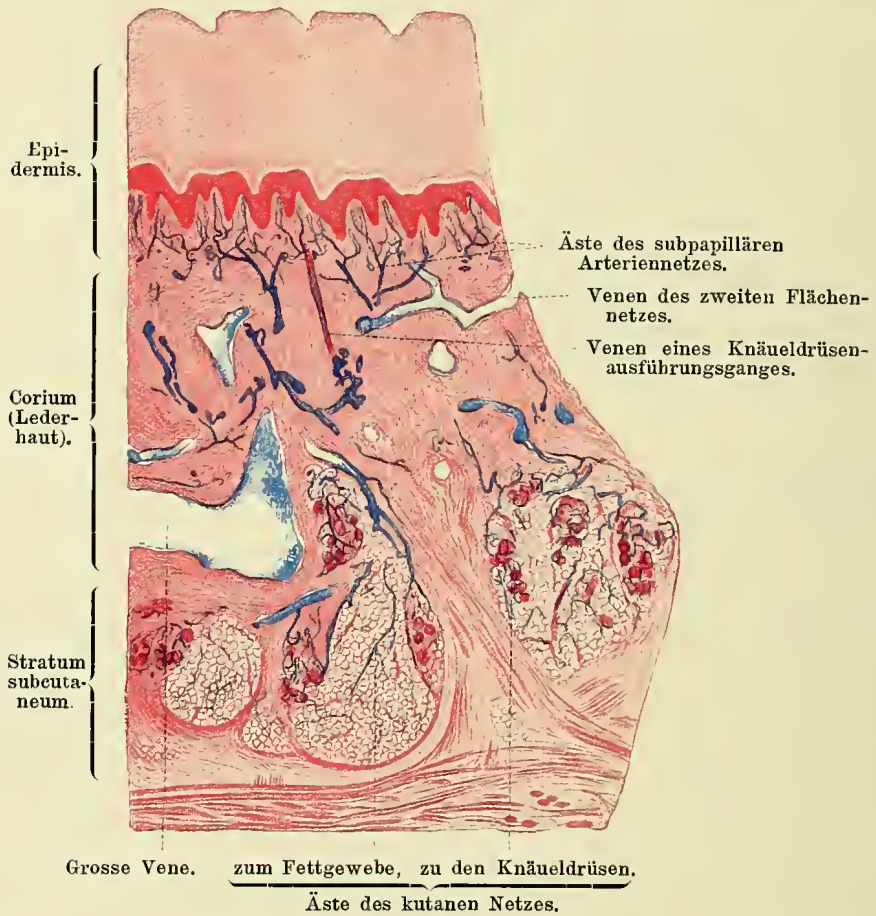

Fig. 326.

Stück eines senkrechten Schnittes der injizierten Haut der menschlichen Fussohle. 16mal vergrössert. Technik Nr. 173, pag. 383. Die grösseren Venen sind nicht ganz mit Injektionsmasse gefüllt.

Flächennetz bilden und nach abwärts zuweilen mit einem zweiten, dem ersten ganz nahe gelegenen Flächennetze verbunden sind. Von da führen neben den Arterien herabsteigende Venenstämmchen zu einem dritten, in der unteren Coriumhälfte gelegenen Netze, welches nicht so flächenhaft ausgebreitet ist, wie seine Vorgänger. Dieses Netz nimmt die von den Schweissdrüsen und dann die von den Fettläppchen herkommenden Venen auf. Bemerkenswert ist noch, dass von den Venen der Schweissdrüsen ein oder zwei Äste längs des Ausführungsganges zum venösen Netze des Stratum papillare ziehen, und dass die Haarpapille ein selbständiges arterielles Ästchen erhält. Von dem

dritten Venennetze führen stärkere Venen bis zur unteren Hautgrenze, wo sich ein viertes, der Fläche nach ausgebreitetes, „subkutanes“ Venennetz findet, aus dem grössere Stämmchen in das subkutane Gewebe selbst abbiegen, die sich dann zu den grossen, zum Teil mit besonderen Namen versehenen, subkutanen Venen verbinden.

Die Lymphgefässe bilden zwei kapillare Flächennetze, von denen das aus feineren Röhrchen und engeren Maschen bestehende in dem Stratum papillare corii unterhalb des Blutgefässnetzes liegt, das andere, weitmaschigere im Stratum subcutaneum seinen Sitz hat. Auch in der Umgebung der Haarbälge, der Talg- und der Knäueldrüsen befinden sich besondere Lymphkapillarnetze.

Die (an der Handfläche und an der Fussohle sehr reichlich vorhandenen) markhaltigen Nerven bilden im tiefsten Abschnitt des Stratum subcutaneum ein weitmaschiges Geflecht. Seine nach oben abgehenden Äste bilden weitere Geflechte, deren oberflächlichstes, in der Nähe der Papillenbasen gelegenes, in Faserbündel und einzelne Fasern zerfällt, die zu allen Papillen und Leistchen aufsteigen. Von allen Geflechten werden marklose Fasern zu den Blutgefässen und den Knäueldrüsen, und markhaltige Fasern zu den verschiedenen Endapparaten und zur freien (marklosen) Endigung (pag. 204) abgegeben. Auch an die Haare treten markhaltige Nervenfasern, welche bis unterhalb der Einmündungsstelle der Haarbalgdrüsen verlaufen; hier teilen sie sich, verlieren ihr Mark und enden als nackte, meist längsverlaufende Achsenzylinder mit löffelförmiger Verbreiterung auf der Glashaut (epilemmale Nervenendigung); bei den Tasthaaren (Sinushaaren) der Tiere entspringen von diesen Nerven feine Zweige, welche durch die Glashaut des Haarbalges bis in die äussere Wurzelscheide treten und dort in Tastmenisken enden (pag. 205). Die Haarpapille besitzt keine Nerven. Das Corium des Nagelbettes ist ausserordentlich reich an markhaltigen Nervenfasern, deren marklose Endverästlungen in den tieferen Lagen in Golgi-Mazzonischen Körperchen (pag. 208) und knäuelförmig zusammengeballten Geflechten, in den oberflächlichen, unter den Leistchen gelegenen Schichten ebenfalls in Knäueln oder in Netzen und Fadenschlingen enden. Andere Nervenendapparate, z. B. Lamellenkörperchen, Tastzellen und Tastkörperchen fehlen im Nagelbett. Die Nerven der Knäueldrüsen verhalten sich ähnlich denen der Mundhöhlendrüsen (pag. 227).

Besondere Sinnesorgane sind die von Pinkus entdeckten Haarscheiben, kleine, rundliche, mit unbewaffnetem Auge beim lebenden Menschen eben sichtbare Gebilde, die sich stets in nächster Nähe der Haare befinden und reich an Nerven sind. Sie sind auf mikroskopischen Einzelschnitten weniger leicht als auf Modellen nach Schnittserien zu studieren.

Anhang. **Milchdrüsen.**

Die Milchdrüsen, ein Konvolut alveolo-tubulöser zusammengesetzter Drüsen, bestehen bei Kindern beiderlei Geschlechts vorzugsweise aus Bindegewebe, welches die verästelten, an ihren Enden kolbig angeschwollenen

Drüsenausführungsgänge einschliesst. Endstücke fehlen. Ebenso verhält sich die Brustdrüse des erwachsenen Mannes.

Beim erwachsenen Weibe sind die Milchdrüsen bis zum Eintritte der Schwangerschaft scheibenförmige Körper, die vorwiegend aus Bindegewebe und aus den Drüsenausführungsgängen bestehen. Endstücke sind nur in beschränkter Anzahl an den feinsten Enden der Ausführungsgänge vorhanden.

Zur Zeit der Schwangerschaft und des Stillens bestehen die Milchdrüsen aus 15—20 alveolo-tubulösen zusammengesetzten Drüsen, welche durch lockeres, fettzellenhaltiges Bindegewebe zu einem gemeinschaftlichen Körper verbunden

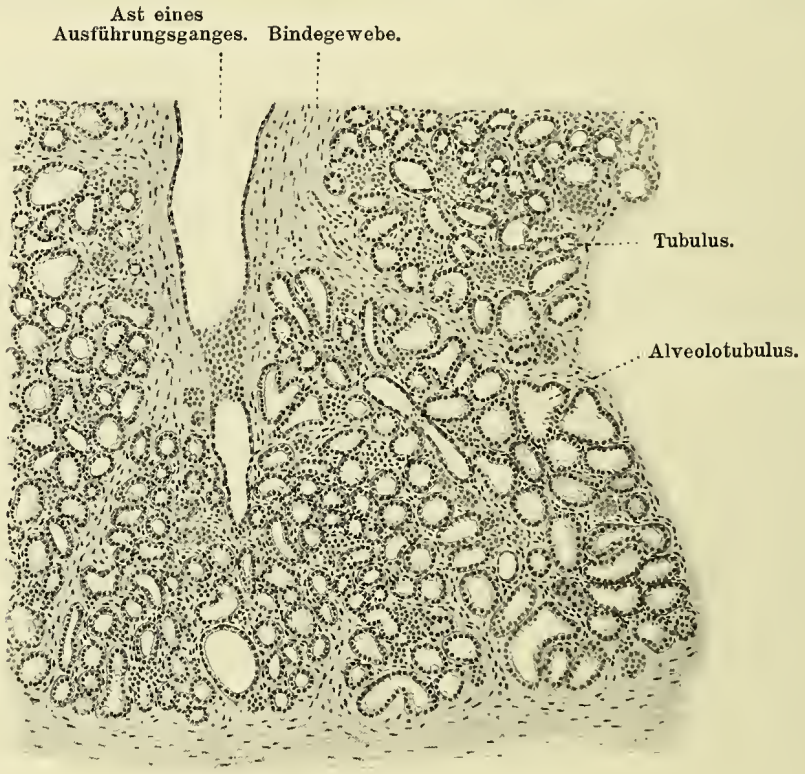

Fig. 327.

Stück eines Schnittes durch die Milchdrüse einer stillenden Frau. 50mal vergrössert. Technik Nr. 175, pag. 383.

werden. Jede dieser Drüsen hat einen eigenen, auf der Brustwarze mündenden Ausführungsgang, der kurz vor seiner Mündung mit einer ansehnlichen spindelförmigen Erweiterung, dem Milchsäckchen (Sinus lactiferus), versehen ist und durch baumförmige Verästlungen mit den Endstücken zusammenhängt. Letztere bilden, dicht beieinander liegend, durch Bindegewebe umfasste kleine Läppchen.

Was den feineren Bau betrifft, so bestehen die Ausführungsgänge aus einem zylindrischen Epithel [1]), dem nach aussen eine Membrana propria und

[1]) Nicht selten trifft man in den Stämmen der Ausführungsgänge statt des Zylinderepithels ein geschichtetes Plattenepithel.

meist zirkulär verlaufende Bindegewebsbündel folgen. Die Endstücke verhalten sich verschieden zur Zeit der Schwangerschaft und zur Zeit der Laktation. In der Schwangerschaft sind die Endstücke mit einem einfachen, kubischen oder etwas abgeplatteten Epithel ausgekleidet, das vom 7.—8. Monat an Sekret- und Fettropfen[1]) enthält; ihr Lumen enthält weisse Blutzellen, die aus dem unterliegenden interstitiellen Bindegewebe durch das Epithel eingewandert sind. Ein Teil dieser Leukocyten zerfällt (ihr Kern ist gelappt, oft in mehrere Stücke geteilt), ein anderer Teil nimmt von den Drüsenzellen geliefertes Fett, entweder in gelöster oder (durch Phagocytose) in Tropfenform auf und wächst zu ansehnlichen Körpern, den Kolostrumkörperchen heran (Fig. 330). Korbzellen (pag. 68, Anm. 1) und eine zarte Membrana propria trennen die Endstücke vom interstitiellen Bindegewebe, das nicht nur reich an Lymphocyten ist, sondern auch viele eosinophile Zellen (pag. 122) enthält.

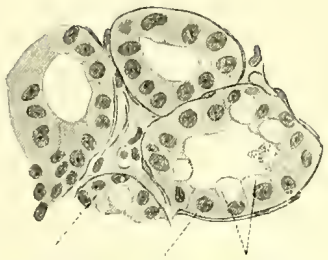

Fig. 328.

Aus einem Schnitt durch eine Milchdrüse einer stillenden Frau. 250mal vergr. Technik Nr. 175, pag. 383.

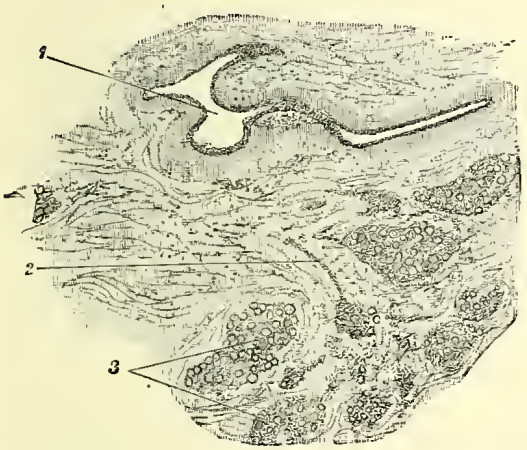

Fig. 329.

Stück eines dicken Schnittes durch die Milchdrüse einer Frau, die vor 2 Jahren zum letztenmal geboren hat. 50mal vergr. 1. grober, 2. feiner Ausführungsgang. 3. Drüsenläppchen durch Bindegewebe voneinander getrennt. Technik Nr. 174, pag. 383.

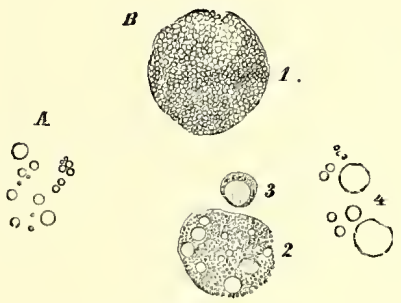

Fig. 330.

A Milchkügelchen aus der Milch einer Stillenden. 560mal vergrössert. Technik Nr 176. *B* Elemente des Kolostrum einer Schwangeren. 560mal vergr. 1. ungefärbte Fettröpfchen enthaltende Zelle, 2. gefärbte kleine Fettröpfchen enthaltende Zelle, 3. Leukocyt, 4. Milchkügelchen. Technik Nr. 177, pag. 384.

Nach der Geburt sind die Drüsenzellen grösser, mit färbbaren Körnchen (Vorstufen des Sekrets?) und Fettropfen gefüllt, welch letztere meist an der dem Drüsenlumen zugekehrten Seite der Zellen liegen (Fig. 328) und oft grösser als die Zellkerne sind.

[1]) Das Fett, das zuerst an der Zellbasis in Form kleiner Körnchen auftritt, wird nicht von der Zelle gebildet, sondern ihr in gelöster Form von aussen zugeführt und von den Plasmosomen aufgenommen.

Ist das Säugegeschäft ein paar Tage im Gange, dann erscheinen die Drüsenzellen teils platt (sekretleere Zellen), teils als hohe Zylinder, die mit einer zuweilen gelappten Kuppe gegen das Lumen reichen; beide Formen sind durch Übergänge miteinander verbunden und enthalten (die hohen Zellen häufiger) zwei Kerne. Beide Formen enthalten Fettropfen; diese sind nicht wie bei den Talgdrüsen das Produkt einer fettigen Degeneration der Zelle, sondern das Produkt eines Sekretionsaktes des Protoplasmas (nicht des Kernes), den die Zelle mehrfach wiederholt und bei dem sie nicht zugrunde geht[1]). Kolostrumkörperchen und weisse Blutzellen sind jetzt spärlicher, auch das stark reduzierte interstitielle Bindegewebe enthält nur äusserst wenige Lymphocyten und eosinophile Zellen.

Ist das Säugegeschäft beendet, so findet eine allmähliche Rückbildung statt, die sich zunächst durch reichliche Entwicklung des zwischen den Drüsenläppchen gelegenen Bindegewebes[2]) äussert (Fig. 329). Die Läppchen werden kleiner, die Endstücke beginnen zu schwinden. Bei älteren Personen sind alle Endstücke und Läppchen verschwunden und nur mehr die Ausführungsgänge vorhanden.

Die Haut der Brustwarze und des Warzenhofes besitzt zahlreiche Talg- und Knäueldrüsen — auch einzelne rudimentäre Haare kommen vor — und ist durch starke Pigmentierung, — Pigmentkörnchen in den tiefsten Schichten der Epidermis — durch hohe Papillen und durch glatte Muskelfasern ausgezeichnet, welch letztere teils zirkulär um die Mündungen der Ausführungsgänge, teils senkrecht zur Warzenspitze aufsteigend angeordnet sind. In der Haut des Warzenhofes finden sich die Gland. areolares (Montgomery), verästelte tubulöse Drüsen, die den Milchdrüsen gleichen, sowohl was das Verhalten des Ausführungsganges — es ist ein Sinus lactiferus (pag. 378) vorhanden — als den feineren Bau der Endstücke[3]) betrifft. Ihre trichterförmige, oft mehreren Drüsen gemeinschaftliche Mündung ist von

---

[1]) Dieser Satz wird nicht durch die festgestellte Erfahrung, dass auch Drüsenzellen zugrunde gehen, alteriert. Das Absterben wird durch die lebhafte Sekretionstätigkeit hervorgerufen, die ein rascheres Altern und schliesslich den Tod einzelner Drüsenzellen zur Folge haben kann. Das Drüsenlumen soll ausser den Fettropfen („Milchkügelchen") freie Kerne in geringer Menge, die von den Drüsenzellen ausgestossen werden, enthalten. Diese Kerne gehen durch Auflösung (pag. 54) zugrunde und sollen den Nukleingehalt der Milch bedingen. Kernteilungen durch Mitose kommen wohl in der Mamma Schwangerer, nicht aber in der funktionierenden Milchdrüse vor; man nimmt an, dass diese Kerne hier durch Amitose (pag. 54) geliefert werden, es ist aber auch möglich, dass sie degenerierenden weissen Blutzellen angehören. Auch als Kunstprodukte sind diese freien Kerne verdächtigt worden.

[2]) Auch weisse Blutzellen treten wieder auf, die sich in ganz gleicher Weise verhalten, wie zur Schwangerschaftsperiode, also Kolostrumkörperchen etc. werden; sie erscheinen in grösserer Menge also stets, wenn Milchstauung vorhanden ist.

[3]) D. h. der untätigen Milchdrüse. Untersuchungen über den feineren Bau der Gl. areolares zur Zeit der Laktation stehen noch aus.

grossen Talgdrüsen umgeben und schliesst sich nicht selten an einen feinen Haarbalg oder den Rest eines solchen an. Die Gl. areolares sind als Bindeglieder zwischen Knäuel- und Milchdrüsen zu betrachten, welch letztere Umbildungen von Knäuel- und nicht von Talgdrüsen darstellen.

Die Blutgefässe treten von allen Seiten an die Milchdrüse heran und bilden ein die Tubuli umspinnendes Kapillarnetz. Die Lymphgefässe bilden zwischen und in den Drüsenläppchen kapillare Netze. Auch in der Umgebung der Milchsäckchen und im Warzenhofe finden sich Lymphgefässnetze. Die Nerven sind zum Teil Gefässnerven, zum Teil verhalten sie sich wie an den Mundhöhlendrüsen (pag. 227).

Die Milch besteht mikroskopisch aus einer klaren Flüssigkeit, in welcher 2—5 μ grosse Fettröpfchen, die Milchkügelchen suspendiert sind. Ausserdem finden sich vereinzelte, Fettröpfchen einschliessende Zellen (weisse Blutzellen) in der Milch.

Etwas anders sehen die Elemente der vor und in den ersten Tagen nach der Geburt abgesonderten Milch aus. Hier finden sich ausser den Milchkügelchen die Kolostrumkörperchen, einen runden Kern enthaltende weisse Blutzellen, welche teils kleine, gelblich gefärbte und grössere, ungefärbte Fetttröpfchen, teils nur ungefärbte Fetttröpfchen enthalten.

Die „Hexenmilch", welche sich aus den hohlwerdenden Drüsengängen der Neugeborenen herausdrücken lässt, ist eine dem Kolostrum ähnliche Flüssigkeit.

TECHNIK.

Nr. 164. Schichten der Haut, Knäueldrüsen. Man schneide von der möglichst frischen Haut der Fingerbeere oder des Handtellers oder der Fussohle Stückchen (von 1—2 cm Seite) mitsamt einer dünnen Schicht des darunter liegenden Fettes aus und lege sie in ca. 30 ccm absoluten Alkohol. Will man das Einrollen vermeiden, so stecke man die Stückchen auf kleine Korktafeln, die Epidermisseite gegen die Korkfläche gekehrt und lege das Ganze in absoluten Alkohol. Am nächsten Tage nehme man die Stückchen von den Korkplatten und lege sie auf 3—4 Wochen in 50 ccm 90%igen Alkohol. Man mache feinere und dickere Schnitte, die am besten die Leistchen genau quer treffen. Letztere sind unerlässlich, wenn man die Ausführungsgänge der Knäueldrüsen in ihrer ganzen Länge erhalten will[1]) (Fig. 299). Färben mit Methylviolett usw. (pag. 22). Man sieht die blauen Knäuel schon mit unbewaffnetem Auge. Schwache Vergrösserung. An dicken Schnitten sind die Papillen oft undeutlich, weil sie von dem gefärbten Stratum germinativum rings umgeben sind; die schraubenförmig gewundenen Enden der Ausführungsgänge treten erst dann scharf hervor, wenn man das Objekt nur wenig beleuchtet oder den Spiegel zur seitlichen Beleuchtung einstellt (pag. 38 Anmerk.).

Zur Sichtbarmachung des Stratum granulosum ist Durchfärben mit Boraxkarmin (2—3 Tage) (pag. 22) zu empfehlen; die Körnchen dieses Stratum

[1]) Am besten ist hierfür die Mitte der Fussohlenhaut von Kindern, weil die noch kurzen Knäueldrüsengänge hier ganz senkrecht stehen.

sind dann intensiv rot gefärbt (Fig. 301). Für Epithelfaserung (pag. 61 Anmerk. 3) siehe Unna: Eine neue Darstellung der Epithelfasern etc. Monatsschr. f. prakt. Dermatologie 1903.

Nr. 165. Hübsche Präparate der Unterfläche der Epidermis erhält man durch Fixieren von Epidermisfetzen des Fussrückens, die sich an injizierten Präpariersaalleichen häufig ablösen lassen[1]), in 30 ccm absol. Alkohol und 2 Min. langem Färben in Hansenschem Hämatoxylin usw. (pag. 21) (Fig. 300).

Nr. 166. Für Nagelpräparate fixiere man das letzte Fingerglied von 8—12jährigen Kindern, bei Erwachsenen dasjenige des kleinen Fingers (womöglich von Frauen), 2—4 Wochen lang in 100—200 ccm Müllerscher Flüssigkeit (Weiterbehandlung Nr. 6 pag. 15), entkalke (pag. 18), härte abermals und färbe die dicken Querschnitte[2]) mit Methylviolett usw. (pag. 22) (Fig. 302). Die Substanz des Nagels zeigt oft verschieden gefärbte Schichten. An Nägeln von älteren Leichen löst sich oft die Keimschicht von den Leistchen.

Nr. 167. Nagelelemente erhält man, wenn man ein 1—2 mm breites Stückchen des abgeschnittenen Nagels in einem Reagenzgläschen mit ca. 5 ccm konzentrierter Kalilauge über der Flamme bis zu einmaligem Aufwallen erhitzt. Man übertrage dann den Nagel mit einem Tropfen der Lauge auf den Objektträger und schabe etwas von der weich gewordenen Oberfläche desselben ab. Deckglas! Bei starker Vergrösserung findet man Zellen, wie sie Fig. 303 zeigt. Zum Vergleich untersuche man die verhornten Zellen des Stratum corneum, welche man durch leichtes Abschaben der Fingerbeere mit einem steil aufgesetzten Skalpell erhält. Man betrachte die polygonalen Schüppchen in einem Tropfen destill. Wassers mit starker Vergrösserung.

Nr. 168. Haare lege man in einem Tropfen Kochsalzlösung auf einen Objektträger und betrachte sie mit schwachen und starken Vergrösserungen. Am besten sind weisse Haare und Barthaare. Die Haarkutikula des Menschen ist sehr fein und lässt die dachziegelartige Zeichnung oft nur sehr unvollkommen erkennen; meist sind nur feingewellte Linien sichtbar. Viele tierische Haare zeigen dagegen die Kutikula sehr schön, z. B. Schafwolle.

Nr. 169. Zu Studien über Haar und Haarbalg fixiere man Stückchen (von 2—3 cm Seite) der möglichst frischen Kopfhaut in ca. 200 ccm Lösung von Kalibichromat-Essigsäure (Weiterbehandlung 4, pag. 15). Längsschnitte, welche bei genügender Feinheit die ganze Länge des Haarbalges treffen, sind sehr schwer anzufertigen. Man orientiere sich zuerst makroskopisch über die Richtung der Haare. Feine Schnitte treffen fast regelmässig nur Stücke des Haarbalges. Leichter ist es, feine Querschnitte zu erzielen; man muss nur darauf achten, genau senkrecht zur Längsrichtung der Haare, nicht parallel der Oberfläche der Haut zu schneiden. Man erhält dann auf einem Schnitte Durchschnitte in verschiedenen Höhen der Haare und Haarbälge. Für solche Schnitte verwende man Hansensches Hämatoxylin (pag. 21) und langsame Färbung mit Eosin usw. (pag. 30). Besonders schön sind die Stellen, an denen die Haarbälge nahe über dem Bulbus durchschnitten sind (Fig. 306).

---

[1]) Auch Mazeration von Hautstückchen in $^1/_2$ %iger Essigsäure führt zur Lösung der Epidermis vom Corium.

[2]) Beim Schneiden setze man das Messer an die Volarseite, nicht an die Nagelseite des Fingergliedes an.

Nr. 170. Für Haarentwicklung schneide man Stücke (von ca. 2 cm Seite) der Stirnhaut (nicht der behaarten Kopfhaut) eines 5—6 Monate alten menschlichen Fetus aus, spanne sie auf (Nr. 164), fixiere sie in Zenkerscher Flüssigkeit (Weiterbehandlung Nr. 8 pag. 16). Durchfärben der Stücke mit Boraxkarmin (pag. 22) ist zu empfehlen. Man klemme das Stück in Leber und suche möglichst genau in der Richtung der Haarbälge zu schneiden, was viel leichter gelingt, als bei der Kopfhaut Erwachsener. Konservieren in Xylolbalsam (pag. 33). Die Schnitte zeigen alle Entwicklungsstadien. Alle in den Figuren 314 bis 319 abgebildeten Details sind nur bei feinen Mikrotomschnitten zu sehen.

Nr. 171. Für Haarwechsel liefern Längsschnitte des Nasenrückens $7\,^1/_2$ monatlicher Feten herrliche Bilder. Behandlung wie 170. Auch senkrechte Durchschnitte der Kopfhaut Neugeborener liefern oft gute Bilder.

Nr. 172. Talgdrüsen. Man fixiere und härte Nasenflügel neugeborener Kinder in 100 ccm 2,5 %iger Lösung von Kalibichromat-Essigsäure (wie Nr. 169); dickere (Fig. 324 *A*) und feinere (Fig. 324 *B*) Schnitte färbe man mit Hansenschem Hämatoxylin (pag. 21) und Eosin (usw. pag. 30). Längs des Nasenrückens geführte Schnitte treffen öfter Talgdrüse und Haarbalg zugleich, nur müssen die Schnitte genau senkrecht geführt sein. Nasenflügel Erwachsener geben wegen der sehr grossen, mit weiten Ausführungsgängen versehenen Talgdrüsen keine schönen mikroskopischen Bilder. Kleine Talgdrüsen mit Haarbälgen sieht man mit unbewaffnetem Auge beim Abziehen mazerierter Epidermis von älteren Leichen.

Nr. 173. Blutgefässe der Haut. Man injiziere von der Art. ulnaris (resp. A. tibial. postic.) aus mit Berliner Blau eine ganze Hand (resp. einen Fuss) eines Kindes, fixiere sie in 1—2 Liter Müllerscher Flüssigkeit (pag. 15), schneide nach einigen Tagen Stücke (von 2—3 cm Seite) des Handtellers (resp. der Sohle) aus, welche man 2—4 Wochen in ca. 100—200 ccm Müllerscher Flüssigkeit fixiert (usw. 6 pag. 15). Es müssen dicke Schnitte angefertigt werden, die man ungefärbt in Xylolbalsam konserviert (pag. 33). Die Papillen sind an solchen Schnitten oft nur an den Kapillarschlingen kenntlich. Dem Ungeübten scheint es, als ob die Schlingen sich bis in die Keimschicht hinein erstreckten.

Nr. 174. Zu Übersichtspräparaten der Milchdrüse fixiere und härte man die Brustwarze und einen Teil (von 3—4 cm Seite) der Drüse in 60—100 ccm absolutem Alkohol. Womöglich nehme man Drüsen von Individuen, die vor nicht zu langer Zeit geboren haben, ferner jungfräuliche Drüsen etc. Senkrecht durch die Warze und in beliebiger Richtung durch die Drüsensubstanz gelegte Schnitte färbe man mit Hansenschem Hämatoxylin (usw. pag. 21).

Nr. 175. Für den feineren Bau der Milchdrüse lege man lebenswarme Stückchen der Milchdrüse (von 3—5 mm Seite) eines trächtigen oder säugenden Tieres in 5 ccm der Chromosmium-Essigsäure (Weiterbehandlung Nr. 12 pag. 17). Die sehr feinen Schnitte färbe man mit Saffranin (usw. pag. 22). Die Bilder sind wegen der kleinen Drüsenzellen (beim Kaninchen) oft schwer verständlich.

Nr. 176. Elemente der Milch. Man bringe einen Tropfen Kochsalzlösung auf einen reinen Objektträger, fange mit einem auf die Brustwarze einer Stillenden aufgelegten Deckglas einen Tropfen herausgedrückter Milch auf und setze das Deckglas auf die Kochsalzlösung. Starke Vergrösserung (Fig. 330 *A*).

Nr. 177. Elemente des Kolostrum. Man verfahre wie bei Nr. 176 an der Brust einer Schwangeren, vor der Geburt. Man vermeide auf das Deckglas zu drücken. Die Kerne der Kolostrumkörperchen sind selten ohne weiteres deutlich zu sehen; auf Zusatz eines Tropfens Pikrokarmin (pag. 36) erscheinen sie als einfache, runde, mattrote Flecke.

X. Sehorgan.

Das Sehorgan besteht aus dem Augapfel (Bulbus oculi), dem Sehnerven, aus den Augenlidern und dem Tränenapparate.

Der Augapfel.

Der Augapfel ist eine Hohlkugel, welche teils geformten, teils flüssigen Inhalt einschliesst. Die Wandung der Hohlkugel besteht aus drei Häuten: 1. der Tunica externa, einer bindegewebigen Haut, welche einen vorderen durchsichtigen Abschnitt, die Hornhaut (Cornea), von der übrigen, undurchsichtigen Lederhaut (Sklera) unterscheiden lässt; 2. der Tunica media (Gefässhaut), die, reich an Gefässen, in drei Abschnitte: die Aderhaut (Chorioidea), den Strahlenkörper (Corpus ciliare) und die Regenbogenhaut (Iris) zerfällt und 3. der Tunica interna, Netzhaut (Retina), welche die Endapparate des Sehnerven enthält. Der geformte Inhalt des Augapfels besteht aus der Linse und dem Glaskörper.

Die erste Anlage des Augapfels, die „primäre Augenblase", ist eine epitheliale Hohlkugel, welche durch einen Stiel mit dem Gehirn in Verbindung steht. Indem die Hohlkugel von vorn und unten her sich einstülpt, wird aus der primären die sekundäre Augenblase, ein zweiblättriger Becher, der zur Retina wird (das äussere Blatt wird zum Pigmentepithel [pag. 397], das innere Blatt zur eigentlichen Retina), während der Stiel sich zum Nervus opticus umgestaltet. Aus dem Umschlagsrand, da wo äusseres und inneres Blatt der sekundären Augenblase ineinander übergehen, entwickeln sich glatte Muskelfasern, der M. sphincter und daneben der M. dilatator pupillae[1]). Während Glaskörper und Linse in den Hohlraum des Augenbechers zu liegen kommen, sondert sich das den Becher umgebende Bindegewebe in zwei Schichten, eine äussere, welche die Tunica externa und eine innere, welche die Tunica media des Augapfels liefert.

Tunica externa.

Die Cornea besteht aus fünf Schichten, welche von aussen nach innen gezählt, folgende Lagen bilden (Fig. 331): 1. das Hornhautepithel, 2. die vordere Basalmembran, 3. die Substantia propria corneae, 4. die hintere Basalmembran, 5. das „Hornhautendothel".

ad 1. Das Hornhautepithel ist ein geschichtetes Pflasterepithel und besteht zu unterst aus einer Lage zylindrischer, scharf konturierter Zellen, welchen drei bis vier (bei Tieren mehr) Lagen rundlicher Zellen folgen, die

[1]) Diese Muskeln sind demnach ektodermaler Abkunft, im Gegensatz zu den meisten anderen glatten Muskeln, die aus dem Mesoderm stammen.

ihrerseits von mehreren Schichten abgeplatteter, aber noch kernhaltiger Zellen überdeckt werden. Die Dicke des Epithels beträgt beim Menschen 0,03 mm. Am Rande der Hornhaut setzt sich das Epithel in dasjenige der Conjunctiva sclerae fort.

ad 2. Die vordere Basalmembran (Bowmansche Membran, besser „vordere Grenzschicht"), ist eine beim Menschen deutlich sichtbare, bis zu 0,01 mm dicke Schicht von fast homogenem Aussehen. Sie ist an ihrer Oberfläche mit feinen Zacken und Leisten zur Verbindung mit den Zylinderzellen des Hornhautepithels versehen; an ihrer Unterfläche geht sie allmählich in die Substantia propria corneae über, als deren Modifikation sie gilt.

Der Name „Lamina elastica anterior" ist nicht zu empfehlen, da die Membran nicht aus elastischer Substanz besteht.

ad 3. Die Substantia propria corneae bildet die Hauptmasse der Cornea. Sie besteht aus feinen, gerade verlaufenden Bindegewebsfibrillen, welche durch eine (flüssige?) interfibrilläre Kittsubstanz zu fast gleich dicken Bündeln vereinigt sind; die Bündel werden durch eine interfaszikuläre Kittsubstanz zu platten Lamellen verbunden, die in vielen Schichten übereinander gelegen sind und durch eine interlamelläre Kittsubstanz zusammengehalten werden. Die Lamellen sind parallel der Hornhautoberfläche gelagert und verlaufen in den Richtungen aller Meridiane. Einzelne schräg verlaufende Bündel (sogen. Fibrae arcuatae) verbinden die einzelnen Lagen mit ihren nächstoberen resp. nächstunteren Nachbarn; besonders ausgeprägt finden sich solche Bündel in den vorderen Schichten der Substantia propria. Zahlreiche, gestreckte elastische Fasern befinden sich vorzugsweise in den tieferen Schichten der Substantia propria und bilden ein über der hinteren Basalmembran gelegenes dichtes Netz; die Lamina elastica corneae [1]).

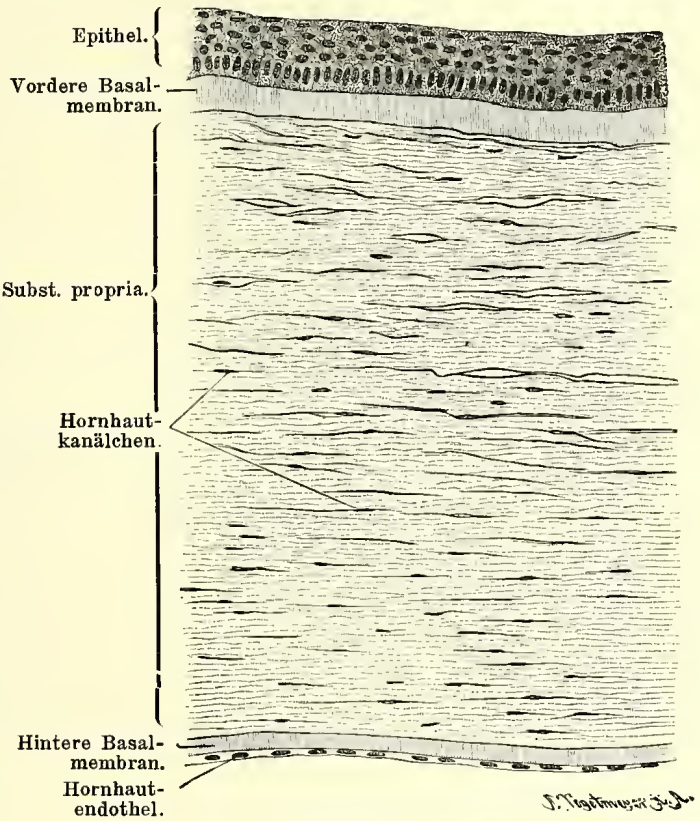

Fig. 331.

Senkrechter Durchschnitt der Hornhaut des Menschen. 260mal vergrössert. Technik Nr. 178b, pag. 413.

[1]) Siehe Seefelder (Gräfe's Archiv, Bd. 73, pag. 188).

In die Kittsubstanz ist ein vielfach (bei manchen Tieren [z. B. beim Frosch] rechtwinklig) verzweigtes Kanalsystem eingegraben, die Saftkanälchen („Hornhautkanälchen"), welche an vielen Stellen zu breiteren, ovalen Lücken den Saftlücken („Hornhautkörperchen") (Fig. 332) erweitert sind Letztere liegen zwischen den Lamellen, während die Saftkanälchen ausserdem noch zwischen den Bündeln verlaufen. Saftlücken und Saftkanälchen enthalten eine seröse Flüssigkeit; ausserdem finden sich daselbst auch Zellen und zwar a) fixe Hornhautzellen; sternförmige, abgeplattete, nach der einen Ansicht der einen Wand des Kanalsystems angeschmiegte, nach der anderen Ansicht Lücken und Kanäle völlig ausfüllende Bindesubstanzzellen (Fig. 333), die mit einem grossen, oft sehr unregelmässig gestalteten Kerne versehen sind und b) Wanderzellen (weisse Blutzellen).

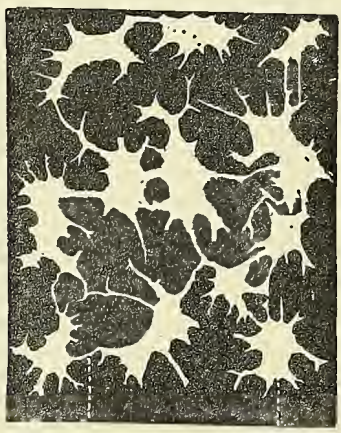

Saftkanälchen. Saftlücken.

Fig. 332.

Flächenschnitt der Cornea des Ochsen. Negatives Silberbild, das Kanalsystem ist hell auf dunklem Grunde. ca. 240mal vergrössert. Technik Nr. 186, pag. 415.

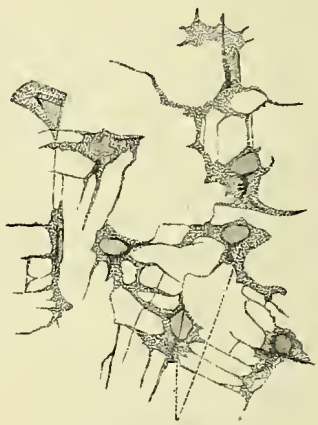

Hornhautzellen.

Fig. 333.

Flächenschnitt der Cornea des Kaninchens. Positives Bild des Kanalsystems, ca. 240mal vergrössert. Technik Nr. 188, pag. 416.

ad 4. Die hintere Basalmembran (Membrana Descemetii) ist eine glashelle, nicht elastische Haut von nur 0,006 mm Dicke. Ihre Hinterfläche ist bei erwachsenen Menschen an der Peripherie der Hornhaut mit halbkugeligen Erhabenheiten, sog. Warzen, besetzt.

ad 5. Das „Hornhautendothel" wird durch eine einschichtige Lage polygonaler, platter, mit rundlichen, bei Tieren nieren- bis hufeisenförmigen Kernen versehener Zellen hergestellt[1]).

Die Sklera besteht vorzugsweise aus Bindegewebsbündeln, welche sich in verschiedenen, hauptsächlich meridionalen und äquatorialen Richtungen durchflechten und aus vielen, parallel den Bündeln verlaufenden elastischen Fasern[2]), sowie platten Bindesubstanzzellen, welche, wie die fixen Hornhaut-

[1]) Diese Formen werden durch das von einem grossen Hofe umgebene Zentrosom bedingt, der sich durch den Besitz netzförmiger Stränge noch besonders auszeichnet (siehe auch pag. 46, Anm. 2).

[2]) Sie sind besonders reichlich an den Ansatzstellen der Augenmuskeln und am Sehnerveneintritt vorhanden.

zellen, in Saftlücken liegen, die in der Sklera nur unregelmässiger gestaltet sind. Die Dicke der Sklera ist hinten am mächtigsten (1 mm) und nimmt nach vorn allmählich ab.

Zwischen Sklera und Chorioidea befindet sich ein lockeres, reichlich mit elastischen Fasern und verästelten Pigmentzellen und platten pigmentfreien Zellen („Endothelzellen") versehenes Gewebe, welches beim Lösen der Sklera von der Chorioidea teils ersterer, teils letzterer anhaftet und Lamina fusca sclerae oder Lamina suprachorioidea heisst.

Tunica media.

Die Chorioidea ist durch ihren grossen Reichtum an Blutgefässen ausgezeichnet, welche in zwei Schichten geordnet sind. Die oberflächliche, nach innen von der Lamina suprachorioidea befindliche Lage, die Lamina vasculosa (Schicht der gröberen Gefässe) (Fig. 334), enthält die venösen Gefässe, die von Lymphscheiden umgeben in eine aus feinen elastischen Fasernetzen und zahlreichen verästelten Pigmentzellen[1]) bestehende Grundsubstanz (Stroma) eingebettet sind. Das Stroma enthält ausserdem als Begleiter der grösseren Arterien fibrilläres Bindegewebe, glatte Muskelfasern und platte, nicht pigmentierte Zellen, die zu feinen Häutchen („Endothelhäutchen") verbunden sind. Die tiefere Schicht, Lamina choriocapillaris, wird durch ein engmaschiges Netz weiter Kapillaren, zwischen denen keinerlei geformte Elemente gelegen sind, gebildet. Zwischen beiden Gefässschichten liegt die meist pigmentlose, aus feinen elastischen Fasernetzen bestehende Grenzschicht (= Lam. elastic. chorioideae) der Grundsubstanz; an ihre Stelle treten bei Wiederkäuern und Pferden wellig verlaufende Bindegewebsbündel, welche dem

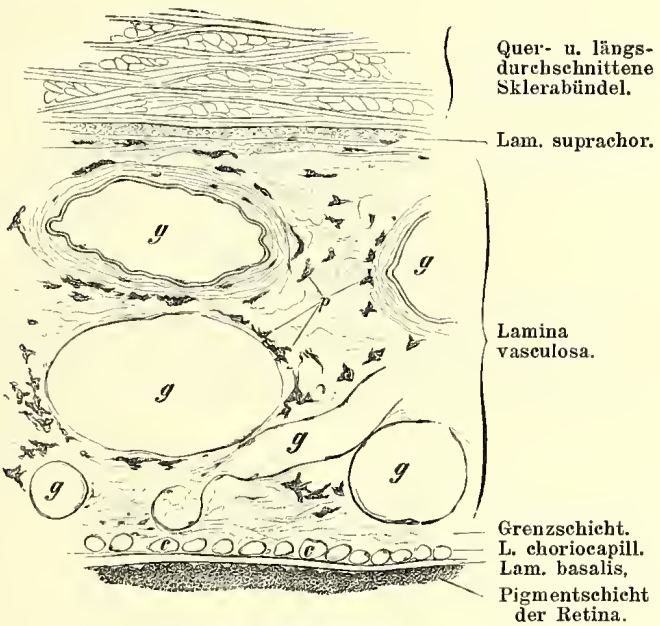

Fig. 334.

Senkrechter Schnitt durch einen Teil der Sklera und die ganze Chorioidea des Menschen. 100mal vergr. *g* Gröbere Gefässe, *p* Pigmentzellen, *c* Querschnitte von Kapillaren. Technik Nr. 178, pag. 412.

[1]) Diese und ähnliche Elemente der Iris werden neuerdings für Muskelzellen angesprochen; die hier oft gut sichtbare quere oder spiralige Streifung ihres Protoplasma ist aber an sich noch kein Beweis für die muskuläre Natur.

Auge dieser Tiere einen metallischen Glanz verleihen. Diese glänzende Haut ist unter dem Namen Tapetum fibrosum bekannt. Das gleichfalls irisierende Tapetum cellulosum der Raubtiere wird hingegen durch mehrere Lagen platter Zellen, die zahlreiche, feine Kristalle enthalten, hergestellt. An die Membrana choriocapillaris schliesst sich ein dichtes Netz feiner elastischer Fasern[1]) und dann die Lamina basalis (Glashaut), eine strukturlose, bis 2 μ dicke Lamelle, welche auf ihrer äusseren Oberfläche mit einer feinen, gitterförmigen Zeichnung versehen ist. Eine auf der inneren Oberfläche bemerkbare polygonale Felderung wird durch Abdrücke des Retinalpigments hervorgerufen. Die Lamina basalis soll ein Mischprodukt von Chorioidea und Retina sein und gibt keine elastische Reaktion.

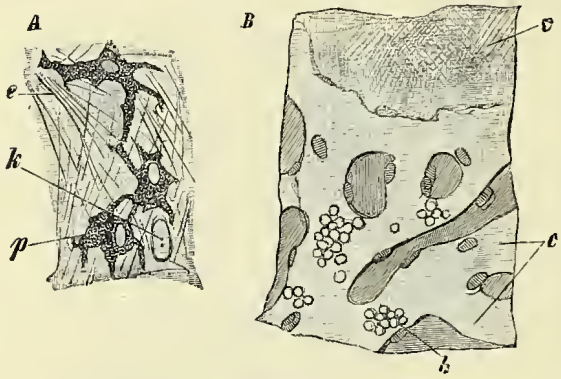

Fig. 335.

A Aus einem Zupfpräparate der menschlichen Chorioidea. 240 mal vergr. *p* Pigmentzellen, *e* elastische Fasern, *k* Kern einer platten, nicht pigmentierten Zelle; der Zellenkörper ist hier nicht sichtbar. *B* Stückchen der menschlichen Choriocapillaris und der anhaftenden Lam. basalis. 240 mal vergr. *c* weite Kapillaren, teilweise noch Blutzellen (*b*) enthaltend, *e* Lam. basalis, eine feine Gitterung zeigend. Technik Nr. 179a, pag. 413.

Das Corpus ciliare wird gebildet von einer bindegewebigen Grundplatte, welcher innen die Proc. ciliaris und aussen ein muskulöser Ring, der Musc. ciliaris anliegt. Die Processus ciliares sind 70—80 meridional gestellte Falten, welche von der Ora serrata (pag. 392) an niedrig beginnend sich allmählich bis zu einer Höhe von 1 mm erheben und nahe dem Linsenrande plötzlich abfallend enden. Jeder Ziliarfortsatz besteht aus fibrillärem Bindegewebe, das elastische Fasern und zahlreiche Blutgefässe enthält und einwärts durch eine Fortsetzung der Lam. basalis, die hier durch sich kreuzende Fältchen gekennzeichnet ist, von der Pars ciliaris retinae (pag. 392) abgegrenzt wird. Die Blutgefässe der Ziliarfortsätze liefern die intraokulare Flüssigkeit[2]). Der Musculus ciliaris ist ein ca. 3 mm breiter, vorn 0,8 mm dicker Ring, der an der inneren Wand des Sinus venosus sclerae entspringt. Seine glatten Elemente verlaufen nach drei verschiedenen Richtungen. Wir unterscheiden: 1. meridionale Fasern; es sind dies die der Sklera zunächst gelegenen, mit elastischen Fasern untermengten zahlreichen Muskelbündel, welche bis zum glatten Teile der Chorioidea reichen; sie sind unter dem Namen Tensor chorioidae bekannt; 2. radiäre Fasern, den meridionalen zunächst gelegene

[1]) Neuerdings fälschlich als „Lamina elastica" bezeichnet, denn diese Fasern sind keine isolierte Grenzschicht, sondern nur der Abschluss des allgemeinen elastischen Fasergerüstes gegen die Lamina basalis.

[2]) Die Processus ciliares dienen vielleicht zur Regulierung des intraokularen Druckes, der trotz der Wirkung des Ziliarmuskels keine Steigerung erfährt; die Regulierung erfolgt durch Kompression der Processus ciliares.

Bündel, welche von aussen nach innen eine immer mehr radiäre (zum Mittelpunkte des Bulbus orientierte) Richtung annehmen und hinten im Bereiche des Ziliarkörpers, in zirkuläre Richtung umbiegen; 3. zirkuläre (äquatoriale) Fasern (Müller), deren Menge individuell sehr wechselt (Fig. 336).

Die Regenbogenhaut, Iris, besteht aus einem in vordere Grenzschicht und in Gefässchicht gesonderten Stroma, das vorn von einer Fortsetzung des Hornhautendothels, hinten von einer modifizierten Fortsetzung

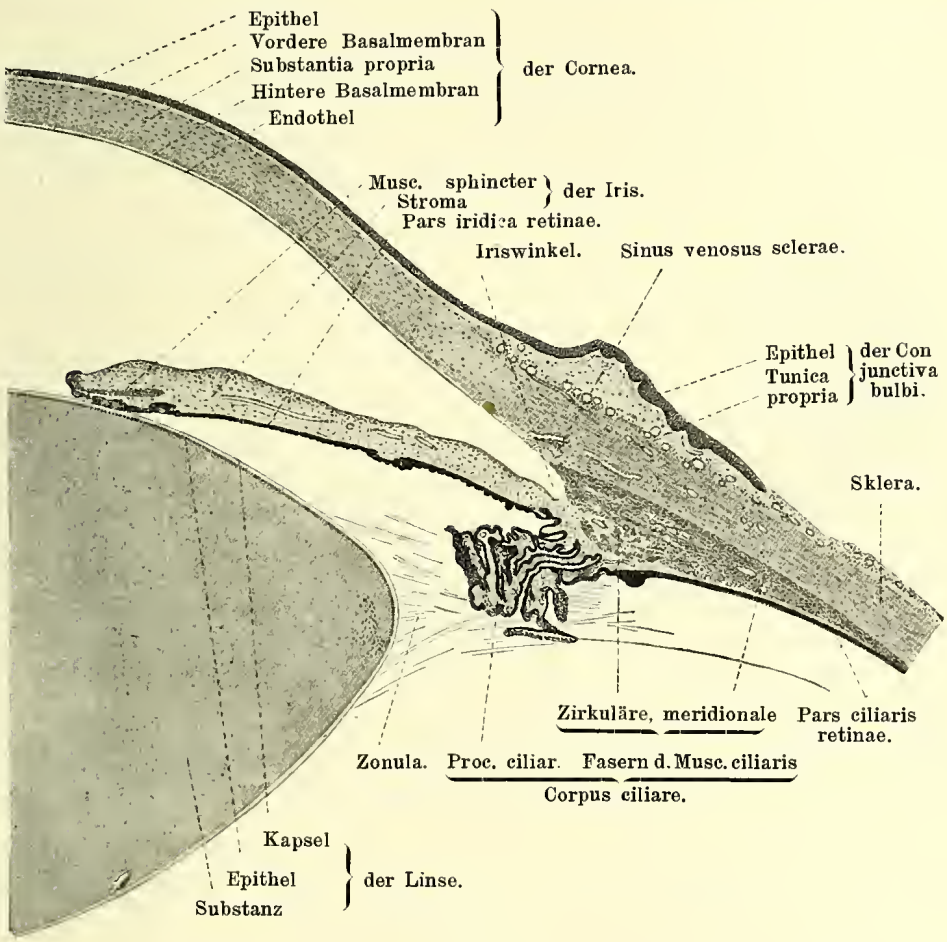

Fig. 336.

Meridionalschnitt durch den Iriswinkel (s. pag. 391) des Menschen. 15mal vergrössert. Die radiären Fasern des M. ciliaris sind bei dieser Vergrösserung nicht zu unterscheiden. Technik Nr. 178a, pag. 413.

der Retina überzogen wird. Wir unterscheiden in der Iris folgende Lagen:

1. Das „Endothel“ der vorderen Irisfläche; es besteht, wie das der Hornhaut, aus einer einfachen Lage abgeplatteter, polygonaler Zellen.

2. Die vordere Grenzschicht (retikuläre Schicht); sie besteht aus 3—4 Lagen von Netzen, welche durch sternförmige, zum Teil pigmentierte Bindesubstanzzellen gebildet werden. Dieses dem Retikulum des adenoiden Gewebes ähnliche Netzwerk geht an seiner hinteren Fläche allmählich über in

3. die Gefässschicht der Iris; sie besteht aus einem Stroma: lockeren, feinen Bindegewebsbündeln, die nur in ihren hinteren Schichten sehr spärliche, radiäre, elastische Fasern enthalten, und einem von sternförmigen, bei blauen Augen nicht pigmentierten, Zellen gebildeten Netze[1]), dessen Maschen die Form länglicher, radiär gestellter Polygone haben. Das Stroma enthält zahlreiche, radiär (zur Pupille) verlaufende Gefässe, die eine sehr dicke bindegewebige Tunica externa, aber beim Menschen keine Muskulatur und auch keine elastischen Fasern haben. In der Gefässschicht sind ferner glatte Muskelfasern gelegen und zwar a) ringförmig um den Pupillarrand der Iris angeordnete Faserbündel: der bis zu 1 mm breite Musc. sphincter pupillae, an dessen Faszie sich viele Ausläufer des Stromazellennetzes ansetzen, und b) bei Tieren (Kaninchen) von diesem in radiärer Richtung ausstrahlende

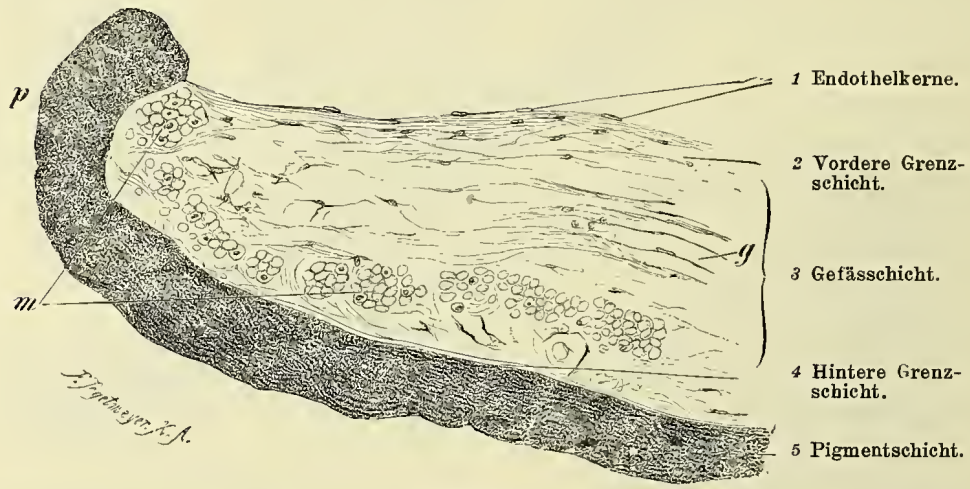

Fig. 337.

Senkrechter Schnitt durch den pupillaren Teil der menschlichen Iris. 100mal vergrössert. Es ist etwa ein Fünftel der ganzen Irisbreite gezeichnet. *g* Blutgefäss mit dicker Bindegewebsscheide, *m* Musc. sphincter pupillae, quer durchschnitten, *p* Pupillarrand der Iris. Technik Nr. 181, pag. 414.

spärliche Fasern, welche keine zusammenhängende Schicht bilden und sich peripheriewärts zwischen den Fasern des Musc. dilatator verlieren; beim Menschen sind diese Fasern nur in Spuren vorhanden.

An die Rückfläche der Gefässschicht schliesst sich an der Musculus dilatator pupillae; er erstreckt sich vom Ziliarrande der Iris bis nahe an den Pupillarrand und verbindet sich hier mit dem zwischen den Sphinkterbündeln, dort mit dem zwischen den Ziliarmuskelbündeln befindlichen Bindegewebe. Er besteht aus einer zusammenhängenden Schicht spindelförmiger glatter Muskelfasern, deren jede einen vorderen kernlosen, kontraktilen und einen hinteren, kernhaltigen, pigmentierten Abschnitt zeigt; der vordere Abschnitt ist besonders auf Radiärschnitten der Iris als ein heller 2—5 μ dicker Streifen deutlich zu sehen und ist unter dem Namen

[1]) Das Netz soll muskulöser Natur sein (vergl. pag. 387, Anm. 1).

4. die hintere Grenzschicht (Bruchsche Membran, Henlesche Spindelzellschicht) längst bekannt. Der hintere pigmentierte Teil bildet mit den angrenzenden, gleichfalls pigmentierten polygonalen Zellen der „Pars iridica retinae" eine gemeinschaftliche Pigmentmasse:

5. die Pigmentschicht der Iris. Das Pigment fehlt hier nur bei Albinos. Die hintere Fläche der Pigmentschicht wird von einem sehr feinen Häutchen, der Limitans iridis, einer Fortsetzung der Glashaut der Pars ciliaris retinae (pag. 398) überzogen.

Iriswinkel (Kornealfalz). Die Übergangsstelle der Sklera in die Cornea ist insofern von besonderem Interesse, als daselbst Iris, Cornea und Corpus ciliare aneinander stossen. Der Übergang der Sklera in die Cornea erfolgt ganz direkt; die mehr wellig verlaufenden Sklerabündel gehen kontinuierlich in die gestreckten Fibrillenbündel der Hornhaut über, das Saftkanalsystem der Sklera kommuniziert mit dem der Cornea. Die mikroskopisch nicht scharf nachzuweisende Übergangslinie ist eine schräge, indem die Umwandlung der Sklera in das Corneagewebe in den hinteren Partien der Tunica externa früher erfolgt, als vorn. Der hinterste Abschnitt der Substantia propria corneae, sowie die hintere Basalmembran stossen in der Peripherie mit dem Ziliarrande der Iris zusammen; diese Stelle heisst der Iriswinkel (Fig. 336). Hier sendet die Iris gegen die Hinterfläche der hinteren Basalmembran bindegewebige Fortsätze, die Irisfortsätze, die, bei Tieren (Rind, Pferd) mächtig entwickelt, das sog. Ligamentum iridis pectinatum darstellen. Beim Menschen sind diese Fortsätze kaum ausgebildet. Mit den Irisfortsätzen vereinigt sich die hintere Basalmembran, indem dieselbe sich in ihrer ganzen Peripherie in Fasern auflöst, die mit den Irisfortsätzen verschmelzen; diese Fasern erhalten noch Verstärkungen von seiten der elastischen Sehnen und des intermuskulären Bindegewebes des Ziliarmuskels, sowie in geringerem Grade Zuwachs von seiten der Sklera. Somit beteiligen sich am Aufbaue der im Iriswinkel ausgespannten Fasern sämtliche dortselbst aufeinander treffende Gewebe: Cornea, Sklera, Iris und M. ciliaris; das von der Hinterfläche der hinteren Basalmembran auf die Irisoberfläche sich fortsetzende Endothel hüllt die Fasern ein. Die zwischen den Fasern befindlichen Räume, die in offener Verbindung mit der vorderen Augenkammer stehend dieselbe Flüssigkeit wie diese enthalten, werden die Fontanaschen Räume genannt. Sie sind beim Menschen kaum entwickelt.

Tunica interna.

Die durchsichtige, in ganz frischem Zustande durch den Sehpurpur rotgefärbte Netzhaut, Retina, erstreckt sich von der Eintrittsstelle des Sehnerven bis zum Pupillarrande der Iris und lässt in diesem Bereiche drei Zonen unterscheiden: 1. Die Pars optica retinae, das eigentliche Ausbreitungsgebiet des Nervus opticus. Dieser allein lichtempfindende Teil der

Netzhaut erstreckt sich, den ganzen Augenhintergrund auskleidend, bis nahe an den Ciliarkörper und hört dort mit einer scharfen, gezackten, makroskopisch schon wahrnehmbaren Linie, der Ora serrata, auf. 2. Die Pars ciliaris retinae, von der Ora serrata bis zum Ciliarrande der Iris reichend. 3. Die Pars iridica retinae, welche die Hinterfläche der Iris vom Ciliarrande bis zum Pupillarrande überzieht. P. ciliaris und iridica werden auch zusammen als Pars caeca bezeichnet.

ad 1. Die Pars optica retinae zerfällt in zwei Abteilungen, eine äussere, die Schicht der Sehzellen (Neuroepithelschicht) und eine innere, die

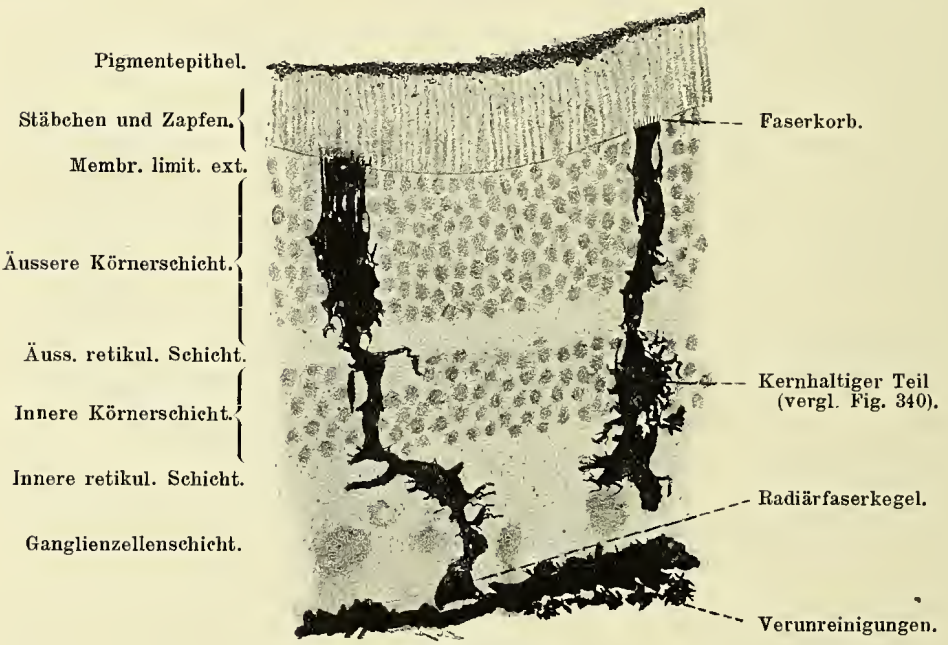

Fig. 338.

Stück eines senkrechten Schnittes der Netzhaut des Menschen. An dem dicken Schnitt sind nicht sämtliche Schichten der Netzhaut zu unterscheiden: auch die feinen Fortsätze der Radiärfasern decken sich vielfach und täuschen, besonders in der äusseren Körnerschicht, eine kompakte Masse vor. 360mal vergrössert. Technik Nr. 184, pag. 414.

Gehirnschicht; jede dieser Abteilungen lässt wieder mehrere Lagen unterscheiden und zwar die Neuroepithelschicht vier, die Gehirnschicht fünf: rechnen wir dazu noch die genetisch zur Retina gehörende Pigmentschicht (Pigmentepithel), welche dicht unter der Chorioidea gelegen ist, so ergeben sich zehn[1]) Schichten, die von aussen nach innen gezählt in der an Figur 339 angegebenen Weise angeordnet sind.

Die Elemente dieser Schichten sind nur zum Teil nervöser resp. epithelialer Natur; der andere Teil wird durch Stützsubstanz, die indessen nicht bindegewebiger Natur ist (s. Rückenmark, Neuroglia pag. 178), gebildet.

[1]) Dazu wird noch die Membr. limitans interna als 11. Lage gezählt, die indessen keine selbständige Haut darstellt (s. Radiärfasern).

Die hervorragendsten Elemente der Stützsubstanz sind die Radiärfasern (Müllersche Stützfasern), langgestreckte Zellen, welche von der Innenfläche der Retina durch sämtliche Schichten bis zu den Stäbchen und Zapfen hinausreichen. Ihr inneres Ende ist durch einen kegelförmigen Fuss, den Radiärfaserkegel, charakterisiert; indem die verdickten Basen dieser Kegel sich dicht aneinander fügen, täuschen sie eine an der inneren Oberfläche der Retina liegende Membran, die sog. Membrana limitans interna vor. Von der Spitze des Kegels an, sich immer mehr verschmälernd, ziehen die Stützfasern durch die innere retikuläre Schicht in die innere Körnerschicht; hier sind sie mit einem Kerne versehen; von da ziehen die Fasern durch äussere retikuläre und äussere Körnerschicht bis zur Membrana limitans (externa), mit welcher sie sich verbinden. Während ihres ganzen Verlaufes geben die Radiärfasern seitliche Fortsätze und Blätter zur Stütze der nervösen Elemente, besonders reichlich in der äusseren Körnerschicht (Fig. 338) ab. Ausser diesen radiären Stützzellen kommen in der äusseren retikulären Schicht konzentrische Stützzellen (Fig. 340, *oo*) vor; sie sind der Fläche nach ausgebreitete, mit langen Ausläufern versehene Zellen, die teils kernhaltig teils kernlos sind; in der Nähe des Sehnerveneintrittes, in der Nervenfaserschicht sowie im Ganglion nervi optici finden sich auch vereinzelte Gliazellen. Von der Oberfläche der Membrana limitans externa erheben sich noch feine Fasern, welche hürdenförmig die Basen der Stäbchen und Zapfen umfassen, die sog. Faserkörbe (Fig. 338 und 340). Zur Stützsubstanz gehört endlich ein Teil der beiden retikulären Schichten, sowie die geringen Mengen der Kittsubstanz in der Ganglienzellenschicht.

Die genauere Schilderung der einzelnen Retinaschichten geschieht aus praktischen Gründen in umgekehrter, von innen nach aussen zählender Reihenfolge.

Gehirnschicht.

Die Nervenschicht besteht aus nackten Achsenzylindern, welche, zu Bündeln angeordnet, sich plexusartig verbinden. An der Eintrittsstelle des N. opticus am dicksten gelagert, breiten sich die Fasern in radiärer Richtung bis zur Ora serrata aus. Die radiäre Anordnung der Fasern erleidet eine Störung im Bereiche der Macula lutea (pag. 397). Die Achsenzylinder sind zum grössten Teile zentripetale Fasern, welche von den in der Retina gelegenen Ganglienzellen herstammen; zum anderen Teile aber sind die Achsenzylinder Fortsätze von Ganglienzellen des Gehirns, zentrifugale Fasern (Fig. 340), welche um die grossen Ganglienzellen der inneren Körnerschicht frei verästelt enden.

Die Ganglienzellenschicht („Ganglion nervi optici") besteht aus einer einfachen Lage grosser[1]) multipolarer, mit Nisslschen Körpern (pag. 98)

[1]) Einzelne dieser Zellen zeichnen sich durch ihre Grösse aus; solche Riesenganglienzellen liegen in ziemlich regelmässigen Abständen; auch durch eine kurze Brücke mit-

versehenen Ganglienzellen, welche einen meist[1]) ungeteilten Fortsatz (Nervenfortsatz) zentralwärts gegen die Nervenfaserschicht, einen oder mehrere verästelte Fortsätze (Dendriten) peripheriewärts gegen die innere retikuläre Schicht entsenden; dort bilden die Fortsätze sich teilend feine, zum Teil der Fläche nach in verschiedenen Höhen ausgebreitete Verästlungen, welche mit Fortsätzen anderer Ganglienzellen ein dichtes Gewirr herstellen (Fig. 340).

Die innere retikuläre Schicht („granulierte Schicht", „Neurospongium") besteht aus einem sehr feinen Netzwerke der Stützsubstanz, welches ein dichtes, von Fortsätzen sämtlicher Ganglienzellen der Retina gebildetes, nervöses Gewirr trägt.

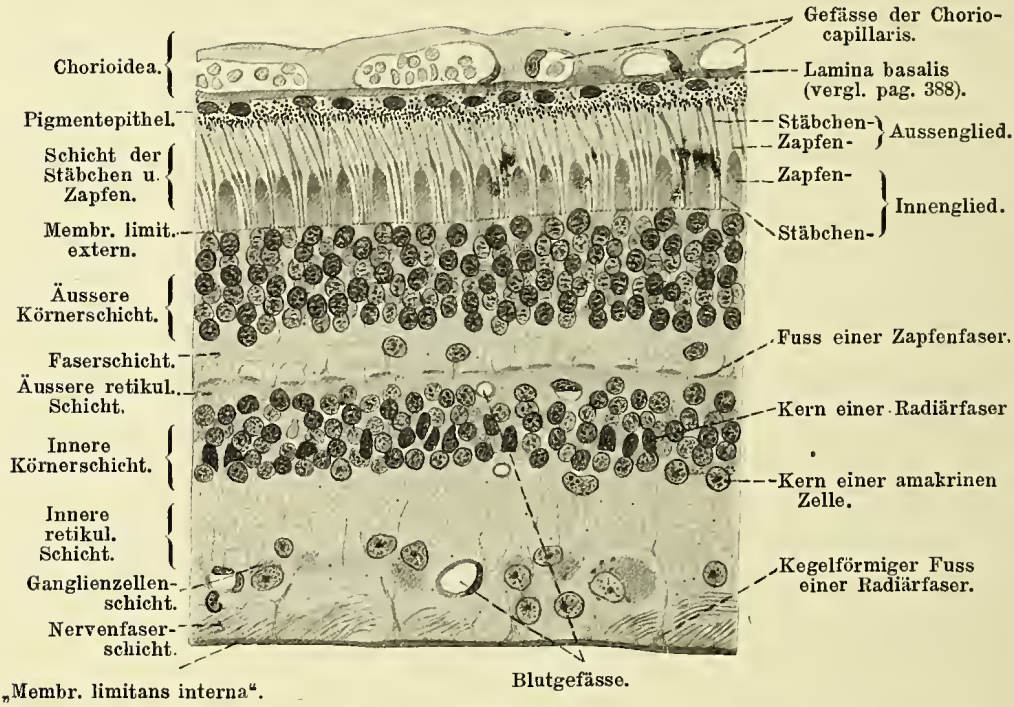

Fig. 339.

Senkrechter Schnitt der Retina des Menschen. 360 mal vergrössert. Technik Nr. 183, pag. 414.

Die innere Körnerschicht; ihre „Körner" benannten Elemente sind sehr verschiedener Natur. Die innerste Lage wird durch grosse Ganglienzellen, amakrine[2]) Zellen, hergestellt, welche verästelte Fortsätze in die innere retikuläre Schicht senden. Die übrigen Lagen bestehen grösstenteils aus kleinen bipolaren Ganglienzellen (Ganglion retinae), deren zentraler Fortsatz bis in die innere retikuläre Schicht reicht und sich dort in feine variköse

einander verbundene „Zwillingsganglienzellen" sind in dieser Schicht gefunden worden; nur eine dieser Zellen besitzt dann einen Nervenfortsatz.

[1]) An einzelnen Nervenfortsätzen sind auch Kollateralen gefunden worden, die rückläufig mit ihren Verästlungen benachbarte Ganglienzellen umspinnen (Fig. 340).

[2]) D. h. ohne langen Fortsatz: sie wurden früher Spongioblasten genannt, weil man sie irrigerweise für die Erzeuger des Neurospongium hielt.

Äste auflöst, während der peripherische Fortsatz bis zur äusseren retikulären Schicht zieht; dort teilt er sich gabelig, breitet sich der Fläche nach aus und geht, in feinste Fibrillen zerfallend, in ein subepitheliales Gewirr über, das durch die Verfilzung mit Fortsätzen benachbarter Ganglienzellen gebildet wird [1]). Alle bipolaren Ganglienzellen schicken einen Fortsatz zwischen die Sehzellen in die Höhe, der nahe der Membrana limitans mit einer kleinen Verdickung endet (Fig. 340 ×). Endlich finden sich in dieser Schicht die Kerne der Radiärfasern.

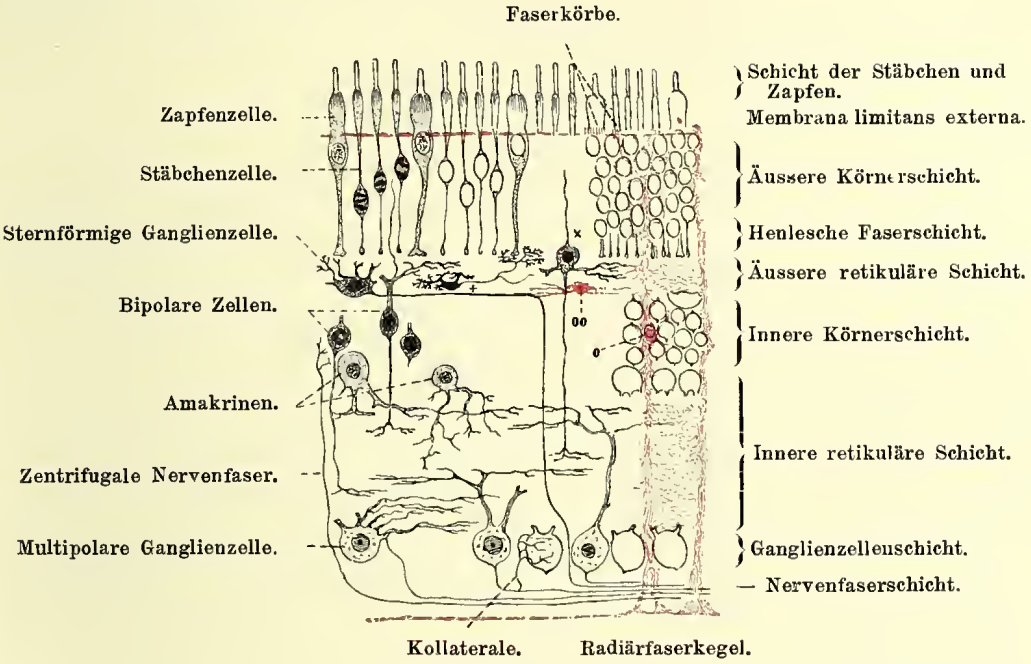

Fig. 340.

Schema der menschlichen Netzhaut. Stützsubstanz (Glia) rot. 0 Kernhaltiger Teil der Radiärfasern.

An der Grenze gegen die nächstäussere Schicht liegen kleinere und grössere sternförmige Ganglienzellen; dieselben nehmen mit vielen Dendriten [2]) teil an der Bildung des subepithelialen Gewirres — sie anastomosieren sogar miteinander —, ein Fortsatz verläuft gegen die innere retikuläre Schicht, wo er fein verästelt endet und ein Fortsatz — der Nervenfortsatz — biegt entweder nach längerem horizontalen Verlaufe in vertikaler Richtung um und geht in die Nervenfaserschicht über (von einzelnen Autoren bestritten) oder

[1]) Man will zwei Formen bipolarer Zellen unterscheiden, von denen die eine zu den Stäbchen-, die andere zu den Zapfen-Sehzellen in Beziehung stehen sollen, die Unterschiede sind aber sehr geringfügig.

[2]) Ob die neuerdings bei Säugetieren nachgewiesenen, um Blutgefässe spiralig gewundenen Endigungen von Fortsätzen diesen Ganglienzellen oder Stützzellen angehören, ist noch nicht entschieden. Für die nervöse Natur der Fortsätze spricht ihr fibrillärer Bau, für die gliöse Natur die sonst nur bei Gliazellen nachgewiesene Beziehung zu Blutgefässen (pag. 185).

löst sich in horizontal ausgebreitete Endverästlungen auf (Fig. 340 +), die bis in die Schicht der Sehzellen reichen.

Die äussere retikuläre Schicht („Zwischenkörnerschicht", „subepitheliale Schicht") ist ebenfalls ein feines Netzwerk der Stützsubstanz, welches das eben erwähnte nervöse Gewirr trägt. Von Zellen finden sich hier die konzentrischen Stützzellen (s. pag. 393), sowie „subepitheliale Ganglienzellen" (Fig. 340 ×): letztere sind nichts anderes, als dislozierte Elemente des Ganglion retinae, die sich von den bipolaren Ganglienzellen nur durch ihre gedrungene Gestalt unterscheiden, hinsichtlich ihrer Endverästlungen aber vollkommen mit diesen übereinstimmen.

Neuroepithelschicht.

Die Neuroepithelschicht besteht aus zweierlei Elementen: den Stäbchen-Sehzellen und den Zapfen-Sehzellen, die beide dadurch ausgezeichnet sind, dass ihr Kern in der unteren Hälfte der Zelle gelegen ist, während der obere kernlose Abschnitt durch eine durchlöcherte Membran (die Membrana limitans externa) von dem unteren Teile scharf abgegrenzt wird. Dadurch wird das Bild verschiedener Schichten hervorgerufen; die innere, aus den kernhaltigen Teilen der Sehzellen bestehende Schicht ist als äussere Körnerschicht, die äussere, kernlose Abteilung als Schicht der Stäbchen und Zapfen bekannt. Zwischen beiden liegt die Membrana limitans.

1. Stäbchensehzellen. Die äusseren Hälften derselben sind die Stäbchen, langgestreckte Zylinder (60 μ lang, 2 μ dick), welche aus einem homogenen Aussenglied e und einem feinkörnigen Innenglied e bestehen. Die Aussenglieder sind der ausschliessliche Sitz des Sehpurpurs. Das Innenglied besitzt in seinem äusseren Ende einen ellipsoiden, faserigen Körper, den Fadenapparat. Die inneren Hälften der Stäbchenzellen werden Stäbchenfasern genannt; sie sind sehr feine Fäden, welche mit einer kernhaltigen Anschwellung, dem Stäbchenkorne, versehen sind. Der Kern ist durch 1—3 helle Querbänder ausgezeichnet. Das basale Ende der Zelle ist zu einer kleinen, fortsatzfreien Keule aufgetrieben (Fig. 340).

2. Zapfensehzellen. Die äusseren Hälften derselben, die Zapfen, bestehen gleichfalls aus einem Aussengliede und einem Innengliede. Die Aussenglieder sind konisch und kürzer als diejenigen der Stäbchen. Die Innenglieder sind dick, bauchig aufgetrieben; die Gestalt der Zapfen ist somit eine flaschenförmige. Auch das Innenglied der Zapfen enthält einen Fadenapparat. Die inneren Hälften der Zapfensehzellen sind die Zapfenfasern; diese sind breit und sitzen mit kegelförmig verbreitertem Fusse auf der äusseren retikulären Schicht. Die kernhaltige Anschwellung, das Zapfenkorn, liegt gewöhnlich dicht nach Innen von der Membrana limitans.

Die Zahl der Stäbchen ist eine viel grössere als die der Zapfen. Letztere stehen in regelmässigen Abständen, so dass immer je drei bis vier Stäbchen zwischen je zwei Zapfen liegen (Fig. 339).

Die der äusseren retikulären Schicht aufsitzenden Basalteile der Sehzellen sind meist deutlich als eine besondere, radiär gestreifte Schicht zu erkennen (Fig. 339); diese „Henlesche Faserschicht“ ist im Bereich der Macula lutea (siehe unten) von besonderer Breite und nimmt allmählich — oft sehr ungleichmässig — gegen die Ora serrata ab.

Das Pigmentepithel besteht aus einer einfachen Lage sechsseitiger Zellen, welche an ihrer äusseren, der Chorioidea zugewendeten Fläche pigmentärmer sind (hier liegt auch der Kern), während der innere Abschnitt derselben zahlreiche stabförmige, 1—5 μ lange, braune Pigmentkörnchen („Fuscin“) enthält; von diesem Teil ziehen zahlreiche feine Fortsätze zwischen die Stäbchen und Zapfen. Bei Albinos und am Tapetum (s. pag. 388) ist das Epithel pigmentfrei.

Der vorstehend geschilderte Bau der Retina erleidet an der Macula lutea und Fovea centralis, sowie an der Ora serrata bemerkenswerte Modifikationen.

Macula lutea und Fovea centralis. Im Bereiche der Macula erfahren die Retinaschichten folgende Veränderungen: Feine Optikusfasern, das sogen. papillo-makuläre Bündel, verlaufen von der Eintrittsstelle des Sehnerven gerade zum nächstgelegenen, medialen Teile der Macula; die über und unter diesen Fasern aus der Eintrittsstelle kommenden dickeren Nervenfasern verlaufen dagegen in aufwärts resp. abwärts konvexem Bogen und vereinigen sich am lateralen Rande der Makula. Die Ganglienzellenschicht wird bedeutend dicker, indem die hier bipolaren Ganglienzellen statt in einfacher Lage in vielen (bis 9) Lagen übereinander angeordnet sind; auch die innere Körnerschicht ist durch Vermehrung ihrer Elemente fast um das Doppelte verbreitert. Die innere und äussere retikuläre Schicht erleiden keine wesentlichen Veränderungen. Die Neuroepithelschicht wird einzig allein durch hier etwas schmälere Zapfensehzellen hergestellt. Schon am Rande der Macula vermindert sich die Zahl der Stäbchensehzellen, in der Macula selbst fehlen sie vollkommen; infolgedessen sind die Zapfenfasern in grosser Ausdehnung sichtbar; sie bilden hier allein die Henlesche Faserschicht. Die Zapfenkörner liegen wegen ihrer grossen Menge in mehreren Lagen übereinander. Die Radiärfasern stehen nicht mehr senkrecht zur Dicke der Retina, sondern schräg gegen die Fovea gewendet.

Gegen die in der Mitte der Macula lutea gelegene Fovea centralis verdünnen sich allmählich die Retinaschichten und hören zum Teil gänzlich auf. Zuerst verschwindet bis auf einige feine Fasern die Nervenfaserschicht, dann fliessen die Gehirnschichten zu einer dünnen Lage zusammen. Im Zentrum der Fovea („Fundus foveae“) ist nur die Neuroepithelschicht (Zapfenzellen) vorhanden. Der Abfall der Schichten ist individuell verschieden, so dass sich die Form der Fovea bald flach, bald tiefer mit steilen Rändern zeigt[1]).

[1]) Letztere Form zeigt die in Fig. 341 abgebildete Fovea.

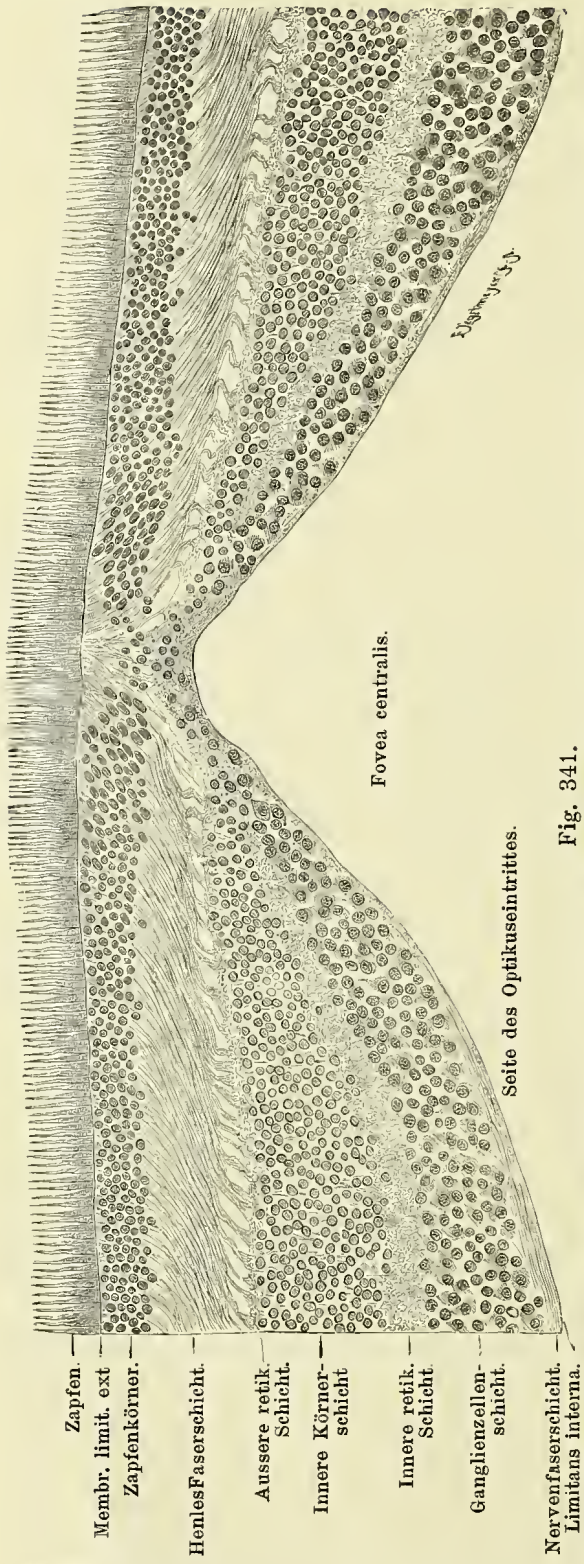

Fig. 341.

Horizontalschnitt durch die Macula lutea und die Fovea centralis eines 60 Jahre alten Mannes. Nach einem Präparat von Prof. Haab, gezeichnet von Schaper. 135mal vergrössert.

Die Nervenfaserschicht ist, wie überhaupt alle Schichten auf der Seite des Optikuseintrittes dicker als auf der entgegengesetzten Seite, dort sieht man die Nervenfasern quer durchschnitten als feine Punkte. Der Schnitt geht nicht genau durch die Mitte der Fovea, denn dort sind nur Zapfensehzellen, nicht aber, wie hier, noch Reste der konfluierenden inneren Körner- und Ganglienzellen-Schicht vorhanden.

Ein diffuser, gelber, in Alkohol löslicher Farbstoff durchtränkt Macula und Fovea.

Im Gebiete der Ora serrata erfolgt sehr rasch eine Abnahme der Retinaschichten. Optikusfasern und Ganglienzellen sind schon vor der Ora verschwunden. Von den Sehzellen verschwinden zuerst die Stäbchensehzellen; die Zapfensehzellen sind noch erhalten, scheinen aber der Aussenglieder zu entbehren. Dann verliert sich die äussere retikuläre Schicht, so dass äussere und innere Körnerschicht konfluieren, endlich hört die innere retikuläre Schicht auf[1]). Dagegen persistieren und sind stark entwickelt die Radiärfasern, die allmählich in eine einfache Lage langgestreckter Zylinderzellen übergehen und damit

ad 2. die Pars ciliaris retinae darstellen (Fig. 342, 11). Diese Zellen ent-

[1]) Die Ora serrata ist häufig der Sitz von Lücken, die zuerst in der äusseren Körnerschicht auftreten und sich auch weiter auf zentrale Schichten ausdehnen können (Fig. 342).

senden von ihrer inneren Oberfläche Fasern, die in horizontaler Richtung eng aneinander gelagert das Bild einer Glashaut erzeugen; weiter vorn gegen die Linse zu bilden diese Fasern die Zonula ciliaris (pag. 403). Die äussere Oberfläche dieser Zylinderzellen stösst an pigmentierte Zellen, die eine Fortsetzung des Pigmentepithels sind.

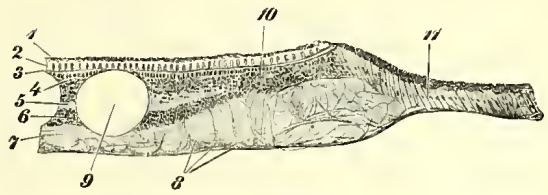

Fig. 342.

Meridionalschnitt der Ora serrata und des angrenzenden Teiles der Pars ciliar. retinae einer 78 Jahre alten Frau, 70mal vergrössert. 1. Pigmentepithel, 2. Zapfen, der Aussenglieder entbehrend, 3. Membr. limit. extern., 4. äussere Körnerschicht, 5. äussere retikuläre Schicht, 6. innere Körnerschicht, 7. innere retikuläre Schicht, 8. Radiärfasern, 9. Lücke in der Netzhaut, bei 10. konfluieren äussere und innere Körnerschicht und gehen in 11. die Zellen der Pars ciliar. retinae über. Technik Nr. 182, pag. 414.

ad 3. Pars iridica retinae s. Pigmentschicht der Iris (pag. 391).

Was den Zusammenhang der nervösen Netzhautelemente betrifft, so ergibt sich aus dem Geschilderten, dass die Nervenfortsätze der Ganglienzellen des Ganglion nervi optici, sowie einzelne sternförmige Zellen der inneren Körnerschicht (?) die zentripetalen Optikusfasern liefern, während die zentrifugalen Nervenfasern frei in der inneren Körnerschicht enden. Die Ganglienzellen des Ganglion retinae scheinen keine Nervenfortsätze zu besitzen; ihre Verbindung mit den anderen nervösen Elementen geschieht nur vermittelst der nervösen Gewirre in den beiden retikulären Schichten und zwar auch durch direkten Zusammenhang vermittelst wahrer Anastomosen[1]). Die Verbindung mit den Sehzellen geschieht vermittelst der interepithelialen Fortsätze der Zellen des Ganglion retinae, die zwischen (nicht in) den Sehzellen enden (Fig. 340 links zwischen zweiter und dritter Stäbchenfaser). Physiologische Untersuchungen machen im hohen Grade wahrscheinlich, dass die Sehzellen die lichtempfindenden Teile der Netzhaut sind.

Der Sehnerv.

Der Nervus opticus ist in seinem ganzen intraorbitalen Verlaufe von Scheiden, welche Fortsetzungen der Gehirnhäute sind, eingehüllt. Zu äusserst befindet sich die aus derben, aussen mehr longitudinalen, innen mehr zirkulären Bindegewebsbündeln und vielen elastischen Fasern bestehende Duralscheide (Fig. 343); ihr folgt nach innen die sehr zarte Arachnoidealscheide, welche zahlreiche verästelte Bindegewebsbälkchen nach einwärts zur Pialscheide sendet, während die Verbindung mit der Duralscheide nur durch wenige straffe Fasern hergestellt wird. Zu innerst liegt die Pialscheide, welche den Sehnerven eng umschliesst und zahlreiche, die einzelnen Nervenfaserbündel einhüllende, bindegewebige Blätter abgibt. Diese Blätter stehen durch quere Bälkchen miteinander in Verbindung, woraus ein queres Gitterwerk resultiert.

[1]) In Fig. 340 nicht abgebildet.

Das Gewebe der Pialscheide dringt nicht in die Nervenfaserbündel ein, sondern umhüllt sie nur von aussen. Die Nervenfaserbündel bestehen aus feinen markhaltigen, des Neurilemm entbehrenden Fasern; sie werden durch viele Neurogliazellen (Langstrahler) zusammengehalten. Dieselben sind am dichtesten an der Oberfläche des Sehnerven gelagert, finden sich reichlich in der Peripherie der Faserbündel, umspinnen aber auch mit ihren Fortsätzen jede einzelne Nervenfaser. Damit besteht ein durchgreifender Unterschied von den peripherischen Nerven, denen Gliazellen fehlen. An der Eintrittsstelle des Sehnerven in den Bulbus geht die Duralscheide in die Sklera über, die Arachnoidealscheide löst sich an ihrem vorderen Ende in Fasern auf,

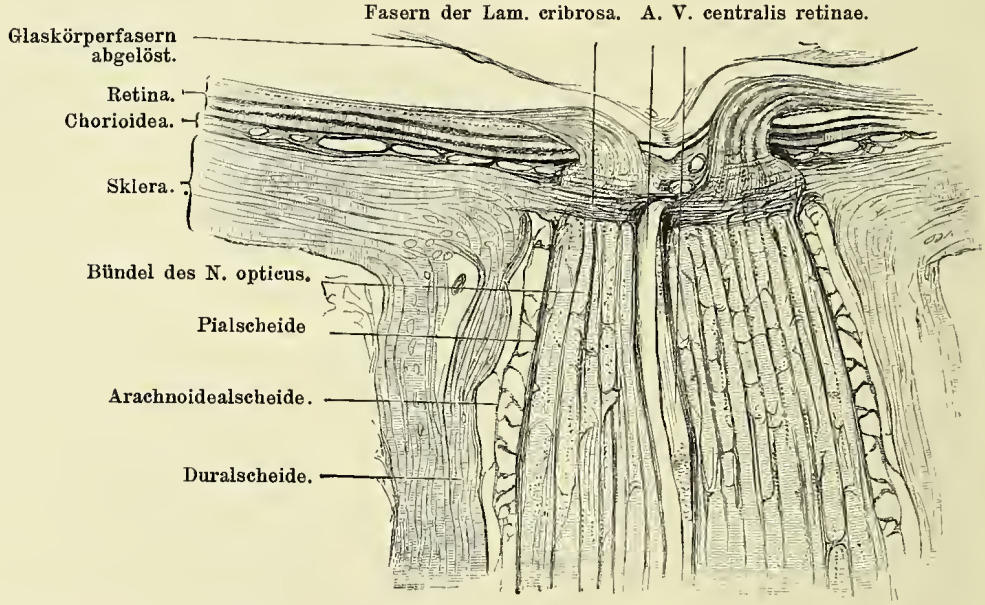

Fig. 343.

Längsschnitt der Eintrittstelle des N. opticus vom Menschen. 15mal vergr. Oberhalb der Lam. cribr. ist die Verschmälerung des N. opticus sichtbar; Arteria und Vena centralis sind grösstenteils der Länge nach, weiter nach oben aber mehrfach der Quere nach durchschnitten. Technik Nr. 178d, [pag. 413.

so dass der nach aussen von der Arachnoidealscheide gelegene Subduralraum mit dem nach innen von der Arachnoidealscheide gelegenen Subarachnoidealraum kommuniziert. Die Pialscheide verschmilzt mit der Sklera, die dort von vielen Löchern für die durchtretenden Nervenfasern durchbohrt ist; diese an elastischen Fasern sehr reiche Stelle heisst Lamina cribrosa. Auch die Chorioidea beteiligt sich, wenn auch in geringerem Masse, an der Bildung der Lamina cribrosa. Die Nervenfasern verlieren an der Eintrittsstelle ihr Mark, wodurch eine bedeutende Verschmälerung des ganzen Nerven bewirkt wird, und breiten sich radienförmig umbiegend an der Innenfläche der Netzhaut aus. Die Umbiegungsstelle bildet um die aus der Achse des Sehnerven eintretenden Blutgefässe einen ringförmigen Wall („Papilla nervi optici"), der gegen die Peripherie sich allmählich abflacht (Fig. 343). Die von der Papille

umgebene, sehr wechselnd grosse trichterförmige Vertiefung heisst die physiologische Exkavation des Sehnerven.

In der distalen Hälfte des N. opticus ist in dessen Achse die Arteria und die Vena centralis retinae gelegen; das diese Gefässe umhüllende Bindegewebe steht in vielfacher Verbindung mit der Pialscheide sowohl, wie mit der Lamina cribrosa.

Die Linse.

Der feinere Bau der Linse ist nur bei Berücksichtigung ihrer Entwicklungsgeschichte verständlich. Die Linse entsteht durch Abschnürung aus dem äusseren Keimblatt und stellt dann ein hohles, von einer einfachen Lage zylindrischer Epithelzellen gebildetes Bläschen dar. Die Zellen der vorderen Wand dieses Bläschens werden unter geringfügiger Änderung ihrer Form zum Linsenepithel, die Zellen der hinteren Wand wachsen zu

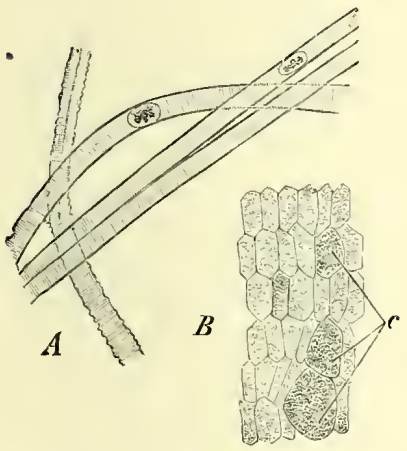

Fig. 344.

Linsenfasern eines neugeborenen Kindes. *A* Isolierte Linsenfasern, drei haben glatte, eine hat gezähnelte Ränder. 240 mal vergrössert. Technik Nr. 192, pag. 417. *B* Querdurchschnittene Linsenfasern des Menschen, *c* Durchschnitte kolbiger Enden. 560 mal vergr. Technik Nr. 193, pag. 417.

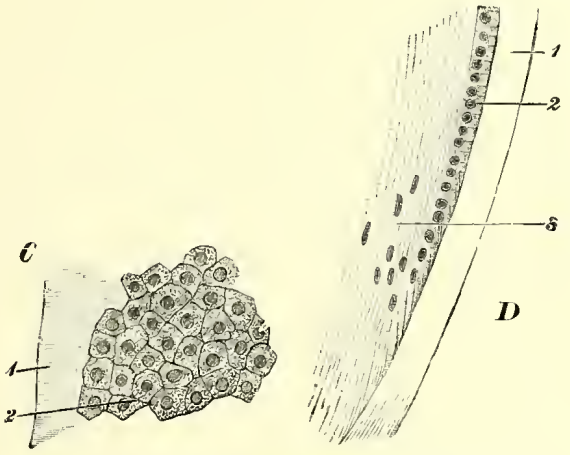

Fig. 345.

Linsenkapsel und Linsenepithel des erwachsenen Menschen. *C* von der Innenfläche. 240 mal vergr. Technik Nr. 194 a. *D* von der Seite gesehen, aus einem Meridionalschnitt durch den Linsenäquator. 1. Kapsel, 2. Epithel, 3. Linsenfasern. 240 mal vergrössert. Technik Nr. 194 b, pag. 418.

langen Linsenfasern aus, deren Zahl durch vielfache Teilung der am Äquator des Linsenbläschens befindlichen Zellen bedeutenden Zuwachs erfährt. Die Linsenfasern füllen schliesslich den ganzen Hohlraum aus, so dass die Linse nun einen soliden Körper darstellt, der in seiner Hauptmasse aus den Linsenfasern besteht — ihre Summe bezeichnet man als Substantia lentis — und nur an seiner Vorderfläche von Linsenepithel überzogen wird, das am Äquator unter allmählicher Verlängerung seiner Elemente in die Linsenfasern übergeht. Eine vielleicht ausschliesslich vom epithelialen Linsenbläschen her gebildete Linsenkapsel umhüllt das Ganze.

Die Substantia lentis lässt eine weichere Rindensubstanz und einen festeren Kern unterscheiden und besteht ganz aus sehr in die Länge gezogenen Epithelzellen, den Linsenfasern. Diese haben die Gestalt meist sechsseitiger, prismatischer Bänder, die an einem oder an beiden Enden kolbig verdickt sind. Man unterscheidet Zentralfasern, Übergangsfasern und Hauptfasern; die Zentralfasern sind kernlos, haben wellenförmige oder gezähnelte

Ränder und sind gegen die Linsenachse zentriert. Auch die Übergangsfasern haben ihren Kern verloren. Beide bilden den festeren „Kern" der Linse. Die Hauptfasern bilden den grössten Teil der Substantia lentis und sind durch glatte Ränder und einen in der Nähe des Äquators gelegenen ovalen Kern ausgezeichnet. Sämtliche Fasern werden durch eine geringe Menge von Kittsubstanz miteinander verbunden, die am vorderen und hinteren Pole der Linse stärker angehäuft ist und bei Mazerationsversuchen zur Bildung des sogen. vorderen und hinteren Linsensternes Veranlassung gibt. Alle Linsenfasern verlaufen in meridionaler Richtung vom vorderen Linsenstern beginnend bis zum hinteren Linsenstern; jedoch umgreift keine Linsenfaser die ganze Hälfte der Linse: je näher dem vorderen Pole eine Faser entspringt, desto weiter vom hinteren Pole entfernt findet sie ihr Ende. Die Hauptfasern sind zu radiären Lamellen [1]) geordnet, deren Zahl beim erwachsenen Menschen über 2000 beträgt. Das Linsenepithel wird durch eine einfache Lage am vorderen Linsenpol niedriger (2,5 μ), gegen den Äquator höher (bis 10 μ) werdender kubischer Zellen gebildet, welche die vordere Linsenfläche überziehend bis zum Äquator reichen; hinter dem Äquator sind die Epithelzellen zu meridionalen Reihen [2]) geordnet, welche durch die am Äquator stattfindenden Zell-Teilungen und -Verschiebungen verursacht werden. Am hinteren Ende dieser Reihen bilden sich die Epithelzellen allmählich länger werdend zu Linsenfasern um. Die Linsenkapsel ist beim Menschen eine vorne 6,5—25 μ, hinten 2—7 μ dicke, glashelle, elastische Membran.

Der Glaskörper.

Der Glaskörper (Corpus vitreum) ist eine bei Säugern rein ektodermale Bildung, die von der Retinaanlage stammt und hauptsächlich von Fortsätzen der zwischen Ora serrata und Zonula befindlichen Radiärfasern (pag. 393) gebildet wird. Er besteht beim Erwachsenen aus einer flüssigen Substanz, Humor vitreus, und dichteren oder lockeren Faserzügen, welche nach allen Richtungen durch die Flüssigkeit ausgespannt sind [3]). Die Oberfläche

[1]) Die Lamellen sind bei niederen Wirbeltieren und unter den Säugern bei Nagern (z. B. beim Eichhörnchen) von grosser Regelmässigkeit, bei Affe und Mensch dagegen sehr unregelmässig; auch die Querschnitte der Linsenfasern zeichnen sich bei letzteren durch ihre grosse Unregelmässigkeit aus. Wir erblicken darin den Ausdruck einer grösseren Elastizität und Schmiegsamkeit der ganzen Linse, die dadurch ganz besonders geeignet ist, den Anforderungen der Akkommodation zu entsprechen. (Bekanntlich ist die Akkommodationsbreite bei Mensch und Affe eine sehr viel grössere als bei den übrigen Säugern. Über die irrige Vorstellung vom Aufbau der Linse aus konzentrischen Lamellen siehe Technik Nr. 193, pag. 417.)

[2]) Die Reihen sind beim Menschen nur kurz und nicht so regelmässig, wie z. B. bei Rind und Schwein.

[3]) Eine regelrechte Anordnung des Glaskörpergewebes lässt sich schwer nachweisen; neuere pathol.-anat. Erfahrungen sprechen jedoch dafür, dass die Fasern etwa nach Art der Scheidewände einer Apfelsine ausgespannt sind.

des Glaskörpers ist von sehr widerstandsfähigen, dichten Faserlagen — eine besondere „Membrana hyaloidea“ existiert nicht — überzogen, die nach vorn in die Glashaut der Pars ciliaris retinae (pag. 399) sich fortsetzen. Die im Glaskörper befindlichen Zellen sind: 1. runde Formen, wahrscheinlich Leukocyten, 2. als Ausnahmen stern- und spindelförmige Gebilde, Bindegewebszellen, die in embryonaler Zeit mit den später wieder verschwindenden Blutgefässen (pag. 406) in den Glaskörper gelangt sind. Helle Blasen (Vakuolen) enthaltende Zellen sind wahrscheinlich Untergangsformen.

Die Zonula ciliaris.

Von den Zellen der Pars ciliaris retinae entspringen in einer unmittelbar vor der Ora serrata gelegenen Zone feine, homogene Fasern, von denen einzelne in den Glaskörper eintreten, die Hauptmasse aber in den Tälern zwischen den Ciliarfortsätzen gegen die Linse zieht, wo sie vor, hinter und an dem Äquator selbst an der Linsenkapsel ihre Anheftung findet. Diese Fasern bilden in ihrer Gesamtheit eine nirgends vollkommen geschlossene Membran, die Zonula ciliaris, das Strahlenbändchen, das Befestigungsmittel der Linse. Als Spatia zonularia (Canalis Petiti) werden die zwischen hinteren Zonulafasern und vorderer Glaskörperfläche befindlichen, miteinander zusammenhängenden Räume bezeichnet[1]). Die Spatia sind gegen die hintere Augenkammer nicht vollkommen geschlossen.

Blutgefässe des Augapfels.

Die Blutgefässe des Augapfels sind in zwei scharf getrennte Gebiete gesondert, welche nur an der Sehnerveneintrittsstelle miteinander in Verbindung stehen.

I. Gebiet der Vasa ciliaria. Dasselbe ist dadurch charakterisiert, dass die Venen ganz anders verlaufen als die Arterien.

1. Von den Arterien versorgen a) die Arteriae ciliares posteriores breves den glatten Teil der Chorioidea, während b) die Arteriae ciliares posteriores longae und c) Arteriae ciliares anteriores vornehmlich für Corpus ciliare und Iris bestimmt sind.

ad a) Die etwa 20 Äste der Aa. ciliares posteriores breves durchbohren in der Umgebung des Sehnerveneintrittes die Sklera; nach Abgabe von Zweigen, welche die hintere Hälfte der Skleraoberfläche versorgen, lösen sich die Arterien in ein engmaschiges Kapillarnetz, die Lamina

[1]) Von anderen Autoren wird der zwischen den an die Vorderfläche und den an die Hinterfläche der Linsenkapsel tretenden Zonulafasern befindliche dreieckige Raum Petitscher Kanal genannt, was schon deshalb unrichtig ist, weil die Zonulafasern keine an die Vorder- resp. Rückfläche der Linse tretenden Blätter bilden; die Fasern durchkreuzen sich vielmehr in der Weise, dass ein Teil der auf die Linsenvorderfläche tretenden Fasern von hinten kommt, während andererseits auf die Linsenrückfläche ziehende Fasern von vorne kommen.

choriocapillaris auf. Am Optikuseintritte anastomosieren die Arterien mit Ästen der Arteria centralis retinae (c) und bilden hierdurch den Circulus arteriosus nervi optici; an der Ora serrata bestehen Anastomosen mit rücklaufenden Zweigen der A. ciliaris postica longa und der Aa. ciliares anticae (Fig. 346).

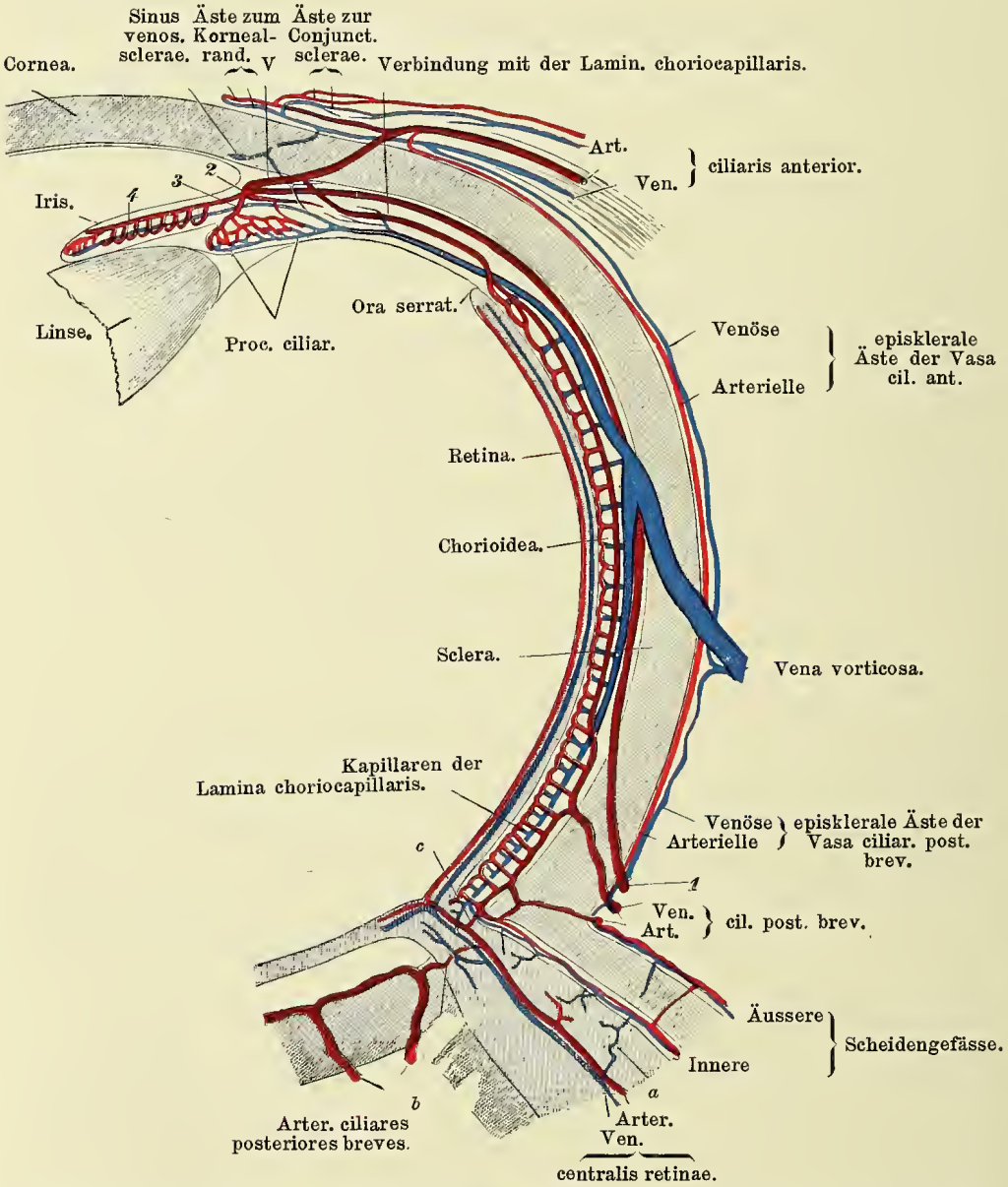

Fig. 346.

Gefässe des Auges. Schema mit Benützung der Darstellung Lebers. Tunica externa gekörnt, Tunica media weiss, Tunica interna u. N. opticus gekreuzt gekörnt. V Verbindung der A. ciliar. ant. mit dem Circulus iridis major.

ad b) Die beiden Aa. ciliares posteriores longae (1) durchbohren die Sklera gleichfalls in der Nähe des Sehnerveneintrittes; die eine Arterie zieht an der nasalen, die andere an der temporalen Seite des Augapfels

zwischen Chorioidea und Sklera bis zum Corpus ciliare, wo jede Arterie in zwei divergierende, längs dem Ziliarrande der Iris verlaufende Äste sich spaltet; indem diese Äste mit den Ästen der anderen langen Ziliararterie anastomosieren, wird ein Gefässring, der Circulus iridis major (2) gebildet, aus welchem zahlreiche Zweige für den Ziliarkörper (resp. für die Proc. ciliares) (3), sowie für die Iris (4) hervorgehen. Nahe am Pupillarrande der Iris bilden die Arterien einen unvollkommen geschlossenen Ring, den Circulus iridis minor[1]).

ad c) Die Aa. ciliares anteriores kommen von den die geraden Augenmuskeln versorgenden Arterien, durchbohren in der Nähe des Kornealrandes die Sklera und senken sich teils in den Circulus iridis major ein, teils versorgen sie den Ziliarmuskel, teils geben sie rücklaufende Äste zur Verbindung mit der L. choriocapillaris ab. Ehe die vorderen Ziliararterien die Sklera durchbohren, geben sie nach hinten Zweige für die vordere Hälfte der Sklera, nach vorn Zweige zur Conjunctiva sclerae und zum Kornealrande ab. Die Cornea selbst ist gefässlos, nur am Rande besteht ein in den vorderen Lamellen der Substantia propria gelegenes Randschlingennetz.

2. Sämtliche Venen verlaufen gegen den Äquator, woselbst sie zu vier (seltener fünf oder sechs) Stämmchen, den Wirtelvenen, Venae vorticosae, zusammentreten, welche sofort die Sklera durchbohren (Fig. 346) und in eine der Venae ophthalmicae münden. Ausgenommen von diesem Verlaufe sind kleine, den Arteriae ciliar. poster. breves und den Art. ciliares anter. parallel ziehende Venae ciliares poster. breves und Venae ciliares anteriores; letztere erhalten Zweige aus dem Ziliarmuskel, von dem episkleralen Gefässnetze, von der Conjunctiva sclerae und von dem Randschlingennetze der Hornhaut. Die episkleralen Venen stehen am Äquator auch mit den Venae vorticosae in Verbindung. Die vorderen Ziliarvenen verbinden sich endlich mit dem Sinus venosus sclerae (Schlemm). Dieser ist ein ringförmig um die Hornhaut verlaufender Venenkranz, der noch in der Sklera gelegen, vollkommen geschlossene Wandungen besitzt[2]). Er nimmt kleine Venen aus dem Kapillarnetz des Ziliarmuskels auf.

II. Gebiet der Vasa centralia retinae (Fig. 346). Die A. centralis retinae tritt, 15—20 mm vom Augapfel entfernt, in die Achse des Sehnerven und verläuft daselbst bis zur Oberfläche des Sehnerveneintrittes. Hier zerfällt sie in zwei Hauptäste, von denen der eine aufwärts, der andere abwärts gerichtet ist, und deren jeder, sich weiter verzweigend, die ganze Pars optica retinae bis zur Ora serrata versorgt. Während des

[1]) Die Irisgefässe sind im histologischen Sinne eigentlich weder Arterien noch Venen, da ja Muskel- und elastische Fasern fehlen (pag. 390).

[2]) Die früher behauptete Verbindung mit der vorderen Augenkammer wird dadurch vorgetäuscht, dass gefärbte, in die vordere Augenkammer injizierte Flüssigkeiten durch Filtration in den Venenkranz hinübertreten.

Verlaufes im Sehnerven gibt die Arterie zahlreiche kleine Äste ab, welche eingeschlossen in die Fortsetzungen der Pialscheide zwischen den Nervenfaserbündeln verlaufen und sowohl mit kleinen, aus dem umliegenden Fettgewebe in die Optikusscheiden eingetretenen Arterien (a) als auch mit Zweigen der Aa. ciliares posteriores breves (b) anastomosieren. In der Netzhaut selbst löst sich die Arterie in Kapillaren auf, welche bis in die äussere retikuläre Schicht hineinreichen[1]). Die aus den Kapillaren hervorgehenden Venen laufen parallel mit den Zweigen der Arterie und sammeln sich endlich zu einer gleichfalls in der Achse des Sehnerven eingeschlossenen Vena centralis retinae.

Beim Embryo geht ein Zweig der A. centr. retin., die Arteria hyaloidea, durch den Glaskörper bis zur hinteren Linsenfläche. Diese Arterie bildet sich schon vor der Geburt zurück, der sie einschliessende Kanal jedoch lässt sich oft noch im Glaskörper des Erwachsenen nachweisen; er heisst der Cloquetsche Kanal oder der Canalis hyaloideus.

Die Lymphbahnen des Augapfels.

Das Auge besitzt keine eigentlichen Lymphgefässe, sondern eine Reihe von untereinander zusammenhängenden Spalträumen; man kann am Auge zwei Komplexe solcher Räume unterscheiden, ein vorderes und ein hinteres Gebiet. Zum vorderen Gebiet gehören: 1. die Saftkanälchen der Cornea und Sklera (?); 2. die vordere Augenkammer, welche durch die kapillare Spalte zwischen Iris und Linse mit 3. der hinteren Augenkammer kommuniziert. Diese letztere steht in offener Verbindung mit 4. den Spatia zonularia. Diese drei letzteren Räume hängen zusammen und lassen sich durch Injektion von der vorderen Augenkammer aus füllen. Zum hinteren Gebiete gehören: der Canalis hyaloideus (pag. 406), ferner der „intravaginale Lymphraum“ (d. i. der Subduralraum und der Subarachnoidealraum der Optikusscheiden), dann der enge Spalt zwischen Chorioidea und Sklera: der Perichorioidealraum, und endlich das von zartem Bindegewebe durchzogene Spatium interfasciale (Tenon), das sich auf die Duralscheide des N. opticus als supravaginaler Raum bis zum For. opticum fortsetzt. Diese Räume lassen sich vom Subarachnoidealraume des Gehirns aus füllen. Der Inhalt der Räume ist von den Gefässen geliefertes Filtrat, welches auch den Glaskörper durchtränkt. Die Menge dieser Flüssigkeit ist im Perichorioidealraume, sowie in dem Interfascialraume, normalerweise eine ganz minimale. Diese beiden Räume dienen zur Ermöglichung der Bewegung der Aderhaut resp. des Augapfels und können als Gelenkräume aufgefasst werden.

Die Nerven des Augapfels.

Die Nerven des Augapfels durchbohren im Umkreise des Sehnerveneintrittes die Sklera und verlaufen zwischen Sklera und Chorioidea nach

[1]) Es ist also nur die Gehirnschicht der Netzhaut gefässhaltig, im Fundus foveae centralis fehlen mit der Gehirnschicht auch die Gefässe.

vorne; nachdem sie mit Ganglienzellen versehene Zweige an alle Chorioidealgefässe abgegeben haben, bilden sie ein auf dem Corpus ciliare gelegenes, mit Ganglienzellen untermischtes Ringgeflecht, den Plexus gangliosus ciliaris, von welchem Äste für den Ziliarkörper, die Iris und die Hornhaut entspringen. Die Ziliarkörpernerven enden fein zugespitzt zum Teil an den Blutgefässen und am Ziliarmuskel, zum Teil zwischen den Muskelbündeln des Ziliarkörpers in Form verästelter Endbäumchen, die vielleicht das Muskelgefühl vermitteln, zum Teil an der skleralen Oberfläche des Ziliarkörpers in Form eines feinen Netzwerkes. Die markhaltigen Irisnerven bilden Geflechte und verlieren im Verlauf gegen den Pupillarrand ihre Markscheide; von ihren Endästen tritt ein Teil zu Sphinkter und Dilatator und zur Gefässwand, während ein anderer Teil ein dicht unter der vorderen Irisfläche gelegenes sensibles Netz bildet. Ganglienzellen fehlen der Iris des Menschen und der Säuger[1]). Die Hornhautnerven treten zuerst in die Sklera über und bilden hier ein ringförmig den Kornealrand umgebendes Geflecht, den Plexus annularis, aus welchem Äste für die Bindehaut und für die Cornea hervorgehen. Erstere enden beim Menschen in büscheligen Geflechten, Endnetzen und in kugeligen Endkolben (pag. 208), die dicht unter dem Epithel der Bindehaut gelegen sind und auch noch in der Substantia propria corneae, 1—2 mm nach innen vom Kornealrande, gefunden werden. Letztere verlieren nach dem Eintritte in die Substantia propria corneae ihre Markscheide und durchsetzen als nackte Achsenzylinder die ganze Hornhaut. Dabei bilden sie Netze, die nach ihrer Lage als Stromaplexus in den tieferen Schichten der Hornhaut, subbasaler Plexus unter der vorderen Basalmembran, subepithelialer Plexus dicht unter dem Epithel beschrieben werden. Von letzterem Plexus erheben sich feinste Nervenfibrillen, die zwischen den Epithelzellen abermals ein sehr feines Geflecht, den intraepithelialen Plexus bilden, dessen Ausläufer endlich frei zwischen den Epithelzellen enden. Die in der Sklera befindlichen Nerven bilden Geflechte an Blutgefässen und Lymphräumen, an welch letzteren auch Endigungen in Form dichtverzweigter Gebilde vorkommen. Ausserdem bestehen noch freie Nervenendigungen, gleich denen in der Dura.

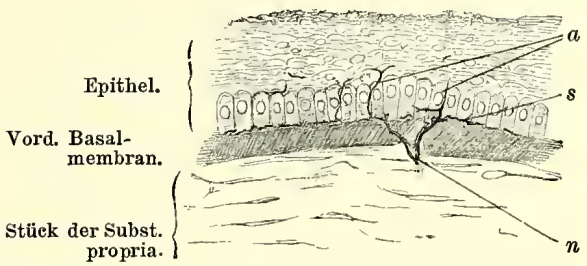

Fig. 347.

Aus einem senkrechten Schnitte durch die menschliche Cornea. 240mal vergrössert, *n* sich teilender Nerv, die vordere Basalmembran durchbohrend, *s* subepithelialer Plexus, unter den Zylinderzellen liegend, *a* zwischen den Epithelzellen aufsteigende Fasern, zum intraepithelialen Plexus gehörig. Technik Nr. 190, pag. 416.

[1]) Gegenteilige Behauptungen bedürfen der Bestätigung.

Die Augenlider.

Die Augenlider, Palpebrae, sind Falten der äusseren Haut, welche Muskeln, lockeres und festes Bindegewebe, sowie Drüsen einschliessen. Die äussere Platte des Augenlides behält den Charakter der gewöhnlichen äusseren Haut bei, die innere, dem Augapfel zugekehrte Platte ist dagegen in erheblicher Weise modifiziert und heisst Conjunctiva palpebralis. Die äussere Haut des Augenlides überzieht noch den freien, vorderen Lidrand und geht erst am hinteren Lidrande, der Lidkante, in die Conjunctiva palpebralis über. Man studiert die Zusammensetzung des Augenlides am besten an Sagittalschnitten (Fig. 348). Wir treffen von vorn nach hinten gezählt, folgende Schichten: 1. Die äussere Haut; sie ist dünn, mit feinen Wollhaaren besetzt, deren Bälge sie einschliesst; im Corium finden sich ferner kleine Knäueldrüsen sowie pigmentierte Bindesubstanzzellen, die bekanntlich an anderen Stellen des Corium selten vorkommen. Das subkutane Gewebe ist sehr locker, reich an feinen elastischen Fasern, dagegen arm an Fettzellen, die selbst vollkommen fehlen können. Gegen den Lidrand zu ist das Corium derber und mit höheren Papillen besetzt. Schräg in den vorderen Lidrand sind in 2—3 Reihen die grossen Wimperhaare, die Cilien, eingepflanzt, deren Bälge bis tief in das Corium reichen. Die Cilien sind einem raschen Wechsel unterworfen, ihre Lebensdauer wird auf 100—150 Tage geschätzt; dementsprechend findet man häufig Ersatzhaare in verschiedenen Entwicklungsstadien (s. pag. 372). Die Haarbälge der Cilien sind mit kleinen Talgdrüsen ausgestattet, ausserdem nehmen sie die Ausführungsgänge der Glandulae ciliares (Moll) auf, welche in ihrem feineren Baue den Knäueldrüsen gleichen und sich von diesen nur dadurch unterscheiden, dass ihr unteres Ende zu keinem so entwickelten Knäuel verschlungen ist.

2. Hinter dem subkutanen Gewebe liegen die transversalen Bündel des quergestreiften M. orbicularis palpebrarum; die hinter den Cilien liegende Abteilung dieses Muskels wird Musculus ciliaris Riolani genannt.

3. Hinter dem Muskel trifft man auf die Ausstrahlung der Sehne des M. levator palpebrae; ein Teil derselben verliert sich in dem dort befindlichen Bindegewebe (der sog. Fascia palpebralis), ein anderer Teil, welcher auch glatte Muskelfasern, den Musc. tarsalis superior (Müller) einschliesst, setzt sich an den oberen Rand des Tarsus [1]).

4. Der Tarsus ist eine derbfaserige bindegewebige Platte, welche dem Augenlide Festigkeit und Stütze verleiht. Er liegt dicht vor der Conjunctiva palpebr., welcher er auch zugezählt wird und nimmt die zwei unteren Drittel der Höhe des ganzen Augenlides ein. In seine Substanz sind die

[1]) Im unteren Augenlide enthält die Ausstrahlung des M. rect. inf. gleichfalls glatte Muskelfasern: M. tarsalis inferior, von dem ein hinterer schwächerer Zug auch zur Conjunctiva geht.

Meibomschen Drüsen (Tarsaldrüsen)[1]) eingebettet, langgestreckte Körper, welche aus einem weiten, vor der Lidkante sich öffnenden Ausführungsgang und rings in diesen mündenden, kurz gestielten Bläschen bestehen.

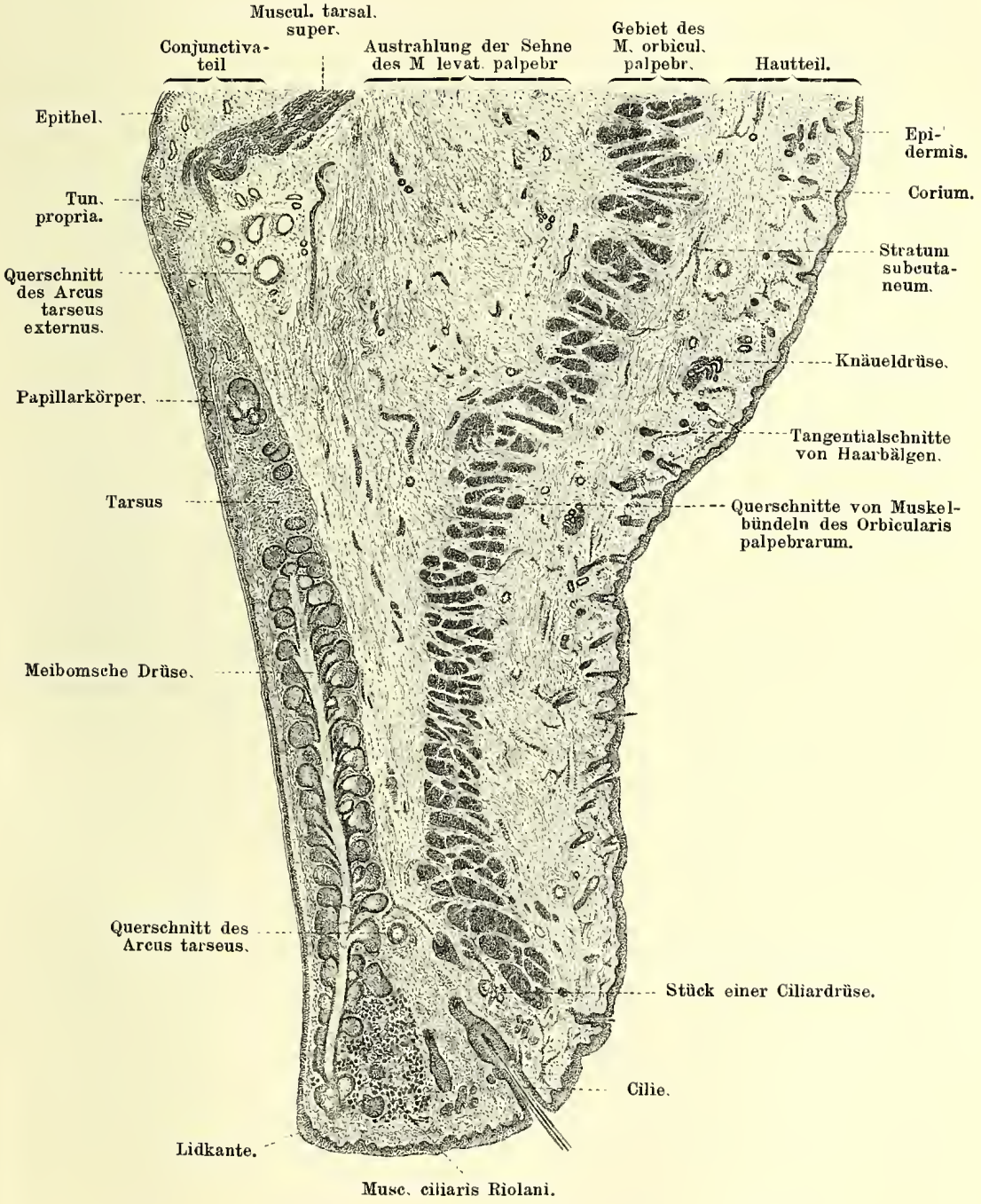

Fig. 348.

Sagittaler Durchschnitt des oberen Augenlides eines halbjährigen Kindes. Die Mündung der Tarsaldrüse ist nicht vom Schnitt getroffen. 15mal vergrössert. Technik Nr. 196, pag. 419.

[1]) Der Name ist nicht gut, weil der Tarsus auch noch andere Drüsen enthält und weil viele Tiere keinen Tarsus besitzen.

Hinsichtlich des feineren Baues stimmen die Meibomschen Drüsen mit den Talgdrüsen überein. Am oberen Ende des Tarsus, zum Teil noch von dessen Substanz umschlossen, liegen verästelte tubulöse Drüsen, die im feineren Bau mit der Tränendrüse übereinstimmen und accessorische Tränendrüsen genannt werden; sie finden sich vorzugsweise in der inneren (nasalen) Hälfte des Augenlides.

Hinter dem Tarsus liegt die eigentliche Conjunctiva, welche aus Epithel und einer Tunica propria besteht. Das Epithel ist geschichtetes Zylinderepithel, mit mehreren Lagen rundlicher Zellen in der Tiefe und einer Lage meist kurzer, zylindrischer Zellen an der Oberfläche. Letztere tragen einen schmalen hyalinen Kutikularsaum. Auch Becherzellen finden sich in wechselnder Anzahl. An dem hinteren Lidrande geht das Epithel allmählich in das geschichtete Pflasterepithel über, das sich zuweilen weit auf die Conjunctiva palpebralis erstreckt. Der untere Teil der Conjunctiva palpebralis ist glatt. Im oberen Teile dagegen bildet das Epithel unregelmässig buchtige Einsenkungen, die „Conjunvtivabuchten", die individuell sehr verschieden entwickelt, in höheren Graden der Ausbildung auf Durchschnitten das Bild von Drüsen gewähren können. Die Tunica propria conjunctivae besteht aus Bindegewebe, aus weissen Blutzellen und Plasmazellen in verschiedener Menge. Bei Tieren, besonders bei Wiederkäuern bilden die ersteren wahre Knötchen, sog. Trachomdrüsen, von deren Kuppe aus Lymphocyten durch das Epithel auf die Oberfläche wandern; auch beim Menschen ist die Durchwanderung von Lymphocyten, jedoch nur in geringerem Grade, nachweisbar. Im Gebiete der Conjunctivabuchten wird die Tunica propria durch die oben erwähnten Epitheleinsenkungen in papillenähnliche Bildungen abgeteilt, daher auch der Name „Papillarkörper".

Die Conjunctiva palpebralis springt oben (am unteren Augenlide unten) auf den Augapfel über, dessen Vorderfläche sie überzieht. An der Umschlagstelle, dem Fornix conjunctivae, findet sich unter der Tunica propria ein aus Bindegewebsbündeln bestehendes lockeres subkonjunktivales Gewebe. Das Epithel ist dasselbe wie am Lidteile der Conjunctiva; die Tunica propria ist ärmer an weissen Blutzellen, enthält jedoch auch beim Menschen normalerweise kleine Knötchen in verschiedener Anzahl (bis zu 20) und einzelne Schleimdrüsen. Die Conjunctiva sclerae ändert sich insofern, als ihr Epithel in einiger Entfernung vom Hornhautrande geschichtetes Pflasterepithel wird, das sich in jenes der Cornea fortsetzt (s. auch Fig. 336), und ihre Tunica propria reichlich elastische Fasern enthält; am Kornealrande ist die Tunica propria conjunctivae mit wohlausgebildeten Papillen versehen.

Die Conjunctiva sclerae ist nur beim Europäer pigmentlos, bei anderen Rassen und bei (allen?) Säugetieren enthält sie Pigment, das in den tiefsten Lagen des Epithels (am dichtesten am Kornealrande) gelagert ist.

Das rudimentäre dritte Augenlid (Plica semilunaris) besteht aus Bindegewebe und einem geschichteten Pflaster- oder auch einem Über-

gangsepithel. Die Caruncula lacrimalis, ursprünglich ein Teil des unteren Augenlides, gleicht im feineren Baue der äusseren Haut (nur das Stratum corneum fehlt) und enthält feine Haare, Talg-, accessorische Tränendrüsen und in der Mitte kleine Knäueldrüsen.

Die Blutgefässe der Augenlider gehen von Stämmchen aus, welche vom äusseren und inneren Augenwinkel aus herantretend einen Bogen am Lidrande, Arcus tarseus (Fig. 348), und einen zweiten Bogen am oberen Ende des Tarsus, den Arcus tarseus externus bilden. Sie verbreiten sich im Hautteile, umspinnen die Tarsaldrüsen, durchsetzen den Tarsus, um ein unter dem Conjunctivaepithel liegendes dichtes Kapillarnetz zu speisen; sie versorgen ferner den Fornix conjunctivae, die Conjunctiva bulbi und anastomisieren mit den Arteriae ciliares anteriores.

Die Lymphgefässe bilden in der Conjunctiva tarsi ein sehr dichtes, an der Vorderseite des Tarsus dagegen ein sehr dünnes „prätarsales" Netz. Dazu gesellt sich ein drittes, in der Haut und im subkutanen Gewebe reichlich entwickeltes Netz; alle drei Netze stehen miteinander in Verbindung. Die Lymphgefässe der Conjunctiva bulbi enden nach den Angaben der einen Autoren am Hornhautrande geschlossen, nach anderen Angaben reichen sie mit feinen Ausläufern in das Gewebe der Hornhaut und stehen durch diese mit dem Saftkanalsystem in Zusammenhang.

Die Nerven bilden sowohl im Tarsus wie auch in der Conjunctiva palpebralis ein sehr dichtes Geflecht, welches durch eine eigentümliche, knäuelförmige, verschlungene Anordnung seiner Fasern ausgezeichnet ist. Ein Teil des Tarsusgeflechtes umspinnt die Meibomschen Drüsen[1]) und besteht hier aus vielen marklosen und wenigen markhaltigen Nervenfasern, ein anderer Teil endet in der Wandung der Blutgefässe. Von dem „Konjunktivalgeflecht" entspringen markhaltige Nervenfasern, die, schräg gegen Lidrand und Conj. palpebr. verlaufend, ihre Markscheide verlieren und zum Teil direkt in das Epithel eindringen, um hier frei verästelt zu enden, zum Teil aber in dicht unter dem Epithel gelegenen Endkolben (pag. 208), Büscheln und Netzen aufhören. Derartige Endkolben finden sich in grosser Anzahl nicht nur am Lidrande (in dessen Papillen) und in der Conjunctiva palpebralis, sondern auch in der Conjunctiva bulbi und im Hornhautrande (s. auch pag. 407).

Das Tränenorgan.

Die Tränendrüse ist eine mit mehreren Ausführungsgängen versehene, zusammengesetzte tubulöse Drüse. Die Ausführungsgänge (Fig. 349 *B*) sind mit einem zweireihigen, zylindrischen Epithel ausgekleidet und gehen allmählich in lange Schaltstücke, enge mit niedrigem Epithel ausgekleidete Gänge über (*A s, s'*). Diese endlich setzen sich in Tubuli fort, die mit

[1]) Ob Nervenfasern zwischen die Drüsenzellen eindringen, ist noch nicht mit Sicherheit entschieden; wahrscheinlich verhalten sich die Nerven der Meibomschen Drüsen gleich denen der Mundhöhlendrüsen (pag. 227).

zwei Formen von Zellen ausgekleidet und von einer Membrana propria umhüllt sind. Die Drüsenzellen der einen Form sind in sekretgefülltem Zustande hoch, sekretleer dagegen bedeutend niedriger. Die Sekretsammelstelle liegt in der Lumenhälfte der Zelle. Die Zellen der anderen Form sind niedrig; das zu grossen Kugeln zusammengeballte Sekret füllt die ganze Zelle bis auf eine schmale Schicht an der Zellbasis aus. Zwischenzellige Sekretkanälchen sowie Sekretgranula sind nachgewiesen. Zwischen den Drüsenzellen und der Membrana propria liegen einzelne platte Zellen, Fortsetzungen der tiefen Schicht des Epithels der Ausführungsgänge.

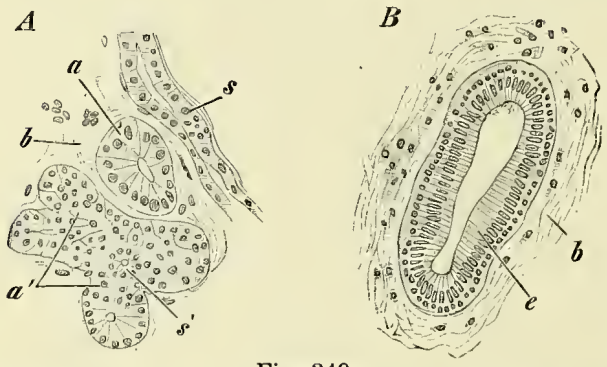

Fig. 349.

Aus einem feinen Durchschnitte der Tränendrüse des Menschen. 240 mal vergr. *A* Drüsenkörper, *a* Tubulus rein quer durchschnitten, *a'* Gruppe von grösstenteils schräg durchschnittenen Tubulis; nur unten ist das Lumen eines Tubulus sichtbar, *s* Schaltstück mit (oben links) kubischen, (unten rechts) platten Epithelzellen, *s'* Schaltstück im Querschnitt, mit ziemlich hohen Zylinderzellen ausgekleidet, *b* Bindegewebe. *B* Querschnitt eines Ausführungsganges, *c* zweireihiges Zylinderepithel, *b* Bindegewebe. Technik Nr. 197, pag. 419.

Blutgefässe und Nerven verhalten sich wie an den Mundhöhlendrüsen, doch sollen die letzten Nervenenden ein interepitheliales Netz bilden.

Die Wandung der Tränenkanälchen besteht aus geschichtetem Pflasterepithel, aus einer Tunica propria, die reich an elastischen Fasern und unter dem Epithel auch reich an zelligen Elementen ist und aus longitudinal verlaufenden, quergestreiften Muskelfasern, die lumenerweiternd wirken.

Tränensack und Tränennasengang bestehen aus einem zweireihigen Zylinderepithel, einer Tunica propria, welche vorzugsweise adenoiden Charakters ist und von dem darunter befindlichen Periost durch ein dichtes Geflecht von Venen getrennt wird. Im Tränensack finden sich kleine verästelte tubulöse Drüsen.

TECHNIK.

Nr. 178. Der frische Augapfel wird vorsichtig aus der Augenhöhle geschnitten, wobei der N. opticus in möglichster Länge zu erhalten ist; dann wird mit der Schere die anhängende Muskulatur und das Fett entfernt und am Äquator mit einem scharfen Rasiermesser ein alle Augenhäute durchdringender, ca. 1 cm langer Einschnitt gemacht. Nun lege man den Bulbus in ca. 150 ccm Kali-bichromat.-Essigsäure (pag. 15) ein; nach 15—20 Stunden wird der Bulbus von dem bereits gemachten Einschnitte aus mit einer Schere vollkommen in eine vordere und hintere Hälfte getrennt und die Flüssigkeit gewechselt. Nach weiteren 12—20 Stunden wasche man aus und härte die Stücke in ca. 100 ccm allmählich verstärktem Alkohol (pag. 17).

Nr. 178 a. Von der vorderen Bulbushälfte wird die Linse vorsichtig herausgehoben und zu Schnitten verwendet (Nr. 192); dann wird ein Quadrant ausgeschnitten und samt dem daranhängenden Corpus ciliare und der Iris in Leber eingeklemmt und zu Präparaten über den Iriswinkel geschnitten. Die dicken Schnitte färbe man mit Hansenschem Hämatoxylin (pag. 21) und konserviere sie in Xylolbalsam (pag. 33), (Fig. 336).

Nr. 178 b. Aus den übrigen drei Vierteln der vorderen Bulbushälfte wird ein Stück Cornea von 5—10 mm Seite herausgeschnitten und dieses, in Leber eingeklemmt, zu Präparaten über die Schichten der Hornhaut verarbeitet (Fig. 331). Die abwechselnden Lamellen der Substantia propria sind nur gut an ungefärbten, in verdünntem Glyzerin konservierten Schnitten zu sehen.

Nr. 178 c. Aus der hinteren Augenhälfte schneide man ein alle drei Häute umfassendes Stückchen von 5—10 mm Seite und fertige davon nicht zu feine Schnitte zum Studium der Schichten der Sklera und Chorioidea (Fig. 334) an. Färben mit Hansenschem Hämatoxylin (pag. 21) und konservieren in Xylolbalsam (pag. 33). Beim Schneiden löst sich die Retina meist ab.

Nr. 178 d. Zur Darstellung von Präparaten über die Eintrittsstelle des N. opticus schneide man im Umkreise der Eintrittsstelle, etwa 5 mm von derselben entfernt, alle Augenhäute durch, klemme sie mit dem ca. 1 cm langen N. opticus in Leber und fertige nicht zu dünne Schnitte an. Dabei setze man das Messer so an, dass dasselbe zuerst Retina, dann Chorioidea, Sklera und N. opticus der Länge nach trifft. Färben mit Hansenschem Hämatoxylin (pag. 21) und Eosin (pag. 30) und konservieren in Xylolbalsam (pag. 33). Möglichst schwache Vergrösserung (Fig. 343).

Nr. 179. Der frische Bulbus wird nach der in Nr. 178 angegebenen Weise herausgenommen, am Äquator eingeschnitten [1]) und in 100—200 ccm Müllersche Flüssigkeit eingelegt; nach 12—20 Stunden zerlege man ihn mit der Schere in eine vordere und hintere Hälfte. Nach 2—3 Wochen werden beide Hälften vorsichtig in (langsam) fliessendem Wasser 1—2 Stunden ausgewaschen. Dann schneide man ein alle Häute umfassendes Stückchen von ca. 8 mm Seite heraus, welches man zu

Nr. 179 a. Zupfpräparaten der Chorioidea verwendet. In einem Tropfen verdünntem Glyzerin konservierte Fetzen der Chorioidea zeigen bald grössere Gefässe, bald die Kapillaren der Choriocapillaris, bald verästelte Pigmentzellen und elastische Fasern, bald die Glashaut, deren Gitterung oft nur wenig deutlich zu sehen ist. Man kann isolierte Häutchen mit Hansenschem Hämatoxylin färben (pag. 21, Fig. 335) und in Xylolbalsam konservieren (pag. 33), doch werden dabei die feinen Strukturen undeutlich.

Nr. 180. Ferner wird das Stückchen zur Darstellung der Retinaelemente verwendet; man zerzupfe ein Stückchen der Retina in einem Tropfen der Müllerschen Flüssigkeit vorsichtig mit Nadeln. Neben vielen Bruchstücken der Elemente wird man auch mehr oder weniger gut erhaltene Teile finden. Die Augen des Menschen haben sehr schöne grosse Zapfen, während diejenigen vieler Säugetiere nur klein sind [2]). Leider sind die

[1]) Man kann auch den uneröffneten Bulbus 2—3 Wochen in der Müllerschen Flüssigkeit liegen lassen und erst dann, nach dem Auswaschen vor dem Einlegen in Alkohol, die Halbierung vornehmen.

[2]) Ganz ungeeignet sind in dieser Hinsicht die Augen von Kaninchen.

menschlichen Augen, wenn sie zur Untersuchung gelangen, meist nicht mehr in genügend frischem Zustande; die Aussenglieder sowohl der Zapfen, als der Stäbchen sind äusserst zart und zerfallen rasch nach dem Tode in quere Plättchen, dabei krümmen sie sich hirtenstabförmig; später gehen sie ganz verloren. Wer schöne Zapfen sehen will, untersuche nach der eben angegebenen Methode Augen von Fischen. (S. ferner Nr. 185.)

Nr. 181. Die übrigen Teile des Bulbus werden aus dem Wasser in ca. 80 ccm allmählich verstärkten Alkohol (pag. 17) gebracht. Nach vollendeter Härtung schneide man die Iris aus und mache meridionale und äquatoriale Durchschnitte, welche man mit Hansenschem Hämatoxylin färbt (pag. 21) und in Xylolbalsam (pag. 33) konserviert (Fig. 337).

Nr. 182. Ferner schneide man ein ca. 1 cm langes Stück Retina, welches die makroskopisch als eine gewellte Linie sichtbare Ora serrata in sich fasst, aus und mache meridionale Schnitte, die man gleichfalls mit Hansenschem Hämatoxylin färbt (pag. 21) und in Xylolbalsam (pag. 33) konserviert (Fig. 342). Die Bilder sind oft sehr unklar.

Nr. 183. Für den feinen Bau der Retina fixiere man ganz frische Bulbi in toto in Zenkers Flüssigkeit (usw. 8, pag. 16). Nach vollendeter Härtung schneide man mit scharfem Rasiermesser Stückchen heraus, welche man am besten aus dem Augenhintergrunde nimmt, weil daselbst die Optikusfaserschicht am dicksten ist. Die Radiärfasern sieht man in ihrer ganzen Länge nur auf genau senkrechten Schnitten.

Nr. 183 a. Auf gleiche Weise werden Meridionalschnitte durch die Makula und Fovea[1]) behandelt. Es ist nicht schwer, Schnitte der Makula, dagegen sehr schwer, genügende Schnitte durch die sehr zarte Fovea anzufertigen. Man löse die an jener Stelle der Chorioidea fester anhaftende Retina nicht von der Chorioidea, sondern schneide Chorioidea und Retina zusammen.

Nr. 184. Retina nach Golgis Methode. Dazu eignen sich am besten dicke Netzbäute, man wähle deshalb Augen von grossen Tieren. Das Auge wird in eine vordere und hintere Hälfte zerschnitten, der Glaskörper herausgenommen, von der Netzhaut ein Stück mit Schere und Pinzette vorsichtig von der Chorioidea abpräpariert. Dieses Stück rolle man schonend zu einem zylindrischen oder sphärischen Klümpchen zusammen und tauche es eine Sekunde lang in dünne Celloidinlösung, lasse es einige Sekunden lang an der Luft, bis die Celloidinlösung etwas erstarrt ist, und bringe dann das Stückchen in die Golgische Mischung (8 pag. 24). (Dieses Einrollen hat den Zweck, die Bildung oberflächlicher Niederschläge zu verhindern.) Hier bleibt das Objekt 12—72 Stunden etc. (pag. 25).

Die Schwärzung erfolgt zuerst nach 12stündigem Aufenthalt an Stäbchen und Zapfen, nach weiteren 12 Stunden an bipolaren Zellen und Amakrinen, später an den Zellen des Gangl. nerv. optic. und an den Nervenfasern, zuletzt an den Stützzellen.

Auch Kalibichromatformol (pag. 15) gibt hier gute Resultate; Zapfen und Stäbchen, sowie Radiärfasern werden nach 2tägigem, nervöse Zellen nach 3—6tägigem Aufenthalt in reiner Kalibichromatlösung am besten. Noch

[1]) Von Säugetieren besitzen nur Affen eine gelbe Makula und eine Fovea centralis. Dagegen kommt eine nicht gelb pigmentierte, ähnlich der Makula gebaute Stelle, die „Area centralis", den meisten Säugetieren (Insectivoren und gewisse Nager ausgenommen) zu; Vögel und Reptilien haben stets eine einfache oder mehrfache Fovea, auch bei Knochenfischen ist eine Fovea gefunden worden.

bessere Resultate gibt die vitale Methylenblaufärbung (pag. 24), nur erfordert hier die richtige Orientierung grosse Übung.

Nr. 185. Will man Elemente der Retina frisch untersuchen, so wähle man noch warme Augen soeben getöteter Tiere. Der Bulbus wird am Äquator halbiert, der Glaskörper aus der hinteren Augenhälfte sorgfältig herausgenommen; von der ganz durchsichtigen Retina werden kleine Stückchen von ca. 3 mm Seite ausgeschnitten und in einem Tropfen der Glaskörperflüssigkeit auf dem Objektträger leicht zerzupft. Dann bringe man zwei dünne Papierstreifen zu seiten des Präparates (pag. 35) und setze ein Deckglas auf. Isolierte Elemente wird man nur sehr vereinzelt finden, dagegen erhält man nicht selten recht hübsche Flächenbilder, an denen Stäbchen und Zapfen im optischen Querschnitte, erstere als kleinere, letztere als grössere Kreise wahrzunehmen sind. Hat man gleichzeitig ein Stückchen Pigmentepithel auf den Objekträger gebracht, so treten die regelmässig sechseckigen Zellen desselben schon bei schwacher Vergrösserung deutlich hervor. Die hellen Flecke in den Zellen sind deren Kerne (Fig. 16, pag. 58). Auch diese Zellen sind sehr vergänglich und verlieren bald ihre scharfen Konturen; Molekularbewegung (pag. 50) der Pigmentkörnchen ist hier sehr häufig zu beobachten.

Nr. 186. Saftlücken und -kanälchen der Hornhaut. Man nehme ein möglichst frisches Auge; von tierischen Augen sind Ochsenaugen (aus dem Schlachthause zu beziehen) am meisten zu empfehlen. Man kratze mit einem steil aufgesetzten Skalpell das Epithel der Hornhaut weg, spüle alsdann mit einem Strahle destillierten Wassers die Hornhautoberfläche ab, durchschneide das Auge vor den Ansätzen der Augenmuskeln und lege die vordere, die ganze Hornhaut enthaltende Hälfte auf die Epithelseite; dann entferne man mit Pinzette und Skalpell das Corpus ciliare, Linse, Iris, so dass nur mehr der vordere Teil der Sklera und die Cornea übrig bleiben, welche in ca. 40 ccm einer 1%igen Lösung von Argent. nitr. eingelegt werden. Das Ganze wird auf 3—6 Stunden ins Dunkle gestellt und nach Ablauf derselben in ca. 50 ccm destill. Wassers dem Sonnenlichte ausgesetzt (siehe weiter Nr. 12, pag. 28). Von dem in ca. 50 ccm allmählich verstärktem Alkohol (pag. 17) gehärteten Objekte werden Flächenschnitte angefertigt, die am leichtesten gelingen, wenn man die Cornea über den linken Zeigefinger stülpt. Es empfiehlt sich, die Schnitte von der hinteren Hornhautfläche zu nehmen, da die Lücken und Kanälchen daselbst regelmässiger sind. Die Schnitte können mit Hansenschem Hämatoxylin gefärbt (pag. 21) und in Xylolbalsam konserviert (pag. 33) werden. Die Bilder sind negativ, die Lücken und Kanälchen weiss auf braunem oder braungelbem Grunde (Fig. 332). Man beachte besonders die meist etwas dünneren Ränder der Schnitte. Bei Hämatoxylinfärbung sieht man die mattblauen grossen Kerne der fixen Hornhautzellen; die Konturen der Zellen selbst sind nur selten wahrzunehmen.

Nr. 187. Vergoldung der Hornhautkanälchen nach einer von dem pag. 27 angegebenen Verfahren etwas abweichenden Methode. Eine frische Zitrone wird ausgepresst, der Saft durch Flanell filtriert. Nun töte man das Tier[1]) und lege die ausgeschnittene Cornea 5 Minuten lang in den Saft, woselbst sie durchsichtig wird. Dann wird die Hornhaut in ca. 5 ccm

[1]) Besonders zu empfehlen sind Frösche, deren Hornhautkanälchen sehr regelmässig sind und deren hintere Hornhautlamellen sich leicht abziehen lassen.

destill. Wasser kurz (1 Minute) ausgewaschen und in ca. 10 ccm der 1 %igen Goldchloridlösung (pag. 7) auf 15 Minuten ins Dunkle gestellt. Darauf wird die Hornhaut mit Glasstäbchen in ca. 10 ccm destill. Wasser übertragen, kurz ausgewaschen und in 50 ccm destill. Wasser, dem 2 Tropfen Eisessig zugegeben sind, dem Tageslichte ausgesetzt. Nach 24—48 Stunden ist die Reduktion (s. pag. 27) vollendet; das Objekt wird in ca. 10 ccm 70 %igen Alkohol eingelegt und ins Dunkle gestellt. Am nächsten Tage schneide man ein Stückchen Hornhaut heraus und ziehe mit Skalpell und Nadel, die man immer am Rande des Objekts ansetzt, feine Lamellen von der hinteren Hornhautfläche ab. Das gelingt bei einiger Aufmerksamkeit ohne grosse Mühe. Die Lamellen werden in Xylolbalsam eingeschlossen (pag. 33) und bieten sehr schöne Bilder.

Nr. 188. Sehr schöne Präparate der Hornhautkanälchen erhält man nach der Methode von Drasch. Die Objekte werden nicht dem frisch getöteten Tiere, sondern zwischen der 12.—24. Stunde nach dem Tode, während welcher Zeit der Kadaver an einem kühlen Orte aufbewahrt werden muss, entnommen. Kleine (von ca. 6 mm Seite) Stücke der Hornhaut werden ausgeschnitten, in 5 ccm 1 %ige Goldchloridlösung (pag. 7) + 5 ccm destilliertes Wasser gelegt und eine Stunde lang ins Dunkle gestellt; während dieser Zeit rühre man öfter mit dem Glasstabe um. Dann werden die Stückchen mit Glasstäbchen in 30 ccm destill. Wasser übertragen, woselbst sie im Dunkeln 8—16 Stunden verweilen, dann werden sie in 25 ccm destill. Wasser + 5 ccm Ameisensäure dem Tageslichte ausgesetzt. Nach vollendeter Reduktion (pag. 27) werden die nun dunkelvioletten Stückchen in allmählich verstärktem Alkohol gehärtet und nach ca. 6 Tagen dünne, der Fläche nach gerichtete Schnitte (Fig. 333) angefertigt, die in Xylolbalsam (pag. 33) konserviert werden.

Nr. 189. Nerven und Blutgefässe der frischen Hornhaut. Man schneide von einem Ochsenauge die Cornea und den angrenzenden Teil der Sklera vor den Ansätzen der Augenmuskeln ab, entferne mit Skalpell und Pinzette das Corpus ciliare, Iris und Linse, schneide alsdann einen Quadranten der Hornhaut aus, lege ihn mit der Epithelseite nach oben auf einen Objektträger und bedecke ihn mit einem Deckglase; als Zusatzflüssigkeit verwende man einige Tropfen der Glaskörperflüssigkeit. Das sehr dicke Präparat untersuche man mit schwacher Vergrösserung. Die schlingenförmig umbiegenden Blutgefässe sind bei Einstellung des Tubus auf die oberflächlichen Hornhautschichten (Heben des Tubus) am Skleralrande zu finden, sie enthalten meist noch Blutzellen. Markhaltige Nerven findet man ebendaselbst, wie auch in tieferen Schichten. Sie sind zu ganzen Bündeln geordnet und lassen sich nur eine kurze Strecke weit in der Hornhaut selbst verfolgen. Die lang gestreckten Pigmentstreifen, die an den Ochsenaugen sich finden, haben nichts mit den Nerven zu tun.

Für den feineren Verlauf der Nerven leistet diese Methode nichts.

Nr. 190. Vergoldung der Nerven der Hornhaut.

Die 12—24 Stunden nach dem Tode ausgeschnittene Hornhaut wird von Corpus ciliare und Iris befreit und nach den Nr. 188 angegebenen Regeln vergoldet. Nach vollendeter Härtung mache man Flächenschnitte, welche Epithel und die obersten Hornhautschichten enthalten und senkrecht zur Dicke der Hornhaut gerichtete Schnitte, welche man in Xylolbalsam konserviert (Fig. 347).

Nr. 191. Methylenblaufärbung der Hornhautnerven.

Man töte ein Kaninchen, schneide den Augapfel im ganzen heraus und entferne die noch anhängenden Reste der Augenmuskeln und der Bindehaut. Dann lege man den Augapfel in eine Uhrschale und mache mit einem scharfen Skalpell einen tiefen, alle Augenhäute durchdringenden Schnitt am Äquator; die dabei austretende Glaskörperflüssigkeit wird in der Uhrschale aufgefangen. Dann trenne man mit einer Schere von dem gemachten Einschnitt aus die ganze Cornea ab, lege sie auf einen Objektträger — die konkave Hornhautfläche nach aufwärts gerichtet — und streife Corpus ciliare, Iris und die etwa noch anhängende Linse mit einem Skalpellstiel ab, was leicht gelingt. Die so gereinigte Hornhaut wird sofort in eine zweite Uhrschale gebracht, in welche man 3—10 Tropfen der aufgefangenen Glaskörperflüssigkeit und 3—4 Tropfen Methylenblaulösung (pag. 24) gebracht hat. Die Farbe muss auch die konkave, nach aufwärts gekehrte Hornhautfläche etwas bedecken. Da der Eintritt der Färbung nicht zu genau festsetzbarer Zeit erfolgt, empfiehlt es sich nach etwa einer Stunde die Hornhaut mit nach oben gekehrter konvexer Fläche auf einen reinen Objektträger zu bringen und ohne Deckglas mit schwachem Objektiv (Leitz Obj. 3) zu betrachten. Ist die Färbung nicht genügend, so bringe man die Cornea wieder in die Uhrschale zurück und wiederhole etwa nach zehn Minuten die gleiche Prozedur. Sobald die Nerven deutlich sind, wird die Hornhaut auf 18—20 Stunden in 20 ccm der Ammoniaklösung (pag. 24) übertragen; dann schneide man einen Quadranten aus und konserviere ihn in dünnem Glyzerin, dem man noch einen Tropfen der Ammoniaklösung zugesetzt hat. Nach ca. 24 stündigem Aufenthalt im Dunkeln ist das Präparat durchsichtig genug geworden, um auch mit starken Vergrösserungen untersucht zu werden.

Nr. 192. Linsenfasern. Der Bulbus wird hinter dem Äquator mit einer Schere aufgeschnitten, Glaskörper und Linse werden herausgenommen; dabei bleibt das die Ciliarfortsätze überziehende Pigment am Linsenrande hängen. Man löse nun die Linse vom Glaskörper und lege sie in 50 ccm Ranvierschen Alkohol (pag. 5). Nach ca. 2 Stunden steche man mit Nadeln an der vorderen und hinteren Linsenfläche ein und ziehe die Kapsel an einer kleinen Stelle etwas ab; das gelingt leicht; bleiben an der Kapsel Linsenfasern hängen, so schadet das nicht. Beim Einstechen hat sich eine trübweisse Flüssigkeit aus der Linse entleert. Dann schüttele man den Alkohol und lasse die Linse weitere 10 oder mehr (—40) Stunden liegen. Man kann nach Ablauf dieser Zeit die Linse in dem Alkohol leicht in schalenförmige Stücke zerlegen, ein kleiner Streifen eines solchen Stückes wird in einem kleinen Tropfen destill. Wassers auf dem Objektträger zerzupft (pag. 12). Deckglas unter Vermeidung von Druck auflegen. Will man die Fasern konservieren, so färbe man mit Pikrokarmin (färbt meist in wenigen Minuten) und setze dann angesäuertes, dünnes Glyzerin unter das Deckglas (pag. 36) (Fig. 344 *A*).

Nr. 193. Linsenfasern im Querschnitte. Man lege eine Linse in eine Mischung von 25 ccm 0,1 %ige Chromsäure und 25 ccm Aq. destill. Man muss auf den Boden des Gefässes etwas Watte legen, sonst klebt die Linse an und platzt. Das Ankleben lässt sich auch verhindern durch öfteres Schütteln des Gefässes. Nach 24—28 Stunden spalte man mit Nadeln die Linse in schalenförmige Stücke[1]), übertrage dieselben nach weiteren 10 bis

[1]) Die Schalen sind die Ursache der Irrlehre von einer konzentrischen Schichtung der Linse, die auch bei Meridionalschnitten vorgetäuscht wird; was hier sichtbar ist, sind

15 Stunden in ca. 30 ccm 70%igen Alkohol, der am nächsten Tage durch ebensoviel 90%igen Alkohol ersetzt wird. Nun schneide man mit einer Schere die Schalen in der Gegend des Äquators durch und klemme ein Stück so in Leber, dass die ersten Schnitte die dem Äquator zunächst liegende Zone treffen. Hat der Schnitt, der gar nicht dünn zu sein braucht, die Fasern quer getroffen, so erscheinen dieselben als scharf begrenzte Sechsecke; ist dagegen der Schnitt zu schräg geführt worden, so sind die einzelnen Fasern durch unregelmässig gezackte Linien voneinander getrennt oder gar teilweise der Länge nach getroffen. Die Schnitte werden von der Klinge direkt auf den Objektträger gebracht und in verdünntem Glyzerin konserviert (Fig. 344 *B*).

Nr. 194. Für Präparate der Linsenkapsel und des Linsenepithels lege man von Muskeln und Fett befreite Bulbi in 100—200 ccm Müllersche Flüssigkeit. Will man

Nr. 194a. Flächenpräparate der Linsenkapsel und des Epithels herstellen, so schneide man nach 2—3 Tagen das Auge auf, nehme die Linse heraus, entferne möglichst die Zonulafasern, ziehe mit einer spitzen Pinzette ein Stückchen der vorderen Linsenkapsel ab, lege dasselbe auf ca. 5 Minuten in ein Uhrschälchen mit destilliertem Wasser, das man einmal wechselt und färbe es dann mit Hansenschem Hämatoxylin (pag. 21). Einschluss in Xylolbalsam (pag. 33). Die Kapsel ist homogen lichtblau gefärbt, die Kerne und die Konturen der Epithelzellen treten scharf hervor (Fig. 345 *C*). Will man die Linsenkapsel allein haben, so ziehe man ein Stückchen der hinteren Linsenkapsel ab.

Nr. 194b. Zur Herstellung von Schnitten durch Kapsel und Epithel lasse man den Augapfel ca. 14 Tage in der Müllerschen Flüssigkeit liegen, nehme alsdann die Linse heraus, bringe sie auf 1 Stunde in (womöglich fliessendes) Wasser und härte sie in ca. 50 ccm allmählich verstärktem Alkohol (pag. 17). Einbetten in Celloidin ist zu empfehlen. Man mache meridionale Schnitte durch die Vorderfläche und durch den Äquator der Linse, welche man mit Hansenschem Hämatoxylin färbt (pag. 21) und in Xylolbalsam (pag. 33) konserviert (Fig. 345 *D*) und Äquatorialschnitte, die am hinteren Linsenpol beginnen. Die ersten Schnitte zeigen sehr zierlich den Ansatz der Linsenfasern an die Linsensternstrahlen. Da der feste Linsenkern (pag. 402) sich sehr schwer schneidet, empfiehlt es sich, sobald die mit dem Mikrotom angefertigten Schnitte an dieser Gegend angelangt sind, den Kern mit einem kleinen Messer herauszulösen und die so entstehende Höhle mit Celloidin wieder vollzugiessen.

Nr. 195. Zu Studien über die Gefässe des Auges sind besonders Flächenpräparate zu verwenden. Öffnet man ein frisches Auge am Äquator, so sieht man makroskopisch den Verlauf der A. central. retinae. Zur Darstellung der Gefässe der Chorioidea lege man den von Fett und Muskeln vollkommen befreiten Augapfel auf einen kleinen Glastrichter, den man in eine niedrige Glasflasche gesteckt hat und trage vorsichtig, am Äquator beginnend, mit Schere und Pinzette die Sklera ab; bei einiger Übung gelingt es, die ganze[1]) Sklera bis nahe hinter die Ora serrata und bis zur Opticus-

---

Fasern, aber keine Lamellen. Äquatorialschnitte durch Linsen zeigen nicht das Bild einer Zwiebel, sondern einer Apfelsine, radiäre Lamellen. Die Schalen kommen dadurch zustande, dass Linsenfasern ungefähr gleichen Alters auch gleiche Konsistenz, gleiche physikalische und chemische Beschaffenheit besitzen.

[1]) Anfänger mögen sich begnügen, nur einen Quadranten der Sklera zu entfernen.

eintrittsstelle zu entfernen, ohne die Chorioidea zu verletzen; man muss sich nur hüten, zu reissen; alle festeren, die Sklera mit der Chorioidea verbindenden Stränge (die Vv. vorticosae) müssen abgeschnitten werden. Dann entferne man durch vorsichtiges Streichen mit einem in Wasser getauchten Pinsel die der Chorioidea noch anhaftenden Teile der Lamina suprachorioidea; durch diese Manipulation wird der Verlauf der gröberen Gefässe vollkommen deutlich. Soweit lassen sich die Untersuchungen auch am nichtinjizierten Auge vornehmen (vergl. ausserdem Nr. 179 a). Für die Gefässe des Corpus ciliare und der Iris verwende man injizierte, in Müllerscher Flüssigkeit fixierte und in Alkohol gehärtete Augen, welche man vor dem Äquator halbiert. Iris und Corpus ciliare lassen sich leicht von der Sklera abziehen; man konserviere sie nach Wegnahme der Linse in Xylolbalsam (pag. 33). Man untersucht am besten zuerst mit der Lupe (pag. 39).

Nr. 196. Man fixiere das obere Augenlid eines Kindes in ca. 60 ccm Kali bichromicum-Essigsäure (Weiterbehandlung 4, pag. 15). Zu Übersichtspräparaten mache man dicke (Fig. 348), zur Darstellung feinerer Einzelheiten dünne Schnitte. Färbung mit Hansenschem Hämatoxylin (pag. 21). Einschluss in Xylolbalsam (pag. 33).

Nr. 197. Tränendrüse. Die untere Tränendrüse ist beim Menschen leicht, ohne eine äusserlich sichtbare Verletzung zu setzen, vom Fornix conjunctivae aus herauszunehmen. Beim Kaninchen ist die Drüse nur klein, frisch blassem Muskelfleisch ähnlich; man verwechsle sie nicht mit der im medialen Augenwinkel gelegenen Harderschen Drüse. Behandeln wie Nr. 119 (pag. 287). Selbst kleinste, 1 qmm grosse Schnittchen sind noch tauglich. Ausführungsgang und Tubuli sind leicht zu sehen; sehr schwer dagegen die Schaltstücke, deren Epithel, von sehr verschiedener Höhe, zuweilen so niedrig ist, dass man sich vor Verwechslung mit Blutkapillaren in acht nehmen muss.

XI. Das Gehörorgan.

Das Gehörorgan besteht aus drei Abteilungen; die innerste, inneres Ohr, schliesst in sich den Endapparat des Hörnerven; die beiden anderen Abteilungen, Mittelohr und äusseres Ohr, sind nur Hilfsapparate.

Inneres Ohr.

Dasselbe besteht aus zwei, im knöchernen Vorhof (Vestibulum) gelegenen, häutigen Säckchen, die durch einen feinen Gang, den Ductus utriculosaccularis (Fig. 359, 2), miteinander kommunizieren[1]). Das eine Säckchen, der Utriculus, steht mit häutigen Röhren, den Bogengängen (Ductus semicirculares), in Verbindung, deren jeder an der Einmündungsstelle in das Säckchen je eine Erweiterung, die Ampulle, besitzt. Das andere Säckchen, der Sacculus, hängt durch den Ductus reuniens (Fig. 359, 1) mit einem langen, spiralig aufgewickelten, häutigen Schlauche, der Schnecke (Ductus cochlearis), zusammen.

[1]) Vom Duct. utriculo-saccularis erstreckt sich als dünner „Duct. endolymphaticus“ eine durch den Aquaeductus vestibuli verlaufende Fortsetzung bis zu dem kolbig endenden „Saccus endolymphaticus“, der an der hinteren Fläche der Pars petrosa gelegen ist.

Säckchen, Bogengänge und Schnecke heissen das häutige Labyrinth. Dasselbe ist in ähnlich gestalteten Hohlräumen des Felsenbeines, dem knöchernen Labyrinth, eingeschlossen, füllt aber dieses nicht vollkommen aus. Der nicht ausgefüllte Raum wird von einer wässerigen Flüssigkeit, der Perilymphe, eingenommen. Eine ähnliche Flüssigkeit, die Endolymphe, ist im Innern des häutigen Labyrinthes enthalten.

Während beide Säckchen, sowie die Bogengänge einen übereinstimmenden Bau zeigen, ist die Schnecke so wesentlich verschieden, dass sie eine gesonderte Beschreibung erheischt.

Sacculus, Utriculus, Bogengänge.

Ihre Wandung besteht aus drei Lagen. Zu äusserst liegt ein an elastischen Fasern reiches, einzelne Pigmentzellen enthaltendes Bindegewebe; dann folgt eine feine, mit kleinen Warzen besetzte Basalmembran, deren Innenfläche endlich mit einem einschichtigen Pflasterepithel überzogen ist. Dieser einfache Bau ändert sich an den Ausbreitungsstellen des Hörnerven, welche an den beiden Säckchen Maculae, an den Ampullen der Bogengänge Cristae acusticae heissen. Bindegewebe und Basalmembran werden hier dicker, das Pflasterepithel wird schon im Umkreise der Maculae (resp. Cristae) zu einem einen Kutikularsaum tragenden Zylinderepithel und dieses geht in das Neuroepithel der Macula selbst über. Das Neuroepithel ist gleichfalls einschichtig und besteht aus zwei Arten von Zellen: 1. Aus den Fadenzellen, das sind lange, die ganze Höhe des Epithels einnehmende Zellen, die sowohl am oberen wie am unteren Ende etwas verbreitert sind und einen ovalen Kern enthalten; sie gelten als Stützzellen. 2. Aus den Haarzellen, das sind zylindrische, nur die obere Hälfte des Epithels einnehmende Zellen, welche in ihrem unteren, abgerundeten Abschnitte einen grossen, kugeligen Kern enthalten und auf ihrer Oberfläche ein zu einem „Hörhaar" verklebtes Bündel langer, feiner Fäden tragen. Die Haarzellen sind die Endapparate des Hörnerven; mit ihnen stehen die Nervenfasern in Verbindung und zwar in der Weise, dass die markhaltigen Äste des Ramus vestibularis nervi acustici beim Eintritte in das Epithel ihre Markscheide verlieren, sich teilen und als nackte Achsenzylinder bis zu den Basen der Haarzellen aufsteigen; dort teilt sich jede Faser in drei bis vier variköse Äste, die nun weiterhin horizontal, parallel der Epitheloberfläche unter mehreren Haarzellen[1]) verlaufen und schliesslich aufbiegend, im Kontakt mit der Seitenfläche einer Haarzelle, zu-

Fig. 350.
Otolithen aus dem Sacculus eines neugeborenen Kindes. 560 mal vergr. Technik Nr. 198, pag. 433.

[1]) Diese horizontalen Äste bilden ineinandergreifend ein schmales, aber dichtes Gittergeflecht, das auch bei Anwendung anderer als der Golgischen Methoden als eine besondere, aus stark lichtbrechenden Körnchen bestehende Lage erscheint. Die Körnchen sind die optischen Querschnitte und die Varikositäten der horizontalen Fasern.

gespitzt frei enden. Während des horizontalen Verlaufes entspringen einzelne aufsteigende Zweige, die in gleicher Weise an die Haarzellen angeschmiegt enden. Diese Enden erreichen die Epitheloberfläche nicht [1]). Die freie Oberfläche des Neuroepithels ist von einer Fortsetzung des Kutikularsaumes, einer „Limitans“ überzogen, welche von den Hörhaaren durchbrochen wird. Die beiden Maculae acusticae sind von einer weichen Substanz (einer Kutikula?) bedeckt, welche zahllose 1—15 μ grosse, prismatische Kristalle von kohlensaurem Kalk, die Otholithen, einschliesst; sie bilden zusammen die „Otoconia“, den Gehörsand. Auf den Cristae acusticae findet sich die sogen. Cupula, eine an frischen Präparaten unsichtbare Gallerte, die durch die Anwendung fixierender Flüssigkeiten gerinnt und dadurch sichtbar wird.

Säckchen und Bogengänge sind durch bindegewebige Stränge (Ligamenta sacculorum et ductuum) an die mit einem dünnen Periost und platten Bindegewebszellen ausgekleidete Innenfläche des knöchernen Labyrinthes befestigt.

Schnecke.

Auch die häutige Schnecke, der Ductus cochlearis, füllt nicht den ganzen Binnenraum der knöchernen Schnecke aus. Sie liegt mit der einen Wand der äusseren [2]) knöchernen Schneckenwand (Fig. 351) an; die obere

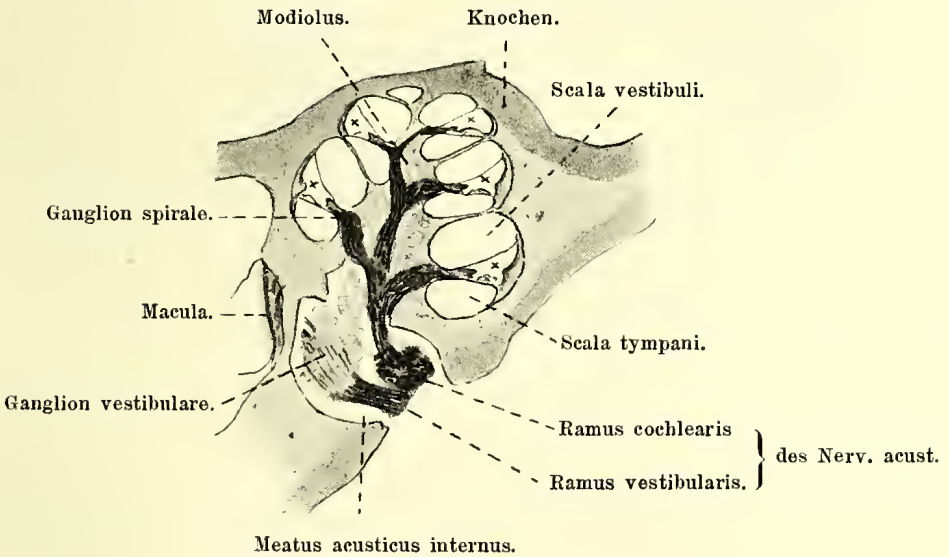

Fig. 351.

Horizontalschnitt durch die vordere Partie des Felsenbeins einer jungen Katze. 8mal vergrössert. Der Ductus cochlearis × ist fünfmal vom Schnitt getroffen. Die verschiedene Farbe des Knochens erklärt sich durch das unvollständige Eindringen des Fixierungsmittels. Technik Nr. 200, pag. 434.

[1]) In den Cristae acusticae kommen grobe Nervenfasern vor, die sich teilend und verbreiternd bis zu 5 Haarzellen kelchartig umfassen; ob solche auch in den Maculae sich finden, ist erst festzustellen.

[2]) Ich folge hiermit der üblichen Beschreibung, bei welcher die Schnecke derart aufgestellt wird, dass die Basis abwärts, die Kuppel aufwärts gerichtet ist; demnach ist „innen“ = der Schneckenachse näher, „aussen“ = peripherisch.

(vestibulare) Wand, Membrana vestibularis (Reissner), grenzt gegen die Scala vestibuli, die untere (tympanale), Lamina spiralis membranacea, gegen die Scala tympani. Der Winkel, in welchem vestibulare und tympanale Wand zusammenstossen, liegt auf dem freien Ende der Lamina spiralis ossea auf. Dort sind Periost und das Bindegewebe des Ductus cochlearis besonders stark entwickelt und stellen einen Wulst, Limbus spiralis, dar, welcher breit auf der Lamina spiralis ossea aufsitzt und mit einem aufwärts sich zuschärfenden Rande endet. Dieser Rand wird Labium vestibulare, der freie Rand der Lam. spiral. ossea Labium tympanicum[1]) genannt;

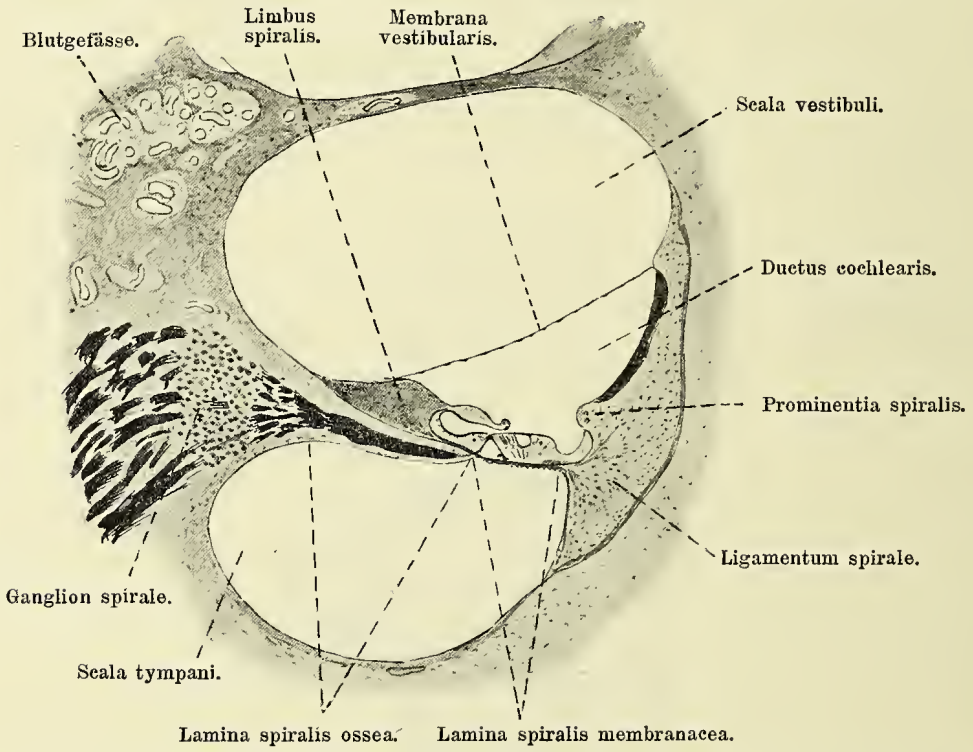

Fig. 352.

Das mit „Scala vestibuli" und „Scala tympani" bezeichnete Stück der Figur 351. Präparat 50fach vergrössert. Technik Nr. 200, pag. 434.

zwischen beiden verläuft der Sulcus spiralis internus (Fig. 358). Die inneren Flächen des Ductus cochlearis sind von einem, an den einzelnen Orten sehr verschieden beschaffenen Epithel überzogen, die der Scala vestibuli resp. tympani zugekehrten äusseren Flächen werden von einer feinen Fortsetzung des Periostes, welches die beiden Scalae auskleidet, bedeckt. An der äusseren Schneckenwand verdickt sich das Periost zu einem mächtigen, auf dem Querschnitte halbmondförmigen Streifen, dem Ligamentum spirale, das sowohl über wie unter die Ansatzfläche des Ductus cochlearis hinausreicht (Fig. 352).

[1]) Diese Namen stammen noch aus der Zeit, in welcher man den Limbus spiralis zur Lamina spiralis ossea rechnete.

Nach dieser allgemeinen Übersicht muss der feinere Bau der drei Wände der häutigen Schnecke erörtert werden. Zwei derselben, die äussere und die vestibulare Wand sind verhältnismässig einfach gebaut, die dritte, tympanale Wand dagegen zeigt einen äusserst komplizierten Bau.

a) Äussere Wand und Ligamentum spirale bestehen zusammen aus Epithel und Bindegewebe. Letzteres ist zunächst dem Knochen derbfaserig (Periost) und geht dann in lockeres Bindegewebe über, welches die Hauptmasse des Lig. spirale ausmacht. Das Epithel besteht aus einer Lage kubischer Epithelzellen. Ein dichtes Netz von Blutgefässen, die Stria vascularis, nimmt drei Viertel der Höhe der äusseren Schneckenwand ein und begrenzt sich nach abwärts durch einen beim Menschen nur in der unteren Schneckenwindung stärker gegen das Schneckenlumen ragenden Vorsprung, die Prominentia spiralis (Fig. 352). Die Kapillaren der Stria vascularis liegen dicht unter und in dem dort zum Teil geschichteten pigmentierten Epithel (Fig. 358); sie sind die Quelle der Endolymphe[1]).

b) Die vestibulare Wand (Membrana vestibularis (Fig. 352), besteht aus einer Fortsetzung des Periostes der Scala vestibuli d. i. aus platten Zellen und einem feinfaserigen Bindegewebe, welches auf der dem Ductus zugekehrten Seite mit einer einfachen Lage polygonaler Epithelzellen bekleidet ist.

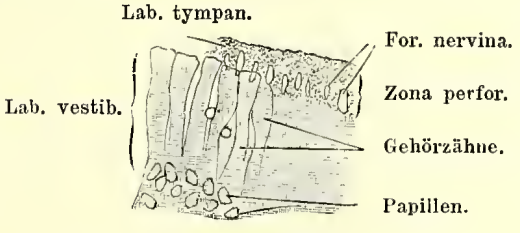

Fig. 353.

Aus einem Flächenpräparate der Lam. spiral. der Katze. 240mal vergrössert. Lam. vestib. von oben gesehen, zwischen den Gehörzähnen sieht man zwei Kerne der Epithelzellen. Links ist der Tubus auf die Höhe der Gehörzähne, rechts auf die Ebene der Zona perforata eingestellt. Technik Nr. 199, pag. 434.

c) Die tympanale Wand zerfällt in zwei Abschnitte, 1. in den Limbus spiralis mit dem freien Rande der Lamina spiralis ossea und 2. in die Lamina spiralis membranacea.

ad 1. Der Limbus spiralis besteht aus einem derben, an spindelförmigen Zellen reichen Bindegewebe, welches nach unten mit dem Periost der Lamina spiralis ossea verwachsen ist, an der freien Oberfläche aber sonderbar gestaltete Papillen besitzt. Sie haben die Form unregelmässiger Halbkugeln; gegen das Labium vestibulare wachsen sie zu schmalen, langen Platten, den Huschkeschen Gehörzähnen, aus (Fig. 353 und Fig. 356), die in einfacher Reihe nebeneinander liegen. Eine einfache Lage stark abgeplatteter Epithelzellen überzieht die Oberfläche des Limbus und geht an der Kante des Labium vestibulare in das kubische Epithel des Sulcus spiralis internus über (Fig. 356 *A*).

Der freie Rand der Lam. spiral. ossea ist an seiner oberen Fläche von einer einfachen Reihe schlitzförmiger Öffnungen, Foramina nervina

[1]) „Sulcus spiralis externus“ wird die zwischen Prominentia spiralis und Ansatz der Lam. spir. membr. an das Lig. spirale gelegene Strecke genannt.

(Fig. 353), durchbrochen, durch welche die in die knöcherne Lamina eingeschlossenen Nerven hervortreten, um in das Epithel der Lamina spiralis membranacea einzudringen. Deshalb heisst diese Zone der knöchernen Lamina spiralis Zona (Habenula) perforata.

ad 2. Die Lamina spiralis membranacea besteht aus der Membrana basilaris, d. i. aus einer Fortsetzung des Limbus spiralis sowie des Periostes der Lamina spiralis ossea, ferner aus der tympanalen Belegschicht, die eine Fortsetzung des Periostes der Scala tympani ist, welche die Unterfläche der Membrana basilaris bekleidet, und endlich aus dem Epithel des Ductus cochlearis, welches der Oberfläche der Membrana basilaris aufsitzt.

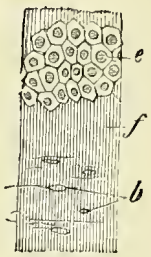

Fig. 354.

Aus einem Flächenpräparate d. Lamina spiral. membran. der Katze. 240 mal vergr. Schichten der Zona pectinata bei wechselnder Einstellung des Tubus gezeichnet. *e* Hohe Einstellung auf das indifferente Epithel (Claudiussche Zellen) des Ductus cochlearis. *f* Mittlere Einstellung auf die Fasern der Membr. bas. *b* Tiefe Einstellung auf die Kerne der tympanalen Belegschicht. Technik Nr. 199, pag. 434.

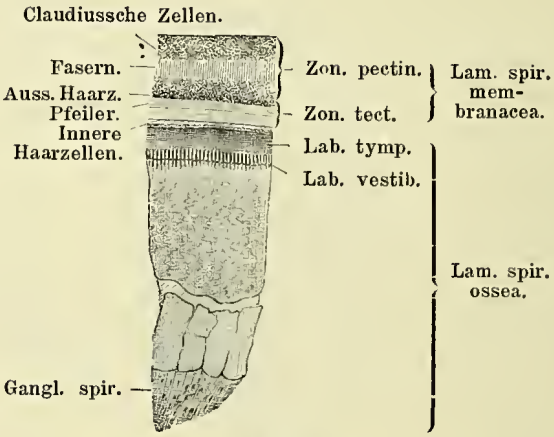

Fig. 355.

Lamina spiralis der Katze von der vestibularen Fläche aus gesehen. Die Membr. tectoria ist entfernt, die Lamina spiralis ossea in der inneren Hälfte mehrfach gesprungen und zerbrochen; am hinteren Rande derselben ragen Zellen des Ganglion spirale vor. Von der Lamina spir. membranacea sind die Claudiusschen Zellen teilweise abgefallen, so dass man die Fasern der Membr. basilaris als feine Streifung sieht. 50 mal vergr. Technik Nr. 199, pag. 434.

Die Membrana basilaris besteht aus einer strukturlosen Haut, welche starre, ganz gerade, vom Labium tympanicum bis zum Lig. spirale verlaufende Fasern enthält, welche der Membran ein feinstreifiges Aussehen (Fig. 354) verleihen. Die Fasern sind in der äusseren Hälfte der Membran, vom Fuss der äusseren Pfeiler (siehe unten) bis gegen das Lig. spirale dicker und werden da als Gehörsaiten bezeichnet[1]). Sie sind in der Basalwindung der Schnecke am kürzesten, in der Spitzenwindung am längsten.

Die tympanale Belegschicht besteht aus einem feinen, Spindelzellen enthaltenden Bindegewebe, dessen Fasern auf der Faserrichtung der Membr. basil. senkrecht stehen (Fig. 354 *b*).

[1]) Sie haben keine direkten Beziehungen zum Hören, da sie mit Nervenfasern nicht in Verbindung stehen.

Das Epithel ist auf der der Schneckenachse zugekehrten Hälfte zum Neuroepithel, dem Organon spirale (Corti) entwickelt, während die äussere dem Lig. spirale zugekehrte Hälfte aus indifferenten Epithelzellen besteht. Man teilt die Lamina spiralis membranacea deshalb in zwei Zonen; eine innere vom Spiral-Organ bedeckte, Zona tecta, und eine äussere, Zona pectinata[1]).

Die auffallendste Bildung des Spiral-Organes sind die Pfeilerzellen, eigentümlich geformte, grösstenteils starre Gebilde, die in zwei Reihen in der

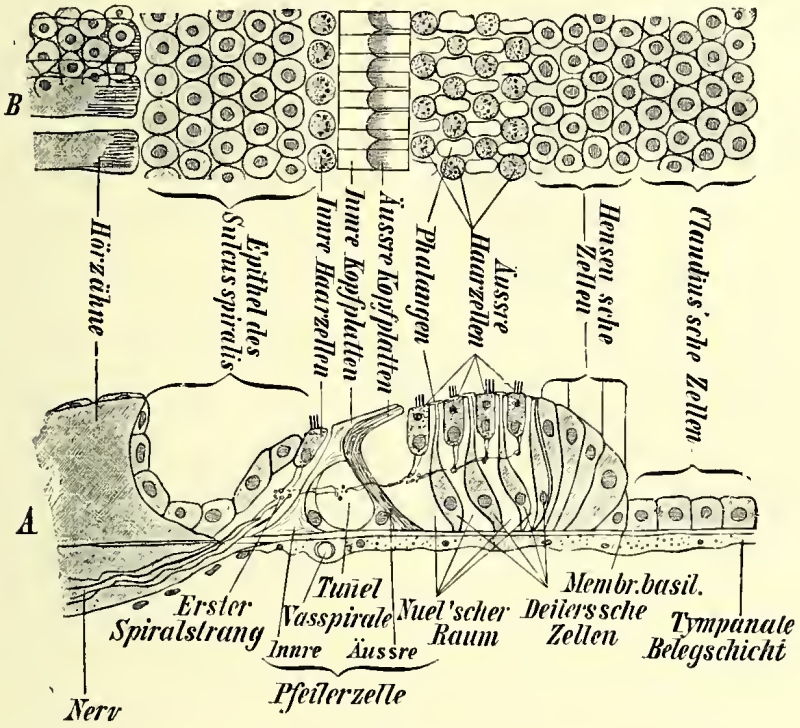

Fig. 356.

Schema des Baues der tympanalen Wand des Schneckenkanales, *A* von der Seite, *B* von der Fläche gesehen; bei letzterer Ansicht ist die Einstellung des Tubus auf die freie Oberfläche gewählt. Es ist einleuchtend, dass das in anderen Ebenen liegende Epithel des Sulcus spiralis, sowie die Claudius-schen Zellen nur durch Senken des Tubus scharf eingestellt werden können. Die Membrana tectoria ist nicht eingezeichnet. Die Spiralnervenstränge (s. pag. 428) sind durch Punkte angedeutet.

ganzen Länge des Ductus cochlearis stehen. Die innere Reihe bilden die Innenpfeiler, die äussere die Aussenpfeiler (Fig. 356). Indem beide schräg gegeneinander geneigt sind, bilden sie einen Bogen, den Arcus spiralis, welcher einen mit der Basis gegen die Membr. basilaris gerichteten dreiseitigen Raum, den Tunnel überbrückt. Der Tunnel ist nichts anderes, als ein sehr grosser Interzellularraum, der mit einer weichen Masse, Interzellularsubstanz, erfüllt ist. Hinsichtlich des feineren Baues der Pfeilerzellen ist folgendes zu betrachten: Die inneren Pfeilerzellen sind starre Bänder, an denen wir einen dreiseitig verbreiterten Fuss, einen schmalen

[1]) Von den durchschimmernden Streifen der Membr. basilaris so genannt.

Körper und einen auswärts konkaven Kopf unterscheiden. Der Kopf trägt eine schmale „Kopfplatte“ (Fig. 356). Körper und Fuss der Zelle sind von wenig Protoplasma umgeben, das nach aussen vom Fusse in der Umgebung des Kernes in etwas grösserer Menge vorhanden ist. Die äusseren Pfeilerzellen zeigen dasselbe Detail, nur ist der kernhaltige Teil einwärts vom Fusse gelegen; der rundliche Gelenkkopf ruht in dem konkaven Ausschnitte des Innenpfeilers, die (breitere) Kopfplatte wird von der Kopfplatte des Innenpfeilers grösstenteils bedeckt [1]). Nach innen von den Innenpfeilern liegt eine einfache Reihe von Zellen, die inneren Haarzellen, kurzzylindrische, mit der abgerundeten Basis nicht bis zur Membrana basilaris reichende Zellen, die an ihrer freien Oberfläche ca. 40 lange, starre Haare tragen. Nach innen von den inneren Haarzellen liegt das kubische Epithel des Sulcus spiralis internus [2]). Nach aussen von den Aussenpfeilern liegen die äusseren Haarzellen; sie gleichen den inneren Haarzellen, nur haben sie um ein Drittel kürzere Haare und sind durch einen dunklen, in der oberen Hälfte der Zellen gelegenen Körper, den (Hensenschen) Spiralkörper, charakterisiert [3]). Die äusseren Haarzellen sind nicht in einer, sondern in mehreren (gewöhnlich vier) Reihen angeordnet; sie liegen nicht nebeneinander, sondern werden auseinander gehalten durch die Deitersschen Zellen, das sind gestreckte Zellen, die einen starren Faden enthalten und an ihrem oberen Ende je einen kutikularen Aufsatz tragen; dieser hat die Gestalt einer Finger-Phalanx; die zwischen den Phalangen freibleibenden Lücken werden durch die oberen Enden der äusseren Haarzellen ausgefüllt [4]) (Fig. 357). Die Deitersschen Zellen sind Stützzellen,

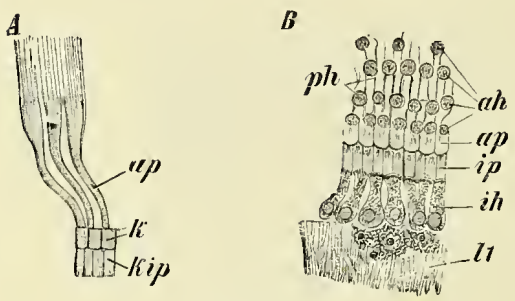

Fig. 357.

Aus einem Flächenpräparate der Lam. spir. membran. der Katze. 240 mal vergrössert. *A* Äussere Pfeiler, *k* Kopfplatten derselben bei hoher Einstellung. *ap* Körper und Fussenden derselben unter allmählichem Senken des Tubus gezeichnet. *kip* Stücke der Kopfplatten der inneren Pfeiler *B*, *lt* Labium tympanic., teilweise bedeckt vom Epithel des Sulc. spiral. *ih* innere, *ah* äussere Haarzellen, zwischen diesen die Phalangen *ph*, die Membr. reticularis bildend, *ap* Kopfplatten der äusseren, *ip* der inneren Pfeiler. Technik Nr. 199, pag. 434.

[1]) Der in den Köpfen der beiden Pfeilerzellen, sowie der in den Füssen der äusseren Pfeilerzellen befindliche kernähnliche Einschluss hat nichts mit einem Kern zu tun, sondern ist wahrscheinlich hornartiger Natur.

[2]) Die nächst den inneren Haarzellen gelegenen Epithelzellen werden jetzt „innere Deitersche Zellen“ genannt.

[3]) Im Schema (Fig. 356 *A*) durch einen dunklen, dicht unter den Hörhaaren gelegenen Fleck angedeutet; er entspricht vielleicht einem Trophospongium. Die Zentralkörperchen der Haarzellen liegen stets in deren Kopfenden.

[4]) Auch die inneren Haarzellen werden durch kurze Fortsätze der inneren Pfeilerzellen sog. „Innenphalangen“ auseinandergehalten. Diese Fortsätze sind in Fig. 356 nicht gezeichnet.

die viele Übereinstimmung mit den Pfeilerzellen zeigen; wie diese bestehen sie aus einem starren Faden und einem protoplasmatischen Teil, wie diese haben sie eine Kopfplatte (hier Phalanx genannt). Der Unterschied besteht nur darin, dass die Umwandlung in starre Teile bei den Deitersschen Zellen nicht so weit vorgeschritten ist. Indem die Phalangen unter sich zusammenhängen, bilden sie eine zierlich genetzte Membran, die Membrana reticularis.

Die äusseren Haarzellen reichen nicht bis zur Membrana basilaris herab, füllen also nur die obere Hälfte der Räume zwischen den Deitersschen Zellen aus, die unteren Hälften dieser Räume bleiben frei; wir nennen sie die Nuelschen Räume, oder, da sie ja miteinander zusammenhängen, den Nuelschen Raum (Fig. 356). Auch der Nuelsche Raum hat die Bedeutung eines Interzellularraumes und steht mit dem Tunnel in Verbindung.

Nach aussen von der letzten Reihe Deitersscher Zellen liegen die Hensenschen Zellen, langgestreckte Zylinder, die unter allmählicher Abnahme ihrer Höhe in das indifferente Epithel des Ductus cochlearis übergehen, dessen Elemente, soweit sie noch die Membr. basilaris bedecken, die Claudiusschen Zellen heissen [1]). Auch diese beiden Zellenarten sowie die Epithelzellen des Sulcus spiralis enthalten einen starren Faden, der aber noch minder ausgeprägt ist, wie in den Deitersschen Zellen. Die Zentrosome aller Epithelzellen des Spiralorganes liegen nahe der freien Oberfläche.

Die Membrana tectoria (Fig. 358), welche an der Ansatzstelle der Membrana vestibularis dünn beginnend, dann rasch sich verdickend über den Sulcus spiralis internus und das Organon spirale bis zur äussersten Reihe der Haarzellen reicht, ist eine weiche, sehr elastische Kutikularbildung.

Der Ramus cochlearis des Nervus acusticus dringt bekanntlich in die Achse der Schnecke ein und gibt in spiralig fortlaufender Linie Äste ab, welche gegen die Wurzel der Lamin. spiral. ossea ziehen; hier geht jede markhaltige Nervenfaser unter Verlust ihrer Markscheide in eine Nervenzelle über, die wie diejenigen der Spinalganglien eine bindegewebige Hülle besitzt; die Summe dieser Nervenzellen bildet ein die ganze Peripherie der Schneckenachse umfassendes Ganglion spirale [2]) (Fig. 353); vom entgegengesetzten Pole jeder Zelle entspringt eine zweite Nervenfaser [3]), die

---

[1]) Die an diese anschliessenden, auf das Lig. spirale sich fortsetzenden Epithelzellen reichen mit ihren langen verzweigten Basen bis tief in das unterliegende Bindegewebe. In Fig. 358 sind diese Zellen nicht sichtbar gewesen.

[2]) Das Ganglion spirale besitzt also den gleichen Bau wie ein Spinalganglion; ein Unterschied besteht nur insofern, als die Ganglienzellen hier nicht unipolar, sondern bipolar, wie in den embryonalen Ganglien, sind (pag. 96). Auch das im inneren Gehörgang liegende Ganglion vestibulare besitzt bipolare Ganglienzellen.

[3]) Diese Faser zeigt in frühen Entwicklungsstadien einen vollkommen dendritenartigen Charakter und bildet sich erst allmählich zu einer schmalen Faser aus (vergl. auch pag. 99 Anm. 1).

bald markhaltig wird und sich mit Nachbarfasern zu einem in die Lamin. spiral. ossea eingeschlossenen, weitmaschigen Plexus vereint; derselbe reicht bis gegen das Labium tympanicum, wo die Fasern unter Verlust ihrer Markscheide durch die Foramina nervina (pag. 423) treten und im Epithel enden. Das geschieht in der Weise, dass sie in der Richtung der Schneckenwindung umbiegen, und so in spiraligen Strängen verlaufen, von denen der erste nach innen von der inneren Pfeilerzelle (Fig. 356), der zweite im Tunnel, der dritte zwischen äusserer Pfeilerzelle und erster Deitersscher Zelle

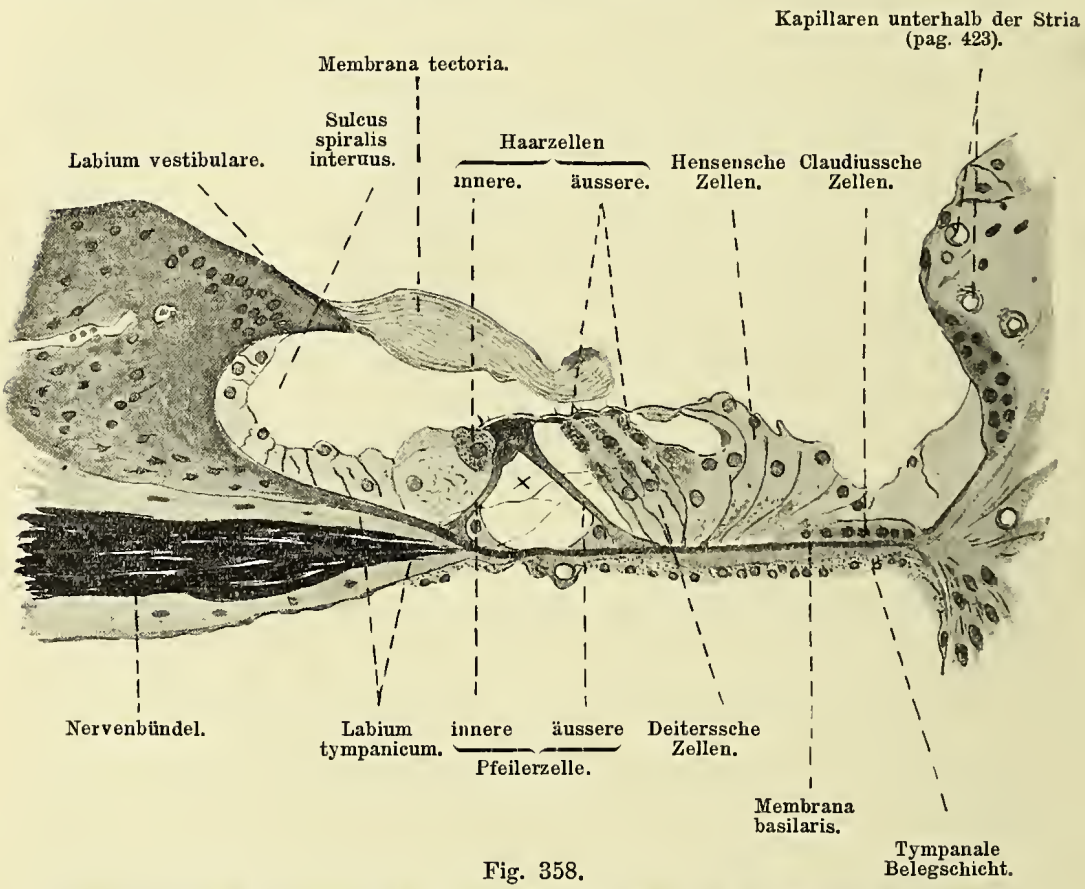

Fig. 358.

Stück der Fig. 352. Präparat 240mal vergrössert. × Tunnel von Nervenfasern durchzogen.

die übrigen drei zwischen den Deitersschen Zellen verlaufen. Von diesen Strängen aus ziehen feine Fasern zu den Haarzellen, an (nicht in) denen sie enden.

Arterien des Labyrinthes. Die A. auditiva gibt nur einen kleinen Zweig an das häutige Labyrinth, einen weiteren kleinen Zweig zum knöchernen Labyrinth; die Mehrzahl ihrer Äste tritt an die Abgangsstelle des V., VII., VIII., IX. und X. Hirnnerven, sowie an die untere Kleinhirnfläche. Die Arterie für das häutige Labyrinth teilt sich in zwei Äste: 1. Die Arteria vestibularis (Fig. 359) gibt an den Nervus vestibularis, sowie an die lateral-obere Hälfte des Sacculus, des Utriculus, sowie an die entsprechenden

Partien des oberen und lateralen Bogenganges Zweige, welche im allgemeinen ein weitmaschiges, an den Endigungsstellen des Nervus vestibularis, den Cristae und Maculae, aber ein engmaschiges Kapillarnetz speisen. 2. Die Arteria cochlearis communis teilt sich wieder in zwei Äste. Der eine Ast, die Arteria vestibulo-cochlearis, versorgt mit einem Zweig die medial-hintere Hälfte von Sacculus, Utriculus und Bogengängen und verhält sich

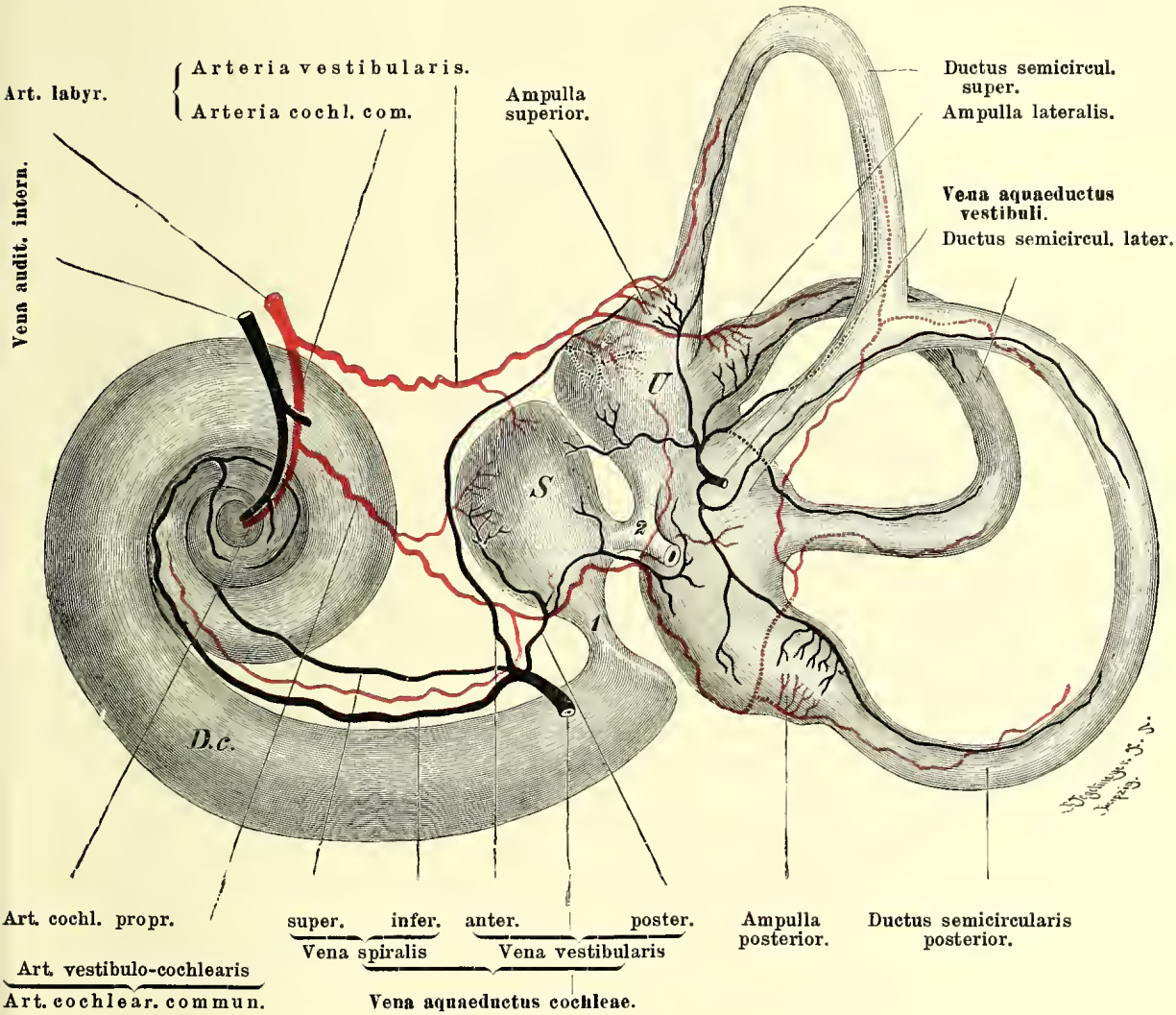

Fig. 359.

Schema. Blutgefässe des rechten menschlichen Labyrinthes. Ansicht von medial und hinten, *D. c.* Ductus cochlearis. *S* Sacculus. *U* Utriculus. 1. Ductus reuniens. 2. Ductus utriculo-saccularis. Der Saccus endolymphaticus ist abgeschnitten.

in ihren feinen Verästlungen wie die Arteria vestibularis; mit dem anderen Zweig verteilt sie sich im Anfangsdrittel der ersten Schneckenwindung. Der andere Ast, die Arteria cochlearis propria versorgt den übrigen Bezirk der Schnecke; sie zerfällt beim Eintritt in die Schneckenachse in drei bis vier Äste, welche in spiraligem Verlaufe aufsteigend, den Tractus arteriosus spiralis bilden. Von diesem entspringen 30—35 radiäre Zweige, welche drei

getrennte Kapillargebiete versorgen: 1. den Kanal, in welchem das Ganglion spirale eingeschlossen ist (Fig. 360 1), 2. die Lamina spiralis (2) und 3. die Zwischen- und Aussenwände der Skalen (3).

Die Venen des Labyrinthes verlaufen in drei getrennten Wegen:

1. Durch den Aquaeductus vestibuli verläuft die Vena aquaeductus vestibuli, welche das Blut von den Bogengängen und einem Teil des Utriculus sammelt (Fig. 359); sie mündet in den Sinus petrosus superior.

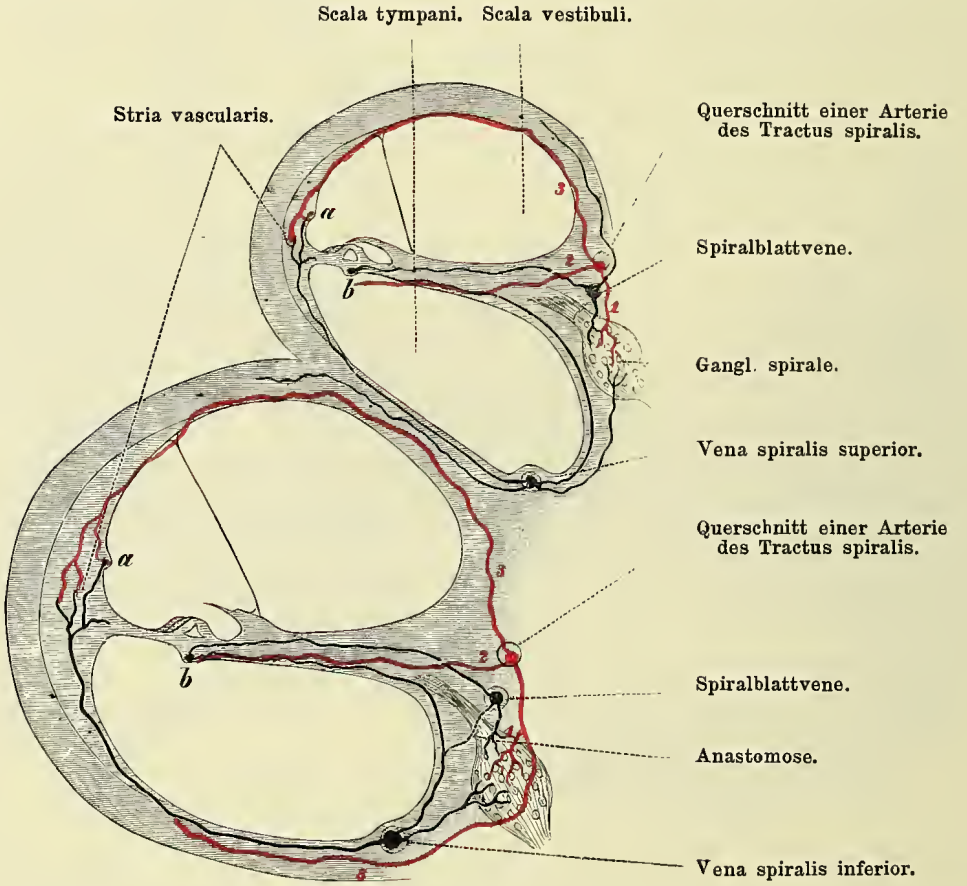

Fig. 360.

Schema. Senkrechter Schnitt durch die rechte Hälfte der ersten (= Basal-) und zweiten Schneckenwindung.

2. Durch den Aquaeductus cochleae verläuft die Vena aquaeductus cochleae, welche das Blut von einem Teil des Utriculus, vom Sacculus und von der Schnecke sammelt. In der Schnecke verhalten sich die venösen Wurzeln folgendermassen: Die zum Vas spirale (Fig. 360b) und zu den in der Prominentia spiralis (Fig. 360a) sich sammelnden Venen ziehen in der tympanalen Skalenwand zu der unterhalb des Spiralganglion gelegenen, spiralig verlaufenden Vena spiralis; diese entsteht aus dem Zusammenfluss zweier Venen, von denen die untere das Blut aus der ersten (basalen) und einem Teil der zweiten Schneckenwindung bezieht; während die obere

Spiralvene das Blut von den übrigen Schneckenwindungen sammelt. Die Vena spiralis nimmt auch einen Teil der im Kanal des Ganglion spirale befindlichen Kapillaren auf und steht in anastomotischer Verbindung mit einer über diesem Kanal gelegenen Vene, der Spiralblattvene (Fig. 360). Diese empfängt das Blut von dem anderen Teil der Spiralganglionkapillaren, sowie von der Lamina spiralis [1]) und mündet in die

3. zentrale Schneckenvene, welche die Hauptwurzel der Vena auditiva interna darstellt. Diese letztere nimmt noch Venen vom N. acusticus und vom Knochen her auf und mündet höchstwahrscheinlich in die Vena spinalis anterior.

Lymphbahnen. Die im Innern des häutigen Labyrinthes befindliche Endolymphe steht durch feine Röhrchen, welche vom Saccus endolymphaticus (s. pag. 419) ausgehen, mit den subduralen Lymphräumen in Zusammenhang. Die perilymphatischen Räume (s. pag. 420) stehen durch ein durch den Aquaeductus cochleae verlaufendes Lymphgefäss, den „Ductus perilymphaticus", mit dem Subarachnoidealraum in Verbindung. Blutgefässe und Nerven sind von ansehnlichen perivaskulären und perineuralen Lymphräumen umgeben, die wahrscheinlich ebenfalls mit dem Subarachnoidealraum in Verbindung stehen.

Mittelohr.

Die Schleimhaut der Paukenhöhle ist innig mit dem darunter liegenden Periost verwachsen. Sie besteht aus dünnem Bindegewebe und einem einschichtigen, kubischen Epithel, das manchmal am Boden, zuweilen auch in grösseren Bezirken der Paukenhöhle, Flimmerhaare trägt. Drüsen (kurze, 0,1 mm lange Schläuche) kommen nur spärlich in der vorderen Hälfte der Paukenhöhle vor. Die Schleimhaut der Ohrtrompete besteht aus fibrillärem (in der Nähe der Pharynxmündung zahlreiche weisse Blutzellen enthaltendem) Bindegewebe und einem geschichteten, zylindrischen Flimmerepithel; der durch die Flimmerhaare erzeugte Strom ist gegen den Rachen gerichtet. Schleimdrüsen finden sich besonders reichlich in der pharyngealen Hälfte der Tube. Der Knorpel der Ohrtrompete ist da, wo er sich an die knöcherne Tube anschliesst, hyalin und hie und da mit Einlagerungen starrer (nicht elastischer) Fasern versehen (vergl. pag. 79); weiter vorn enthält die Grundsubstanz des Knorpels dichte Netze elastischer Fasern. Die Blutgefässe bilden in der Paukenhöhlenschleimhaut ein weitmaschiges, in der Tube ein engmaschiges, oberflächliches und ein tiefes, die Schleimdrüsen

[1]) Die Membrana vestibularis (Reissner) ist beim erwachsenen Menschen gefässlos. Die Anordnung der Blutgefässe in der Schnecke ist somit eine derartige, dass die Scala vestibuli vorzugsweise von Arterien, die Scala tympani hauptsächlich von Venen umkreisst wird. Die oberwärts an die Lam. spir. membr. grenzende Scala tympani ist so der Einwirkung arterieller Pulsation entrückt.

umspinnendes Kapillarnetz. Die Lymphgefässe verlaufen in der Paukenhöhle im Periost. Über die Endigungen der Nerven fehlen noch genauere Angaben.

Äusseres Ohr.

Das Trommelfell besteht aus einer an elastischen Fasern reichen Bindegewebsplatte („Lamina propria"), deren Faserbündel an der lateralwärts gekehrten Oberfläche radiär verlaufen und mit dem Periost des Sulcus tympanicus zusammenhängen; an der der Paukenhöhle zugekehrten Oberfläche sind die Faserbündel zirkulär angeordnet. Das Trommelfell wird innen von der Paukenhöhlenschleimhaut, aussen von der Auskleidung des äusseren Gehörganges (äussere Haut) überzogen. Beide Überzüge haften sehr fest an der Lamina propria, sind glatt und tragen keine Papillen. Da, wo der Hammer dem Trommelfell anliegt, ist er mit einem Überzuge hyalinen Knorpels versehen.

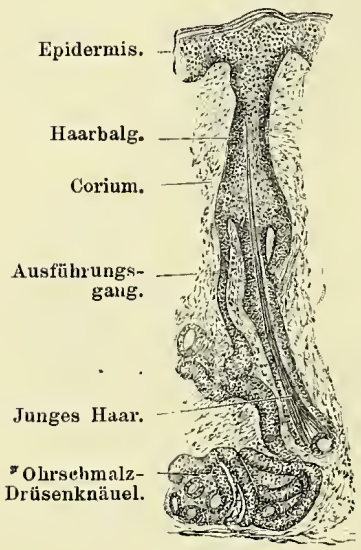

Fig. 361.

Aus einem senkrechten Schnitte durch die Haut des äusseren Gehörganges eines neugeborenen Kindes. 50mal vergrössert. Der Ausführungsgang mündet in den Haarbalg. Technik Nr. 203, pag. 435.

Fig. 362.

A Ein Querschnitt des Knäuelkanales ebendaher. *B* Längsschnitt eines Knäuelkanales aus dem Gehörgange eines 12jährigen Knaben. 240mal vergr. Technik Nr. 203, pag. 435.

Der äussere Gehörgang wird, soweit er knorpelig ist, ferner in der ganzen Länge seiner oberen Wand von einer dicken Fortsetzung der äusseren Haut ausgekleidet, welche durch einen grossen Reichtum eigentümlicher Knäueldrüsen, der Glandulae ceruminosae (Ohrschmalzdrüsen), ausgezeichnet ist. Dieselben stimmen in manchen Beziehungen mit den gewöhnlichen grösseren Knäueldrüsen („Schweissdrüsen") der Haut überein; sie besitzen wie diese einen mit mehreren Lagen von Epithelzellen ausgekleideten Ausführungsgang und die Kanäle des Knäuels selbst haben eine einfache Lage meist kubischer Drüsenzellen, welchen glatte Muskelfasern und eine ansehn-

liche Membrana propria aussen anliegen (Fig. 362); sie unterscheiden sich von den Schweissdrüsen dadurch, dass die Knäuelkanäle ein sehr grosses Lumen haben, das besonders bei Erwachsenen stark erweitert ist, dass die Drüsenzellen viele Pigmentkörnchen und Fettröpfchen enthalten und häufig einen deutlichen Kutikularsaum tragen. Die Ausführungsgänge sind eng und münden bei Kindern in die Haarbälge, bei Erwachsenen dicht neben den Haarbälgen auf die Oberfläche. Das Ohrschmalz (Cerumen) ist ein Produkt der Haarbalgdrüsen und besteht aus Fettropfen, fetterfüllten Zellen und Pigment, letzteres bildet sich wahrscheinlich aus dem abgesonderten Fett; dass das wässerige Sekret der Gl. ceruminosae dabei eine Rolle spielt, ist nicht nachgewiesen. Im (übrigen) Bereich des knöchernen äusseren Gehörganges ist die Haut nur dünn und ohne Ohrschmalzdrüsen.

Der Knorpel des knorpeligen Gehörganges und der Ohrmuschel ist elastischer Knorpel.

Die Gefässe und Nerven verhalten sich so wie in der äusseren Haut, nur am Trommelfelle zeigen sie besondere Eigentümlichkeiten. Dort steigt dicht hinter dem Hammergriffe eine Arterie herab, welche sich in radiär verlaufende Äste auflöst; der Rückfluss erfolgt auf zwei Wegen: 1. durch dem Hammergriff entlang laufende und 2. durch am Trommelfellrande gelegene Venengeflechte. Diese Gefässe liegen in dem von der äusseren Haut gelieferten Überzuge des Trommelfelles. Auch der Schleimhautüberzug des Trommelfelles ist mit einem dichten Kapillarnetz versehen, welches am Trommelfellrande durch durchbohrende Ästchen mit dem Hautgefässnetze anastomosiert.

Lymphgefässe finden sich vorzugsweise in der Hautschicht des Trommelfelles.

Die Nerven bilden feine, unter beiden Überzügen verlaufende Geflechte.

TECHNIK.

Grundbedingung ist genaue Kenntnis der makroskopischen Anatomie des Labyrinthes. Die Schwierigkeiten, die Misserfolge beruhen zum guten Teile auf ungenauer Kenntnis der Anatomie des knöchernen Labyrinthes. Zu Beginn der Präparation müssen alle Teile, die lateral vom Promontorium liegen (Os tympanic. und Gehörknöchelchen), entfernt werden, so dass dieses deutlich vorliegt.

Nr. 198. Otolithen. Man meissle das Promontorium vom oberen Rande der Fenestra vestibuli angefangen bis zum unteren Rande der Fenestra cochleae weg. Dann erblickt man — besonders wenn man das Felsenbein unter Wasser betrachtet — die weissen Flecken (Maculae) im Sacculus und Utriculus. Man hebe nun mit einer feinen Pinzette die Säckchen heraus und breite ein Stückchen davon auf dem Objektträger in verdünntem Glyzerin aus. Die Otolithen sind in grosser Menge vorhanden, sind aber sehr klein, so dass ihre Gestalt erst bei starken Vergrösserungen (240 mal) deutlich erkennbar wird (Fig. 350). Man hüte sich, zu dickes Glyzerin zu nehmen, in welchem die Otolithen vollkommen unsichtbar werden.

Bei dem Herausheben der Säckchen ziehen sich nicht selten Stücke der Bogengänge mit heraus, die man mit Pikrokarmin (pag. 36) färben und in verdünntem Glyzerin (pag. 7) konservieren kann. Man sieht nur das Epithel und hie und da an optischen Querschnitten die feine Glashaut; das Bindegewebe ist sehr spärlich.

Nr. 199. Flächenpräparate der Schnecke. Man erinnere sich, dass die Basis der Schnecke im Grunde des inneren Gehörganges liegt und dass die Spitze gegen die Tube gekehrt ist, dass also die Schneckenachse horizontal und quer zur Längsachse der Felsenbeinpyramide steht.

Man meissle den freien Teil der Schnecke auf, d. h. man entferne das Promontorium dicht vor der Fenestra cochleae, öffne die Spitze der Schnecke und lege dann das von überflüssiger Knochenmasse tunlichst befreite Präparat in 20 ccm 0,5 %ige Osmiumsäure (5 ccm 2 %ige Osmiumsäure zu 15 ccm Aq. dest.). Nach 12—20 Stunden wässere man das Präparat ca. 1 Stunde lang aus und bringe es dann in 200 ccm Müllersche Flüssigkeit (pag. 15). Nach 3—20 Tagen (oder später) breche man die Schnecke vollends auf und betrachte sie nun unter Wasser. Man sieht da die Lamin. spiral. ossea und membranacea als ein feines Blättchen, resp. Häutchen, an der Schneckenachse befestigt; nun breche man mit einer feinen Pinzette ein Stückchen der Lamin. spiral. ossea ab, hebe dasselbe nicht mit der Pinzette, sondern vorsichtig mit Nadel und Spatel aus der Flüssigkeit und bringe es mit einigen Tropfen verdünntem Glyzerin auf den Objektträger. Man tut gut, den axialen Teil der Lamin. spiral. ossea auf dem Objektträger mit Nadeln abzubrechen, da das verhältnismässig dicke Knochenblatt das Auflegen des Deckglases erschwert. Die vestibuläre Fläche der Lamina muss nach oben gerichtet sein; man erkennt das daran, dass bei hoher Einstellung des Tubus die Gehörzähne (Fig. 353) zuerst sichtbar sind, während die anderen Teile erst beim Senken des Tubus (bei tieferer Einstellung) deutlich werden. Bei schwacher Vergrösserung sind anfangs nur die Interstitien der Gehörzähne als dunkle Striche sichtbar (Fig. 355. Lab. vestib.), die Papillen sind auch bei starken Vergrösserungen nicht sofort zu erkennen, sondern werden erst am zweiten oder dritten Tage deutlich. Die Hauptschwierigkeit liegt nicht in der Anfertigung, sondern in der richtigen Beobachtung des Präparates; bei der geringsten Tubushebung resp. Senkung ändert sich sofort das Bild. In Fig. 356 *B* ist in schematischer Weise die Lamin. spiral. membr. von oben her betrachtet in hoher Einstellung gezeichnet, man sieht also nur die freie Oberfläche der in *A* von der Seite gezeichneten Gebilde. Es leuchtet ein, dass bei einer Senkung des Tubus z. B. nicht mehr die Kopfplatten der Pfeilerzellen, sondern deren Körper (als Kreise im optischen Querschnitt) sichtbar sein werden, ebenso verschwindet die Membr. reticularis, die nur bei ganz hoher Einstellung sichtbar ist, etc. Man kann noch färben mit Pikrokarmin (pag. 36) und konservieren in verdünntem Glyzerin. Vorstehende Angaben beziehen sich auf das Gehörorgan des Menschen (Kinderlabyrinthe sind zu empfehlen) und der Katze.

Nr. 200. Um Schnitte durch die knöcherne und häutige Schnecke anzufertigen, meissle man die Schnecke eines Kindes[1]) aus dem

[1]) Von tierischen Schnecken sind die des Meerschweinchens und der Fledermaus deswegen zu empfehlen, weil solche Schnecken nicht in schwammige Knochensubstanz eingebettet sind und ohne weiteres Abmeisseln und Öffnen sofort eingelegt werden können. Auch Schnecken junger Katzen sind zu empfehlen. Auch mit Chromosmium-Essigsäure (pag. 17) fixierte und nach § 6 (pag. 18) entkalkte Schnecken geben gute Bilder.

Labyrinth. Die kompakte Knochensubstanz der Schnecke ist von so weicher, schwammiger Knochensubstanz umgeben, dass sich letztere auch mit einem starken Federmesser entfernen lässt; hat man so im Groben die Form der Schnecke hergestellt, so lege man mit einem Meissel an 2—3 Stellen der Schnecke kleine, ca. 1 qmm grosse Öffnungen an, um das Eindringen der Fixierungsflüssigkeit zu erleichtern. Dann bringe man die Schnecke in 30 ccm Hermannsche Lösung:

1 %ige	wässerige Platinchloridlösung	60 ccm
2 %ige	„ Osmiumlösung . .	8 ccm
Eisessig		4 ccm

Nach 48 Stunden wird das Objekt herausgenommen, in Methylalkohol kurz (einige Sekunden) abgespült, auf 12—24 Stunden in rohen Holzessig übertragen und dann in ca. 60 ccm allmählich verstärktem Alkohol (pag. 17) gehärtet. Nach vollendeter Härtung wird die Schnecke in konzentrierter wässeriger oder noch besser in alkoholischer Pikrinsäurelösung entkalkt. Nach vollendeter Entkalkung (pag. 18) wird das Objekt nochmals in 50 %igem, dann in 70 %igem Alkohol gehärtet und nach etwa 8 Tagen in Klemmleber oder Celloidin eingebettet geschnitten. Die Schnitte müssen die Achse der Schnecke der Länge nach enthalten und werden in Xylolbalsam konserviert (pag. 33). Es ist nicht sehr schwer, Übersichtspräparate zu erhalten. Die Membr. vestibularis ist oft eingerissen, so dass Ductus cochlearis und Scala vestibuli einen gemeinsamen Raum bilden. Das Spiral-Organ lässt meist zu wünschen übrig; nur feine Schnitte, welche das Organ senkrecht getroffen haben, geben völlig klare Bilder; meist enthält ein Schnitt mehrere innere und äussere Pfeiler, zum Teil nur Bruchstücke solcher; die Hensenschen Zellen sehen blasig gequollen aus (Fig. 358), so dass die Orientierung dem Anfänger viele Schwierigkeiten bereitet.

Nr. 201. Für Nerven der Maculae, Cristae und der Schnecke ist die Behandlung neugeborener bis 10 Tage alter Mäuse nach der pag. 24, 8 angegebenen, ferner die pag. 27 zitierte Methode Bielschowskys zu empfehlen. Die Schädelbasis wird nach Entfernung von Schädeldach, Gehirn und Unterkiefer auf 3—4 Tage in die osmiobichromische Mischung und 2 Tage in die Silberlösung gelegt. Meist führt erst die „doppelte Methode" (pag. 26) zum Ziel. Man mache durch den unentkalkten Schädel Horizontal- und Frontalschnitte. Erstere sind bequemer anzufertigen.

Nr. 202. Um Querschnitte der Ohrtrompete (Knorpel und Schleimhaut) zu erhalten, orientiere man sich zunächst über die schräg median vor- und abwärts gerichtete Stellung der Tube. Man schneide die ganze pharyngeale Abteilung der Tube samt umgebenden Muskeln heraus, fixiere das Stück in 200—300 ccm Müllerscher Flüssigkeit, wasche es nach 3—6 Wochen in (womöglich fliessendem) Wasser aus und härte es in ca. 100 ccm allmählich verstärktem Alkohol (pag. 17). Man kann die Schnitte mit Hansenschem Hämatoxylin färben (pag. 21) und in Xylolbalsam (pag. 33) einschliessen. Vorzugsweise als Übersichtspräparate mit ganz schwachen Vergrösserungen zu betrachten.

Nr. 203. Ohrschmalzdrüsen. Man schneide das Ohr mit dem knorpeligen Gehörgange dicht am knöchernen Gehörgange ab, schneide vom knorpeligen Gehörgange ca. 1 qcm grosse Stücke aus, die man in ca. 30 ccm absoluten Alkohol einlegt. Schon am nächsten Tage kann man Schnitte anfertigen, die ziemlich dick (— 0,5 mm) sein müssen, wenn man Knäuel und Ausführungsgang zusammen treffen will (Fig. 361). Kernfärbung mit

Hansenschem Hämatoxylin (pag. 21). Man betrachte auch feinere, ungefärbte Schnitte in verdünntem Glyzerin; hier kann man die Fett- und Pigmentkörnchen sehen. Ganz besonders sind Präparate neugeborener Kinder zu empfehlen; bei Erwachsenen sind die Kanäle stark erweitert und geben keine schönen Übersichtsbilder. Dagegen sieht man bei älteren Kindern und Erwachsenen die Cuticula der Drüsenzellen gut, die ich bei Neugeborenen vermisse (vergl. Fig. 362).

XII. Geruchsorgan.

In diesem Kapitel soll der Bau der gesamten Nasenschleimhaut beschrieben werden. Die eigentliche Riechschleimhaut ist beim Menschen nur auf die Mitte der oberen Muschel, sowie auf den entsprechenden Teil der Nasenscheidewand beschränkt; die übrigen Partien der Nasenhöhle (die Nebenhöhlen inbegriffen) sind mit respiratorischer Schleimhaut überzogen. Ausgenommen hiervon ist der im Bereiche der beweglichen Nase befindliche Abschnitt (Vestibulum nasi), welcher mit einer Fortsetzung der äusseren Haut bekleidet ist[1]). Wir haben demnach drei, im Bau differente Abschnitte der Nasenschleimhaut zu unterscheiden.

1. Regio vestibularis.

Die Schleimhaut besteht aus einem geschichteten Pflasterepithel und aus einer papillentragenden Tunica propria, in welche zahlreiche Talgdrüsen und die Haarbälge der steifen Nasenhaare (Vibrissae) eingesenkt sind.

2. Regio respiratoria.

Die Schleimhaut besteht aus einem mehrreihigen flimmernden Zylinderepithel (Fig. 19, pag. 60), das bald viele, bald wenige Becherzellen enthält, und einer ansehnlichen, an der unteren Nasenmuschel bis zu 4 mm dicken Tunica propria; diese besteht aus fibrillärem Bindegewebe, das verschieden grosse Mengen von weissen Blutzellen und elastische Fasern (letztere besonders in den tieferen Schichten) enthält und gegen die Epithelgrenze zu einer gleichartigen, mit feinen Löchern versehenen Membrana propria verdichtet ist. Die weissen Blutzellen sind zuweilen zu Solitärknötchen zusammengeballt und wandern oft in grossen Mengen durch das Epithel in die Nasenhöhle (vergl. pag. 242).

Die Tunica propria des Menschen schliesst verästelte, alveolo-tubulöse gemischte (pag. 220) Drüsen ein; die serösen Abschnitte sind mit zwischenzelligen Sekretkanälchen, seröse und muköse Drüsenzellen mit einem Trophospongium (pag. 46) ausgestattet. Die Drüsen münden nicht selten in trichterförmige Vertiefungen, welche von einer Fortsetzung des Oberflächenepithels

[1]) Die Grenzen sind sehr variabel; häufig findet man geschichtetes Plattenepithel auf der mittleren, seltener auf der unteren Muschel.

ausgekleidet und an der unteren Muschel mit unbewaffnetem Auge wahrnehmbar sind. In den Nebenhöhlen der Nase sind Epithel und Tunica propria bedeutend dünner (— 0,02 mm) und ärmer an elastischen Fasern, sonst von gleichem Baue; nur spärliche und kleine Drüsen finden sich daselbst.

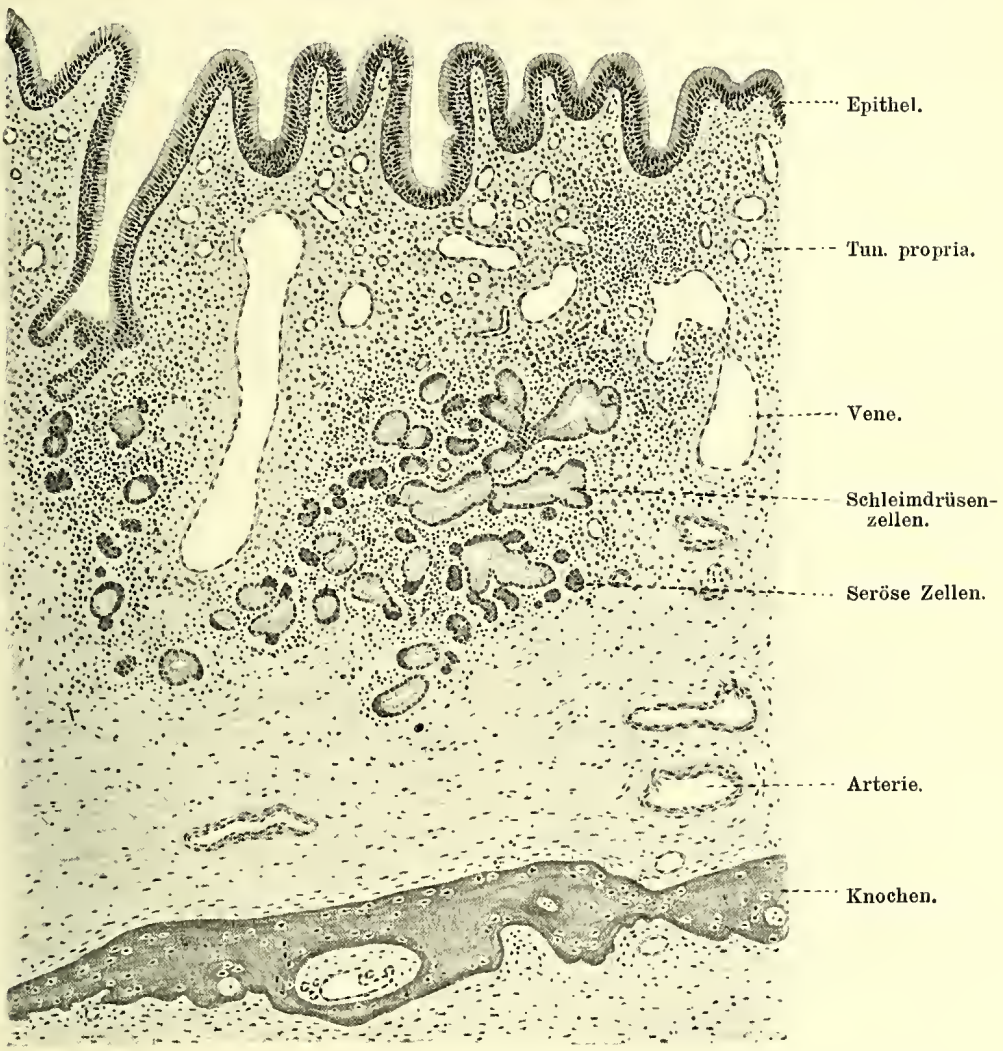

Fig. 363.

Senkrechter Schnitt durch die Schleimhaut der unteren Nasenmuschel eines Hingerichteten. 48mal vergrössert. Links ist eine trichterförmige Vertiefung getroffen, die ein Stück eines Ausführungsganges aufnimmt, rechts daneben ist eine grosse Vene angeschnitten. Technik Nr. 205, pag. 440.

3. Regio olfactoria.

Die Schleimhaut dieser Gegend ist durch ihre gelblichbraune Färbung schon makroskopisch von der rötlichen Schleimhaut der Regio respiratoria unterscheidbar. Sie besteht aus einem Epithel, dem Riechepithel, und aus einer Tunica propria. Im Riechepithel kommen zwei Zellformen vor. Die eine Form (Fig. 364 *st*) ist in der oberen Hälfte zylindrisch und enthält hier gelbliches Pigment und kleine, oft in Längsreihen gestellte Körnchen

teils schleimiger Natur. Die untere Hälfte ist schmäler, am Rande mit Zacken und Einbuchtungen versehen, das untere Ende ist gegabelt und soll mit den gegabelten Enden benachbarter Zellen sich zu einem protoplasmatischen Netzwerke verbinden. Diese Zellen heissen Stützzellen. Ihre meist ovalen Kerne liegen in einer Höhe und nehmen auf senkrechten Schnitten eine schmale Zone, die Zone der ovalen Kerne (Fig. 366) ein. Die zweite Form (Fig. 364*r*, 366) besitzt nur in der Umgebung des meist runden Kernes eine grössere Menge Protoplasma; von da erstreckt sich nach oben ein schmaler zylindrischer, härchentragender, nach unten ein sehr feiner Fortsatz, der sich direkt in den Achsenzylinder einer Nervenfaser fortsetzt. Diese Zellen, die „Riechzellen", sind Ganglienzellen, ihr unterer Fortsatz ist eine zentripetale Nervenfaser. Ihre mit Kernkörperchen versehenen runden Kerne liegen in verschiedenen Höhen und nehmen eine breite Zone, die Zone der runden Kerne (Fig. 366*zr*) ein[1]). Ausser diesen beiden Formen gibt es Zwischenformen, die bald mehr den Stützzellen, bald mehr den Riechzellen sich nähern. An der Grenze des Epithels gegen das Bindegewebe ist ein mit Kernen versehenes protoplasmatisches Netzwerk, die sogen. Basalzellen (Fig. 367), gelegen. Die Oberfläche des mit einem Schlussleistennetz[2]) versehenen Epithels ist von kleinen Zapfen Schleimes bedeckt (Fig. 367), der in geringen Mengen von den Stützzellen ausgeschieden wird.

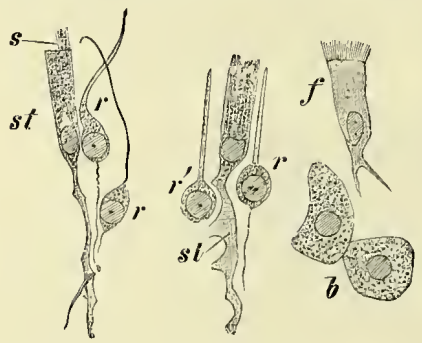

Fig. 364.

Isolierte Zellen der Regio olfactoria des Kaninchens. 560mal vergr. *st* Stützzellen, *s* austretende Schleimzapfen, die Flimmerhaaren ähnlich sind. *r* Riechzellen, bei *r'* ist der untere Fortsatz abgerissen. *f* Flimmerzelle. *b* Zellen der Geruchs-Drüsen. Technik Nr. 204, pag. 440.

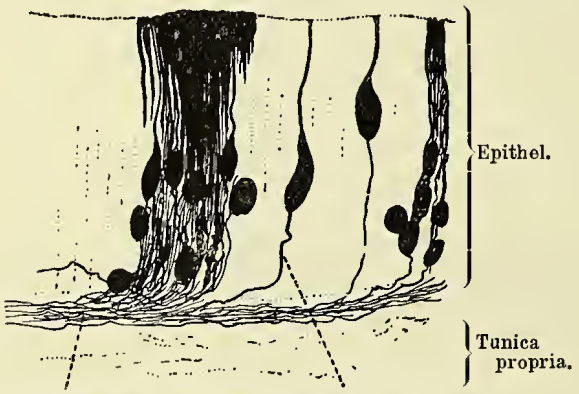

Fig. 365.

Senkrechter Schnitt durch die Regio olfactoria einer jungen Ratte. 480mal vergrössert. Technik Nr. 207, pag. 441.

Die Tunica propria stellt einen aus starren Bindegewebsfasern gewebten, mit feinen elastischen Fasern und vielen Bindegewebszellen untermengten, lockeren Filz dar, welcher bei manchen Tieren (z. B. bei der Katze)

[1]) Zuweilen trifft man in dem sonst kernfreien Epithelgebiet über den ovalen Kernen runde Kerne in wechselnder Menge; sie gehören entweder dislozierten Riechzellen an (Fig. 367) oder sind Kerne durchwandernder, oft pigmentierter Lymphocyten.

[2]) Dasselbe wurde bisher für eine „Membrana limitans olfactoria" gehalten.

gegen das Epithel zu einer strukturlosen Haut verdichtet ist. Zahlreiche Drüsen, die Glandulae olfactoriae (Bowman), sind in die Tunica propria eingebettet; es sind entweder einfache oder (z. B. beim Menschen) verästelte Schläuche, an denen man einen im Epithel gelegenen Ausführungsgang (Fig. 367), einen Drüsenkörper und einen Drüsengrund unterscheidet[1]). Die Zellen des Drüsenkörpers sind pigmentiert. Die Gland. olfactoriae (auch diejenigen des Menschen) haben das Aussehen von Eiweissdrüsen, enthalten aber zuweilen (meist geringe Mengen von) Schleim. Die Tunica propria ist ferner Trägerin der Verästelungen der Nerven. Die Äste des N. olfactorius werden von Fortsetzungen der Dura mater bekleidet und bestehen aus marklosen Fasern; diese Fasern sind die unteren Fortsätze der Riechzellen, welche zu Bündeln vereint in flachen Bogen sich vom Epithel her in die Tunica propria einsenken und durch Vereinigung mit Nachbarbündeln eben die Olfactoriusäste bilden; die Endverästelungen des N. trigeminus liegen in der Tunica propria selbst; feine in das Epithel aufsteigende und dort frei endende Fasern gehören möglicherweise dem Trigeminus an[2]). Sie unterscheiden sich von den typischen stets ungeteilten Olfactoriusfasern durch ihre Verästelung.

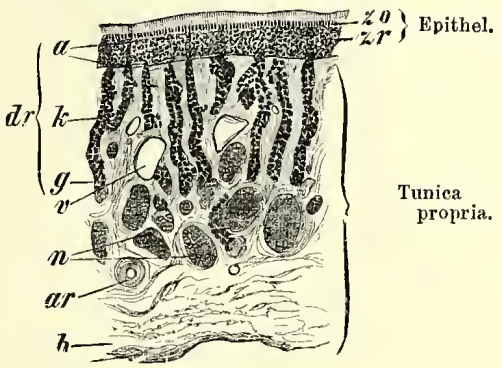

Fig. 366.

Senkrechter Schnitt der Regio olfactoria des Kaninchens. 50mal vergrössert. *zo* Zone der ovalen, *zr* Zone der runden Kerne. *dr* Gland. olfactoriae. *a* Ausführungsgang. *k* Körper. *g* Grund der Drüse. *n* Querschnitte der Äste des N. olfactorius. *v* Venen. *ar* Arterie. *h* Querdurchschnittene Bindegewebsbündel. Technik Nr. 206, pag. 441.

Das beim Menschen rudimentäre vomeronasale (Jacobsonsche) Organ besitzt schon vom fünften Fetalmonat an kein Riechepithel mehr, seine mediale Wand ist dann nur noch von einem hohen Zylinderepithel überzogen. Die von verschiedenen Autoren in der Regio olfactoria von Säugetieren als Geruchsknospen beschriebenen Bildungen sind Tangentialschnitte von Mündungen der Glandulae olfactoriae.

Von den Blutgefässen der Nasenschleimhaut verlaufen die Arterienstämmchen in den tieferen Schichten der Tunica propria (Figg. 363 u. 366); sie speisen ein bis dicht unter das Epithel reichendes Kapillarnetz; die Venen sind durch ihre ansehnliche Entwicklung ausgezeichnet (Fig. 363); sie bilden besonders am hinteren Ende der unteren Muschel ein so dichtes Netzwerk, dass die Tunica propria daselbst kavernösem Gewebe ähnlich ist.

Die Lymphgefässe bilden in den tieferen Schichten der Tunica propria gelegene, grobmaschige Netze. Injektionen von Lymphgefässen der Regio olfactoria vom Subarachnoidealraume aus erklären sich durch die

[1]) Die Glandulae olfactoriae überschreiten oft das Gebiet der Regio olfactoria und werden auch in den angrenzenden Abschnitten der Regio respiratoria gefunden.

[2]) Bei Hühnerembryonen ist die Trigeminusnatur dieser Fasern erwiesen.

Scheiden, welche die durch die Lamina cribrosa tretenden Olfactoriusäste von den Hirnhäuten erhalten.

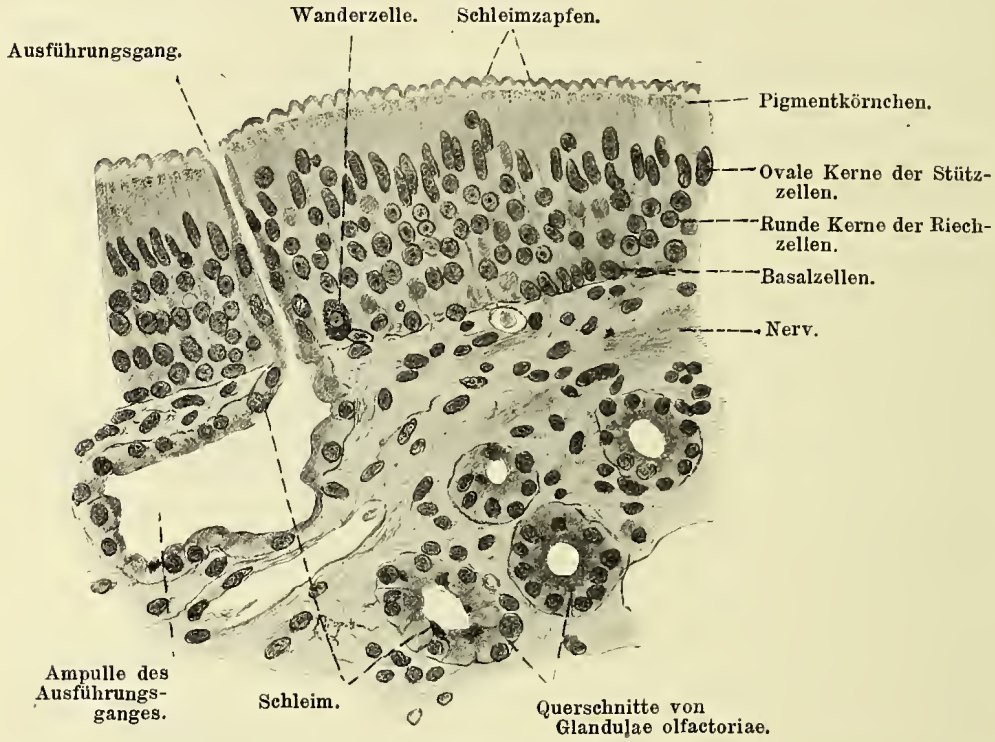

Fig. 367.

Senkrechter Schnitt durch die Regio olfact. eines Hingerichteten. 400mal vergrössert. Technik Nr. 206, pag. 441.

Markhaltige Zweige des Trigeminus sind sowohl in der Regio respiratoria wie olfactoria nachzuweisen.

TECHNIK.

Nr. 204. Riechzellen. Man durchsäge den Kopf eines soeben getöteten Kaninchens in der Medianlinie. Die Riechschleimhaut ist an ihrer braunen Farbe leicht kenntlich. Ein Stückchen von ca. 5 mm Seite wird samt der dazugehörigen knöchernen Muschel mit einer kleinen Schere vorsichtig ausgeschnitten und in 20 ccm Ranvierschen Alkohol (pag. 5) eingelegt. Nach 5—7 Stunden übertrage man dasselbe in 5 ccm Pikrokarmin, am nächsten Tage in 10 ccm destill. Wasser. Nach etwa 10 Minuten wird das Stückchen herausgenommen und leicht auf einen Objektträger gestossen, auf welchen man einen Tropfen verdünntes Glyzerin gesetzt hat. Umrühren mit der Nadel ist zu vermeiden, das Deckglas vorsichtig aufzulegen. Man sieht ausser vielen Bruchstücken von Zellen viele gut erhaltene Stützzellen; an den Riechzellen fehlt häufig der äusserst feine zentrale Fortsatz (Fig. 364).

Nr. 205. Zu Präparaten der Schleimhaut der Regio respiratoria umschneide man Stückchen von 5—10 mm Seite auf der unteren Hälfte des Septum narium, ziehe sie ab und fixiere und härte sie in ca. 20 ccm absolutem Alkohol (pag. 14). Zu feineren Schnitten verwende man die

Nasenschleimhaut des Kaninchenkopfes (Nr. 204), klemme die Stückchen in Leber ein (pag. 20) und färbe die Schnitte mit Hansenschem Hämatoxylin (pag. 21). Konservieren in Xylolbalsam (pag. 33). Zu Übersichtsbildern genügt auch die Schleimhaut menschlicher Leichen, welche in gleicher Weise behandelt wird; nur mache man dicke, ungefärbte Schnitte, die man in verdünntem Glyzerin konserviert.

Nr. 206. Zu Präparaten der Schleimhaut der Regio olfactoria löse man Stückchen (von 3—6 mm Seite) der braunen Riechschleimhaut vom oberen Teile des Septum des Kaninchens (Nr. 204) und lege sie auf 3 Stunden in 20 ccm Ranvierschen Alkohol (pag. 12), welcher die Elemente des Riechepithels etwas lockert; alsdann übertrage man die Stückchen vorsichtig in 3 ccm 2%ige Osmiumlösung + 3 ccm destill. Wasser und stelle das Ganze auf 15—24 Stunden ins Dunkle. Nach Ablauf derselben werden die Stücke auf eine halbe Stunde in 20 ccm destilliertes Wasser gelegt und dann in 30 ccm allmählich verstärktem Alkohol gehärtet (pag. 17). Die gehärteten Stückchen werden in Leber geklemmt und geschnitten, die Schnitte 20—30 Sekunden in Hansenschem Hämatoxylin (pag. 21) gefärbt und in Xylolbalsam eingeschlossen (pag. 33).

Will man gute Bilder der Drüsen erhalten (Fig. 366), so mache man dicke, quer zum Verlaufe der Nervenfasern gerichtete Schnitte. Für die Darstellung der Nervenfasern und des Epithels empfiehlt es sich, dünne längs des Nervenfaserverlaufes gerichtete Schnitte zu machen. Das in Fig. 367 abgebildete Präparat ist in Flemmings Flüssigkeit (pag. 17) fixiert und nach Nr, 19 (pag. 31) gefärbt worden.

Nr. 207. Riechzellen mit Nervenfortsätzen erhält man an den nach Nr. 201 pag. 435 hergestellten Präparaten; oft ist auch das Gangsystem der Geruchsdrüsen geschwärzt.

XIII. Geschmacksorgan.

Die Geschmacksorgane, die Geschmacksknospen (Schmeckbecher), sind meist länglichovale, ca. 80 μ lange und 40 μ breite, zuweilen auch mehr kuglige Körper, welche vollkommen im Epithel der Mundschleimhaut eingebettet sind; sie sitzen mit der Basis auf der Tunica propria auf, das obere Ende reicht bis nahe zur Epitheloberfläche, welche hier eine kleine, oft trichterförmige Vertiefung, den Geschmackskanal, zeigt, dessen äusseres Ende äusserer, dessen inneres Ende innerer Geschmacksporus genannt wird. Jede Geschmacksknospe besteht aus zwei Arten langgestreckter Epithelzellen; die einen sind entweder von überall gleichem Durchmesser, oder sie sind an ihrem basalen Ende verjüngt, zuweilen gabelig geteilt, während das obere Ende zugespitzt ausläuft; ihr Protoplasma ist hell. Diese Zellen bilden die Hauptmasse der Geschmacksknospe, sind vorzugsweise in der Peripherie der Knospe gelegen und heissen Deckzellen (Stützzellen). Sie dienen zur Stütze und Hülle der Geschmackszellen (Schmeckzellen), welche die eigentlichen Sinnesepithelien sind. Die Geschmackszellen sind schmal und nur da, wo der schlanke Kern sitzt[1]), etwas verdickt. Ihr oberer

[1]) Der Kern ist bald näher dem unteren Ende, bald mehr in der Mitte, seltener am oberen Ende der Zelle gelegen.

Abschnitt ist zylindrisch oder — und das ist häufiger — kegelförmig und trägt an seinem freien Ende ein glänzendes Stiftchen, eine Kutikularbildung, die bis zum inneren Geschmacksporus reicht; der untere Abschnitt ist bald dünner, bald dicker und endet abgestumpft oder mit dreieckigem Fusse, ohne sich in die bindegewebige Schleimhaut zu erstrecken. Ihr Protoplasma ist dunkler.

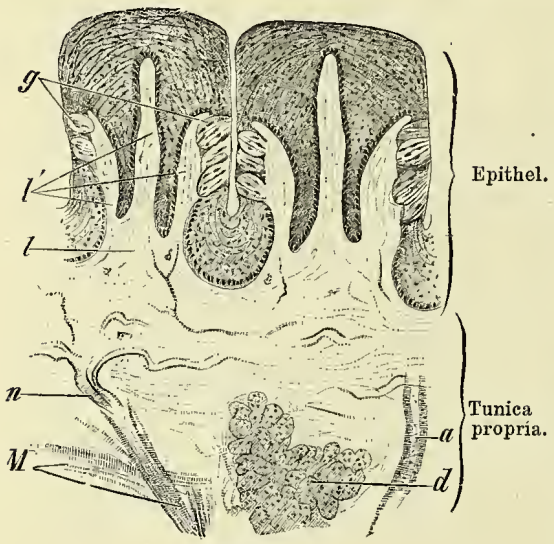

Fig. 368.

Senkrechter Durchschnitt durch zwei Leistchen der Papilla foliata des Kaninchens. 80 mal vergrössert. Jedes Leistchen *l* trägt drei sekundäre Leistchen *l'*. *g* Geschmacksknospen. *n* Markhaltige Nerven. *d* Eiweissdrüsen. *a* Stück eines Ausführungsganges einer solchen. *M* Muskelfasern der Zunge. Technik Nr. 209, pag. 444.

Die Geschmacksknospen finden sich beim Erwachsenen vorzugsweise an den Seitenwänden der Papillae vallatae (vergl. auch Fig. 191, pag. 240) und der Leistchen gut ausgebildeter Papillae foliatae (Fig. 369), (siehe auch pag. 239), in geringer Zahl auf den vorderen und hinteren seitlichen Papillae fungiformes und auf der laryngealen Kehldeckelfläche. Bei 5—7 monatlichen Feten sind sie reichlicher vorhanden [1]) als beim Erwachsenen.

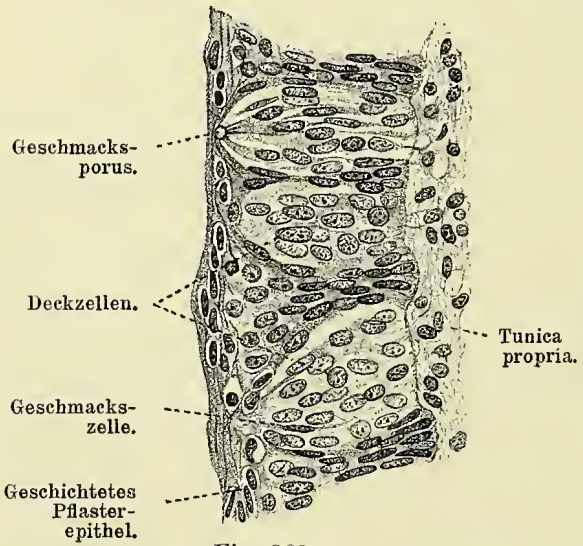

Fig. 369.

Aus einem senkrechten Schnitte durch eine gut ausgebildete Papilla foliata des Menschen. 330 mal vergr. Technik Nr. 209, pag. 444.

Die Vermutung, dass die Endverästelungen des N. glossopharyngeus in derselben Weise mit den Geschmackszellen zusammenhängen, wie die Olfactoriusfasern mit den Riechzellen, hat sich als eine irrtümliche erwiesen. Die mit mikroskopischen (sympathischen) Ganglien [2]) besetzten Endäste des N. glossopharyngeus bestehen aus markhaltigen und marklosen Nervenfasern,

[1]) Sie finden sich dort auch an der lingualen Epiglottisfläche und der Oberfläche nicht nur vieler Papillae filiformes und aller fungiformes, sondern auch der Papillae vallatae. Später gehen sie zugrunde, ihre Reste werden von eingedrungenen weissen Blutzellen weggeschafft. Nicht selten findet man auch bei Erwachsenen Lymphocyten — oft in grosser Menge — im Innern der Geschmacksknospen.

[2]) Ob die sog. Geschmackskörner, multipolare, unter dem Epithel der Papillae

welche in der Tunica propria ein dichtes Geflecht bilden, von dem zahlreiche Äste entspringen. Ein Teil derselben endet vielleicht im Bindegewebe (in Endkolben), die Mehrzahl der (marklosen) Nervenfasern aber dringt in das Epithel. Hier kann man zwei Arten von Fasern unterscheiden. Die einen, die intragemmalen[2]) Fasern treten in die Geschmacksknospen (Fig. 370) ein und bilden dort sich teilend ein mit vielen starken Varikositäten be-

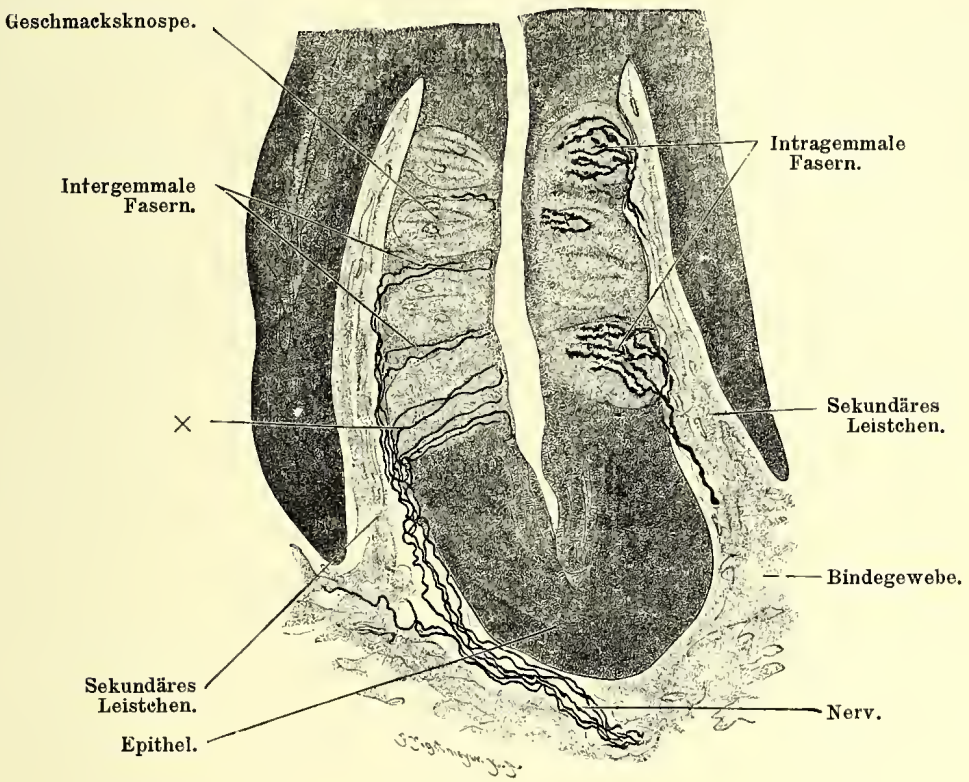

Fig. 370.

Stück eines senkrechten Schnittes der Papilla foliata eines Kaninchens. 220 mal vergr. Bei × sieht man die intergemmalen Fasern auf einer Geschmacksknospe aufliegend. Zur Orientierung vergl. man mit Fig. 368. Technik Nr. 210, pag. 444.

setztes Geflecht, das bis zur Höhe des Geschmacksporus reicht; alle intragemmalen Nervenverästelungen enden frei, ohne sich mit den Geschmackszellen zu verbinden und ohne Anastomosen untereinander einzugehen. Die anderen, mehr glatten „intergemmalen“ Fasern durchziehen die Epithelstrecken zwischen den Geschmacksknospen und reichen meist, ohne sich zu teilen, bis in die oberste Schichte des Epithels.

TECHNIK.

Nr. 208. Zur ersten Orientierung über Zahl und Lage der Geschmacksknospen sind die in Nr. 103 (pag. 282) angegebenen Methoden

foliatae gelegene Zellen, Nervenzellen sind, ist sehr fraglich; ein Nervenfortsatz konnte bei ihnen bis jetzt noch nicht nachgewiesen werden.

[1]) Von gemma, die Knospe.

ausreichend. Als passende Objekte sind die Papillae vallatae eines beliebigen Tieres und die Papilla foliata des Kaninchens zu empfehlen. Letztere ist eine erhabene Gruppe paralleler Schleimhautfalten, welche sich am Seitenrande der Zungenwurzel befindet. Schon mittelfeine, senkrecht zur Längsachse der Falten gerichtete Schnitte lassen bei schwachen Vergrösserungen die Geschmacksknospen als helle Flecke erkennen.

Nr. 209. Zum Studium des feineren Baues der Geschmacksknospen trage man mit einer flachen Schere die Papilla foliata eines soeben getöteten Kaninchens so ab, dass möglichst wenig Muskelsubstanz anhängt. Das Stückchen wird mit Igelstacheln auf einen Korkstöpsel gesteckt (die Muskelseite gegen den Kork gekehrt) und ca. 1 Stunde Osmiumdämpfen ausgesetzt (s. weiter pag. 16, 11). Feine Schnitte des in Leber eingeklemmten, gehärteten Präparates werden ca. 30 Sekunden in Hansenschem Hämatoxylin gefärbt (pag. 21) und in Xylolbalsam eingeschlossen (pag. 33).

Nr. 210. Zur Darstellung der Nerven lege man eine Papilla foliata eines Kaninchens auf 3 Tage in die osmiobichromische Mischung und dann 2 Tage in Silberlösung. Doppelte Methode zu empfehlen (pag. 26). Die intergemmalen Fasern sind zahlreicher und schwärzen sich auch leichter (Fig. 370); einzelne Deck- und Geschmackszellen schwärzen sich häufig.

Die in vorstehenden 210 Nummern angegebenen technischen Vorschriften verhalten sich hinsichtlich der Leichtigkeit, mit der sie ausgeführt werden können, sehr verschieden. Ein Teil derselben ist so einfach, dass schon beim ersten Versuche gute Resultate erzielt werden können, ein anderer Teil dagegen setzt eine gewisse Geschicklichkeit voraus, die nur durch Übung zu erreichen ist.

Die Reihenfolge der Vorschriften ist, gebunden an den Text des Lehrbuches, nun keineswegs geeignet, den Anfänger vom Leichteren zum Schweren zu führen, im Gegenteil, eine grosse Anzahl der in den ersten Nummern gegebenen Vorschriften gehört zu den schwierigeren, wie denn überhaupt die Herstellung der Elemente zu den höheren Aufgaben des jungen Mikroskopikers zählt.

Unter diesen Umständen schien es mir ratsam, die technischen Regeln in einer Weise zu ordnen, dass der Anfänger an der Hand dieser Reihenfolge fortschreitend leichter imstande ist, die Aufgaben zu bewältigen.

I. Kapitel.

1. Reihe.

Schnitte.

Nr.	Seite.		
18	86	Rippenknorpel	frisch.
19	87	Elastischer Knorpel	
14	86	Elastisches Band	getrocknet.
73	170	Sehne	
18	86	Knorpel	fixiert in Müllerscher (resp. Zenkerscher[1]) Flüssigkeit und gehärtet in allmählich verstärktem Alkohol.
137	321	Niere	
105	282	Speiseröhre	
141	322	Ureter	
125	289	Leber	
103	282	Zungenpapillen und Zungenbälge	
155	355	Nebenhoden etc.	
61	144	Milz	
69	165	Gelenkknorpel[2])	
115	286	Dickdarm	fixiert in Kalibichromat-Essigsäure und gehärtet in allmählich verstärktem Alkohol.

[1]) Statt der in den speziellen Angaben empfohlenen Zenkerschen Flüssigkeit kann auch Müllersche Flüssigkeit (Behandlung pag. 15) verwendet werden.

[2]) Die beiden Nummern 67 und 69 müssen später noch entkalkt werden.

2. Reihe.

Frische Präparate ohne Zerzupfen.

Nr.	Seite.		
123	288	Leberzellen	in 0,65 %iger Kochsalzlösung.
97	280	Plattenepithel	
168	382	Haare	
6	84	Bindegewebsbündel	
153	355	Samenelemente (Stier)	
116	286	Dickdarmdrüsen	
111	284	Dünndarmepithel und Zotten	
176	383	Elemente der Milch	
12	86	Feine elastische Fasern	mit Essigsäurezusatz.
68	164	Knochenmark	mit Zusatz von Pikrokarmin.
10	85	Fettzellen	
177	384	Elemente d. Kolostrum	
6	84	Bindegewebszellen	
16	86	Netz der Bindegewebsbündel	

3. Reihe.

Isolieren.

143	322	Epithel von Nierenbecken, Ureter und Blase.	mit Ranviers Alkohol.
108	283	Magenepithel	
192	417	Linsenfasern	
27	94	Muskelfaserenden	mit Kalilauge.
21	93	Glatte Muskelfasern	
167	382	Elemente des Nagels	
8	85	Bindegewebsfibrillen	mit Pikrinsäurelösung.
28	95	Verästelte Muskelfasern	mit Salpetersäure und chlorsaurem Kali.
111b.	285	Darmepithel	mit Müllerscher Flüssigkeit.

II. Kapitel.

1. Reihe.

Schnitte.

124	289	Leber (Schwein)	fixiert und gehärtet in absolutem Alkohol.
205	440	Nasenschleimhaut (Reg. respir.)	
203	435	Ohrschmalzdrüsen	
174	383	Milchdrüse	
7	84	Mastzellen	

Nr.	Seite.		
146	322	Nebenniere	fixiert in Kalibichromatessigsäure und gehärtet in allmählich verstärktem Alkohol.
72	170	Muskelbündel	
20	87	Bindegewebsknorpel	
98	280	Lippendrüsen	
149	354	Hoden	
106	283	Magenhäute	
110	284	Duodenaldrüsen	
114	285	Gehäufte Knötchen	
112	285	Dünndarm	

2. Reihe.

Frische Präparate ohne Zerzupfen.

17	86	Hyaliner Knorpel	mit 0,65 %iger Kochsalzlösung.
70	165	Synovialzotten	
136a.	320	Harnkanälchen	
3	70	Flimmerepithel	
88	214	Plexus chorioideus	
93	216	Lamellen-Körperchen	
120	288	Pankreas	
147	322	Nebenniere	
53	142	Hämatoidinkristalle	

3. Reihe.

Isolieren.

100	281	Odontoblasten	mit Müllerscher Flüssigkeit.
101	281	Schmelzprismen (auch Schneiden)	
75	171	Sehnenzellen	mit Eisessig.

4. Reihe.

Zerzupfen.

107	283	Magendrüsen	mit 0,65 %iger Kochsalzlösung.
86	213	Hirnsand	
13	86	Starke elastische Fasern	
23	94	Quergestreifte Muskelfasern	
24	94	Sarkolemm	mit Brunnenwasser-Zusatz.
25	94	Kerne quergestreifter Muskelfasern	mit Essigsäure-Zusatz.

III. Kapitel.

1. Reihe.

Schnitte.

77	211	Rückenmark	fixiert in Müllerscher (resp. Zenkerscher) Flüssigkeit und gehärtet in allmählich verstärktem Alkohol.
5	84	Gallertartiges Bindegewebe	

Nr.	Seite.		
134	304	Schilddrüse	fixiert in Müllerscher (resp. Zenkerscher) Flüssigkeit und gehärtet in allmählich verstärktem Alkohol.
157	356	Eierstock	
130	303	Bronchialast	
142	322	Blase	
145	322	Männliche Harnröhre	
144	322	Weibliche „	
156	355	Prostata	
159	356	Eileiter	
166	382	Nagel	
202	435	Ohrtrompete	
129	303	Kehlkopf etc.	
170	383	Haarentwicklung	
85	213	Hypophyse	
90	215	Ganglion spinale	
76	171	Muskel und Sehne	
148	322	Nebenniere	
161	356	Uterus	
181	414	Iris	
62	144	Milz (Retikulum)	Studničkas Modifikation (pag. 27).
40	136	Herz und Blutgefässe	fixiert und gehärtet in absolutem Alkohol.
41	138	Elastische Fasern der Blutgefässe	
132	304	Elastische Fasern der Lunge	
56	143	Lymphknoten	
164	381	Haut	
196	419	Augenlid	fixiert in Kalibichromatessigsäure und gehärtet in allmählich verstärktem Alkohol.
169	382	Kopfhaut	
172	383	Talgdrüsen	
74	171	Sehne	
104	282	Tonsille	
102	281	Zahnentwicklung	
135	305	Thymus	
58	143	Lymphknoten	Pikrinsäure.
92	215	Tastkörperchen	Goldchlorid.

2. Reihe.

Frische Präparate ohne Zerzupfen.

46	139	Farbige Blutzellen des Menschen	in 0,65 %iger Kochsalzlösung.
50	141	Farbige Blutzellen des Frosches	
60	144	Elemente der Milz	
158	356	Eier der Kuh	
87	213	Corpuscula amylacea	
15	86	Gefensterte Membran	mit Kalilauge-Zusatz.
132	304	Elastische Fasern der Lunge	

Nr.	Seite.		
51	141	Blut	mit Kalilauge-Zusatz.
53	142	Häminkristalle	mit Essigsäure-Zusatz.
9	85	Umspinnende Fasern	
53	142	Hämoglobinkristalle	ohne Zusatz.
49	141	Blutplättchen	mit Methylviolett.
198	433	Otolithen	mit verdünntem Glyzerin.

3. Reihe.

Isolieren.

152	354	Elemente des Hodens	mit Ranviers Alkohol.
30	104	Multipolare Ganglienzellen	mit Chromsäurelösung.
136a	320	Harnkanälchen	mit Salzsäure.

4. Reihe.

Zerzupfen.

34	105	Markhaltige Nervenfasern	in 0,65 %iger Kochsalzlösung.
35	105	Markscheide	mit Wasser-Zusatz.
36	106	Achsenzylinder	mit Methylenblau-Zusatz.
29	104	Ganglien-Zellen	mit Pikrokarmin-Zusatz.
38	106	Schnürring	mit Argent. nitr.
39	107	MarkloseNervenfasern	mit Osmiumsäure.
37	106	Achsenzylinder	mit Müllerscher Flüssigkeit.

5. Reihe.

Häute.

165	382	Epidermis	mit absolutem Alkohol.
16	86	Netz der Bindegewebsbündel	
42	138	Kleine Blutgefässe	mit Müllerscher (resp. Zenkerscher) Flüssigkeit.
88	214	Plexus chorioideus	
194a	418	Linsenkaps. u. -Epithel	
45	139	Kapillarenneubildung	mit Pikrinsäure.
128	290	Bauchfellepithel	mit Argent. nitr.
191	417	Hornhautnerven	Methylenblau.

6. Reihe.

Schliffe.

65	163	Knochen.
99	280	Zähne.

7. Reihe.

Injektionen.

126	289	Leber.
139	322	Niere.
113	304	Lunge.

IV. Kapitel.

1. Reihe.

Schnitte.

Nr.	Seite.		
81	212	Gehirn	fixiert in Müllerscher (resp. Zenkerscher Flüssigkeit und gehärtet in allmählich verstärktem Alkohol.
82	212	Gehirn	
77	211	Rückenmark	
78	211	Rückenmark	
91	215	Sympath. Ganglien	
150	354	Hodenkanälchen	
208	443	Geschmacksknospen	
71	165	Knochenentwicklung	
54	142	Lymphgefässe	fixiert und gehärtet in absolutem Alkohol
33	105	Nisslsche Körper	
109	283	Magendrüsen	
119	287	Speicheldrüsen	fixiert in Zenkerscher Flüssigkeit und gehärtet in absolutem Alkohol.
197	419	Tränendrüse	
120	288	Pankreas	
178b	413	Cornea	fixiert in Kalibichromatessigsäure und gehärtet in allmählich verstärktem Alkohol
178c	413	Sklera u. Chorioidea	
178d	413	Eintrittsstelle des N. optic.	
178a	413	Iriswinkel	
89	214	Nervenbündel	fixiert in Chromsäure und gehärtet in allmählich verstärktem Alkohol.
175	383	Milchdrüse	fixiert in Chromosmium-Essigsäure u. gehärtet in allmählich verstärktem Alkohol
151	354	Hoden	
209	444	Geschmacksknospen	Osmiumsäure.
32	105	Apparato reticulare	„
190	416	Hornhautnerven	Goldchlorid.
187	415	Hornhautkanälchen	„
186	415		Argent. nitr.
64	144	Milznerven	nach Golgi fixiert in Kalibichrom.-Osmiumsäure.
80	212	Rückenmark	
83	213	Grosshirn	
84	213	Kleinhirn	
127	290	Drüsenlumina	
140	322	Nierennerven	
184	414	Retina	
201	435	Gehörnerven	
206	441	Geruchsnerven	
210	444	Geschmacksnerven	
31	105	Trophospongium	Sublimat-Pikrinsäure.

2. Reihe.

Frische Präparate ohne Zerzupfen.

189	416	Hornhautgefässe und Nerven	in Glaskörperflüssigkeit.

Nr.	Seite.		
52	142	Farblose Blutzellen in Bewegung	in Lymphe.

3. Reihe.

Isolieren.

26	94	Muskelfibrillen	mit Chromsäure.

4. Reihe.

Zerzupfen.

179a	413	Elemente der Chorioidea	mit Müllerscher Flüssigkeit.
94	216	Motorische Nervenendigung	Goldchlorid.

5. Reihe.

Häute.

1	55	Kernstruktur	Chromessigsäure.
1	56	Kernteilungsbilder	
118	287	Darmnervenplexus	Essigsäure.
118	287	Darmnervenplexus	Goldchlorid.
43	138	Epithel (der Gefässe)	Argent. nitr.

6. Reihe.

Injektionen.

117	286	Magen und Darm.
173	383	Haut.
195	419	Auge.

V. Kapitel.

1. Reihe.

Schnitte.

4	70	Zentralkörper	Sublimat-Kochsalz.
4	70	Schlussleisten	
121	288	Drüsengranula	
206	441	Regio olfactoria	Osmiumsäure.
193	417	Linse	Chromsäure.
162	356	Placenta	fixiert in Müllerscher resp. Zenkerscher Flüssigkeit und gehärtet in allmählich verstärktem Alkohol.
183	414	Retina	
182	414	Ora serrata	
194b	418	Linsenkapsel	
183a	414	Macula (und Fovea)	
131	303	Lunge	Argent. nitr.
200	434	Schnecke	Platinchlorid-Osmium-Essigsäure.

2. Reihe.

Frische Präparate ohne Zerzupfen.

185	415	Retina	Glaskörperflüssigkeit.

3. Reihe.

Isolieren.

Nr.	Seite.		
180	413	Elemente der Retina	Müllersche Flüssigkeit.
204	440	Riechzellen	Ranviers Alkohol.

4. Reihe.

Zerzupfen.

154	355	Samenflecken.	Wasser.

5. Reihe.

Häute.

188	416	Hornhautzellen	Goldchlorid.
95	217	Motorische Endplatte	Essigsäure.
199	434	Lamina cochleae	Osmiumsäure.

6. Reihe.

Strichpräparate.

2	57	Amitotische Kernteilungen	Zenker.
48	140	Blut	Sublimat.
68b	165	Knochenmark	Sublimat.

Anhang.

Die Mikrotomtechnik.

I. Die Mikrotome.

Die gebräuchlichen Mikrotome sind nach zwei verschiedenen Prinzipien konstruiert.

Das Prinzip der einen Art besteht darin, dass das zu schneidende Objekt durch Verschiebung des Objekthalters auf einer schräg aufsteigenden Ebene gehoben wird.

Bei der anderen Art wird das Objekt in vertikaler Richtung durch eine Mikrometerschraube gehoben.

Beide Arten von Mikrotomen leisten Vorzügliches [1]).

Alle Teile des Mikrotoms sind möglichst sauber zu halten. Bei häufigem Gebrauche schütze man dasselbe, mit einem leichten Holzkasten bedeckt, vor Staub. Die Bahn, auf welcher der Messerschlitten läuft, muss vollkommen rein sein; man putze dieselbe hie und da mit einem in Benzin getauchten Lappen und fette sie dann mit Knochenöl oder mit Vaselin so reichlich ein, dass der Schlitten auch bei leichtem Anstosse die ganze Bahn gleichmässig durchläuft [2]). Besondere Sorgfalt ist auf die Messer zu verwenden. Nur mit sehr scharfen Messern wird man Serien sehr feiner Schnitte herstellen können. Ein wirklich scharfes Messer muss ein feines Haar, das man an dem einen Ende zwischen den Fingern hält, mit Leichtigkeit durchschneiden.

II. Einbetten [3]).

A. In Paraffin.

Hierzu bedarf man:

1. Paraffin: zwei Sorten, eine weichere (45° Celsius Schmelzpunkt) und eine härtere (52° Celsius Schmelzpunkt). Davon stelle man sich eine

[1]) Aus eigener Erfahrung kenne ich die Thomaschen Schlittenmikrotome mit schräger Hebung von R. Jung in Heidelberg, die trefflich gearbeitet sind. Das Format Nr. IV (Katalog 1895 pag. 20) ist besonders zu empfehlen. Von Mikrotomen mit vertikaler Hebung sind die von Gustav Miehe in Hildesheim konstruierten Instrumente sehr zu empfehlen. (Mikrotom Fig. 3, Nr. 2, Messer Fig. 13 (12 Mark) und Fig. 15 (6 Mark) des Preisverzeichnisses 1895.) Sie finden im Züricher und im Würzburger anatomischen Laboratorium vielfache Verwendung. Siehe auch die neuen Mikrotome mit feststehendem Messer.

[2]) Die an den Thomaschen Mikrotomen befindliche Objektschlittenbahn darf dagegen nur sehr wenig eingeölt werden, damit nicht der Schlitten durch den Messerzug zurückgeschoben werde.

[3]) Bezüglich der Handhabung der in so vielen Laboratorien gebräuchlichen Gefriermikrotome muss auf den in den betreffenden Laboratorien bestehenden Brauch verwiesen werden. Als Fixierungsmittel wird hier hauptsächlich Formol genommen (vergl. auch Nr. 2, pag. 15).

Mischung her, die bei ca. 50° Celsius schmelzbar ist. Von dem richtigen Mischungsverhältnisse beider Sorten hängt viel ab; mancher Misserfolg wird nur durch eine ungenügende Mischung herbeigeführt.

Eine genaue Angabe der Mengenverhältnisse lässt sich nicht liefern, da die Konsistenz des Paraffins in hohem Grade von der äusseren Temperatur abhängig ist. Auch bedingen härtere Objekte, ferner der Wunsch, sehr feine Schnitte herzustellen, die Anwendung härterer Mischungen als gewöhnlich. Für den Winter, bei einer Zimmertemperatur von 20° Celsius dürfte eine Mischung von 30 g weichem mit 25 g hartem Paraffin [1]) den meisten Anforderungen genügen.

2. Chloroform 20 ccm.

3. Paraffinchloroform, eine gesättigte Lösung (5 g der Mischung in 25 ccm Chloroform). Diese Lösung ist bei Zimmertemperatur flüssig.

4. Ein Trockenofen („Thermostat") aus Kupferblech mit doppelten Wänden, deren Zwischenraum mit Wasser gefüllt ist. Unter dem Kasten brennt eine kleine Gasflamme. Oben befinden sich drei Öffnungen; zwei führen in den erwähnten Zwischenraum, in die eine wird ein Reichertscher Regulator, in die andere ein Thermometer eingesetzt [2]). Die dritte Öffnung führt in den Luftraum des Kastens. Hier wird ein zweiter Thermometer eingesetzt.

Der Wärmekasten mit Zubehör ist für denjenigen, der viel mit Paraffin arbeitet, kaum entbehrlich. Man kann jedoch statt dessen das Paraffin auf dem Wasserbade schmelzen und durch eine kleine Spiritusflamme flüssig erhalten.

5. Ein Einbettungsrähmchen. Dasselbe besteht aus zwei geknickten Metallplatten, die so ⊐⊏ aneinander gesetzt werden.

Statt dieses Rähmchens kann man sich aus Stanniol oder steifem Papier (alten Korrespondenzkarten) geformter Kästchen bedienen.

Die einzubettenden Objekte müssen vollkommen wasserfrei sein, 1 bis 3 Tage in mehrmals gewechseltem absolutem Alkohol gelegen haben. Dann werden sie in Fläschchen mit ca. 20 ccm Chloroform übertragen, woselbst sie bis zum nächsten Tage verweilen [3]). Danach kommen die Objekte in Paraffinchloroform (s. oben) und nach 2—24 Stunden je nach der Grösse und Beschaffenheit der Stücke in ein Schälchen geschmolzenen, aber nicht zu heissen Paraffins [4]). Nach etwa einer halben Stunde werden die Stückchen in ein zweites Schälchen geschmolzenen Paraffins gebracht [5]), woselbst sie je nach der Grösse 1—5 Stunden bleiben.

---

[1]) Von Dr. Grübler (Leipzig) bezogen; das Kilo jeder Sorte kostet 2 Mark.

[2]) Wird z. B. von R. Jung (Heidelberg) angefertigt (Nr. 801 des Katalogs von 1903) (60 Mark).

[3]) Das reicht für alle Fälle, bei kleinen Objekten genügen 1—2 Stunden.

[4]) Das Paraffin darf nur 2—3 Grade über seinen Schmelzpunkt erhitzt sein; für die oben angegebene Mischung soll die Luft im Wärmekasten eine Temperatur von ca. 53° Cels. haben. Hat man das Paraffin auf dem Wasserbade geschmolzen, so stelle man die Flamme so, dass die Oberfläche des Paraffins mit einem dünnen Häutchen erstarrten Paraffins bedeckt bleibt.

[5]) Das geschieht, um den letzten Rest des Chloroforms aus dem Objekte zu entfernen. Selbstverständlich muss immer das gleiche Schälchen für die Übertragung aus dem Paraffinchloroform benützt werden. Enthält das Schälchen nach häufigerem Gebrauche viel Chloroform, so kann man dieses durch stärkeres Erhitzen des Paraffins austreiben. So lange das Paraffin noch Chloroform enthält, steigen von einer eingetauchten heissen Nadel Bläschen auf.

Nach Ablauf derselben nehme man einen tiefen Teller, lege einen Objektträger hinein und stelle auf diesen das Einbettungsrähmchen, in welches jetzt Paraffin und Objekt gegossen werden. Dann gebe man, so lange das Paraffin noch flüssig ist, dem Objekt mit erhitzten Nadeln die gewünschte Lage. Sobald das geschehen ist, giesse man in den Teller vorsichtig kaltes Wasser bis zum oberen Rande des Rähmchens; das Paraffin beginnt sofort zu erstarren, worauf man noch mehr Wasser zugiesst, bis das ganze Rähmchen unter Wasser steht. Durch diese Manipulation erhält das Paraffin eine homogene Beschaffenheit, während es sonst leicht kristallinisch wird und dann sowohl schwerer zu schneiden ist, als auch auf die Struktur der eingeschlossenen Teile schädlich einwirkt. Nach etwa 10 Minuten werden die Metallplatten abgenommen und der Paraffinblock bis zur vollkommenen Erstarrung auf dem Objektträger im Wasser belassen.

Das so eingeschmolzene Objekt ist schon nach einer halben Stunde schneidbar; soll es später verarbeitet werden, so wird es mit einer Nadel signiert und kann bis zum Schneiden unbegrenzt lange Zeit aufgehoben werden.

B. In Celloidin.

Das in Platten käufliche (bei Dr. Grübler) Celloidin hat die Konsistenz speckigen Käses. Man zerschneide die Platte in kleine Stückchen und lasse sie an einem staubfreien Orte an der Luft trocknen, wobei sie gelb und steinhart werden. 16 g dieses trockenen Celloidins werden in 100 ccm absolutem Alkohol + 100 ccm Äther gelöst. Die Hälfte dieser 8%igen Lösung mit 50 ccm absolutem Alkohol + 50 ccm Äther verdünnt. Die Hälfte dieser 4%igen Lösung mit 25 ccm abs. Alkohol + 25 ccm Äther verdünnt.

Alle drei Lösungen sind in gut verschlossenen weithalsigen Flaschen, auf deren Boden sich 15—20 g weissgeglühtes Kupfervitriol befindet (pag. 4, 3), aufzubewahren und können, wenn sie zu sehr eingedickt sind, durch Zugiessen von Äther-Alkohol verdünnt werden[2]).

Die einzubettenden Stücke müssen vollkommen wasserfrei sein, 1 bis 2 Tage in mehrmals gewechseltem absolutem Alkohol gelegen haben. Aus diesem werden die Stücke auf je 24 Stunden in Äther-Alkohol (zu gleichen Teilen) in die 2%ige, 4%ige und 8%ige Celloidinlösung übertragen. Hier können die Stücke beliebig lange verweilen. Meist sind sie nach 24 Stunden hinreichend durchtränkt, nur grosse, viele Binnenräume enthaltende Objekte müssen länger (bis zu 8 Tagen) in der dicken Lösung verweilen. Dann wird das Stück rasch auf einen Korkstöpsel oder einen kleinen Holzklotz[3]) aufgesetzt und etwas Celloidin darübergegossen. Dabei ist zu beachten, dass das Objekt nicht fest auf den Kork aufgedrückt werde, sonst löst es sich leicht ab. Es muss sich eine 1—2 mm dicke Schicht[4]) zwischen Kork und Objekt

---

[1]) S. auch Zeitschr. f. wissensch. Mikroskopie Bd. XXIV pag. 254, 1907.

[2]) Nach einiger Zeit werden die Lösungen trüb und milchig; es ist alsdann besser die Lösung vollkommen eintrocknen zu lassen und die Stücke von neuem in Äther-Alkohol zu lösen.

[3]) Es empfiehlt sich, Kork- und Holzstücke zur Extraktion und Neutralisierung der in ihnen enthaltenen Gerbsäure vor dem Gebrauch einige Stunden in 2%iger Sodalösung auszukochen. Stabilit oder Durit statt Holz verwendet ist ziemlich kostspielig.

[4]) Dicker darf die Schicht nicht sein; auch gut gehärtetes Celloidin ist elastisch, eine dicke Schicht solch elastischen Materials würde zu einem Ausweichen des Objektes beim Schneiden Veranlassung geben.

befinden. Nun wird das Ganze 1/2 (zarte Objekte) bis 4 Stunden unter eine nicht fest schliessende Glasglocke[1]) zu langsamer Trocknung gebracht und dann in eine Glasdose mit ca. 30 ccm 80%igem Alkohol übertragen. Damit die Objekte untertauchen, klebe man die Korkstöpsel mit ihrer unteren Fläche vermittelst Celloidin an die Innenfläche des Dosendeckels. Am nächsten Tage wird der 80%ige Alkohol durch 70%igen Alkohol ersetzt, in welchem die Stücke lange aufgehoben werden können.

Man kann auch die in Celloidin einzubettenden Stücke zu späterer Verarbeitung aufheben. Das Objekt wird dann aus dem 80%igen Celloidin in ein Schälchen gebracht, das fest zugedeckt mehrere Stunden stehen bleibt, bis die beim Giessen entstandenen Luftblasen entwichen sind. Dann nehme man den Deckel ab und lasse das Schälchen unter einer Glasglocke so lange stehen, bis sich eine Haut auf der Oberfläche gebildet hat (6—12 Stunden). Dann kommt das Schälchen samt Inhalt in 70%igen Alkohol; nach 24 Stunden schneidet man aus dem erstarrten Celloidin einen das Präparat enthaltenden Block zurecht und konserviert in 70%igen Alkohol[2]).

Zur Anfertigung feinerer Schnitte kann man das Celloidin noch *härten*. Zu diesem Zwecke bringe man die in Celloidin eingeschlossenen Stücke aus dem 70%igen Alkohol auf 2 Tage oder beliebig länger in ein Alkohol-Glyzeringemisch (Alkohol 80% 1 Teil, reines konzentriertes Glyzerin 6 bis 10 Teile). Je grösser das Verhältnis von Glyzerin zu Alkohol ist, desto härter wird das Celloidin[3]). Um das Federn der elastischen Celloidinblöcke zu verhindern, trockne man den aus dem Alkohol-Glyzerin entnommenen Block mit Filtrierpapier sorgfältig ab, mache ein paar seitliche Einkerbungen und tauche ihn in flüssiges Paraffin. Solche Blöcke lassen sich nicht trocken aufheben. Man lege sie in das Alkohol-Glyzerin zurück.

Einer besonderen Behandlung bedürfen die mittelst der *Golgischen* Methode fixierten Präparate, da ein länger als eine Stunde dauernder Aufenthalt in absolutem Alkohol oft schädlich wirkt. Das aus der Silberlösung genommene Stückchen wird 15—20 Minuten in 30 ccm 96%igem, dann 15 Minuten in ebensoviel absolutem Alkohol gehärtet, dann auf 5 Minuten in die dünne Celloidinlösung gebracht. Unterdessen schneidet man in die plangeschnittene Seitenfläche eines möglichst breiten Stückes Holundermark eine Vertiefung, gerade gross genug, um das *ganze* Präparat eben aufzunehmen, welches hier eingefügt und mit etwas Celloidin übergossen wird. Dann passe man ein zweites Stückchen Holundermark auf, giesse wieder etwas Celloidin über und stelle das Ganze auf ca. 5 Minuten zum Antrocknen unter eine Glasglocke. Dann Übertragung in 80%igen Alkohol auf 5 Minuten und dann mit einem mit 80%igem Alkohol benetzten Messer schneiden. Mikrotom ist durchaus nicht nötig, es lassen sich leicht mit freier Hand genügende Schnitte herstellen. Benützt man ein Mikrotom, so soll die Schnittdicke zwischen 40 und 120 μ schwanken. Es empfiehlt sich, an der Schnittfläche so viel Holundermark abzutragen, dass letzteres nur eine (1 mm) schmale Rinde um das Celloidin bildet.

---

[1]) Zu dem Zwecke lege man eine Nadel oder dergleichen unter den Glockenrand.

[2]) Sollen solche konservierten Blöcke auf Kork aufgeklebt werden, so müssen erstere zuvor auf 1/2 Stunde in Alkohol absol., und dann 5 Minuten in dickes Celloidin eingelegt werden.

[3]) Man kann die Mischung noch mehr ändern. Als äusserste Grenze dürfte 1 Teil Alkohol zu 30 Teilen Glyzerin zu bezeichnen sein; noch stärkere Differenzen führen zu einem starken Rollen der Schnitte; siehe ferner Neumayers Angabe zur Technik der Celloidineinbettung (Zeitschr. für wissensch. Mikrosk. Bd. XXV, pag. 38).

III. Schneiden.

A. Paraffinobjekte.

Der das Objekt enthaltende Paraffinblock wird bei den Jungschen Mikrotomen auf einen der beigegebenen, mit hartem Paraffin ausgegossenen Hohlzylinder, bei den Mieheschen Mikrotomen auf ein statt der Objektklammer einzusetzendes Tischchen aufgeschmolzen[1]). Bei dem Tischchen geschieht das einfach durch Aufdrücken des Paraffinblockes auf das erwärmte Tischchen. Bei dem mit hartem Paraffin angefüllten Hohlzylinder erwärme man diesen sowie die Grundfläche des Paraffinblockes, drücke beide leicht aneinander und stelle durch Einstechen heisser Nadeln an der Berührungsfläche beider Teile eine feste Verbindung her. Um rasche Erstarrung herbeizuführen, lege man jetzt den Hohlzylinder resp. das Tischchen auf 5 Minuten in kaltes Wasser. Dann wird der oberste, das Objekt bergende Teil des Paraffinblockes durch schichtweises Abtragen des Paraffins zu einer vierseitigen kleinen Säule zurecht geschnitten, deren Grundfläche ein rechtwinkeliges Viereck ist.

Die Säule soll nicht höher als 1 cm, das Objekt soll nur von einer schmalen (1—2 mm breiten) Paraffinschicht umgeben sein. Der Hohlzylinder (resp. das Tischchen) wird nun in das Mikrotom eingesetzt. Man schneidet mit trockener Klinge. Die Stellung des Messers hängt von der Natur des Objektes ab.

Schneiden bei schräger Messerstellung.

Handelt es sich um grosse Objekte von ungleichem Gefüge, so soll das Messer in einem zur Längsachse des Mikrotoms möglichst spitzen Winkel festgeschraubt werden. Die Paraffinsäule muss so zur Messerscheide stehen, dass diese zuerst eine Kante der Säule trifft. Der Messerschlitten ist langsam zu bewegen, jeder Druck dabei ist zu vermeiden.

Schneiden bei querer Messerstellung[2]).

Das Messer wird senkrecht zur Längsachse des Mikrotoms eingeschraubt, die Paraffinsäule so gedreht, dass die Messerschneide zuerst eine Fläche der Säule trifft. Der Messerschlitten wird rasch in hobelnder Bewegung geführt, dadurch kleben die Schnitte an den Rändern aneinander und bilden lange Bänder. Bei richtiger Konsistenz des Paraffins legt sich oft schon der erste Schnitt glatt auf die Klinge und wird durch den zweiten Schnitt in der Richtung gegen den Messerrücken zu verschoben. Zeigen aber die ersten Schnitte Neigung, sich zu rollen und nach vorne über die Schneide wegzufallen, so müssen sie vorsichtig mit einem zarten Pinsel in die richtige Lage zurückgeführt werden. Am besten gelingt das Bänderschneiden bei einer Schnittdicke von 0,01 mm. Schnitte von mehr als 0,01 mm Dicke rollen sich leicht um und kleben mit den Rändern schwerer aneinander.

---

[1]) Statt des Tischchens benütze ich zylindrische Stückchen weichen Holzes von ca. 3 cm Höhe und einem Durchmesser von $1^1/_2$ cm, welche in die Objektklammer eingeschraubt werden.

[2]) Bei den Mieheschen Mikrotomen muss in diesem Falle eine Umstellung des Objektklammerträgers vorgenommen werden, so dass die Klammer in der Mitte des Mikrotoms steht. Man stelle zuerst durch Druck am Hebel den Klammerträger möglichst hoch über die Drehscheibe, nehme dann die Klammer resp. das Tischchen ab und drehe den Klammerträger um 180 Grad um die senkrecht zur Mikrotomlängsachse stehende Achse. Dann wird die Klammer wieder eingesetzt und der Klammerträger bis zur Scheibe gesenkt.

Missstände beim Schneiden und deren Beseitigung.

Jeder, der mit Paraffin gearbeitet hat, wird über manchen misslungenen Versuch zu berichten wissen.

1. Das Messer gleitet über das Objekt und trennt einen Schnitt entweder unvollkommen oder gar nicht.

Die Ursache hierfür kann zunächst im Mikrotom liegen. Die Bahn des Messerschlittens ist nicht sauber; man achte auch auf den vertikalen Teil der Schlittenbahn. Oder das Messer ist nicht scharf genug, oder ist an der Unterfläche mit Paraffin beschmutzt. In letzterem Falle wird der Messerschlitten herausgehoben, das Messer vorsichtig mit Terpentinöl und einem weichen Lappen gereinigt. Messer mit dünnem Rücken federn, wenn man den vordersten Teil der Schneide benutzt; so kommt es, dass bei schräger Messerstellung die Schneide nur im Anfange des Schnittes eingreift und über den letzten Teil des Präparates erfolglos weggleitet. Bei Mikrotomen älterer Konstruktion liegt der Grund oft in ungenügender Feststellung des Paraffinblockes.

In zweiter Linie ist die Ursache im Objekt zu suchen. Dasselbe ist vielleicht zu hart, oder sehr ungleichen Gefüges, oder schlecht eingebettet. In letzterem Falle liegen zwei Möglichkeiten vor. Entweder das Präparat war nicht gehörig entwässert, dann zeigt es undurchsichtige Flecken, oder es enthält noch Chloroform; in diesem Falle ist es weich, ein leichter Druck mit der Nadel auf die Oberfläche des Präparates ausgeübt, hinterlässt eine Delle oder presst gar Flüssigkeit aus. In beiden Fällen muss die Einbettungsprozedur in umgekehrter Reihenfolge bis zum absoluten Alkohol (in letzterem Falle bis zum Paraffinbade) wiederholt werden.

Endlich kann die Konsistenz des Paraffins schuld sein.

2. Die Schnitte rollen sich.

Das kann verhindert werden, indem man einen Pinsel oder eine gebogene Nadel gegen den sich rollenden Schnitt hält[1]). Der Grund des Rollens liegt in dem zu harten Paraffin, das auch schuld ist, wenn

3. die Schnitte bröckeln.

Die Brauchbarkeit des Paraffins ist in hohem Grade abhängig von der äusseren Temperatur. Ist das Paraffin zu hart, so suche man nicht sogleich durch Beimischung von weichem Paraffin eine passende Konsistenz herzustellen — das sei der letzte Ausweg —, sondern versuche zuvor einfachere Mittel. Man schneide in der Nähe des Ofens oder (bei Gasbeleuchtung) mit nahegerückter Lampe. Oft führt schon ein leichtes Erwärmen des Messers zum Ziele[2]).

4. Die Schnitte falten sich und werden zusammengedrückt. Dadurch erhalten die geschnittenen Objekte eine falsche Form. Der Grund liegt in zu weichem Paraffin. Öfteres Einlegen des Blockes in kaltes Wasser, Schneiden im kalten Zimmer (im Sommer in den Morgenstunden) beseitigen diesen Übelstand.

---

[1]) Mechanikus Kleinert (Breslau, Breitestrasse) verfertigt einen Schnittstrecker für Mikrotome mit vertikaler Hebung, der das Rollen verhindert. Näheres siehe Born, Zeitschr. f. wissensch. Mikroskopie, Bd. 10 pag. 157.

[2]) Selbst ganz gutes Paraffin bröckelt, wenn es mit kaltem Messer geschnitten wird.

B. Celloidinobjekte.

Die das Objekt umgebende Celloidinschicht ist bis auf eine 1—2 mm breite Schicht abzutragen.

Man schraube das Messer in einem zur Längsachse des Mikrotoms möglichst spitzen Winkel fest. Das Messer muss mit 70%igem Alkohol[1]) befeuchtet werden, der mit einem Pinsel nach jedem zweiten oder dritten Schnitte aufgetragen wird. Die Schnitte werden mit einem Pinsel abgehoben und in eine Schale mit 70%igem Alkohol übertragen.

Sehr feine Schnitte (unter 0,02 mm) lassen sich von nicht gehärteten (pag. 456) Celloidinobjekten nicht anfertigen.

IV. Einlegen der Schnitte.

A. Paraffinobjekte.

Sofern es sich nicht um Serien oder um sehr feine Schnitte handelt, werden die Schnitte in ein Schälchen mit 5 ccm Karbolxylol gebracht und, nachdem das Paraffin aufgelöst ist, in ein zweites Schälchen mit Karbolxylol übertragen. Aus diesem werden die Schnitte, wenn sie von einem durchgefärbten Stücke stammen, auf den Objektträger gebracht und nach den oben (pag. 33) angegebenen Regeln eingelegt. Sollen die Schnitte aber noch gefärbt werden, so kommen sie aus dem Karbolxylol in ca. 5 ccm Alkohol absolutus, der nach 2 Minuten gewechselt wird. Nach weiteren 2 Minuten können die Schnitte beliebig gefärbt werden.

Handelt es sich dagegen um Serien und sehr feine Schnitte, so müssen die trockenen Schnitte zuerst aufgeklebt werden. Die hier zu verwendenden Objektträger müsssen ganz rein sein; man putze sie mit etwas Alkohol und einem sauberen, nicht fetten Tuche oder lege sie auf eine halbe Stunde in kaltes Seifenwasser. Auf den gut getrockneten Objektträger werden nun die Schnitte (event. ein Stück des Schnittbandes) gelegt und an den Rand derselben mit einem feinen Pinsel ein Tropfen destilliertes Wasser gebracht[2]), Nun wird der nächste Schnitt (resp. das Schnittbandstück) aufgelegt, wieder Wasser zugesetzt und so weiter, bis der Objektträger besetzt ist. Es schadet nicht, wenn die Stücke schwimmen. Nun ziehe man den Objektträger durch eine Spiritusflamme oder bringe ihn 1—3 Minuten in den Wärmekasten[3]). Durch die leichte Erwärmung breiten sich die Schnitte glatt aus. Dann ordne man die Schnitte noch einmal mit einer Nadel, lasse durch leichte Neigung des Objektträgers das überflüssige Wasser abfliessen oder sauge es mit einem Streifen Filtrierpapier ab und lasse das Ganze, vor Staub geschützt, gut trocknen. Am nächsten Tage wird der Objektträger mit Karbolxylol übergossen und, wenn die Schnitte schon gefärbt sind, in Xylolbalsam (pag. 33) eingeschlossen. Sollen dagegen die Schnitte auf dem Objektträger noch gefärbt werden, so wird das Karbolxylol abgewischt und der Objektträger in absoluten Alkohol übertragen. Nach ca. 5 Minuten

[1]) Je stärker der zum Schneiden verwendete Alkohol ist, um so weicher wird sich das Celloidin schneiden.

[2]) Man kann auch eine Vorbehandlung mit Glyzerin-Eiweiss (pag. 460) vornehmen.

[3]) Das Paraffin darf nicht schmelzen; die aus geschmolzenem Paraffin und Wasser entstandene Mischung ist in Karbolxylol nicht mehr löslich.

wird der Objektträger aus dem Alkohol genommen, in der Umgebung der Schnitte rasch abgewischt[1]), angehaucht und entweder in die Farbe gelegt oder mit einigen Tropfen der Farblösung, z. B. Hämatoxylin (direkt auf die Schnitte) bedeckt. Von da wird der Objektträger langsam in eine Schale mit destilliertem Wasser gebracht und dann entweder in dünnes Glyzerin (pag. 33) oder nach bekannter Vorbehandlung mit absolutem Alkohol und Karbolxylol (pag. 33) in Xylolbalsam eingeschlossen.

B. Celloidinobjekte.

Die Schnitte werden in eine Schale von 20 ccm 90%igem Alkohol gebracht. Stammen sie nicht von durchgefärbten Stücken, — die zu empfehlen sind, — so können sie noch nachträglich gefärbt werden; doch sind Anilinfarben nicht anwendbar, da diese auch das Celloidin färben; selbst Hämatoxylin verleiht dem Celloidin oft einen leicht blauen Ton und soll deshalb nur in verdünnter Lösung angewendet werden. In absoluten Alkohol dürfen die Schnitte nicht gebracht werden, da dieses das Celloidin löst. Sie werden aus 96%igem Alkohol in Karbolxylol aufgehellt und in Xylolbalsam eingeschlossen.

Schnittserien von Celloidinobjekten kommen nur für ganz spezielle Zwecke, z. B. für das Zentralnervensystem in Betracht. In dieser Hinsicht seien die Artikel von Weigert[2]), von Obregia[3]) und von Maximow[4]) bestens empfohlen.

---

[1]) Das Abwischen sowohl des Karbolxylols, sowie des Alkohols muss rasch geschehen, die Schnitte dürfen dabei nicht eintrocknen, sonst sind sie unbrauchbar; auch beim Aufträufeln der Farbflüssigkeit ist darauf zu achten, dass diese wirklich die Schnitte bedeckt. Ein Ablösen der Schnitte kommt nur dann vor, wenn das Wasser nicht in genügender Menge — zwischen Schnitten und Objektträger muss das Wasser ganz ausgebreitet sein — zugesetzt war. Man kann auch auf Deckgläschen aufkleben, dadurch wird das Einlegen in Farbe, Alkohol etc. weniger kostspielig.

Zum Aufkleben ist auch Glyzerin-Eiweiss zu empfehlen (s. Grundzüge der mikrosk. Technik von Lee & Mayer, Berlin 1907, pag. 125).

[2]) Zeitschrift für wissenschaftliche Mikroskopie Band II pag. 490, Band III pag. 480, Band IV pag. 209. Der im letzten Artikel empfohlene Negativlack ist bei Dr. Grübler (Leipzig) zu haben.

[3]) Neurologisches Zentralblatt. Leipzig. Jahrg. 9. 1890, pag. 195.

[4]) Zeitschrift für wissenschaftliche Mikroskopie Bd. 26, 1909, pag. 177.

Namen- und Sach-Register[1]).

A.

Acervulus cerebri 191.
Acini 65.
Achromatische Substanzen 46.
Achsenzylinder 96.
— — -Fortsatz = Nervenfortsatz 95.
— — -faden 327.
Adenoides Gewebe 77.
Aderhaut 384 = Chorioidea 387.
Amakrinen 394.
Alaunkarmin 8.
— — -Dahlia 10.
Alkohol, absoluter 4.
— — Anwendung 14.
— — 90% 4.
— — 80% 4.
— — 70% 4.
— — 50% 5.
— — allmählich verstärkter 17.
— — Ranviers 5.
— — Anwendung 13.
— — salzsaurer 9.
Alkoholformol 15.
Allantois 353.
Alveoläre Drüsen 66.
Alveolen 65, 293.
— — -gänge 293.
— — -Röhren-System 67.
— — -säckchen 293.
— — -Septa 296.
— — -system 67.
Alveolotubulöse Drüsen 67.
Ameisensäure 7.
Ameloblasten 234.
Amitotische Teilung 54.
Amöboide Bewegung 49.
Amphicyten = Mantelzellen 198.
Amphipyrenin 46.
Ampulle der Bogengänge 419.
— — des Eileiters 341.
— — der Milz 134.
— — des Samenleiters 331.
Anaphase 53.
Anatomie, mikroskopische 44.
Anisotrope Substanz 90.
Annuli fibrosi 110.
Aorta 113.
Apparato reticulare 46.
Appendix epididymidis (Na) = gestielte Hydatide 332.
Appendix testis (Na) = Morgagnis Hydatide 332.
— — — — vermiformis = Processus vermiformis (Na) 258.
Appositionelles Wachstum 160.
Aquaeductus cochleae 430.
Arachnoidea 192.
Arachnoidealscheide 399.
Arachnoidealgranulationen 193.
Archoplasma 47.
Arcus spiralis 425.
— — tarseus 411.
— — — externus 411.
Area centralis 414.
Arteria auditiva 428.
— — centralis retinae 405.
— — hyaloidea 406.
Arteriae arciformes 311.
— — ciliares 403.
— — helicinae 334.
— — interlobares 311.
— — interlobulares 311.

[1]) Na = Nomenclator anatomicus (Neue Nomenklatur).

Arterien 111.
Arteriolae rectae 312.
Aschoffsche Gänge 271.
Astrocyten = Deiterssche Zellen 179.
Astrosphäre 50.
Atmungsorgane 290.
Attraktionssphäre = Astrosphäre 50.
Atrioventrikularklappen 110.
Auerbachscher Plexus = Pl. myentericus (Na) 263.
Aufbewahren der Dauerpräparate 37.
Aufhellen 32.
Augapfel 384.
Augenlid, drittes 410.
Augenlider 408.
Augenlidmuskel,Müllerscher = Musc. tars. sup. 408.
Aussenglied der Stäbchen 396.
— — der Zapfen 396.
Aussenpfeiler 425.
Aussenstreifen 305.
Aussenzone 305.
Ausläufer, freie 349.
Axon = Nervenfortsatz 95.
Axoplasma = Neuroplasma 102.

B.

Bänder, elastische 151.
— — fibröse 151.
Bänderschneiden 457.
Baillargers Streifen 184.
Bandverbindung 151.
Balgdrüsen = Zungenbälge 241.
Bartholinische Drüsen = Gland. vestibul. maj. (Na) 354.
Basalfilamente 63.
Basalkörperchen 58.
Basalmembran der Cornea, hintere = Lamin. elast. post. (Na) 386.
Basalmembran der Cornea, vordere = Lamin. elast. ant. (Na) 385.
Basalplatte 351.
Basalsaum s. Kutikularsaum 58, 253.
Basalzellen 438.
Basement membrane 76.
Basophile Körnung 122.
Bauchfell 279.
Becherzellen 64, 254.
Belegschicht, tympanale 424.
Belegzellen 248.
Beleuchtung, seitliche 38.
— — zentrale 38.
Bewegung, amöboide 49.
Bindegewebe 71.
— — adenoides 77.
— — cytogenes 76.
— — fibrilläres 71.
— — formloses 76.
— — gallertartiges 71.
— — geformtes 76.
— — interlobuläres, der Leber 271, 278.
— — — der Lungen 296.
— — interstitielles, der Nieren 311.
— — intralobuläres 278.
— — lockiges 71.
— — retikuläres 76.
— — subseröses 279.
— — welliges 71.
Bindegewebsbündel 71.
— — -fibrillen 71.
— — -knorpel 80.
— — -knochen 159.
— — -zellen 73.
Bindehaut s. Conjunctiva 410.
Binnenzellen 176.
Bioblasten 46.
Blau, Berliner 31.
Blut 118.
Blutgefässe des Augapfels 403.
— — der Augenlider 411.
— — des äusseren Ohres 433.
— — des Bauchfelles 280.
— — des Eierstockes 340.
— — der Eileiter 341.
— — der glatten Muskeln 88.
— — der Harnblase 316.
— — der Harnwege 314.
— — der Haut 375.
— — des Herzens 110.
— — des Hodens 327.
— — des Kehlkopfes 291.
— — der Knochen 150.
— — des Labyrinthes 428.
— — der Leber 276.
— — der Luftröhre 292.
— — der Lungen 297.
— — der Lymphknoten 130.
— — des Magens und des Darmes 261.
— — der Milchdrüse 381.
— — der Milz 133.
— — des Mittelohres 431.
— — der Mundhöhlendrüsen 227.
— — der Mundschleimhaut 218.
— — der Nasenschleimhaut 439.

Blutgefässe der Nebennieren 319.
— — der Nieren 311.
— — der peripherischen Nerven 196.
— — des Pankreas 266.
— — des Penis 334.
— — der Placenta 352.
— — der quergestreiften Muskeln 169.
— — der Scheide 353.
— — der Schilddrüse 298.
— — der Sehnen 170.
— — der Synovialmembran 153.
— — der Thymus 303.
— — des Uterus 344.
— — der Zähne 230.
— — des Zentralnervensystems 193.
— — der Zungenschleimhaut 242.
Blutgefässsystem 107.
Blutkörperchen = Blutzellen 118.
Blutkristalle 124.
Blutkuchen 124.
Blutlymphknoten 132.
Blutplasma 118.
Blutplättchen 123.
Bluträume 132.
Blutwasser = Serum 124.
Blut-Schatten 139.
Blutstäubchen 124.
Blutzellen, farbige 118.
— — farblose (weisse) 75, 120.
— — Entwicklung 122.
Bogengänge 420.
Boraxkarmin 9.
— — Anwendung 22.
Bowmansche Drüsen = Gland. olfactoriae (Na) 439.
— — Kapsel = Glomeruluskapsel (Na) 308.
— — Membran = Vordere Basalmembran (Na) 385.
Bronchialäste 294.
Bronchioli respiratorii 293, 295.
Brunnersche Drüsen = Duodenaldrüsen (Na) 256.
Brustwarze 380.
Bündel, papillo-makuläres 397.
— — Tawarasches 109.
Bürstenbesatz 58.
Bulbus pili 363.
— — oculi 384.
— — -zapfen 370.
Burdachscher Strang = Funic. cuneatus (Na) 172.

C.

Call-Exnersche Körper 338.
Canalis hyaloideus 406.
Canalis Petiti = Spatia zonularia (Na) 403.
Cajalsche Zellen 181.
Capsula Glissonii = Capsula fibrosa hepatis (Na) 277.
— — glomeruli 308.
Cartilago corniculata (Santorini) 291.
— — cuneiformis (Wrisberg) 291.
Caruncula lacrimalis 411.
Centriolum 47.
Centrophormium 46.
Centrosoma = Zentralkörperchen 47.
Cerumen 433.
Cervix uteri 343.
Chondrin 78.
Chondriokonten 46.
Chondriom 46.
Chondriomiten 46.
Chondromukoid 166.
Chorda dorsalis 152.
Chorioidea 384, 387.
Chorionzotten 349.
Chromaffine Zellen 203.
Chromatin 46.
Chromessigsäure 6.
Chromidien 46.
Chromosmiumessigsäure 6.
— — Anwendung 17.
Chromosomen 50.
Chromsäure 5.
Chyluskörperchen = weisse Blutzellen120.
Cilien 408.
Circulus arteriosus nerv. opt. 404.
— — iridis major 405.
— — iridis minor 405.
Clarkesche Säule = Dorsalkern (Na) 173.
Cloquetscher Kanal = Canalis hyaloideus 406.
Cohnheimsche Felder 91.
Collateralen 95.
Columna anterior = Vordersäule 173.
— — lateralis = Seitensäule 173.
— — posterior = Hintersäule 173.
Coni vasculosi = Lobuli epididymidis (Na) 328.
Conjunctiva 408, 410.
— — -buchten 410.
— — palpebralis 408.
— — sclerae 410.

Corium 357.
Cornea 384.
Corona radiata 339.
Corpora cavernosa penis 334.
Corpus cavernosum urethrae 335.
— — ciliare 388.
— — Highmori = Mediastinum testis (Na) 323.
— — luteum 339.
— — pineale 191.
— — spongiosum 317.
— — vitreum 402.
Corpuscula amylacea 191.
— — lamellosa = Lamellenkörperchen 207.
— — renis 308.
— tactus (Tastkörperchen) 205.
Cortisches Organ = Spiralorgan (Na) 425.
Cotyledo 351.
Couche vitellogène 338.
Cowpersche Drüsen = Bulbourethraldrüsen (Na) 333.
Cristae acusticae 420.
Crista spiralis = Limbus spiralis 422, 423.
Cruor sanguinis 124.
Crusta 48.
Cumulus oophorus (ovigerus) 338.
Cupula 421.
Cuticula 48.
— dentis 229.
Cutis 357.
Cytoblastema 50.
Cytolinin 45.

D.

Darm (Mitteldarm) 251.
Darmdrüsen 251.
Darmepithel 252.
— -schleimhaut 252.
— -zotten 251.
Decidua 345.
— — -zellen 346.
Deckgläschen 3.
Deckglaskitt 7.
— — Anwendung 33.
Deckschicht 347.
Deckzellen 441.
Deitersscher Typus 100.
Deiterssche Zellen des Gehörorgans 426.
— — der Neuroglia = Astrocyten 179.
Dendriten = Protoplasmafortsätze 95, 99.
Dentin 228.
Deutoplasma 337.
Diarthrosis 151.
Dickdarm 257.
Diplosom 47.
Discs 91.
Discus proligerus = Cumulus oophorus (Na) 338.
Dogielsche Körperchen 206.
Dorsalkern 173.
Dotter 337.
Dotterkern 337.
Drüsen 64.
— — alveoläre 67.
— — alveolotubulöse 67.
— — -ausführungsgang 67.
— — Bartholinische = grosse Vorhofdrüsen (Na) 354.
— — Bowmansche = Gland. olfactoriae (Na) 439.
— — Brunnersche = Duodenaldrüsen (Na) 256.
— — Cowpersche = Bulbourethraldrüsen (Na) 333.
— — Ebnersche = seröse Zungendrüsen 220.
— — Eiweiss 219.
— — dehiszierende 68.
— — der Bronchialäste 294.
— — des Dickdarms 257.
— — des Gaumens 243.
— — des Magens 247.
— — des Mitteldarmes 251.
— — der Mundhöhle 219.
— — der Mundschleimhaut 218.
— — des Pharynx 243.
— — des Pylorus 249.
— — der Speiseröhre 244.
— — der Zunge 242.
— — gemischte 223.
— — geschlossene 65.
— — -gewebe 64.
— — Hardersche 419.
— — -körper 67.
— — -läppchen 67.
— — Lieberkühnsche = Gland. intctinales (Na) 251.
— — Littresche = Urethraldrüsen (Na) 317.
— — Magen, eigentliche 248.
— — Meibomsche = Tarsaldrüsen (Na) 409.
— — Mollsche = Gland. ciliares (Na) 408.

Drüsen, Montgomerysche = Warzenhofdrüsen (Na) 380.
— — muköse 222.
— — -Nerven 227.
— — Nuhnsche = Vordere Zungendrüse (Na) 242.
— — offene 65.
— — Praeputial (Na) 374.
— — seröse 220.
— — Substanz des Ovarium 336.
— — tubulöse 65.
— — Tysonsche 374.
— — -zellen 62.
Ductulus aberrans = (Vas aberrans) 332.
Ductuli efferentes = (Vas efferentia) testis (Na) 329.
Ductus Bartholini = sublingualis (Na) 225.
— — choledochus 270.
— — cochlearis 419.
— — cysticus 270.
— — (= Vas) deferens = Samenleiter 330.
— — ejaculatorii 331.
— — endolymphaticus 419.
— — (=Vas) epididymidis 330.
— — hepaticus 270.
— — papillares 310.
— — pancreaticus 265.
— — pancreaticus accessorius 265.
— — parotideus 221.
— — reuniens 419.
— — Santorini = pancreaticus accessorius (Na) 265.
— — Stenonianus = parotideus (Na) 221.
— — sublingualis 225.
— — submaxillaris 225.
— — thyreoglossus 298.
— — utriculo-saccularis 419.
— — Whartonianus = submaxillaris (Na) 225.
— — Wirsungianus = pancreaticus (Na) 265.
Duodenaldrüsen = Brunnersche Drüsen 256.
Dura mater cerebralis 192.
— — spinalis 192.
Duralscheide 399.
Durchfärben 22.
Dyaster 52.

E.

Ebnersche Drüsen 220.
— — Halbmonde 220.
Ei 336.
Eiballen 336.
Eierstöcke 335.
Eifollikel 336.
Eileiter 341.
Einbetten 20.
— — in Celloidin 453.
— — in Paraffin 455.
Einbettungsrähmchen 454.
Einester 336.
Einkerbungen, Lantermansche 102.
Einklemmen 20.
Einrichtung des Laboratoriums 1.
Einschliessen und Konservieren der Präparate 32.
Einstrahlungszone 177.
Eiprotoplasma 337.
Eischläuche 336.
Eisessig 5.
Eiweissdrüsen der Zunge = Ebnersche Dr. 220.
Elacin 73.
Elastica externa 113.
— — interna 111.
Elastin 73.
Elastische Fasern 73.
— — Häute 73.
— — Innenhaut 111.
Eleidin 360.
Elementarkörnchen 118, 124.
Elementarorganismus 44.
Email = Substantia adamantina (Na) 229.
Endarterien 261.
Endbläschen 293.
Endigung der sensitiven Nerven 204.
— — der motorischen Nerven 210.
Endfüsschen 104.
Endkolben, zylindrische 206.
— — kugelige 208.
Endogene Zellenbildung 53.
Endocardium 108.
Endolymphe 420.
Endoneurallamellen 195.
— — -scheiden 195.
Endoneurium 195.
Endosoma 119.
Endost 148.
Endothel 59.
— — -zellen 59.

Endplatte 211.
Endstücke 69.
— — des Samenfadens 328.
Entkalken 18.
Eosin 9.
— — Anwendung 29.
Eosinkörper 187.
Eosinophile Körnung 122.
Ependym der Ventrikel 185, 186.
— — -faden, zentraler 180.
— — -zellen 178.
Epikardium 110.
Epidermis 357, 359,.
Epididymis 328.
Epilemmales Geflecht 227.
Epineurium 194.
Epiphysis 191.
Epithel 42, 58.
— — gewebe 43, 57.
— — -körperchen 65, 299.
— — mehrreihiges, mehrzeiliges 60.
— — respiratorisches 295.
— — -scheide 234.
— — -strang des Haares 373.
— — vakuolen 338.
— — -zellen 57.
Epizerebrale Räume 194.
Eponychium 363.
Epoophoron 341.
Ergastoplasma 63.
Ersatzknochen 154.
Erythrocyten 118.
Erythroblasten 123.
Essigsäure 5.
Etat mamelloné 249.
Exoplasma 46.

F.

Fadenapparat 396.
Fadenzellen 420.
Färben 20.
— — unter dem Deckglase 36.
Falten, Kerkringsche = Plicae circulares (Na) 251.
Fascia linguae 240.
— — pharyngo-basilaris 243.
Fasciculus cuneatus 172.
— — gracilis 172.
Faserhaut des Pharynx 243.
— — der Speiseröhre 246.
Faserhülle der Zungenbälge 242.
Faserkörbe 393.
Fasern, elastische 73.
— — intergemmale 443.
— — intragemmale 443.
— — von Korffsche 235.
— — Remaksche 101.
— — Sharpeysche 150.
— — Tomessche 236.
— — umspinnende 85.
Faserschicht (Henlesche) der Retina 397.
Faserstoff = Fibrin 124.
Faszien 169.
Ferreinsche Pyramiden 305.
Fettgewebe 75.
Fettzellen 74.
— — seröse 75.
Fibrae arcuatae 385.
Fibrillen des Bindegewebes 71.
— — des Knochens 81.
— — der Muskeln 91.
— — der Nervenzellen 97.
Fibrillenscheiden 195.
Fibrin 124.
— — kanalisiertes 351.
Filarmasse 45.
Filtrierpapier 3.
Fissura mediana ant. 172.
— — post. 172.
Fixieren 14.
Flechtwerk, interradiäres 184.
— — superradiäres 184.
— — tangentiales 184.
Fleischteilchen, primitive 91.
Flemmings Flüssigkeit 6.
Flimmerepithel, einfaches 59.
— — geschichtetes 60.
Flimmerzellen 58.
Flüssigkeit Flemmings 6.
— — Hermanns 435.
— — Müllers 5.
— — Orths 5.
— — Tellyesnickys 5.
— — Zenkers 5.
Folliculus vesiculosus 338.
Folliculi linguales 241.
Follikel, atretische 340.
— — atypische 337.
— — der Lymphknoten 126.
— — des Eierstockes 336.
— — Graafscher = Folliculus vesiculosus (Na) 338.
— — solitäre = Solitärknötchen 131.
Follikelzellen = Sertolische Z. 325.

Fontanasche Räume 391.
Foramina nervina 423.
Formalin 5.
Formatio reticularis 173.
Formol 5.
— Anwendung 15.
Fornix conjunctivae 410.
Fortsätze, Tomessche 236.
Fovea centralis 397.
Foveolae gastricae 248.
Fundus foveae 397.
Fundusdrüsen = Glandulae gastricae (Na) 248.
Fuscin 397.

G.

Gänge, Aschoffsche 271.
— — Luschkasche (besser Aschoffsche) 271.
— — paraurethrale 317. Anmerk.
Galle 279.
Gallenblase 271.
Gallenkapillaren = Gallenkanälchen 270.
Gallengänge 270.
Gallengangdrüsen 270.
Gallertartiges Bindegewebe 71.
Ganglien 196.
— — sympathische 201.
Ganglienzellen 96.
— — apolare 97.
— — bipolare 96.
— — multipolare 96.
— — T-förmige 97.
— — unipolare 96.
Ganglienzellenschicht 393.
Ganglion intercaroticum = Glomus caroticum (Na) 118.
— — nervi optici 393.
— — retinae 394.
— — spirale 427.
Gaumen, weicher 242.
Gefässe, perforierende 146.
Gefässhaut 384, 387.
Gefässschicht der Iris 390.
Gefensterte Membran 73.
Geflecht, epilemmales 227.
— — hypolemmales 227
Gegenfärbung 29.
Gegenpolseite 51.
Gehirn 180.
Gehirnschicht der Retina 392, 393.
Gehörgang, äusserer 432.
Gehörorgan 419.
Gehörsaiten 424.
Gehörzähne, Huschkesche 423.
Gelenkkapsel 152.
Gelenkknorpel 152.
Gelenknervenkörperchen 208.
Gelenkschmiere 153.
Generatio aequivoca 50.
Genitalnervenkörperchen 208.
Gennarischer Streifen 184.
Geruchsorgan 436.
Geschmackskanal 441.
— — -knospen 239, 441.
— — -körner 442.
— — -organ 441.
— — -porus 441.
— — -zellen 441.
Gewebe 43.
— — adenoides 77.
— — animale 43.
— — cytogenes 76.
— — elastisches 73.
Gewebelehre = Histologie 44.
Gewebe, osteoblastisches 155.
— vegetative 43.
Gewebssaft 83.
Giannuzzische Halbmonde 220.
Van Giesons Pikrofuchsin 9.
— — — Anwendung 30.
Giraldés Organ = Paradidymis 332.
Gitterfasern 76, 278.
Glandula bulbourethralis 333.
— — coccygea = Glomus coccygeum (Na) 118.
— — lingualis anterior 242.
— — parotis 221.
— — sublingualis 223.
— — submaxillaris 225.
Glandulae areolares 380.
— — ceruminosa 432.
— — ciliares 408.
— — duodenales 256.
— — gastricae propriae 248.
— — intestinales (Darmdrüsen) 251.
— — parathyreoideae 299.
— — praeputiales 374.
— — sebaceae 363, 373.
— — sudoriparae 374.
— — tarsales (Meibom) 409.
— — tartaricae 236.
— — urethrales 317.
— — vestibulares (Vorhofdrüsen) 354.

Glans penis 335.
Glasfläschchen 3.
Glashäute 76.
Glashaut der Chorioidea = Lamina basalis (Na) 388.
— — des Haarbalges 365.
Glaskörper 402.
Glasstäbe 3.
Glastrichter 3.
Gliazellen 178.
Glissonsche Kapsel = Capsula fibrosa hepatis (Na) 277.
Glomerulus 308.
— — -kapsel = Bowmansche Kapsel 308.
Glomus caroticum 118.
— — coccygeum 118.
Glutin 72.
Glykogen betr. Technik 275.
Glyzerin 7.
— — Anwendung 33.
Goldchlorid 7.
— — Anwendung 27.
Golgi-Mazzonische Körperchen 208.
Golgische Mischung 6.
— — Anwendung 24.
Golginetz 104.
Golgis schwarze Reaktion 24.
Golgischer Typus 100.
Gollscher Strang = Fasciculus gracilis 172.
Graafscher Follikel = Folliculus vesiculosus 338.
Grandrysche Körperchen 205.
Granula 46.
— — der Drüsen 62.
Granulationen, Pacchionische = Arachnoideal-Granulationen (Na) 193.
Grau der zentralen Höhlen 185.
Grenzschicht der Chorioidea 387.
— — hintere der Iris 391.
— — vordere der Iris 389.
Grosshirnganglien 185.
Grosshirnrinde 181.
Grünhagensche Räume 253.
Grundfärbung = Gegenfärbungen 29.
Grundlamellen, äussere 146.
— — innere 146.
Grundmembranen 76.
Grundschicht 347.
Grundsubstanzen 55.
Grundsubstanz des fibrillären Bindegewebes 71.
Grundsubstanz des Knochens 80
— — des Knorpels 78.

H.

Haarbalg 363, 365.
Haarbalgdrüsen 363, 373.
Haarbeet 370, 373.
Haare 363.
— — Entwicklung der 368.
— — Wachstum der 371.
Haarkanal 371.
Haarkegel 370.
Haarkeim 369.
Haarkutikula 364.
Haaroberhäutchen 364.
Haarpapille 363.
Haarschaft 363.
Haarscheiben 377.
Haarstengel 373.
Haarwechsel 372.
Haarwurzel 363.
Haarzapfen 369.
Haarzellen 426.
Haarzwiebel 363.
Habenula perforata 424.
Hämatin 124.
Hämatoblasten = Erythroblasten 123.
Hämatoidin 124.
Hämatokonien 124.
Hämatoxylin-Eisenlackfärbung, Heidenhains 29.
Hämatoxylin, Hansensches 8.
— — Anwendung 21.
— — Delafieldsches 8.
— — Weigertsches 8.
— — Anwendung 211.
Hämin 124.
Hämoglobin 119, 124.
Hämoleukocyten 120.
Hämolymphdrüsen 132.
Härten 17.
Häute, elastische 73.
Haftfasern 61.
Haftwurzeln 349.
Halbmonde, Ebnersche 220.
— — Giannuzzische 220.
— — Pflügersche 220.
Hals der Harnkanälchen 305.
— des Zahnes 228.
Halshauptzellen 248.
Hardersche Drüse 419.
Harnblase 314.

Harnkanälchen 305.
— -leiter = Ureter 313.
— -organe 305.
— -röhre 316.
— -wege, ableitende 313.
Hassalsche Körperchen 300.
Haufen, Peyersche = gehäufte Knötchen (Na) 131, 248.
Haut, äussere 357.
— elastische der Adventitia = der Externa (Na) 113.
Hauttalg 374.
Haverssche Lamellen 146.
— — Kanäle 145.
— — Räume 162.
Heidenhains Färbung 29.
Henlesche Faserschicht 397.
— — Scheide 195.
— — Schicht 365.
— — Schleife 305.
Hensenscher Spiralkörper 426.
— — Zellen 427.
Herbstsche Körperchen 208.
Hermanns Flüssigkeit 435.
Herz 108.
Herzklappen 110.
Hexenmilch 381.
Hilus der Lymphknoten 126.
Hinterhorn = Hintersäule (Na) 173.
Hinterstrang 172.
Hirnhaut, harte 192.
— — weiche 192.
Hirnsand 191.
Histologie 44.
Hoden 323.
— — -kanälchen 324.
— — -läppchen 323.
Höhlengrau, zentrales 185.
Hörhaar 420.
Homolaterale Zellen 175.
Hornhaut 384.
— — -endothel 386.
— — -epithel 384.
— — -kanälchen 386.
— — -körperchen 386.
— — -lamellen 385.
— — -zellen 386.
Hornschicht 360.
Hornspongiosa des Rückenmarkes 179.
Howshipsche Lakunen 163.
Hüllen des Zentralnervensystems 192.
Hülsenarterien 134.
Humor vitreus 402.
Huschkesche Gehörzähne 423.
Huxleysche Schicht 368.
Hyalin 351.
Hydatide, gestielte = Appendix epididymidis (Na) 332.
— — Morgagnische = Appendix testis (Na) 332.
— — ungestielte = Appendix testis (Na) 332.
Hymen 354.
Hypolemmales Geflecht 227.
Hypophysis cerebri 190.
— — pharyngea 191.

I.

Jacobsonsches Organ = Org. vomeronasale (Na) 439.
Idiozom 47.
Infundibula 293.
Injizieren 31.
Innenglieder der Stäbchen 396.
— — der Zapfen 396.
Innenkolben 206.
Innenpfeiler 425.
Innere Sekretion 65.
Inseln, Langerhanssche 266.
Instrumente 1.
Integument 357.
Interannuläre Segmente 103.
Interzellularbrücken 61.
— — -räume 61.
— — -substanzen 54.
Interfaszialraum (Tenon) 406.
Interfilarmasse 45.
Interglobularräume 229.
Intermediärsinus 126.
Interradiäres Flechtwerk 184.
Interstitialgewebe 76.
Interstitielle Körnchen 91.
— — Lamellen 146.
Interstitielles Bindegewebe der Nieren 311.
— — Wachstum 160.
Intertubuläre Zellhaufen 266.
— — villöse Räume 347.
Intravaginaler Lymphraum 406.
Iris 389.
— — -fortsätze 391.
— — -winkel 391.
Isolieren 12.
— — von Epithelien 13.
— — von Drüsenkanälchen 13.

Isolieren von Muskelfasern und Drüsen 13.
Isotrope Substanz 90.

K.

Kalibichromat-Essigsäure 5.
— — Anwendung 15.
Kalibichromat-Formol 5.
— — Anwendung 15.
Kali, doppeltchromsaures 5.
Kalilauge, konzentrierte 7.
Kammer, feuchte 36.
Kanäle, Haverssche 145.
— — Volkmannsche 146.
Kanal, Cloquetscher = Canal. hyaloideus 406.
— — Petitscher = Spatia zonularia (Na) 403.
— — Schlemmscher = Sinus venosus sclerae (Na) 405.
Kapillaren 116.
— — -Neubildung 117.
Kapsel, Bowmansche = Glomeruluskapsel (Na) 308.
— — Glissonsche = Capsula fibrosa hepatis (Na) 277.
— — der Lymphknoten 128.
— — der Milz 132.
Karbolxylol 7.
Kardiadrüsen 245.
Karminsaures Natron 9.
Karotisdrüse = Glomus caroticum (Na) 118.
Karyorrhexis 149.
Karyosomen 46.
Kehlkopf 290.
Keilstrang = Burdachscher Strang 172.
Keimbläschen 337.
— -epithel 336.
— -fleck 337.
— -schicht der Haut 359.
— — des Nagels 362.
— -zentrum 127.
Keratohyalinkörnchen 360.
Kern 46.
— -bildung, freie 50.
— -bruch 149.
— -färbung 21.
— fragmentierter 54.
— -gerüst 47.
— -körperchen 47.
— -membran 47.
— pyknotischer 54.
Kernsaft 46.
— -spindel 51.
— -teilung 50.
Key-Retzius-Körperchen 208.
Kinocilien 58.
Kittsubstanz 55.
Klasmatocyten 74.
Kleinhirnrinde 186.
Klitoris 354.
Knäuel, dichter 51.
— — lockerer 51.
Knäueldrüsen 374.
Knochen 145.
— — Bindegewebs- 154.
— — Entwicklung der 154.
— — — der knorpelig vorgebildeten 154.
— — — der Bindegewebsknochen 159.
— — Ersatz- 154.
— — -fibrillen 81.
— — Gelenkenden der 152.
— — -gewebe 80.
— — -grundsubstanz 80.
— — — — feinfaserige 81.
— — — — geflechtartige 81.
— — — — grobfaserige 81.
— — — — lamellöse 81.
— — -höhlen 81.
— — -Kanälchen 82.
— — kapsel 82.
— — knorpelig vorgebildeter 154
— — -körperchen 82.
— — -mark 148.
— — — gelatinöses 148.
— — — primäres 156.
— — — rotes 148, 156.
— — — sekundäres 156.
— — primäre 154.
— — Resorption der 161.
— — Substantia compacta der 145.
— — — spongiosa des 145.
— — Verbindungen der 151.
— — Wachstum 160.
— — -zellen 82.
Knorpel, elastischer 79.
— — -Bindegewebs 80.
— — der Bronchialäste 294.
— — des Kehlkopfes 291.
— — der Luftröhre 291.
— — -gewebe 77.
— — -grundsubstanz 78.
— — hyaliner 78.
Knorpelkapsel 78.

Knorpelzellen 77.
Knospung 53.
Knötchen 131.
Kochsalzlösung 4.
Kolbenhaar 372.
Kolbenhals 232.
Kolbenlager = Haarbeet 370, 373.
Kollagen 72.
Kollateralen 95.
Kollastin 73.
Kolostrumkörperchen 381.
Kommissur, graue 173.
— — hintere 173.
— — vordere 173.
— — weisse 173.
— — -zellen 175.
Kongorot 9.
— — Anwendung 283.
Konservieren der Präparate 32.
Kontralaterale Zellen 175.
Korbzellen 68.
— — des Kleinhirns 188.
Körnchen, interstitielle 91.
Körnerschicht, äussere 396.
— — innere 394.
Körnerzellen 186.
Körnung, basophile 122.
— eosinophile 122.
— neutrophile 122.
— oxyphile 121.
Körper, Call-Exnersche 338.
— — eosinophile = Eosinkörper 187.
Körperchen, Dogielsche 206.
— — Grandrysche 205.
— — Golgi-Mazzonische 208.
— — Hassalsche 300.
— — Herbstsche 208.
— — Key-Rintzessche 208.
— — Malpighische der Milz = Milzknötchen (Na) 133.
— — — — Niere = Nierenkörperchen (Na) 305.
— — Meissnersche 206.
— — Merkelsche 205.
— — Nisslsche 98.
— — Pacinische = Lamellenkörperchen (Na) 207.
— — Vatersche — Lamellenkörperchen (Na) 207.
— — Wagnersche 206.
von Korffsche Fasern 235.
Kopfkappe 327.
Kopfplatte 426.
Kornealfalz 391.
Kristalle Lubarsch' 325.
Krone des Zahnes 228.
Krypten, Lieberkühnsche = Darmdrüsen (Na) 251.
Kurzstrahler 180, 185.

L.

Labdrüsen 248.
Labia majora 354.
— — minora 354.
Labium tympanicum 422.
— — vestibulare 422.
Labra glenoidalia 152.
Labyrinth, häutiges 420.
— — knöchernes 420 und 162 Anm. 2.
Lakunen, Howshipsche 163.
— — intermediäre 134.
— — Morgagnische der Harnröhre = Lakunen 317.
Lamellen, Haverssche 146.
— — der Hornhaut 385.
— — interstitielle 146.
— — -körperchen 207.
Lamina basalis 388.
— — choriocapillaris 387.
— — chorioideae = Grenzschicht 387.
— — cribrosa 400.
— — elastica anterior 385.
— — — corneae 386.
— — fusca 387.
Lamina Reissneri = Membrana vestibularis (Na) 422.
— — spiralis membranacea 424.
— — suprachorioidea 387.
— — vasculosa 387.
Langerhanssche Inseln 266.
— — Zellen 205.
Langstrahler 180, 185.
Lantermansche Einkerbungen 102.
Leber 267.
— — -inseln 271.
— — -kapsel (Capsula fibrosa) 277.
— — -läppchen 271.
— — -zellen 275.
— — -zellenbalken 268.
Lederhaut 357.
Leptothrix buccalis 280.
Leukocyten 120.
Lidkante 408.

Lieberkühnsche Krypten = Darmdrüsen (Na) 251.
Ligamentum circulare dentis 230.
— — iridis pectinatum 391.
— — interlamellare 207.
— — intervertebrale 152.
— — nuchae 151.
— — spirale 423.
— — stylohyoideum 151.
Limbus spiralis 423.
Linin 46.
Linse 401.
Linsenepithel 401.
— — -fasern 401.
— — -kapsel 401.
Liquor cerebrospinalis 193.
— — folliculi 338.
Lissosphinkter 333.
Littresche Drüsen = Urethraldrüsen (Na) 317.
Lobuli epididymidis 328.
Lubarsch' Kristalle 325.
Luftröhre 291.
Lungen 292.
Lunula 363.
Luschkasche Gänge 271.
Luteinzellen 339.
Lymphbahnen des Augapfels 406.
— — des Zentralnervensystems 193.
— — des Labyrinthes 431.
— — der peripherischen Nerven 196.
Lymphknoten 126.
Lymphe 132.
Lymphgefässe 125.
— — der Augenlider 411.
— — des äusseren Ohres 433.
— — des Bauchfelles 280.
— — der Blutgefässe 118.
— — der Conjunctiva 411.
— — des Eierstockes 340.
— — der glatten Muskeln 88.
— — der Haut 375.
— — der Harnwege 314.
— — der Harnblase 316.
— — des Herzens 110.
— — des Hodens 327.
— — des Kehlkopfes 291.
— — der Leber 278.
— — der Luftröhre 292.
— — der Lungen 297.
— — des Magens und des Darmes 262.
— — der Milchdrüse 381.
Lymphgefässe der Milz 136.
— — des Mittelohres 432.
— — der Mundschleimhaut 218.
— — der Nasenschleimhaut 439.
— — der Nieren 312.
— — des Pharynx 244.
— — der quergestreiften Muskeln 170.
— — der Scheide 353.
— — der Schilddrüse 298.
— — der Sehnen 170.
— — der Speicheldrüsen 227.
— — der Speiseröhre 246.
— — der Thymus 303.
— — des Uterus 344.
— — der Zungenschleimhaut 242.
Lymphgefässsystem 125.
Lymphknötchen des Magens und des Darmes 259.
— — peripherische = Noduli lymphatici (Na) 131.
Lymphkörperchen = Lymphocyten 120, 122.
Lymphoblasten 123.
Lymphocyten 120, 122.
Lymphraum, intervaginaler 406.
Lymphräume, adventitielle 118, 194.
Lymphsinus 126.

M.

Macula lutea 397.
— — germinativa 337.
Maculae acusticae 420.
Magen 246.
— — -drüsen 248.
— — -grübchen 248.
— — -schleimhaut 246.
Makrophagen 50, 122.
Malpighische Körperchen der Milz = Milzknötchen (Na) 133.
— — der Niere = Nierenkörperchen (Na) 305.
Mantelzellen = Amphicyten 198.
Marchandsche Nebennieren 319.
Margarinkristalle 75.
Marginalzellen 176.
Mark, gelatinöses 148.
— gelbes 148.
— primäres 156.
— rotes 148, 156.
— -raum, primordialer 155.
— -scheide 95, 102.
— -strahlen = Ferreinsche Pyramiden 305.

Markstränge 126.
Marksubstanz des Eierstockes 336.
— — des Haares 364.
— — der Lymphknoten 126.
— — der Nebenniere 318.
— — der Niere 305.
Markzellen = Myelocyten 148.
Maschen, cytozonale 269.
— — vasozonale 269.
Mastdarm 259.
Mastzellen 74.
Material, Beschaffen des 11.
Matrix des Nagels 362.
Matrixzellen 371.
Mediastinum testis = Corpus Highmori 323.
Megakaryocyten 149.
Megaloblasten 149.
Meibomsche Drüsen = Gland. tarsales (Na) 409.
Meissnersche Körperchen 206.
Meissnerscher Plexus = Plexus submucosus (Na) 264.
Membrana basilaris 424.
— — -Lamina (Na) choriocapillaris 387.
— — Descemetii = Lamina elastica posterior (Na) 386.
— — granulosa = Stratum granulosum (Na) 338.
— — hyaloidea 403.
— — limitans externa 396.
— — — interna 392, 393.
— — -meningea 179.
— — mucosa 217.
— — propria 68, 76.
— — reticularis 427.
— — tectoria 427.
— — vestibularis 422.
Membranen, gefensterte 73.
Menisci = Zwischenknorpel 152.
Merkelsche Körperchen 205.
Messen 39.
Metakinesis 52.
Metaphase 51.
Methoden 11.
Methylenblau 9.
— — Anwendung 24.
Methylviolett B. 9.
— — Anwendung 22.
Mikron (Mikromillimeter) 40.
Mikrophagen 50.
Mikroskop 1.
Mikroskop, Handhabung des 37.
Mikrosomen 46.
Mikrotom 453.
Milch 381.
Milchdrüse 377.
— — -kügelchen 381.
— — -Säckchen 378.
Milz 132.
— — -balken 132.
— — -fasern 136.
— — -knötchen 133.
— — -parenchym 135.
— — -pulpa 135.
— — -sinus 134.
— — -venen 134.
Mitochondria 46.
Mitom 45.
Mitose 50.
— — pluripolare 53.
Mittelohr 431.
Mittelscheibe 91.
Mittelstück der Spermien 327.
Molekularbewegung 50.
Molekularschicht = Neurogliaschicht 181.
Mollsche Drüsen = Gland. ciliares (Na) 408.
Moosfasern 190.
Monaster 52.
Montgomerysche Drüsen = Gland. areolares (Na) 380.
Morgagnische Hydatide = Appendix testis (Na) 332.
— — Lakunen der Harnröhre 317.
Müllerscher Augenlidmuskel = Musc. tarsal. sup. 408.
— — Ringmuskel = zirkuläre Fasern des Ciliarmuskels 389.
Müllersche Flüssigkeit 5.
— — — Anwendung 15.
— — Stützfasern = Radiärfasern 393.
Mundhöhlenschleimhaut 217.
Musculus arrector pili 363.
— — ciliaris 388.
— — — Riolani 408.
— — dilatator pupillae 390.
— — orbicularis palpebr. 408.
— — sphincter pupillae 390.
Musculus sphincter urethrae membr. 333.
— — tarsalis 408.
Muskelfasern des Herzens 89.
— — glatte 87.
— — quergestreifte 90.

Muskelgewebe 87.
— — -knospen = Muskelspindeln 170.
— — -säulchen 91.
— — -spindeln 170.
Mutterstern 52.
Mutterzellen = Spermatocyten 325.
Myelin 102.
Myeloblast 123.
Myelocyten (Markzellen) 148.

N.

Nabelstrang 353.
Nadeln 2.
Nagel 363.
— — -bett 362.
— — -falz 362.
— — -saum 362.
— — -wall 362.
— — -wurzel 362.
Natron, karminsaures 9.
Natriumsulfat 19.
Natriumthiosulfit 6.
— — Anwendung 16.
Nebeneierstock (Epoophoron) 341.
Nebenhoden 328.
Nebenkern 48.
Nebennieren 318.
— — -scheibe 91.
Nerven cerebrospinale 194.
— — des Augapfels 406.
— — der Augenlider 411.
— — des Bauchfelles 280.
— — der Blutgefässe 118.
— — der Drüsen 227.
— — des Eierstockes 341.
— — der Gelenkkapseln 153.
— — der Harnwege 314.
— — der Haut 375.
— — des Herzens 110.
— — des Hodens 327.
— — der Hornhaut 407.
— — der Iris 407.
— — des Kehlkopfes 291.
— — der Knäueldrüsen 377.
— — des Knochens 151.
— — der Leber 278.
— — der Lungen 298.
— — der Lymphknoten 131.
— — der Lymphgefässe 125.
— — des Magens und des Darmes 263.
— — der Milchdrüse 381.
— — der Milz 136.
Nerven der Mundschleimhaut 219.
— — der Mundhöhlendrüsen 227.
— — der Nebennieren 319.
— — der Nieren 313.
— — der Scheide 353.
— — der Schilddrüse 299.
— — der Thymus 303.
— — des Uterus 344.
— — des Ziliarkörpers 407.
— — der Zungenschleimhaut 242.
Nervenendigungen 204.
— — freie 204.
— — in Terminalkörperchen 205.
Nervenfasern 96.
— — — — -schicht der Retina 393.
Nervenfilz = Neuripilem 104.
— — -fortsatz 95.
Nervengewebe 95.
— — markhaltige 101.
— — marklose 101.
— — Remaksche 101.
Nervengitter 104.
Nervenkitt 103.
— — sympathische 196.
— — -system, zentrales 171.
— — -zellen 95.
Nervus acusticus 427.
— — opticus 399.
Netzhaut 391.
Netzknoten 47.
Netz, kutanes 375.
— — subpapillares 376.
Neurilemm 95, 103.
Neuripilem 104.
Neurit 95.
Neuroblasten 95.
Neurodendron 95.
Neuroepithelschicht der Retina 392, 396.
Neuroglia 103.
Neurohypophyse 190.
Neurokeratin 102.
Neuron 95.
Neuroplasma 102.
Neurospongium 394.
Neutrophile Körnung 122.
Nieren 305.
— — -becken 313.
— — -kelche 313.
— — -körperchen 305.
— — -läppchen 311.
Nisslsche Körper 98.
Noduli lymphatici 131.

Noduli aggregati = (gehäufte Knötchen) 131, 259.
Normoblasten 149.
Nucleus dorsalis = Dorsalkern 173.
— — pulposus 152.
Nuelscher Raum 427.
Nuhnsche Drüse = Gland. lingual. anterior (Na) 242.
Nuklein 46.
— — -säure 46.
— — -stränge 47.

O.

Oberhaut 359.
Oberhäutchen des Haares 364.
Objektivmikrometer 39.
Objektträger 3.
Odontoblasten 234.
Ohr, äusseres 432.
— inneres 419.
— -schmalz 433.
— — -drüsen 432.
— -trompete 431.
Okularmikrometer 39.
Oolemma 337.
Ooplasma 337.
Ora serrata 392, 398.
Orange 9.
— — Anwendung 30.
Orbiculus = Plexus gangliosus ciliaris (Na) 407.
Organ Cortisches = Spiralorgan (Na) 425.
— — von Giraldès = Paradidymis (Na) 332.
— — Jakobsonsches 439.
Organe des Muskelsystems 166.
— — des Nervensystems 171.
— — des Skeletsystems 145.
Ossifikation, enchondrale 154.
— — perichondrale 155, 157.
— — periostale 155.
— — -punkt = Verkalkungspunkt 155.
Osmiumsäure 6.
— — Anwendung 16.
Osteoblasten 82, 156.
Osteoblastisches Gewebe 155.
Ostoklasten 149, 163.
Otoconia 421.
Otolithen 421.
Ovarium (Eierstock) 335.
Ovula Nabothi 343.
Oxyphile Körnung 122.

P.

Pacchionische Granulationen = Arachnoideal-Granulationen (Na) 193.
Pacinische Körperchen = Lamellenkörperchen (Na) 207.
Palpebrae 408.
Panethsche Zellen 251. Anm. 2.
Pankreas 264.
Panniculus adiposus 358.
Papilla nervi optici 400.
Papillae filiformes 238.
— — foliatae 239.
— — fungiformes 238.
— — lenticulares 239.
— — vallatae (Na) = circumvallatae 238.
Papillarkörper 410.
Papillen der Haut 357.
Paradidymis 332.
Paraffin 453.
Paraffinchloroform 454.
Paraganglien 203.
Parakarmin 9.
— — Anwendung 23.
Paranuklein 46.
Parathyreoidea (-Epithelkörperchen) 299.
Paraurethrale Gänge 317. Anm.
Paraxonen 100.
Parenchym 135.
Paroophoron 341.
Parotis 221.
Pars retinae ciliaris 392, 398.
— — iridica 392.
— — optica 391.
Paukenhöhle 431.
Pellicula 48.
Penicilli 134.
Penis 334.
Pepsindrüsen 248.
Pericardium 110.
— — viszerales Blatt = Epicardium (Na) 110.
Perichondrium 154.
Perichorioidealraum 406.
Perilymphe 420.
Perimysium 166.
Perineurium 194.
Periost 145, 150.
Perivaskuläre Räume 194.
Perizelluläre Räume 194.
Peyersche Haufen = gehäufte Knötchen (Na) 131, 259.
Pfeilerzellen 425.

Pflasterepithel, einfaches 58.
— — geschichtetes 59.
Pflasterzellen 57.
Phaeochrome (= chromaffine) Zellen 203.
Phagocyten 50.
Phalangen 426.
Pharynx 242.
Pharynxtonsille 244.
Phormium = Centrophormium 46.
Pia mater 192.
Pialscheide 399.
Pigmentepithel 397.
— — der Epidermis 361.
— — -schicht der Iris 391.
— — -zellen 74.
Pikrinsäure 6.
— — Anwendung 30.
Pikrofuchsin 9.
— — Anwendung = van Giesons Färbung 30.
Pikrokarmin 8.
— — Anwendung 36.
Pinzette 2.
Pipette 3.
Placenta 347.
— — sanguinis 124.
Plaques = gehäufte Knötchen (Na) 131, 261.
Plasma sanguinis = Blutplasma 124.
Plasmazellen 76.
Plasmodium 55.
Plasmosomen 46.
Plastin 45.
Platinchlorid 435.
— — Osmium-Essigsäure 435.
— — — — Anwendung 435.
Platte, motorische 211.
Plattenzellen 57.
Pleura 297.
Plexus annularis 407.
— — Auerbachscher = myentericus (Na) 263.
— — chorioidei 193.
— — gangliosus ciliaris 407.
— — Meissnerscher — submucosus (Na) 264.
— — myentericus 263.
— — myospermaticus 332.
— — intraepithelialer der Cornea 407.
— — subbasaler der Cornea 407.
— — subepithelialer der Cornea 407.
— — submucosus 264.
Plica semilunaris 410.
Plicae circulares (Kerkring) 251.
Polseite 51.
Polstrahlung 51.
Polykaryocyten 149.
Praedentin 235.
Präparatengläser 3.
Präparatenschalen 3.
Präputialdrüsen 374.
Präspermatiden 325.
Primärfollikel 336.
Primordialei 336.
Processus ciliares 388.
— — reticularis = Formatio retic. (Na) 173.
Prominentia spiralis = Vas prominens 423.
Prophase 50.
Prostata 332.
— — -steine 332.
Protoplasma 45.
— — -fortsätze = Dendriten 95, 99.
Pulpa-Arterien 134.
Pulpahöhle 227.
Pulpafortsätze 230.
Pulpa der Lymphknoten 130.
— — der Milz 133.
— — der Zähne 230.
Purkinjesche Fäden 109.
— — Zellen 188.
Pyknotische Kerne 54.
Pylorusdrüsen 248, 249.
Pyramiden, Ferreinsche 305.
— — -zellen 181.
Pyrenin 46.
Pyrogallussäure 26.

R.

Radiärfasern 393.
— — -kegel 393.
Radkern 76.
Randzone 173.
Ranviers Drittelalkohol 5.
— — — — Anwendung 13.
Rasiermesser 2.
Raum, supravaginaler 406.
— Tenonscher — Spatium interfasciale (Na) = supravaginaler 406.
Räume, epicerebrale 194.
— — Fontanasche 391.
— — Gruenhagensche 253.
— — Haverssche 162.
— — intervillöse 347.

Räume, Nuelsche 427.
— — perivaskuläre 194.
— — perizelluläre 194.
Reagiergläschen 3.
Reagenzien 3.
Reaktion, schwarze, Golgis 24.
Regenbogenhaut 389.
Regio olfactoria 437.
— respiratoria 436.
— vestibularis 436.
Reinigen der Gläser 3.
Reissnersche Membran = Membrana vestibularis (Na) 422.
Remaksche Fasern 101.
Remaksches Hemiganglion 242.
Resorzin-Fuchsin 10.
— — Anwendung 23.
Resorptionslinie 162.
Rete Malpighi = Stratum germinativum 359.
— testis 324, 327.
— vasculosum Halleri = Rete testis (Na) 324.
Retikulumzellen 76.
Retina 384, 391.
Retziussche Zellen 181.
Rhabdosphinkter 333.
Riechzellen 438.
Riesenspermien 328. Anm.
Riesenzellen 149.
Riffzellen 61.
Riffelfortsätze 360.
Rindennetz, oberflächliches 334.
— — tiefes 334.
— — -schicht, gelatinöse 179.
Rindensubstanz des Eierstockes 336.
— — des Haares 364.
— — der Lymphknoten 126.
— — der Niere 305.
— — der Nebenniere 318.
Rippenknorpel 153.
Rubin, S. 9.
Rückenmark 171.
Rückenmarkshaut, harte 192.
— — weiche 192.

S.

Sacculus ellipticus = Utriculus (Na) 419.
— — sphaericus = Sacculus (Na) 419.
Saccus endolymphaticus 419.
Saffranin 9.
— — Anwendung 22.
Saftkanälchen 83.
— — der Cornea 386.
Saftlücken 83.
— — der Hornhaut 386.
Salpetersäure 5.
— — Anwendung 18.
Salpetersaures Silberoxyd 6.
— — — Anwendung 28.
Salzsäure 5.
Samen 327.
— — -bläschen 331.
— — -fäden = Spermien 327.
Samenleiter 328.
Sammelröhrchen 306.
Sammelrohre 306.
Sarcous elements 91.
Sarkolemma 91.
Sarkoplasma 89, 91.
Säule, Clarkesche = Dorsalkern (Na) 173.
Säurefuchsin 9.
Scala tympani 422.
— vestibuli 422.
Schaltlamellen 146.
Schaltstück 70.
— — der Niere 306.
Schatten der Blutzellen 139.
Scheide 353.
— Henlesche 195.
— adventitielle der Milz 133.
Scheidenkutikula 368.
Scheide, Schwannsche = Neurilemm 95, 103.
Schere 2.
Schicht, äussere, retikuläre 396.
— — der gröberen Gefässe = Lamina vasculosa (Na) 387.
— — gangliöse 188.
— — granulierte 186.
— — graue 188.
— — Henlesche 365.
— — Huxleysche 368.
— — innere, retikuläre 394.
— — kompakte, der Uterusschleimhaut 346.
— — rostfarbene = granulierte (Na) 186.
— — spongiöse, der Uterusschleimhaut 346.
Schilddrüse 298.
Schleife, Henlesche 305.
Schleifstein 2.
Schleimbeutel 169.
Schleimdrüsen der Zunge 242.

Schleim (speichel)-drüsen = Muköse Mundhöhlendrüsen 222.
Schleimhaut 217.
— — -körperchen 242.
— — -röhren 70.
— — -schicht = Stratum germinativum (Na) der Oberhaut 359.
Schlemmscher Kanal = Sinus venosus sclerae (Na) 405.
Schlussleisten 61.
Schlussring, subchorialer 352.
Schmeckbecher 441.
— — -zellen 441.
Schmelz = Substantia adamantina (Na) 229.
— — -fasern 229.
— — -oberhäutchen = Cuticula dentis (Na) 229.
— — -keim 231.
— — -membran 234.
— — -organ 231.
— — -prismen = -fasern 229.
— — -pulpa 233.
— — -zellen 233.
Schnecke 241.
Schneiden 19.
— — von Celloidinobjekten 459.
— — von Paraffinobjekten 457.
Schnürring 103.
Schwannsche Scheide (-Neurilemm) 95.
— — Zellen 103.
Schwanz der Spermien 327.
Schweissdrüsen 374.
— — -pore 374.
Schwesterschleifen 52.
Sebum 374.
Segmente, zylindrokonische 102.
— — interannuläre 103.
Sehnen 168.
— — -bündel 168.
— — -scheiden 169.
Sehnenspindeln 170.
Sehnerv 399.
Sehorgan 384.
Seitenhorn = Seitensäule (Na) 173.
Seitenstrang 172.
Sekretion, innere 65.
Sekretkapillaren = Sekretkanälchen 68.
Sekretröhren 70.
Sekundärknötchen 126.
Septa placentae 351.
Septum linguae 237.
Septum longitudinale = medianum (Na) posterius 172, 179.
Septula medullaria 173.
— — testis 323.
Seröse Drüsen 220.
Sertolische Zellen 325.
Serum 124.
Sesamknorpel 152.
Sharpeysche Fasern 150.
Sinnesepithelzellen 58.
Sinus der Dura mater 193.
— — der Milz 134.
— — — — -knoten 109.
— — venosus sclerae 405.
Sklera 386.
Solitärknötchen 131.
— — des Darmes 259.
Sonnenbildchenfigur 215.
Spatel 2.
Spatia zonularia 403.
Spatium interfasciale 406.
Speichelkörperchen 242.
— — -röhren 70.
Speiseröhre 244.
Sperma 327.
Spermatiden 325.
Spermatoblast 326, 354.
— — -cyten 325.
— — -fila = Spermien 326.
— — -genese = Spermiogenese 325.
— — -gonie 325.
— — -somen = Spermien 326.
Spermien 326.
Spermiogenese 325.
Speziallamellen 146.
Sphäre 47.
Spinalganglien 196.
Spindel (Zentralspindel und Kernspindel) 51.
Spiralblattvene 431.
Spiralfaden 328. Anm.
Spiralkörper 426.
Spongioblasten 394.
Stachelzellen 61.
Stammfaser 175.
Stammzellen = Spermatogonien 325.
Stäbchen 396.
— — -fasern 396
— — -korn 396.
— — -sehzellen 396.
Steissdrüse = Glomus coccygeum (Na) 118.

Stellulae Verheynii = Venae stellatae (Na) 312.
Stereocilien 58.
Sternzellen der Leber 278.
Stiftzellen 54.
Stomata 118, 125.
Strahlenbändchen 403.
Strang, Burdachscher = Fasciculus cuneatus (Na) 172.
— Gollscher = Fasciculus gracilis (Na) 172.
— zarter = Fasciculus gracilis (Na) 172.
Strangzellen 174.
Stratum cinereum = graue Schicht 188.
— — corneum 360.
— — fibrosum 152.
— — gangliosum = gangliöse Schicht 188.
— — germinativum 359.
— — granulosum 360.
— — — = Membrana granulosa 338.
— — lucidum 360.
— — Malpighii = germinativum (Na) 359.
— — mucosum = germinativum (Na) 359.
— — papillare 358.
— — reticulare 358.
— — subcutaneum 358.
— — submucosum 343.
— — supravasculare 343.
— — synoviale 152.
— — vasculare 343.
Streichriemen 2.
Streifen, Viq d'Azyrscher 184
— — Gennarischer 184.
— — Baillargerscher 184.
Stria vascularis 423.
Stroma 119.
— — ovarii 335.
Stromaplexus 407.
Stützfasern, Müllersche (= Radiärfasern) 393.
Stützgerüst des Rückenmarks 178.
Stützgewebe 71.
— — vesikulöses 78.
Stützsubstanz der Retina 392.
Stützzellen der Geruchsschleimhaut 438.
— — konzentrische 393.
Subarachnoidealraum 193.
— — des Sehnerven 406.
Subduralraum 193.
Subduralraum des Sehnerven 406.
Sublimat-Kochsalzlösung 6.
— — Anwendung 16.
— — Pikrinsäure 7.
— — Anwendung 16.
Substantia adamantina 229.
— — compacta 145.
— — eburnea 228.
— — gelatinosa = grisea (Na) centralis 173.
— — gelatinosa (Rolando) 173.
— — ossea = Zement 229.
Substantia propria corneae 385.
— — spongiosa 145.
Substanz, achromatische 46.
— — anisotrope 90.
— — fibrinogene 124.
— — fibrinoplastische 124.
— — graue, des Gehirns 181.
— — graue, des Rückenmarks 173.
— — isotrope 90.
— — kolloide 298.
— — weisse, des Gehirns 190.
— — — des Rückenmarks 178.
Sulcus spiralis intern. 422.
— — — extern. 423.
Sulze, Whartonsche 353.
Superradiäres Flechtwerk 184.
Sutura 151, 152.
Symplasma 54.
Synarthrosis 151.
Synchondrosis 151.
Syncytium 55.
Syndesmosis 151.
Synovia 153.
Synovialmembran = Strat. synoviale (Na) 152.
— — -zotten 153.

T.

Tagebuch 40.
Talgdrüsen 373.
Tangentiales Flechtwerk 184.
Tangentialfasern 181.
Tapetum 388.
Tarsaldrüsen 409.
Tarsus 408.
Tastkörperchen 206.
— — einfache 206.
— — meniscus 205.
— — -scheibe 205.
— -zellen, einfache 205.
Tastzellen, zusammengesetzte 205.
Tawarasches Bündel 109.

Tela submucosa 217.
Telae chorioideae 193.
Tenonscher Raum = Spatium interfasciale (Na) 406.
Tensor chorioideae 388.
Terminalkörperchen 205.
Terminalzylinder 210.
Territorien 78.
Theca folliculi 338.
Thermostat 454.
Thymus 299.
Tigroid 98.
Tochtersterne 52.
Töten und Sezieren der Tiere 11.
Tomessche Fasern 236.
— — Fortsätze 236.
Tonsille 244.
Trabekel der Lymphknoten 129.
— — der Milz (Milzbalken) 132.
Trachomdrüsen 410.
Tränendrüse 411.
— — accessorische 410.
Tränenkanälchen 412.
— — -nasengang 412.
— — -organ 411.
— — -sack 412.
Triacidlösung 141.
Trichomonas vaginalis 354.
Trockenofen (= Thermostat) 438.
Trommelfell 432.
Trophoblast 347.
Trophospongium 46.
Tuba Eustachii (Ohrtrompete) = Tuba auditiva (Na) 431.
— — Fallopiae (Eileiter) = Tuba uterina (Na) 341.
Tubuli contorti des Hodens 325.
— — — der Niere 308.
— — recti des Hodens 327.
— — — der Niere 308.
Tunnel 425.
Tunica adventitia = externa (Na) der Arterien 111.
— — albuginea des Eierstockes 335.
— — — des Hodens 323.
— — — der Niere 311.
— — — des Penis 334.
— — externa der Venen 116.
— — intima der Arterien 111.
— — — der Venen 115.
— — media der Arterien 111.
— — — der Venen 115.
Tunica mucosa = Membrana (Na) 217.
— — propria 217.
— — submucosa = Tela (Na) 217.
— — vasculosa 324.
Typus, Deitersscher 100.
— Golgischer 100.
— -metaplastischer 159.
— — neoplastischer 159.
Tysonsche Drüsen 374.

U.

Übergangsepithel 314.
Uhrgläser 3.
Umspinnende Fasern 85.
Untersuchung frischer Objekte 35.
Urethraldrüsen 317.
Ureter = Harnleiter 313.
Ureterenscheide 314. Anm.
Urethra s. Harnröhre 316.
Urzeugung 50.
Uterus 342.
Utriculus 419.

V.

Vagina 353.
Vakuole 46.
Vas (= Ductulus) aberrans Halleri 332.
— afferens 312.
— efferens 312.
— (Ductus) epididymidis 330.
— (Ductus) deferens (Samenleiter) 330.
— prominens = Prominentia spiralis 423.
— spirale 430.
Vasa aberrantia der Leber 271.
— afferentia der Lymphknoten 126.
— centralia retinae 405.
— ciliaria 403.
— efferentia der Lymphknoten 126.
— (Ductuli) efferentia testis 329.
— vasorum 117.
Vasoformative Zelle. Anm. 139.
Vatersche Körperchen = Lamellenkörperchen (Na) 207.
Vena centralis retinae 406.
— spiralis 430.
Venae centrales der Leber 276.
— — interlobulares der Leber 276.
— — — der Niere 312.
— — intralobulares 276.
— — stellatae (Verheynii) 312.
— — sublobulares 276.
— — vorticosae 405.

Venen 115.
Venenklappen 116.
— — -lakunen 134.
Verbindung der Zellen 55.
Verbindungsstück der Harnkanälchen 310.
— — der Spermien 327.
Verdauungsorgane 217.
Vereinigung der glatten Muskelfasern 88.
Vergolden 27.
Verkalkungspunkt = Ossifikationspunkt 155.
Versilbern 28.
Vesicula germinativa 337.
— — seminalis 331.
Vesikulöses Stützgewebe 78.
Vesuvin 9.
— — Anwendung 22.
Vibrissae 436.
Viq d'Azyrs Streifen 184.
Volkmannsche Kanäle 146.
Vorderhorn = Vordersäule (Na) 173.
Vorderstrang 172.
Vorhofdrüsen, grosse (= Bartholinische Drüsen) 354.

W.

Waben (= Wabenwerk) 45.
Wachstum der Knochen 160.
Wagnersche Körperchen = Tastkörperchen 206.
Wanderzellen 49, 75.
— — histiogene 76.
— — vasogene 76.
Warzenhof 380.
Wasser, destilliertes 4.
Weigertsches Hämatoxylin 8.
— — Anwendung 211.
Whartonsche Sulze 353.
Wimperzellen 58.
Wohlustkörperchen = Genitalnervenkörperchen 208.
Wundernetz 312. Anm.
Wurmfortsatz = Proc. vermiformis 258.
Wurzeleintrittszone 177.
Wurzel des Zahnes 228.
Wurzelhaut 230.
Wurzelscheiden des Haares 363, 365.
Wurzelstock 158.

X.

Xylol 7.
— — -balsam 7.

Z.

Zähne 227.
— — Entwicklung der 231.
Zahnbein 228.
— — -kugeln 229.
— -fasern 230.
— -fleisch 230.
— -furche 231.
— -kanälchen 228.
— -leiste 231.
— -papillen 231.
— -pulpa 227, 230.
— -säckchen 237.
— — -scheiden 228.
Zapfen 396.
— — -fasern 396.
— — -korn 396.
— — -sehzellen 396.
Zarter Strang = Fasciculus gracilis 172.
Zeichnen 39.
Zelle 44.
Zellen, Ausscheidungen der 54.
— — Bewegungserscheinungen der 49.
— — Bildung und Fortpflanzung der 50.
— — -bildung, endogene 53.
— — des fibrillären Bindegewebes 73.
— — Cajalsche 181.
— — centroacinäre 265.
— — Claudiussche 427.
— — chromaffine 203.
— — Deiterssche 179, 426.
— — eosinophile 122.
— — epitheloide 74.
— — Form der 48.
— — Fütterung der 49.
— — Grösse der 49.
— — -haufen, intertubuläre 266.
— — -höfe 78.
— — Hensensche 427.
— — homolaterale 175.
— — des Knorpels 77.
— — -knoten 350.
— — kontralaterale 175.
— — Langerhanssche 205.
— — Lebensdauer 54.
— — -membran 48.
— — Panethsche 251. Anm. 2.
— — phaeochrome = chromaffine 203.
— — plurifunikuläre 175.
— — Purkinjesche 188.
— — Retziussche 181.
— — Schwannsche 103.

— — Sekretionserscheinungen der 62.
— — Sertolische 325.
— — -substanz 45.
— — Teilung der 50.
— — vasoformative 139.
— — Verbindung der 55.
— — vitale Eigenschaften der 49.
— — Wachstum der 54.
— — Wandern der 49.
— — zentroazinäre 265.
Zement = Substantia ossea (Na) 229.
Zenkersche Flüssigkeit 5.
— — Anwendung 16.
Zentralarterien 133.
Zentrales Höhlengrau 185.
Zentralkanal 173.
— — der Schilddrüse 299.
Zentralkörperchen 47.
— -nervensystem 47.
— -spindel 51.
Zerzupfen 12.
Ziliarkörper 388.
— -muskel 388.
Zilien 408.
Zirbel = Corpus pineale (Na) 191.
Zirkulationsorgane 107.
Zona fasciculata 319.
— — glomerulosa 319.
— — der ovalen Kerne 438.
— — pectinata 425.
— — pellucida 337.
— — perforata 424.
— — reticularis 319.
— — spongiosa 173.
— — der runden Kerne 438.
— — tecta 425.
— — terminalis = (Randzone) 173.
Zonula ciliaris 403.
Zotten des Darmes 251.
— — der Placenta 347.
Zunge 237.
Zungenbälge 241.
— — -drüsen 242.
— — -muskeln 237.
— — -papillen 238.
— — schleimhaut 237.
Zwergspermien 328. Anm.
Zwillingstastzellen 206.
Zwischenknorpel 152.
Zwischenkörnerschicht 396.
Zwischenscheibe 90.
Zwischenzellen 324.
Zylinderepithel, einfaches 59.
— — geschichtetes 60.
— — glas, graduiertes 3.
— — -zellen 57.
Zylindrokonische Segmente 102.
Zymogenkörnchen 266.

19?
28-11-10

EX BIBL. PHYSIOL. UNIV. LEI